G. PATURET

TRAITÉ D'ANATOMIE HUMAINE

TOME III

FASCICULE II

APPAREIL CIRCULATOIRE (VEINES)
APPAREIL DE LA PHONATION
APPAREIL RESPIRATOIRE
CORPS THYROÏDE - PARATHYROÏDES
THYMUS - MÉDIASTIN

MASSON et Cie

The Charles E. Cotting Fund of the Boston Medical Library

ESTABLISHED IN 1957 BY THE
MASSACHUSETTS HEART ASSOCIATION, INC.
IN TRIBUTE TO CHARLES E. COTTING, TREASURER OF
THE ASSOCIATION FOR THIRTY-FIVE YEARS

120 Nr

TRAITÉ
D'ANATOMIE HUMAINE

A LA MÊME LIBRAIRIE

TRAITÉ D'ANATOMIE HUMAINE. *Tome I :* OSTÉOLOGIE, ARTHROLOGIE, MYOLOGIE, par G. PATURET. Un volume, avec 588 figures dans le texte.

TRAITÉ D'ANATOMIE HUMAINE. *Tome II :* MEMBRES SUPÉRIEUR ET INFÉRIEUR, par G. PATURET. Un volume, avec 741 figures dans le texte.

TRAITÉ D'ANATOMIE HUMAINE

G. PATURET

Professeur d'Anatomie à la Faculté de Médecine de Clermont-Ferrand
Chirurgien des Hôpitaux

TOME III

FASCICULE II

APPAREIL CIRCULATOIRE (VEINES)
APPAREIL DE LA PHONATION
APPAREIL RESPIRATOIRE
CORPS THYROÏDE - PARATHYROÏDES
THYMUS
MÉDIASTIN

AVEC 354 FIGURES DANS LE TEXTE

MASSON & Cie, ÉDITEURS
LIBRAIRES DE L'ACADÉMIE DE MÉDECINE
120, Boulevard Saint-Germain, PARIS (VIe)

1958

BOSTON MEDICAL
DEC 16 1958
LIBRARY

QS
4
R322t
t. 3/2
1958
copy 1

Le Tome III
est complet en deux fascicules.

51827 Cotting

Tous droits de traduction, d'adaptation et de reproduction par tous procédés, y compris photographie et microfilms, réservés pour tous pays.

© Masson et Cie, Paris, 1958. *(Printed in France.)*

VEINES

Les *veines* sont des vaisseaux à ramifications convergentes qui ramènent le sang des capillaires aux oreillettes du cœur (exception faite pour la veine porte).

Elles se distinguent des artères par de multiples caractères anatomiques, physiques et physiologiques : *a)* leurs parois sont beaucoup plus minces que celles des artères, ce qui permet de les observer par transparence sous la peau où elles présentent une teinte bleuâtre caractéristique; *b)* elles sont moins élastiques et moins contractiles que les artères, et dépourvues normalement de battements; *c)* elles sont facilement dépressibles, une pression même légère peut amener l'effacement complet de la veine sur une certaine longueur; *d)* enfin, elles sont éminemment dilatables et possèdent des parois très extensibles; dans certains cas, elles peuvent quadrupler leur diamètre (ligature, compression, oblitération par un caillot).

Aux deux systèmes artériels, aortique et pulmonaire, correspondent *deux systèmes veineux* : 1° *celui de la grande circulation (système veineux général)*, qui correspond à la circulation aortique; 2° et *celui de la petite circulation (système veineux pulmonaire)*, qui correspond à la circulation de l'artère pulmonaire.

1° Le *premier* ramène du sang noir (sang veineux) à l'oreillette droite; il comprend lui-même le *système de la veine cave supérieure*, le *système de la veine cave inférieure* et le *système des veines du cœur (veines cardiaques)*; tous trois débouchent dans l'oreillette droite; enfin, au système de la veine cave inférieure se rattachent, d'une part, *celui de la veine porte*, capillarisé à ses deux extrémités (voy. : *Veine porte*); et, d'autre part, *celui de la veine ombilicale* chez le fœtus.

2° Le *second* conduit du sang rouge (sang oxygéné ou artérialisé) à l'oreillette gauche.

Longtemps on a cru que ces différents systèmes étaient complètement indépendants, on sait aujourd'hui qu'ils sont anastomosés entre eux; ce sont, en particulier : *a)* les *anastomoses cavo-caves* ou *intercaves*, établies par l'intermédiaire de veines tributaires des deux systèmes cave supérieur et cave inférieur (veines mammaires internes et veines épigastriques; veines azygos et veines lombaires ascendantes); *b)* les *anastomoses porto-caves* établies aux confins des territoires de la veine porte et du système cave (veines du rectum et de l'anus; veines de la portion abdominale de l'œsophage ; veines de Retzius ; canal d'Arantius chez le fœtus); *c)* et dans les poumons, les *anastomoses entre le système des veines pulmonaires et le système cave*, par l'intermédiaire des réseaux d'origine des veines pulmonaires et des veines bronchiques.

FORME ET DIRECTION. — Pleines, elles sont assez régulièrement cylindriques; vides, elles s'aplatissent et présentent sur le cadavre une section de forme elliptique ou en forme de fente allongée. Fortement distendues, elles présentent par place des renflements et des bosselures qui leur donnent un aspect moniliforme; cette disposition est due à la présence des valvules.

Les gros troncs veineux sont sensiblement rectilignes, les veinules sont assez souvent flexueuses; certaines veines importantes décrivent cependant sur leur trajet des sinuosités (veines du cordon spermatique; veines de la base du ligament large; veines des plexus

ptérygoïdiens; veines ophtalmiques); mais le plus souvent les troncs d'une certaine importance ne sont sinueux qu'à l'état pathologique (varices des veines superficielles des membres inférieurs).

NOMBRE ET VOLUME. — Les veines sont plus nombreuses que les artères; c'est ainsi qu'il y a deux veines caves pour l'aorte ; quatre veines pulmonaires pour l'artère homonyme.

Les gros troncs artériels ne possèdent généralement qu'une seule veine satellite (exemples : vaisseaux jugulo-carotidiens, vaisseaux sous-claviers, vaisseaux rénaux, vaisseaux iliaques primitifs et externes, vaisseaux fémoraux et poplités); parfois, cependant, on constate à côté de la veine, l'existence d'un *canal collatéral veineux* (veines axillaire, fémorale, saphène interne).

En règle générale, la plupart des paquets vasculo-nerveux, et plus spécialement ceux des membres, comprennent deux veines pour une artère (exemples : vaisseaux huméraux, radiaux, cubitaux, tibiaux antérieurs et postérieurs); toutefois, il y a de multiples exceptions, car il existe, dans l'économie, de nombreux paquets vasculo-nerveux qui ne possèdent qu'une seule veine par artère (exemples : paquet vasculo-nerveux intercostal, vaisseaux faciaux, vaisseaux thyroïdiens supérieurs et inférieurs, vaisseaux intestinaux et coliques, vaisseaux hémorroïdaux supérieurs, arcs vasculaires de la petite et de la grande courbure de l'estomac, vaisseaux spléniques).

Enfin, il existe parfois deux ou plusieurs artères pour une seule veine; ce fait s'observe dans le cordon ombilical où il existe une veine (gauche) pour deux artères ombilicales, à la capsule surrénale où il existe une veine surrénale principale pour trois artères capsulaires, et à la verge où il existe une seule veine dorsale profonde pour deux artères.

Le volume des veines est supérieur à celui des artères correspondantes ; la veine cave inférieure est le vaisseau le plus volumineux de l'organisme (33 millimètres de diamètre à sa terminaison); la surface de section des deux veines caves est notablement supérieure à celle de l'aorte.

Sur un même système veineux, le tronc collecteur augmente de calibre de la périphérie vers l'oreillette, et cela du fait de ses affluents; en outre, la surface de section des branches d'origine est toujours supérieure à celle du tronc lui-même.

Les veines sont généralement plus volumineuses chez les sujets bien musclés, le réseau veineux superficiel est bien apparent chez les travailleurs de force, ainsi que chez les sportifs et les athlètes; elles sont plus grêles chez les sujets gras que chez les sujets maigres.

Elles se dilatent temporairement avec facilité sous l'influence des contractions musculaires, des efforts (turgescence des veines du cou), de la chaleur, de l'attitude pendante des membres.

SITUATION ET CLASSIFICATION. — Envisagées du point de vue de leur situation, les veines se distinguent en *veines profondes* ou *sous-aponévrotiques,* et en *veines superficielles* ou *sus-aponévrotiques.*

1° Les **veines profondes** se distinguent elles-mêmes en *deux catégories* : *a)* les unes ne sont pas accompagnées d'artères : ce sont les *veines solitaires,* telles, par exemple, les veines azygos, le tronc veineux azygo-lombaire, les veines sus-hépatiques, les sinus veineux de la dure-mère; *b)* les autres accompagnent des artères, des nerfs ou des canaux excréteurs : ce sont les *veines satellites,* et il existe le plus souvent deux veines par artère (vaisseaux huméraux); parfois aussi une veine par artère, comme cela se voit généralement au niveau des gros troncs vasculaires (vaisseaux sous-claviers) ; plus rarement, on rencontre une veine pour deux artères (vaisseaux ombilicaux).

Aux membres, les veines profondes se disposent suivant le plan de flexion, et l'on observe fréquemment aux plis articulaires (plis de flexion) des *confluents veineux* : tels, par exemple, l'abouchement de la veine saphène externe dans la veine poplitée au pli de

flexion du genou (région du creux poplité) *(confluent saphéno-poplité)*; celui de la veine saphène interne dans la veine fémorale, immédiatement au-dessous du pli de l'aine *(confluent saphéno-fémoral)*; celui des veines jugulaires interne et sous-clavière *(confluent de Pirogoff* ou *confluent jugulo-sous-clavier)*, et des veines jugulaires antérieure et externe à la base du cou.

2° Les **veines superficielles** ou **sous-cutanées** forment à la surface du corps, et plus spécialement aux membres, au cou, à la verge, un réseau veineux plus ou moins apparent suivant les sujets. Elles sont situées dans le tissu cellulaire sous-cutané, et chez les sujets maigres certains troncs déterminent des reliefs d'aspect bleuâtre.

Elles fuient les surfaces exposées aux pressions répétées : c'est ainsi qu'aux membres elles occupent principalement la face dorsale de la main et du pied; elles sont également rares à la fesse, dans la région dorsale et à la nuque, et pour employer une formule plus générale, on peut admettre que le système veineux aux extrémités des membres tend toujours à se développer au niveau des *zones de moindre pression* (exemple : réseau veineux dorsal de la main).

Tous les troncs collecteurs des veines superficielles aboutissent à des veines profondes, et par ce fait traversent l'aponévrose superficielle avant leur terminaison (exemples : veines saphènes, veines jugulaires externes).

Les veines superficielles sont accompagnées de filets nerveux, de troncs collecteurs lymphatiques, mais exceptionnellement d'artères.

Elles ont une importance capitale, en ce sens qu'elles remplissent non seulement le rôle de veines tégumentaires destinées à collecter le sang veineux de la peau et de ses dépendances (glandes sudoripares, follicules pileux), mais encore le rôle de voies de décharge, véritables voies de dérivation, auxiliaires de la circulation veineuse profonde ; grâce à leurs anastomoses avec les veines profondes (veine communicante du pli du coude), elles permettent l'évacuation rapide des veines musculaires au cours des mouvements et des efforts; ce fait explique leur important volume chez les sujets musclés, et le jet de sang que produisent les mouvements de la main et des doigts dans la saignée au pli du coude.

RAPPORTS. — Les veines affectent des rapports immédiats avec les artères, les nerfs, les troncs collecteurs et les chaînes ganglionnaires lymphatiques qui leur sont — ou dont elles sont — satellites.

Artère, veine et nerf forment le plus souvent un faisceau unique qui constitue le *paquet vasculo-nerveux* : telles, par exemple, les carotides primitive et interne, la jugulaire interne et le pneumogastrique, dont l'ensemble forme le paquet vasculo-nerveux du cou (voy. : *Gaines vasculaires*).

Le plus souvent, la ou les veines cheminent parallèlement à l'artère et à côté d'elle. Au cou, les veines (veine jugulaire interne) sont situées en dehors des gros troncs artériels (artères carotides); à la racine des membres, les veines (veines sous-clavière, axillaire, iliaque externe, fémorale) sont placées en dedans des artères; enfin, toutes les fois que l'artère et sa veine satellite décrivent un trajet curviligne, la veine suit généralement le chemin le plus court; elle est alors moins cintrée que son artère homonyme; cette disposition est très nette pour les vaisseaux sous-claviers et pour les vaisseaux faciaux.

Certaines veines des membres sont anastomosées en échelle, de telle sorte qu'elles enlacent l'artère (vaisseaux huméraux, radiaux, cubitaux, tibiaux antérieurs et postérieurs), et cette disposition constitue une gêne pour la ligature de l'artère; parfois, cependant, la veine n'est pas franchement satellite de son artère homonyme, elle en est distante sur une partie de son trajet : telles sont la veine faciale, la veine ophtalmique, la veine obturatrice.

Enfin, certains gros troncs veineux ne sont pas toujours en rapport immédiat avec leur artère homonyme et satellite; c'est ainsi que l'artère sous-clavière est séparée de sa veine par des troncs nerveux dans sa portion préscalénique, et par le tendon du scalène antérieur dans sa portion interscalénique.

Les veines superficielles et profondes des membres sont accompagnées de nerfs ou de

troncs nerveux; toutefois, en ce qui concerne les éléments profonds, les nerfs sont beaucoup plus en rapport avec les artères qu'avec les veines; par contre, les troncs collecteurs lymphatiques et les chaînes ganglionnaires sont fréquemment satellites des veines (exemples : chaîne ganglionnaire jugulaire interne, ganglions sus-claviculaires, ganglions iliaques, ganglions inguinaux, chaîne ganglionnaire latéro-aortique droite).

Lorsque les veines superficielles traversent l'aponévrose pour devenir profondes, elles adhèrent à cette dernière et celle-ci les maintient *béantes*; de plus, l'aponévrose présente toujours au voisinage immédiat de l'orifice un épaississement falciforme; ce sont, par exemple, le repli falciforme de Dittel sur l'aponévrose cervicale superficielle en rapport avec la veine jugulaire externe; le ligament de Hey et Allan Burns (1) sur le *fascia cribriformis,* en rapport avec la crosse de la veine saphène interne, ligament dont le bord libre embrasse la concavité de la crosse.

Veines béantes. — On désigne sous le nom de *veines béantes* des veines qui, par leurs connexions de voisinage, sont maintenues en permanence dans leur situation et dans leur calibre; elles ne s'affaissent pas et conservent leur forme et leur calibre sur les coupes : ce sont les gros troncs veineux de la base du cou, qui adhèrent aux aponévroses de voisinage : tels que la veine sous-clavière par rapport à l'aponévrose d'enveloppe du sous-clavier; les troncs veineux brachio-céphaliques, le gauche étant compris dans un dédoublement du ligament thyro-péricardique; les veines intra-rachidiennes; les sinus veineux de la dure-mère; les veines intra-osseuses (veines diploétiques); la partie terminale de la veine ophtalmique; les veines sus-hépatiques; la veine cave inférieure au niveau de son orifice diaphragmatique, ainsi que dans sa portion intra-thoracique (ligaments de Teutleben), et les traversées aponévrotiques des veines.

En ce qui concerne les grosses veines de la base du cou et les troncs veineux brachio-céphaliques, cette disposition est une condition défavorable, en ce sens que les plaies ou l'ouverture accidentelle de ces veines expose aux hémorragies et provoque simultanément des embolies gazeuses, du fait que la pression veineuse y est négative; une disposition semblable s'observe au niveau des veines profondes des plis de flexion (veine axillaire, veine fémorale au pli de l'aine, veine poplitée) par suite de la tension des aponévroses voisines au cours des mouvements d'abduction ou d'extension du membre, il se produit une aspiration du sang veineux dans les veines profondes *(système d'aspiration de Braune).*

CONFIGURATION INTÉRIEURE. VALVULES (2). — La surface intérieure des veines présente de distance en distance un certain nombre de replis membraneux appelés *valvules,* qui cloisonnent la cavité veineuse et qui fonctionnent à la manière de soupapes ou d'*écluses,* favorisant ainsi le cours du sang (principalement aux membres inférieurs).

Elles sont généralement disposées par paires et opposées l'une à l'autre *(valvules géminées)*; rarement, il n'en existe qu'une seule *(valvules solitaires).*

Chaque valvule présente, à peu de chose près, le même aspect que les valvules sigmoïdes des orifices artériels du cœur; de forme semi-lunaire, elles sont appliquées contre la paroi de la veine, à la manière d'un nid d'hirondelle; leur bord adhérent est épais, à contour parabolique; leur bord libre, mince, flotte librement dans la lumière de la veine. On leur distingue *deux faces,* l'une distale ou axiale, convexe, qui est tournée du côté du système capillaire; l'autre proximale ou pariétale, concave, qui regarde la paroi de la veine, c'est-à-dire du côté des oreillettes.

Les valvules s'adossent par leur bord libre et leur face axiale.

La veine présente un petit renflement ampullaire sus-jacent aux valvules : c'est la *poche valvulaire* ou *sinus de la veine.*

---

(1) Anatomiste écossais (1781-1813).

(2) Elles ont été décrites pour la première fois, par FABRICE D'ACQUAPENDENTE, en 1603.

Suivant leur situation, on distingue *deux sortes de valvules,* à savoir : *a)* les *valvules pariétales,* qui siègent sur tout le trajet de la veine ; *b)* et les *valvules ostiales* ou *terminales,* plus rares que les précédentes, qui siègent à l'embouchure de la veine dans le tronc collecteur; ces valvules, tantôt simples, tantôt disposées par paires, s'observent à la terminaison de la grande veine coronaire (valvule de Thébesius) et des veines saphènes interne et externe.

Répartition des valvules. Loi de Bardeleben. — La répartition des valvules dans les veines est très inégale, et leur nombre varie d'une veine à l'autre; cependant, d'une façon générale (mais non absolue), on peut admettre : *a)* que le nombre de valvules est plus considérable sur les petites veines et sur les veines de moyen calibre que sur les gros troncs veineux : les veines poplitée et fémorale comptent sept paires de valvules, alors que les veines saphènes interne et externe en possèdent vingt à vingt-deux paires (soit huit à dix pour la saphène externe et une douzaine pour la saphène interne) (voy. : *Veines superficielles du membre inférieur,* tome II); les veines iliaques sont exceptionnellement valvulées; *b)* que les valvules sont plus nombreuses chez le fœtus et chez l'enfant que chez l'adulte; un certain nombre de valvules s'atrophient avec l'âge; *c)* enfin, qu'elles sont plus nombreuses au membre inférieur que partout ailleurs.

La *distance* entre deux paires de valvules obéit à une loi dite *loi de l'espacement valvulaire* ou *loi de Bardeleben,* du nom de l'auteur qui l'a énoncée ; primitivement, chez le fœtus, les veines (et plus spécialement les veines des membres) possèdent un nombre déterminé de valvules qui se succèdent à intervalles réguliers; mais du fait de la régression et de l'atrophie valvulaire qui survient par la suite, *les valvules sont distantes entre elles et sur une même veine, soit de la distance fondamentale primitive, soit d'un multiple de cette distance* (soit d, 2d, 3d. ...nd); à notre avis, cette loi est beaucoup trop théorique et trop absolue : elle souffre de nombreuses exceptions et nous l'avons trouvée fréquemment en défaut, principalement sur les veines superficielles des membres inférieurs et du tronc.

Chez un sujet adulte et de constitution normale, la distance moyenne qui sépare deux paires de valvules sur les veines des membres inférieurs est d'environ 22 millimètres pour les troncs veineux profonds, et 40 millimètres pour les troncs veineux superficiels.

ROLE PHYSIOLOGIQUE. — Les valvules veineuses s'écartent pour le passage de l'ondée sanguine des capillaires vers les oreillettes; puis, en se rabattant l'une contre l'autre, elles se juxtaposent par leur bord libre et par leur face convexe sous l'action de la pression exercée par l'onde en retour, et malgré leur minceur extrême, elles sont le plus souvent suffisantes pour s'opposer à l'établissement d'un courant rétrograde (la valvule ostiale de la saphène interne résiste à une pression de 4 mètres d'eau) (Delbet et Mocquot); cependant, même à l'état normal, un certain nombre de valvules sont insuffisantes (valvules des jugulaires, ce qui explique le pouls jugulaire dans l'asystolie) : c'est leur insuffisance, associée à la dilatation veineuse (par faiblesse de la musculature de la média), qui est à l'origine des varices.

Aux membres inférieurs, une fraction importante (les neuf dixièmes) du sang veineux emprunte les veines profondes; un dixième seulement circule dans les veines superficielles; ce fait tient : *a)* d'une part, à la présence, au niveau des *veines perforantes (veines communicantes),* de valvules disposées de telle façon qu'elles font de ces vaisseaux des *veines à sens unique,* qui dirigent obligatoirement et normalement l'ondée sanguine vers les veines profondes; *b)* et, d'autre part, à l'action de la *contraction musculaire* sur les veines profondes pendant la marche, alors que celle-ci possède une action presque nulle sur la circulation des veines superficielles et, d'une manière plus générale, sur toutes les veines sus-aponévrotiques.

En résumé, les valvules veineuses jouent le *rôle de soupapes,* elles fragmentent la colonne sanguine veineuse (segments intervalvulaires), et s'opposent au reflux du sang lorsqu'elles sont suffisantes; par leur jeu, elles luttent contre la pesanteur et favorisent ainsi la progression du sang.

Veines avalvulaires. — Il existe de nombreuses *veines avalvulaires,* en particulier : les sinus veineux de la dure-mère, les veines ophtalmiques, les veines urétrales, les veines

pulmonaires et bronchiques, la veine cave supérieure, les veines innominées, la veine porte, les veines rénales et surrénales, les veines utérines, les veines ombilicales et placentaires, les veines du diploé et la plus grande partie des plexus rachidiens; enfin, d'une manière plus générale, toutes les veines dont le calibre est inférieur à un millimètre de diamètre.

ANASTOMOSES. — Les anastomoses sont très nombreuses au niveau des veines, au point de représenter un des éléments les plus caractéristiques du système veineux.

Comme dans le système artériel, on trouve dans le système veineux des types d'anastomoses similaires, à savoir : *a)* l'*anastomose par inosculation* (arcades veineuses du mésentère, arc veineux des gastro-épiploïques droite et gauche); *b)* l'*anastomose par canal d'union* (anastomose des deux veines jugulaires antérieures dans l'espace sus-sternal, veine communicante du pli du coude); *c)* l'*anastomose par canaux divergents (cercle veineux de Braune)* (voy. : fig. 403), telle qu'on l'observe dans la disposition de la veine médiane de l'avant-bras avec les veines médiane basilique et médiane céphalique; ces anastomoses sont pourvues de valvules; le sang y circule toujours dans le même sens; *d)* les *anastomoses par canaux collatéraux (canaux de Verneuil)* (1) représentées par un canal collatéral veineux, satellite de la veine principale, mais généralement plus grêle qu'elle; ce type d'anastomose est très fréquent au niveau des veines des membres (veine axillaire et son canal collatéral veineux, canal collatéral accessoire de la veine saphène interne à la cuisse et au genou, veine saphène minor); le canal collatéral s'ouvre à ses deux extrémités dans la même veine, de telle sorte qu'entre les deux points d'abouchement, il est pourvu le plus souvent d'une ou de plusieurs paires de valvules; d'où il résulte que le sang ne peut circuler que dans un seul sens; ces canaux jouent le rôle de *canaux de dérivation* ou de véritables *canaux de sûreté*; ils reçoivent le trop-plein des grosses veines, ils équilibrent la pression veineuse et évitent la stase; *e)* et les *anastomoses en réseaux* ; celles-ci sont très fréquentes parmi les veines superficielles de la face dorsale du pied et de la main; le réseau est à mailles allongées et le sang y circule dans le sens du grand axe de ces mailles.

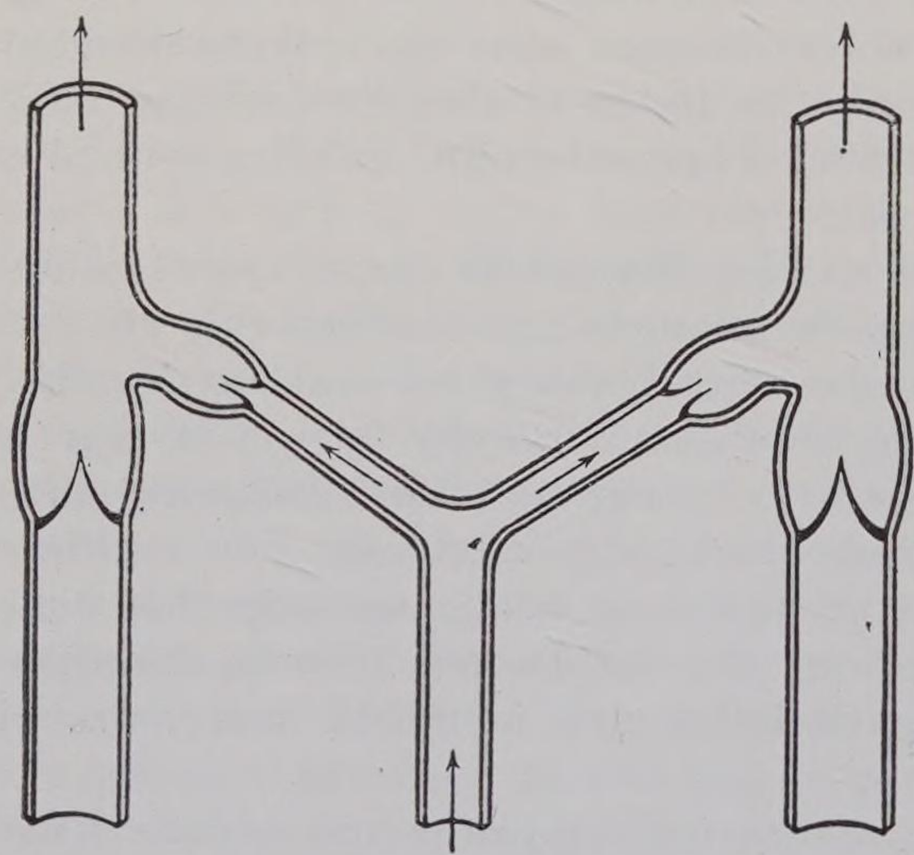

Fig. 403. — *Anastomose par canal divergent (cercle veineux de Braune).*
Les flèches indiquent le sens du courant sanguin.

Plexus veineux. — On désigne, sous ce nom, des réseaux constitués par des veines grêles; ceux-ci sont généralement relativement serrés et à mailles plus ou moins étroites et souvent irrégulières; on les observe sur et dans les parois du tube digestif (plexus péripharyngien); au niveau des organes génito-urinaires (plexus pampiniforme, plexus de Santorini, plexus latéro-prostatiques, plexus veineux de la base du ligament large); autour de certains orifices (plexus intra-rachidien, plexus veineux des trous de conjugaison); au voisinage des muscles masticateurs (plexus ptérygoïdiens).

Les plexus sont drainés par une ou plusieurs veines émissaires généralement volumineuses (veine maxillaire interne pour les plexus ptérygoïdiens).

---

(1) Chirurgien français (1823-1895), fut membre de l'Académie des Sciences.

***

ANASTOMOSES ARTÉRIO-VEINEUSES

D'une manière générale, on désigne sous le nom d'*anastomoses artério-veineuses* (1) des canaux permettant une dérivation entre une artériole ou une artère précapillaire et une veinule ou une veine post-capillaire.

Il faut distinguer *deux* catégories d'anastomoses artério-veineuses, qui sont : *a)* d'une part, les *canaux dérivatifs,* ou *canaux de Sucquet*; *b)* et, d'autre part, les *ponts artério-veineux* ou *glomi de Masson.*

1° **CANAUX DE SUCQUET.** — Signalés pour la première fois par Berres (1837) dans les organes érectiles, ils furent décrits par Müller en 1844, puis par Sucquet en 1862; les *canaux dérivatifs,* ou *canaux de Sucquet,* sont des anastomoses artério-veineuses capillaires dont le diamètre n'excède guère un dixième de millimètre.

On les observe principalement dans les téguments de la paume des mains et de la plante des pieds, aux doigts, et plus spécialement dans le derme sous-unguéal et à la pulpe des doigts; dans la peau de la face et du pavillon de l'oreille; dans certaines articulations; dans la pie-mère (Testut); dans le diploé des os du crâne (Langer); et dans le glomus carotidien.

Sur des vaisseaux de petit calibre, on rencontre parfois des *anastomoses artério-veineuses,* bien différentes des canaux de Sucquet; rares et souvent anormales, ces anastomoses ont été observées et étudiées par de nombreux auteurs (Spanner, Watzka); on les rencontre principalement sur les vaisseaux collatéraux des doigts, sur les vaisseaux angulaires, sur les circulations rénale, surrénale, ovarienne, gastrique (Watzka), sur les papilles de la langue (Dabelow), dans les synoviales articulaires (Muratori); ces anastomoses ont été également signalées entre l'artère bronchique et la veine pulmonaire inférieure du côté gauche (Hovelacque); et entre les systèmes artériel pulmonaire et bronchique, d'une part, et le réseau veineux de la bronchiole, d'autre part; bien souvent, ces anastomoses se détachent d'un *segment artériel d'arrêt* tendu entre l'artère pulmonaire et l'artère bronchique (Von Hayek) (voy. : fig. 404); sur les vaisseaux de la muqueuse pituitaire et sur la circulation rénale.

Des *anastomoses artério-veineuses atypiques* s'observent parfois au point de croisement d'une artériole et d'une veinule; dans ce cas, le *canal d'union* (équivalent d'un canal de Sucquet) est très court : c'est l'*anastomose cruciforme,* parfois même celui-ci est inexistant; la communication entre les deux vaisseaux, se faisant directement au point de contact, constitue l'*anastomose tangentielle.*

Des anastomoses ont été récemment décrites dans le foie, entre une artériole issue de l'artère hépatique (branche interlobulaire) et une veinule porte; elle sont comprises entre deux systèmes sphinctériens, donc contractiles : l'un afférent, d'entrée, l'autre efférent, de sortie : ce sont les *anastomoses contractiles directes artério-portales de Knisely.*

2° **GLOMI DE MASSON.** — Décrites par les auteurs étrangers sous le nom d'*organes d'Hoyer-Grosser* (2), ces formations ne sont bien connues que depuis les travaux de Masson (3), en 1924, cet auteur ayant montré l'importance capitale de leur appareil nerveux

---

(1) Ouvrage à consulter : Max Clara : *Die Arterio-venösen Anastomosen.* 1 vol. Barth, édit., Leipzig, 1939.

(2) Ils furent décrits pour la première fois par Hoyer, en 1872, puis par Grosser, en 1902.

(3) Ouvrage à consulter : P. Masson : Les glomi neuro-vasculaires. 1 vol. Hermann et Cie, édit., Paris, 1937.

et leur rôle physiologique. On désigne sous ce nom des *formations neuro-myo-artérielles (glomus neuro-myo-artériel de Masson)* branchées sur la circulation artério-veineuse, entre une artériole précapillaire et une veinule post-capillaire, d'où le nom de *ponts artério-veineux* qu'on leur donne encore quelquefois.

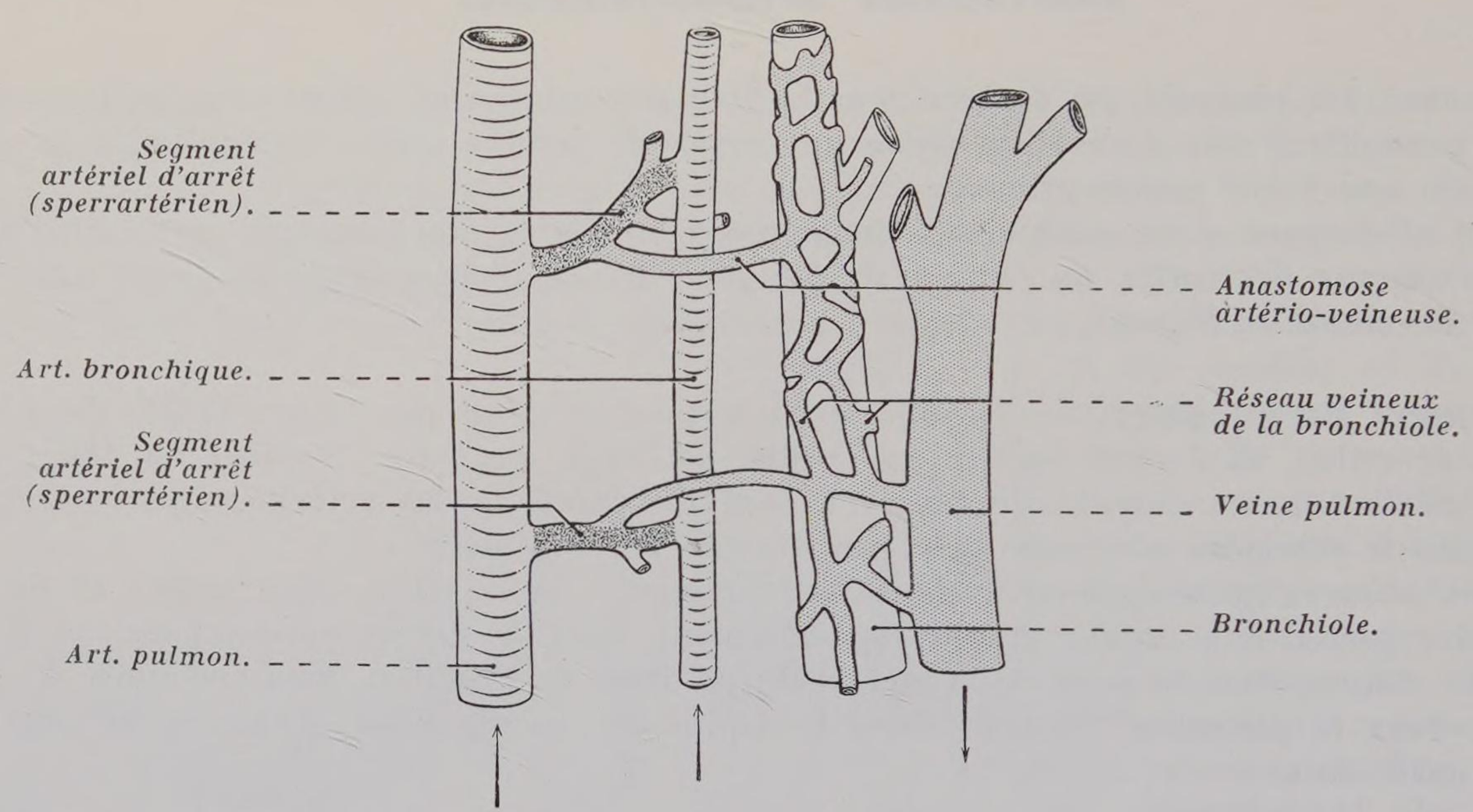

FIG. 404. — *Anastomoses artério-veineuses entre le réseau veineux de la bronchiole et les systèmes artériels pulmonaire et bronchique. Disposition des segments artériels d'arrêt ou « sperrarterien »* (en grisé) (schématique) (imité de VON HAYEK).

La direction des flèches indique le sens du courant sanguin.

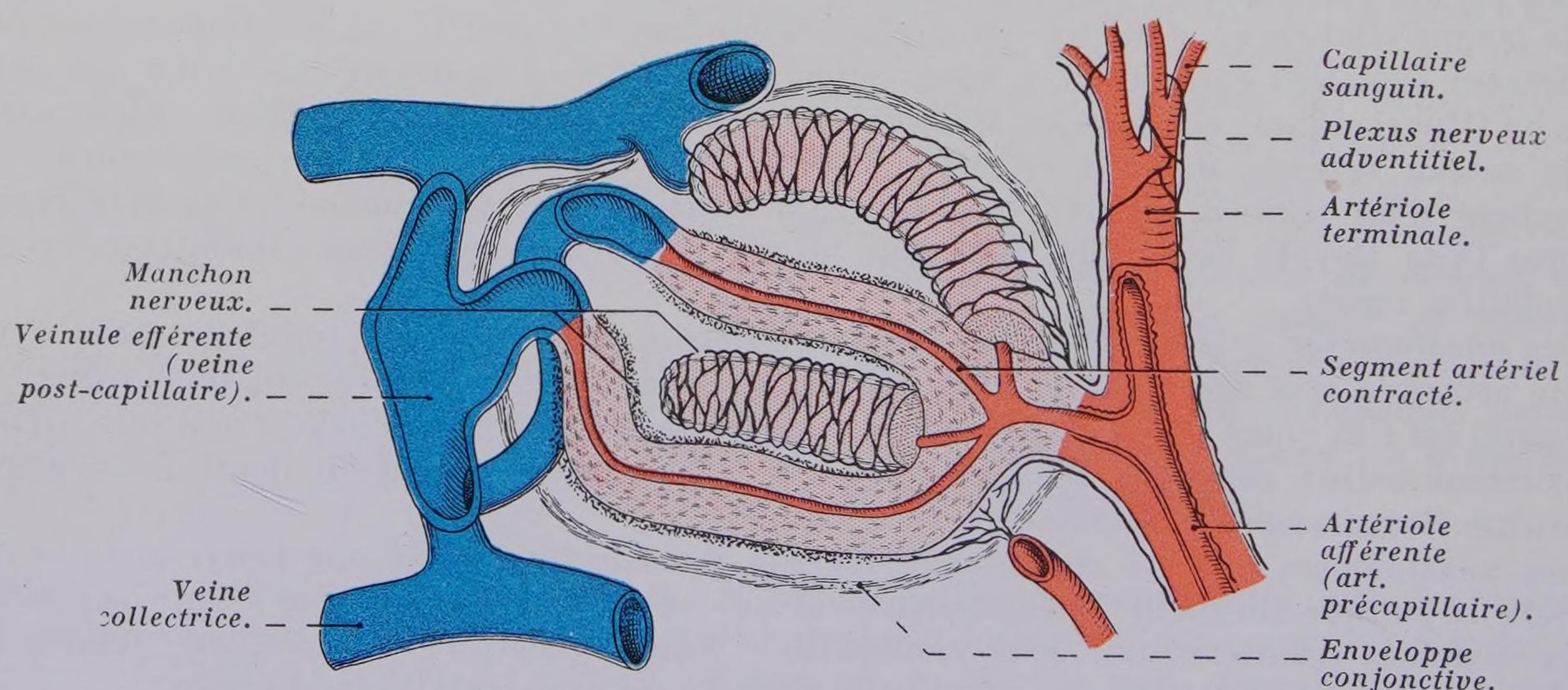

FIG. 405. — *Pont artério-veineux. Glomus de Masson* (type bifide), (schématique) (d'après P. MASSON).

Les segments artériels contractés sont figurés en pointillé rouge : deux en coupe longitudinale et deux en demi-coupe transversale.

On les observe principalement et en abondance dans le derme cutané, où ils présentent l'aspect de petites masses sphéroïdales ou ovoïdes.

A la coupe, ils sont constitués par un enchevêtrement de tubes sinueux, englobés dans une enveloppe conjonctive. Le *glomus* est abordé par une fine artériole qui dérive d'une

artère dermique *(artériole afférente)*; celle-ci se divise et s'épanouit dans le glomus en de multiples branches artérielles *(rameaux artériels glomiques)*, à lumière étroite, et dont la paroi est constituée par un manchon épais de fibres musculaires lisses, pauvres en myofibrilles. Chacune de ces branches se continue par de larges capillaires veineux *(veinules efférentes)* qui vont se déverser dans une ou plusieurs veines dermiques.

A la périphérie des rameaux artériels glomiques, se trouve un réseau de cellules et de fibres nerveuses amyéliniques dont l'ensemble constitue le *manchon nerveux de Masson* (voy. : fig. 405), de telle sorte que le glomus est une *formation mixte*, à la fois *vasculaire (artérielle)* et *nerveuse*; ce manchon est en connexion avec le plexus nerveux de l'adventice artérielle de l'artère efférente.

Le *glomus de Masson (glomus neuro-myo-artériel)* présente des contractions rythmées, indépendantes de celles des artères et dont la fréquence varie de deux à douze par minute.

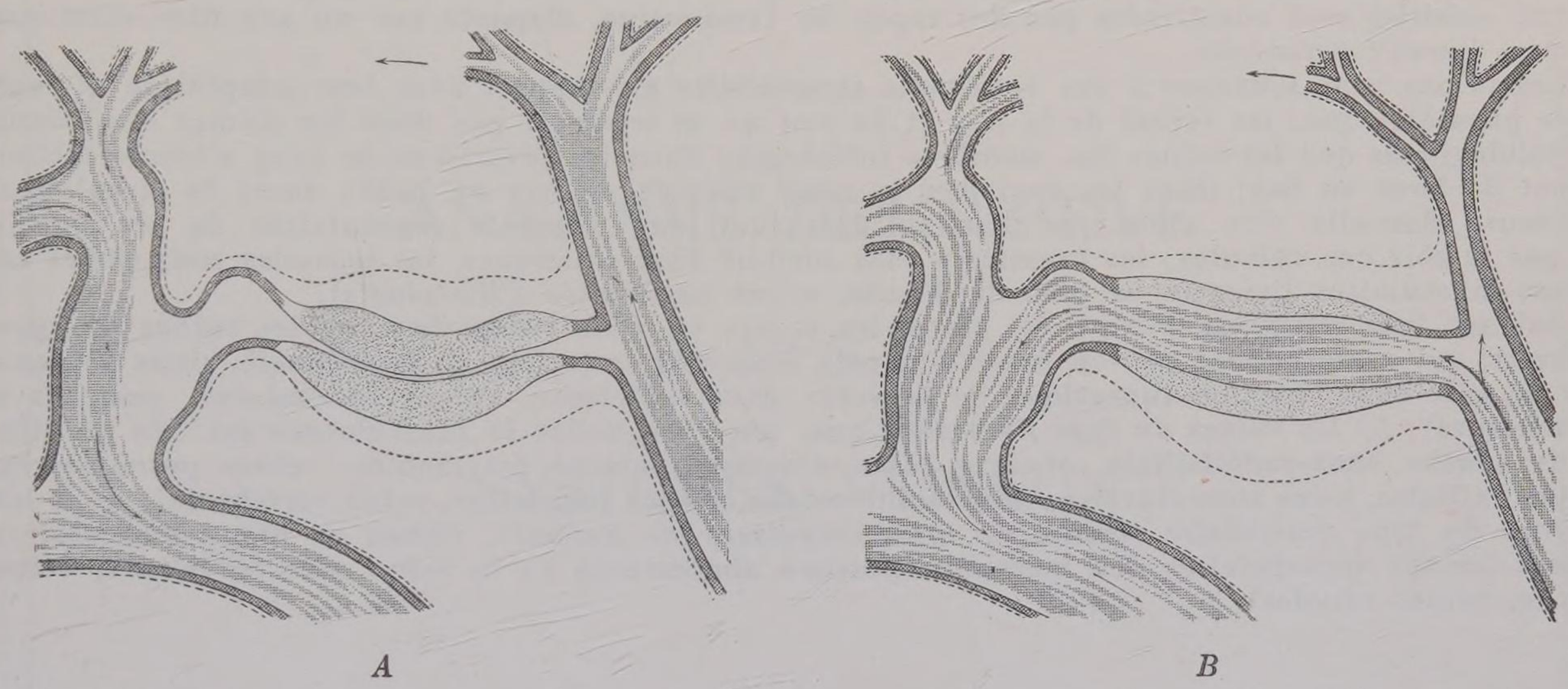

FIG. 406. — *Fonctionnement d'un glomus normal : A*, à vaisseaux contractés (en systole); *B*, à vaisseaux relâchés (en diastole) (d'après P. MASSON) (schématique).

Les flèches indiquent le sens du courant sanguin dans les vaisseaux.

Seul, le tronçon artériel manifeste cette activité, tandis que le tronçon veineux est inerte (G. Lazorthes).

Branchés en dérivation sur le trajet de la circulation artério-veineuse cutanée, et suivant qu'ils sont alternativement ouverts ou fermés, les *glomi* peuvent dériver le sang artériel soit dans les capillaires, soit directement dans les veinules (voy. : fig. 406 *A* et *B*).

Ils jouent un rôle important dans la régulation de la pression sanguine locale et, par leur dérivation veineuse, ils évitent toute surcharge tensionnelle dans les réseaux capillaires; d'autre part, comme ils commandent le débit sanguin dans la circulation du derme, ils jouent indiscutablement un rôle de premier plan dans la *thermo-régulation*.

Anastomoses artério-veineuses et *dispositifs de bloc* sont histologiquement et physiologiquement identiques; ils sont liés à la régulation d'une circulation locale, car ils assurent automatiquement et avec précision une circulation de dérivation qui met en *court-circuit* le réseau capillaire dont dépend l'artère. L'action des anastomoses artério-veineuses a été étudiée par Grant et Clark par *microcinématographie* (muqueuse pituitaire); ils ont conclu que ces anastomoses sont susceptibles de répondre à des *stimuli* extrinsèques et qu'elles possèdent en outre, une *action cinétique autonome* se traduisant par une série de contractions qui alternent avec des dilatations, suivant un rythme régulier et précis (de 2 à 12 par minute, suivant les vaisseaux).

***

STRUCTURE. — Comme les artères, les veines présentent à la coupe trois tuniques concentriques, qui sont : *a)* une *tunique interne* ou *intima (endoveine)*, constituée par un endothélium formé de cellules aplaties, à contour polygonal, plus régulier que celui des artères et des capillaires; cette tunique est parfois doublée d'une couche sous-endothéliale très mince, conjonctivo-élastique, au niveau de laquelle on rencontre tantôt une lame élastique continue *(lame élastique interne)*, tantôt une nappe discontinue de fibres et de lamelles élastiques; *b)* une *tunique moyenne* ou *média (mésoveine)*, constituée par des fibres musculaires lisses groupées en faisceaux circulaires, longitudinaux ou obliques, et par un feutrage conjonctivo-élastique, au sein duquel on rencontre des fibres et des lamelles, et parfois de véritables rubans élastiques irréguliers et anastomosés entre eux; *c)* et une *tunique externe* ou *adventice (périveine)*, épaisse et très développée, de nature conjonctive.

La terminaison des veines caves est pourvue à la périphérie d'une très mince couche contractile de fibres musculaires striées, présentant tous les caractères des fibres cardiaques.

Les *valvules* sont constituées par des replis de l'endoveine, disposés sur un axe fibro-élastique appelé *lamelle valvulaire*.

Les veines sont soumises à des *variations structurales* en rapport avec leur adaptation et leur rôle physiologique; les veines de la tête et du cou ne se trouvent pas dans les mêmes conditions physiologiques que les veines des membres inférieurs; dans les premières, le sang s'écoule facilement de haut en bas; dans les secondes, le sang s'écoule de bas en haut; aussi la circulation veineuse doit-elle être aidée par l'action énergique des éléments musculaires de ses parois et par le rôle des valvules; les premières sont surtout fibro-élastiques, les secondes sont riches en fibres musculaires lisses (pour plus de détails, voyez les *Traités d'Histologie*).

Suivant leur structure, Payard (1) classe les veines en *trois catégories* : *a)* les *veines du type fibreux*, qui comprennent peu ou pas d'éléments musculaires (veines de l'encéphale, sinus veineux de la dure-mère, portion thoracique de la veine cave inférieure, veines innominées, veine cave supérieure); *b)* les *veines du type fibro-élastique*, dans lesquelles la musculature est très réduite, sans couche sous-endothéliale, et avec lame élastique interne fragmentée (veines pulmonaires, veine axillaire, veine sous-clavière, veine ophtalmique, veines jugulaires, veine vertébrale); *c)* et les *veines du type musculaire (veines du type propulseur de Renaut)*, riches en fibres musculaires lisses (veines superficielles des membres, portion abdominale de la veine cave inférieure, veine porte, veines rénales).

***

CLASSIFICATION DES SYSTÈMES VEINEUX

Le sang disséminé dans l'organisme est ramené aux oreillettes par *deux systèmes* qui, du point de vue *structural* (et non fonctionnel), sont : 1° un SYSTÈME VEINEUX QUI ABOUTIT A L'OREILLETTE DROITE et qui comprend lui-même : *a)* la *veine cave supérieure* et ses *affluents*; *b)* la *veine cave inférieure* et ses *affluents*, y compris le *système porte* qui après s'être capillarisé dans le foie est tributaire de la veine cave inférieure, par l'intermédiaire des *veines sus-hépatiques*; *c)* et les *veines cardiaques* (pour ces dernières, voy. : *Veines du cœur*); il correspond au *système artériel aortique* ou de la *grande circulation*; 2° et un SYSTÈME VEINEUX QUI ABOUTIT A L'OREILLETTE GAUCHE, qui comprend les *veines pulmonaires*; il correspond à l'*artère pulmonaire*, artère fonctionnelle des poumons *(petite circulation)* (2).

---

(1) Ouvrages à consulter : PAYARD : Structure, classification, histophysiologie des veines de l'homme. *Thèse de Bordeaux*, 1926.

(2) Ouvrage à consulter : BUNTARO ADACHI : *Das Venensystem der Japaner*. 1 vol. Kenkyusha, édit., Tokyo, 1933.

ANATOMIE DESCRIPTIVE

DES

SYSTÈMES VEINEUX

VEINE CAVE SUPÉRIEURE

La *veine cave supérieure,* ou *veine cave descendante,* est le tronc collecteur des veines de la partie sus-diaphragmatique du corps; elle résume, soit par ses branches d'origine (troncs innominés), soit par son seul affluent constant, la grande veine azygos, la circulation veineuse des membres supérieurs, de la tête, du cou, des parois thoraciques et des organes thoraciques, à l'exclusion du cœur, de l'épicarde, des poumons et de la plèvre viscérale; son territoire correspond donc à celui de l'aorte thoracique.

SITUATION. — Elle est entièrement située dans la cavité thoracique, où elle occupe la partie supérieure paramédiane droite du médiastin antérieur; placée au-dessus du cœur, elle est comprise entre l'aorte ascendante à gauche et le poumon droit à droite ; elle chemine à 25 millimètres environ à droite de la ligne médiane.

ORIGINE, TRAJET, TERMINAISON. — L'origine de la veine cave supérieure est située en plein *vestibule médiastinal,* elle résulte de la fusion des deux *troncs veineux brachio-céphaliques* droit et gauche; le *droit* légèrement oblique en bas et à gauche, presque vertical, le *gauche* franchement oblique en bas et à droite, presque transversal; le confluent veineux est situé derrière le premier cartilage costal droit, et correspond à la moitié interne de ce cartilage (voy. : fig. 413).

De cette origine, elle se dirige non pas verticalement, mais obliquement en bas, en arrière et à droite, en s'écartant de plus en plus de la paroi thoracique antérieure, et cela d'autant plus que cette paroi est elle-même oblique en bas et en avant, c'est-à-dire en sens inverse de l'obliquité de la veine.

Dans ce trajet, elle longe le flanc droit de la portion ascendante de la crosse de l'aorte, puis elle traverse le sac fibreux péricardique, pour se terminer dans la partie supérieure de l'oreillette droite.

Sa *terminaison (embouchure),* avalvulaire, est située derrière l'auricule droite, à l'union des parois supérieure et postérieure de l'oreillette droite; elle est constituée par un orifice circulaire de 20 à 25 millimètres de diamètre, situé dans un plan oblique en bas et en arrière (voy. : fig. 11).

Moulée sur la convexité de l'aorte ascendante, elle décrit dans son ensemble une légère courbure dont la concavité regarde à gauche (voy. : fig. 407).

Relativement superficielle à son origine, elle est placée au contact de la paroi thoracique antérieure; par contre, elle est profonde à sa terminaison.

Au niveau de son embouchure, la veine cave supérieure se continue en avant avec la paroi supérieure de l'oreillette, et en arrière avec sa paroi postérieure, et par l'intermédiaire de cette paroi avec la veine cave inférieure (espace intercave).

Projection de l'orifice de la veine cave supérieure. — L'orifice de la veine cave supérieure se projette en avant au niveau du tiers interne du bord supérieur du troisième cartilage costal droit et en arrière au niveau du disque intervertébral qui sépare la sixième de la septième vertèbre dorsale (voy. : fig. 413).

DIMENSIONS. — Sa *longueur*, variable avec la conformation du thorax et avec la situation du confluent veineux d'origine, est de 6 à 8 centimètres en moyenne.

Son *calibre* est de 20 à 22 millimètres de diamètre.

RAPPORTS. — La veine cave supérieure possède *deux portions* : *a)* l'une, *extra-péricardique*, qui comprend les deux tiers supérieurs environ du vaisseau; *b)* l'autre, *intra-péricardique*, qui comprend le tiers inférieur.

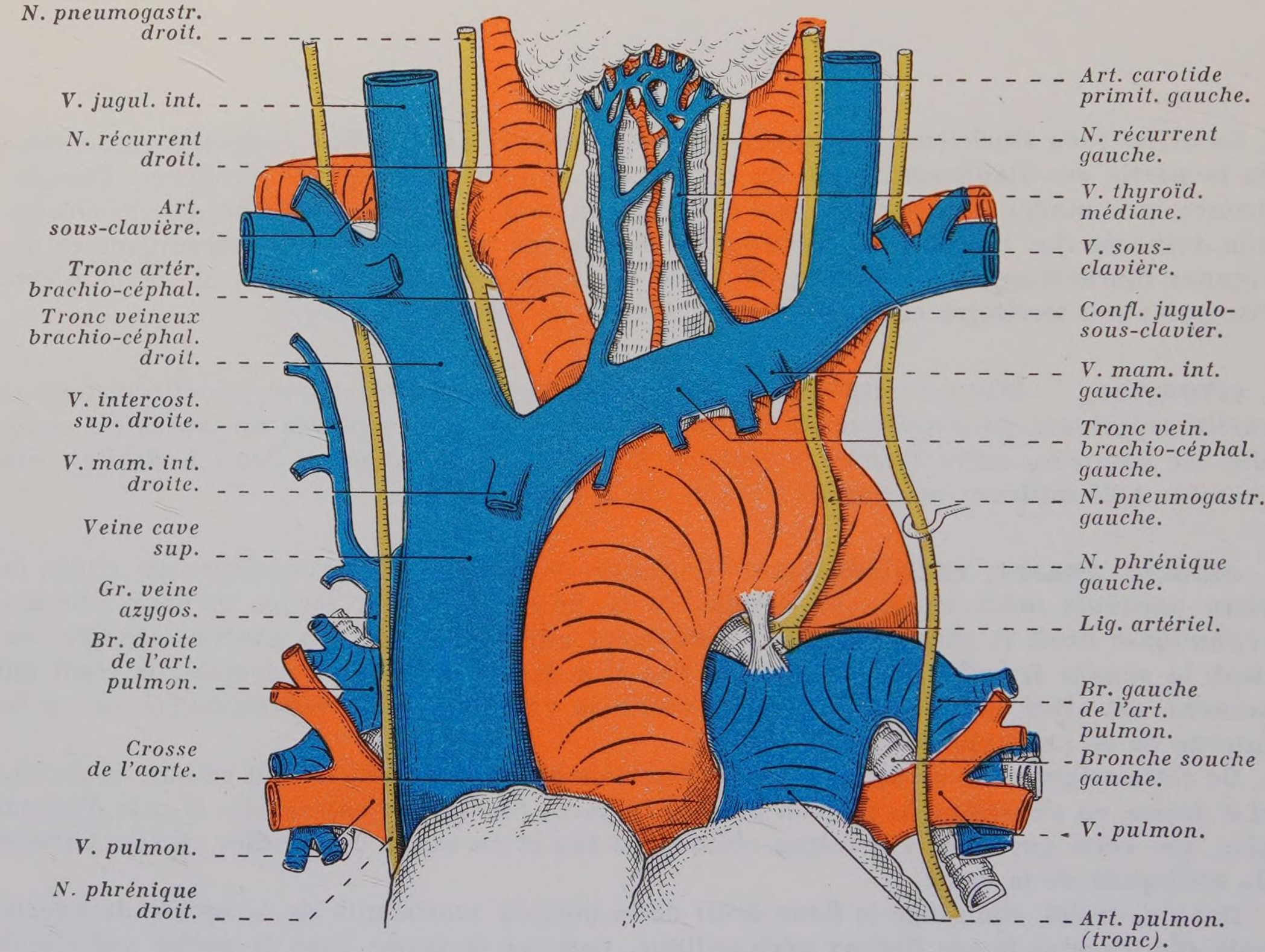

FIG. 407. — *Rapports de la veine cave supérieure et des troncs veineux brachio-céphaliques; vue antérieure.*

*1° **Portion extra-péricardique.*** — Sur une longueur de 4 à 5 centimètres, la veine est relativement superficielle; elle répond :

a) *En avant*, au bord droit du sternum, aux deux premiers cartilages costaux, au premier espace intercostal et à son contenu, dont elle est séparée par le thymus chez l'enfant, ses vestiges chez l'adulte (corps adipeux rétro-sternal de Waldeyer); les vaisseaux mammaires internes sont situés en dehors d'elle, à leur entrée dans le thorax, où ils se rapprochent de plus en plus du bord sternal; le plan sterno-chondro-costal est doublé en avant par le grand pectoral; le cul-de-sac pleural médiastino-costal antérieur droit descend obliquement en bas et en dedans pour s'adosser à celui du côté opposé, à la hauteur du deuxième cartilage costal; il est parfois légèrement échancré par la veine cave supérieure au niveau du premier espace intercostal; au ganglion de Bartels et au bord antérieur du poumon droit, qui recouvre davantage la veine en inspiration.

b) *En dehors (à droite)*, à la plèvre médiastine, et à la face interne du poumon droit;

le *nerf phrénique droit* descend verticalement entre la plèvre, à laquelle il adhère, et la face externe de la veine cave supérieure (voy. : fig. 409); il est accompagné par les vaisseaux diaphragmatiques supérieurs, l'artère naissant de la mammaire interne.

c) *En dedans (à gauche)*, à la portion ascendante de la crosse de l'aorte; les deux vaisseaux sont reliés entre eux par du tissu fibreux qui prolonge le péricarde; cependant,

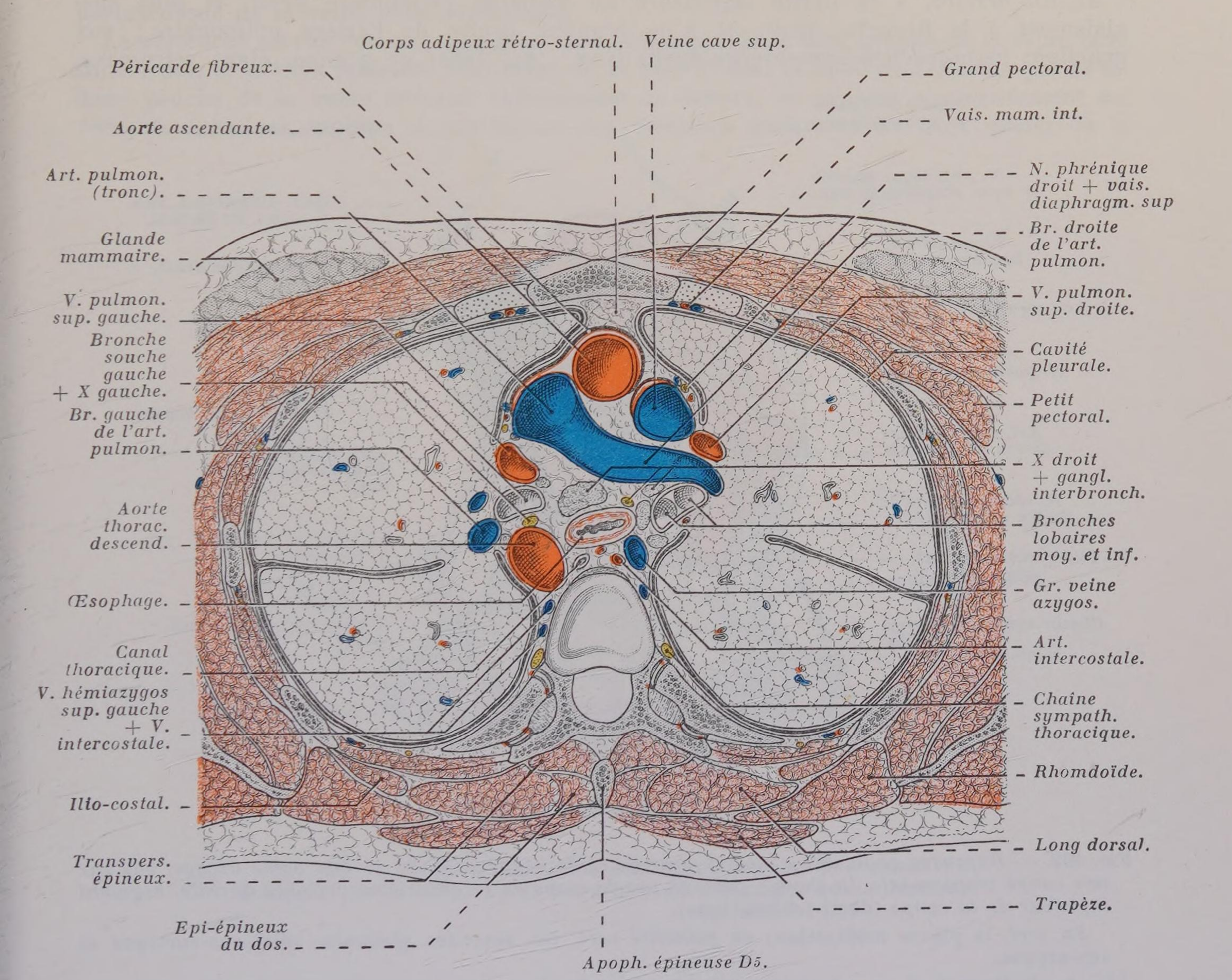

FIG. 408. — *Rapports de la veine cave supérieure vus sur une coupe transversale du thorax passant par le disque intervertébral D^5-D^6; segment inférieur de la coupe. La séreuse péricardique est figurée par un trait rouge.*

dans toute la partie qui surplombe le sac fibreux péricardique, l'aorte, dont la courbure la porte en haut et à gauche au-dessus de la bronche gauche, s'éloigne de la veine cave supérieure, de telle sorte que, dans ce segment, la veine cave supérieure est séparée de la crosse aortique et de l'origine du tronc artériel brachio-céphalique par un étroit interstice : en écartant l'aorte ascendante de la veine cave supérieure, on aperçoit la face antérieure de l'origine de la bronche droite; la corne supérieure de Haller s'insinue entre les deux vaisseaux (voy. : fig. 64 et 72); ce cul-de-sac, distendu par les épanchements péricardiques, peut comprimer la veine cave supérieure (Luschka); ce rapport intime entre les deux vaisseaux

explique, d'une part, la possibilité d'anévrysme artério-veineux, et, d'autre part, l'œdème en pèlerine que l'on observe par compression de la veine cave supérieure dans les anévrysmes de la crosse de l'aorte; signalons en outre, à ce niveau, les nerfs cardiaques inférieurs du pneumogastrique droit, qui longent le flanc gauche de la veine cave supérieure pour se rendre au plexus cardiaque.

d) *En arrière,* à la partie supérieure du pédicule pulmonaire droit, et plus spécialement à la bronche droite et à la branche droite de l'artère pulmonaire ; aux ganglions juxta-trachéo-bronchiques droits (voy. : fig. 408); ce groupe, étant rétro-cave,

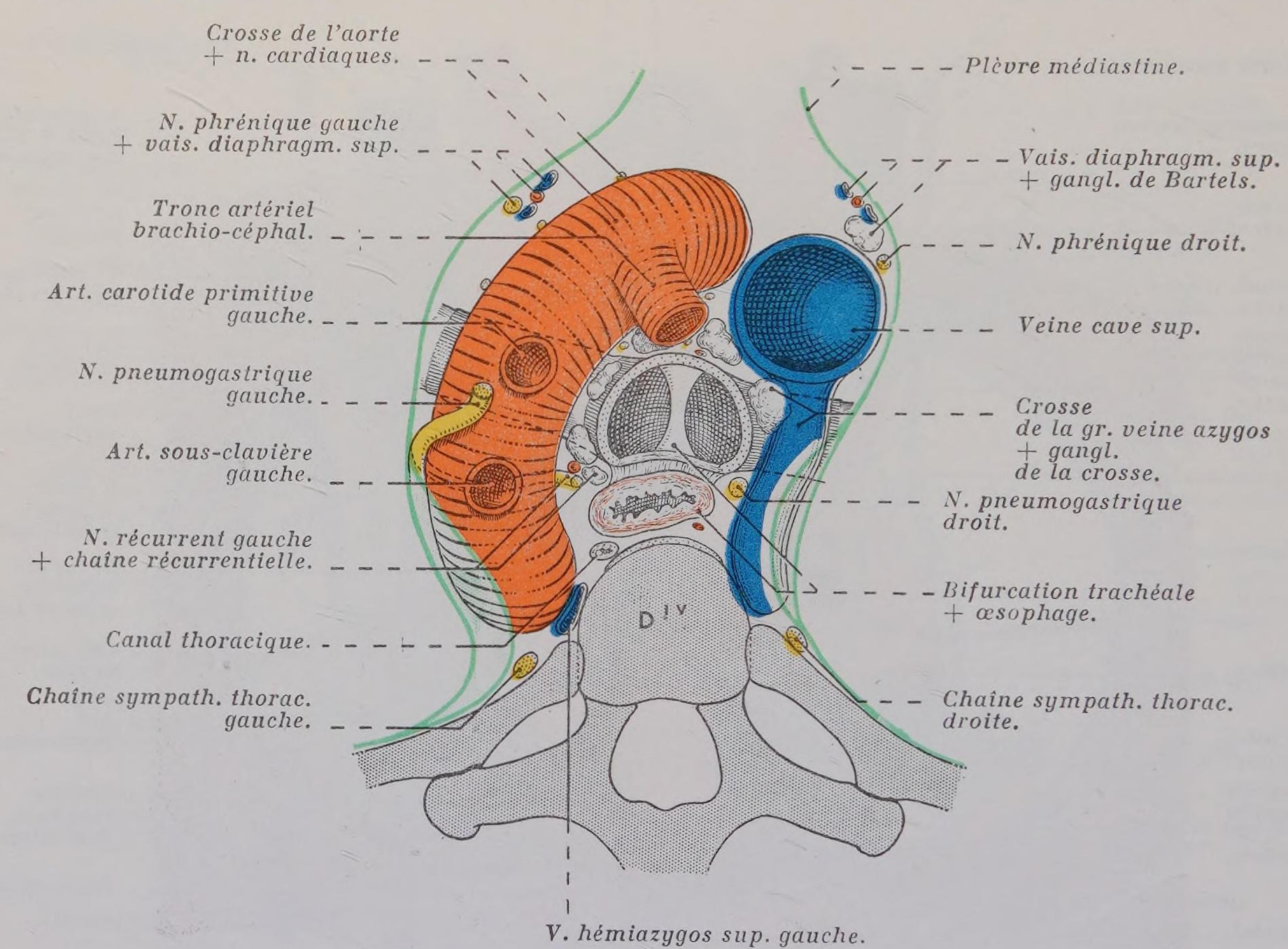

Fig. 409. — *Rapports de la veine cave supérieure et de la crosse de la grande veine azygos, vus sur une coupe transversale du thorax passant par le corps de la quatrième vertèbre dorsale. Segment inférieur de la coupe* (demi-schématique).

En vert, la plèvre médiastine; *en pointillé vert,* les fossettes pleurales rétro-sus-aortique et sus-azygos.

sus-pédiculaire et latéro-trachéal, est compris dans le tissu celluleux du médiastin où il occupe une loge ouverte en haut, dite *loge de Baréty (loge paratrachéale droite),* limitée : α) *en avant,* par la veine cave supérieure et le tronc veineux brachio-céphalique droit; β) *en arrière,* par la face antéro-latérale droite de la trachée; γ) *en dedans,* par la crosse de l'aorte et le tronc artériel brachio-céphalique; δ) et *en dehors,* par la plèvre médiastine droite.

La partie terminale de la crosse de la grande veine azygos, après avoir croisé d'arrière en avant le pédicule pulmonaire droit, vient se déverser à la face postérieure de la veine cave supérieure; le pneumogastrique droit est situé sur un plan plus postérieur, et lorsqu'il aborde la face postérieure de la bronche droite, il est compris entre la grande veine azygos en dehors et la trachée en dedans (voy.: fig. 58), il est distant de la veine cave supérieure de 12 millimètres environ.

2° ***Portion intra-péricardique.*** — Plus profondément située que la portion précédente, elle s'étend sur une longueur de 2 cm. 1/2 à 3 centimètres environ. Le *sac fibreux péricardique* est traversé par la veine cave supérieure; il remonte assez haut sur le vaisseau et se continue avec son adventice; à ce niveau, le ligament thyro-péricardique *(fascia de Godman)* se perd sur la face antérieure du péricarde, en recouvrant la portion extra-péricardique de la veine cave supérieure.

Le *péricarde séreux* recouvre les deux tiers inférieurs de la face gauche de la veine cave supérieure, et le tiers inférieur seulement de sa face droite; la *ligne de réflexion* partie du flanc gauche de la veine descend obliquement en dehors, en croisant successivement ses versants antérieur, externe et postérieur; elle recouvre seulement les trois quarts de la

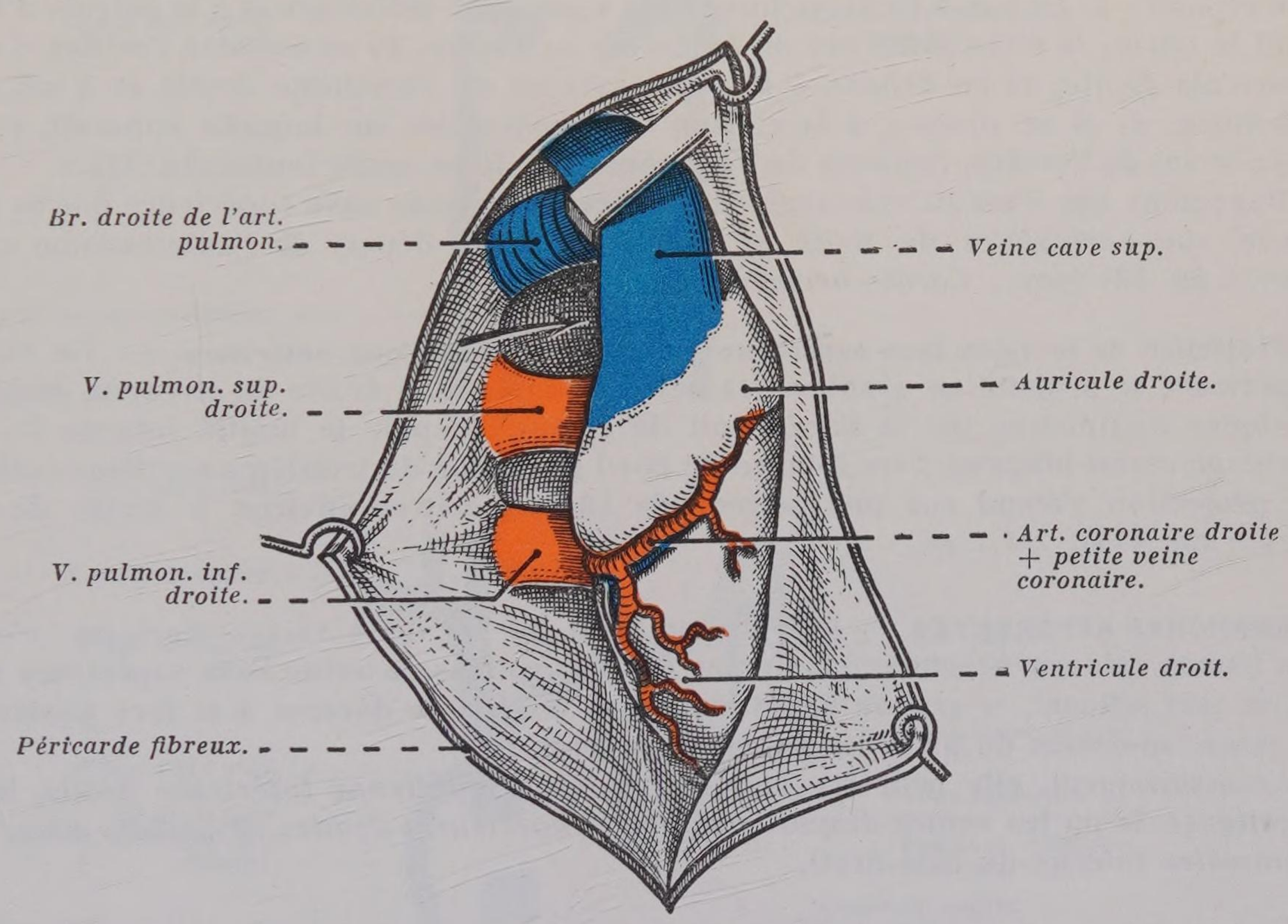

FIG. 410. — *Fossette rétro-cave d'Allison (recessus post-cavalis) indiquée par la flèche après ouverture du péricarde; vue antérieure.*

circonférence de la veine, pour passer ensuite sur la face postérieure de l'oreillette droite, puis contre la face externe de la veine pulmonaire supérieure droite, en déterminant un petit cul-de-sac entre la veine cave supérieure et cette veine : c'est la *fossette rétro-cave d'Allison.*

La gaine séreuse de la veine cave supérieure est donc incomplète; haute de 2 centimètres en avant, elle n'est plus que de 1 centimètre en dehors, et de quelques millimètres en arrière (voy. : fig. 65 et 66).

Dans le *sac fibreux péricardique,* la veine répond : a) *en avant,* à l'auricule droite; elle se projette sur la partie interne du deuxième espace intercostal droit et sur le bord supérieur du troisième cartilage costal droit; b) *en dehors,* au péricarde qui le sépare du nerf phrénique droit, des vaisseaux diaphragmatiques supérieurs, de la plèvre médiastinale et du poumon droit; c) *en dedans,* à l'aorte ascendante comprise dans la même gaine séreuse que le tronc de l'artère pulmonaire; la veine est alors séparée de l'aorte par l'orifice droit du canal de Theile, dont les limites sont : à droite, la veine cave supérieure;

à gauche, l'aorte; en bas, l'oreillette droite, et en haut, le péricarde séreux; celui-ci passe en pont de la veine cave supérieure sur la crosse de l'aorte et il est déprimé en une gouttière aortico-cave; d) et *en arrière,* à la branche droite de l'artère pulmonaire, revêtue sur sa face inférieure du péricarde séreux, où elle contribue à former le toit du canal de Theile, et à la veine pulmonaire supérieure droite; rappelons qu'entre cette veine et la veine cave supérieure la séreuse péricardique s'insinue en un diverticule qui constitue la *fossette rétro-cave d'Allison* (voy. : *Culs-de-sac et diverticules du péricarde séreux*) (voy. : fig. 70 et 410).

3° A ***sa terminaison.*** — *L'embouchure* de la veine cave supérieure correspond à la partie sinusienne de l'oreillette droite, vestige du sinus veineux du cœur de l'embryon; elle répond : a) *en bas,* à l'embouchure de la veine cave inférieure et à la valvule d'Eustache, dont la sépare le *torus intercave* ou *tubercule de Lower;* b) *en avant,* à l'orifice d'entrée de l'auricule droite; c) *en dehors,* à la paroi externe de l'oreillette droite et à ses colonnes charnues; d) et *en dedans,* à la cloison interauriculaire sur laquelle apparaît, au-dessous et en avant de l'orifice, l'anneau de Vieussens et la fosse ovale (voy. : fig. 11).

Rappelons que c'est au voisinage de l'orifice de la veine cave supérieure que se trouve le *nœud sino-auriculaire de Keith et Flack,* point de départ de l'automatisme cardiaque (voy. : fig. 52) (voy. : *Cardio-necteurs*).

Projection de la veine cave supérieure sur la paroi thoracique antérieure. — La veine cave supérieure se projette en avant sur la paroi thoracique, à droite du sternum, empiétant de quelques millimètres sur le bord droit de celui-ci, depuis la moitié interne du premier cartilage costal jusqu'au tiers interne du bord supérieur du troisième cartilage costal; l'aire de projection s'étend sur une largeur de 18 millimètres environ à droite du sternum (voy. : fig. 413).

BRANCHES AFFÉRENTES. — Indépendamment de ses deux veines d'origine, c'est-à-dire des troncs veineux brachio-céphaliques droit et gauche, la veine cave supérieure ne reçoit qu'un seul affluent, la *grande veine azygos,* et celle-ci se déverse à la face postérieure de la veine, au-dessus du pédicule pulmonaire droit.

Accessoirement, elle peut recevoir une *veine thyroïdienne inférieure droite,* les *veines thymiques,* la où les *veines diaphragmatiques supérieures droites,* et parfois même la *veine mammaire interne* du côté droit.

ANASTOMOSES. — La veine cave supérieure est anastomosée avec la *veine cave inférieure,* par l'intermédiaire des veines azygos, du tronc veineux réno-azygo-lombaire, des veines de la paroi abdominale antérieure, des veines du diaphragme, et des plexus veineux intra-rachidiens.

STRUCTURE. — Disposée verticalement chez l'homme, la veine cave supérieure ne possède pas de fibres musculaires lisses : cependant, elle possède, près de sa terminaison, des éléments contractiles représentés par des fibres annulaires striées, dépendance du myocarde, lesquelles forment une gaine incomplète qui s'étend sur une hauteur de quelques millimètres. Sa tunique adventice est très épaisse, renforcée par des éléments venus du péricarde fibreux.

La veine cave supérieure est dépourvue de valvules, ce qui explique la possibilité du reflux du sang dans son territoire *(pouls veineux jugulaire).*

DÉVELOPPEMENT. — Primitivement, les troncs qui collectent le sang veineux de l'embryon sont pairs et symétriques : ce sont les *veines cardinales,* que l'on distingue en *inférieures* ou *postérieures* et en *supérieures* ou *antérieures*; ces dernières *(veines jugulaires primitives)* collectent par des veines segmentaires le sang veineux de la partie craniale de l'embryon; les veines cardinales antérieure et postérieure d'un même côté s'unissent pour former les *canaux de Cuvier* (1), et ceux-ci aboutissent transversalement dans le sinus veineux où ils se déversent.

---

(1) Naturaliste français (1769-1832), fut professeur au Muséum d'histoire naturelle et membre de l'Académie des Sciences, fut le créateur de l'Anatomie comparée.

Au cours de leur développement, les canaux de Cuvier s'élèveront au-dessus du *septum transversum* de *His*, futur diaphragme primaire, et en même temps qu'ils se redressent, ils deviennent progressivement de plus en plus obliques, entraînant dans leur ascension les replis pleuro-péricardiques de Schmidt; ils tendent ainsi à se mettre dans le prolongement des veines cardinales supérieures (voy. : fig. 411 *A*).

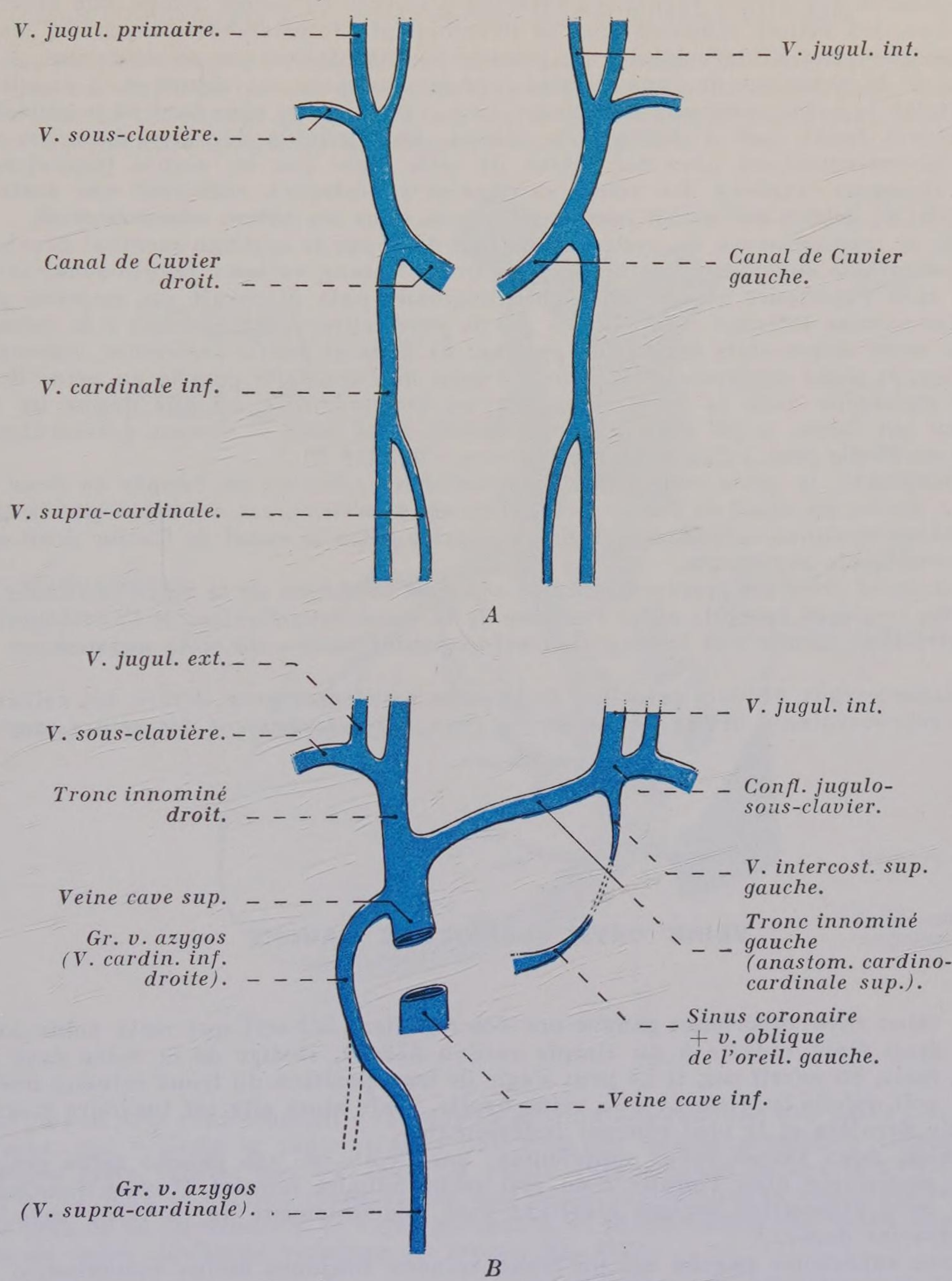

Fig. 411. — *Développement de la veine cave supérieure, de ses affluents et du sinus coronaire* (schématique).

A. Canaux de Cuvier et veines cardinales.

B. Formation de la veine cave supérieure, des troncs innominés, de la grande veine azygos et du sinus coronaire.

Vers la fin du deuxième mois de la vie intra-utérine, on voit apparaître une anastomose, oblique de bas et haut et de droite à gauche, entre les deux veines cardinales antérieures : c'est l'*anastomose cardino-cardinale supérieure*; son obliquité résulte de ce que, à droite, elle se détache un peu en aval du point où naîtront par bourgeonnement les futures veines sous-clavière et jugulaire interne, tandis qu'à gauche, elle aboutit à la naissance de ces veines (voy. : fig. 411 *B*).

A ce stade, l'oreillette primitive reçoit une partie du sang veineux de l'embryon par l'intermédiaire de *deux veines caves supérieures,* l'une droite, l'autre gauche, représentées chacune par le canal de Cuvier et par la partie infra-anastomotique de la veine cardinale supérieure correspondante; en outre, le segment juxta-atrial de la veine cave supérieure gauche reçoit le sang veineux du cœur.

Le développement des veines jugulaires internes s'accroît en même temps que celui de l'encéphale; de même, les veines sous-clavières se développent simultanément avec les ébauches des membres supérieurs par l'intermédiaire de bourgeons vasculaires qui se détachent, à droite, un peu en amont de la naissance de l'anastomose cardino-cardinale supérieure et, à gauche, au point où celle-ci atteint la veine cardinale supérieure (voy. : fig. 411 *B*); plus tard, il se produit au cours de l'accroissement fœtal, tant à droite qu'à gauche, un véritable décalage dans ces veines qui s'écartent progressivement les unes des autres, de telle sorte que les veines jugulaires externes, dérivées des segments craniaux des veines cardinales supérieures, subissent une sorte de translation de dedans en dehors qui amène leur terminaison dans les veines sous-clavières.

Par suite de la prédominance du système cardinal droit sur le système cardinal gauche, l'*anastomose cardino-cardinale supérieure* draîne vers la droite le sang veineux jugulo-sous-clavier, tandis que la veine cave supérieure gauche s'atrophie, régresse, puis disparaît en majeure partie; elle laisse subsister comme reliquat : *a)* dans sa *partie supérieure,* correspondant à la veine cardinale supérieure, la *veine intercostale supérieure gauche; b)* dans sa *partie inférieure,* correspondant au canal de Cuvier, le *sinus coronaire* et la *veine oblique de l'oreillette gauche* ou *veine de Marshall; c)* enfin, elle s'atrophie dans sa *partie moyenne* ou *intermédiaire,* où elle donne un très mince cordon fibreux qui forme le *pli vestigial de Marshall,* situé sous la séreuse péricardique, dans le toit du canal de Theile (voy. : *Canal de Theile*) (voy. : fig. 411 *B*).

Embryologiquement, la *veine cave supérieure* définitive *(droite)* est formée de *deux segments* : l'un, *inférieur,* dérive du canal de Cuvier droit; l'autre, *supérieur,* est constitué par la partie inférieure de la veine cardinale supérieure droite, comprise entre le canal de Cuvier droit et l'anastomose cardino-cardinale supérieure.

Le *tronc innominé droit* est représenté par le segment supérieur de la veine cardinale supérieure droite primitive (segment compris entre l'origine de la veine sous-clavière et l'anastomose cardino-cardinale supérieure), tandis que le *tronc innominé gauche* dérive de cette anastomose (voy. : fig. 411 *B*).

La grande veine azygos, affluent principal de la veine cave supérieure, dérive des veines cardinale inférieure et supracardinale droite de l'embryon (voy. : *Développement des veines azygos*).

*
* *

VEINE CAVE SUPÉRIEURE GAUCHE

Des cas de veine cave supérieure gauche ont été signalés : *a)* soit que cette veine existe seule, celle du côté droit étant réduite à un simple cordon fibreux, vestige de la veine cave supérieure droite fœtale, mais, en pareil cas, il ne peut s'agir de transposition du tronc veineux normal *(situs inversus)*; *b)* soit qu'elle coexiste avec la veine droite, mais alors elle est toujours moins volumineuse que cette dernière et le plus souvent indépendante.

Lorsqu'il existe deux veines caves supérieures, une droite et une gauche (plus grêle), celle-ci résulte de la persistance chez l'adulte d'un état embryonnaire normal, il n'est donc pas possible de considérer cette disposition comme résultant d'un dédoublement de la veine cave supérieure *(vena cava superior duplex).*

La veine cave supérieure gauche est un tronc veineux toujours moins volumineux, mais plus long que la droite; elle s'étend en plein médiastin à gauche du plan médio-sagittal depuis le confluent jugulo-sous-clavier jusqu'à la face postérieure du cœur où, prenant lieu et place du sinus coronaire, elle se déverse dans l'oreillette droite au même point que ce dernier (lorsqu'elle s'abouche dans l'oreillette gauche, le sujet présente constamment une ou plusieurs malformations congénitales concomitantes, le plus souvent incompatibles avec la vie).

On peut distinguer à la veine cave supérieure gauche *deux portions* de direction différente, reliées par un coude :

a) L'une, **descendante** ou **portion médiastinale,** oblique en bas et en arrière, est située en avant du pédicule pulmonaire gauche; elle s'étend du confluent jugulo-sous-clavier à la face gauche du cœur et elle est comprise entre la crosse aortique en dedans et la face médiastinale du poumon gauche, tapissée de la plèvre en dehors.

Par suite de sa traversée du sac fibreux péricardique, cette portion est à la fois intra- et extra-

péricardique; dans sa portion intra-péricardique, elle possède un revêtement séreux et elle est située entre la face postérieure de l'oreillette gauche et les veines pulmonaires gauches, dont elle croise antérieurement la partie terminale;

b) L'autre, **transversale** ou **portion cardiaque**, est en majeure partie intra-myocardique, elle occupe la paroi postérieure de l'oreillette gauche et le sillon interauriculo-ventriculaire, où elle doit être considérée comme l'équivalente de la veine de Marshall et du sinus coronaire.

c) Le **coude** plus ou moins accentué suivant les sujets, à concavité supérieure et interne, occupe tantôt le sillon coronaire au niveau de la face gauche (face pulmonaire) du cœur, tantôt le versant postéro-inférieur de l'oreillette gauche. Au niveau de son coude, la veine cave supérieure gauche reçoit à titre d'affluent la grande veine coronaire (voy. : fig. 412).

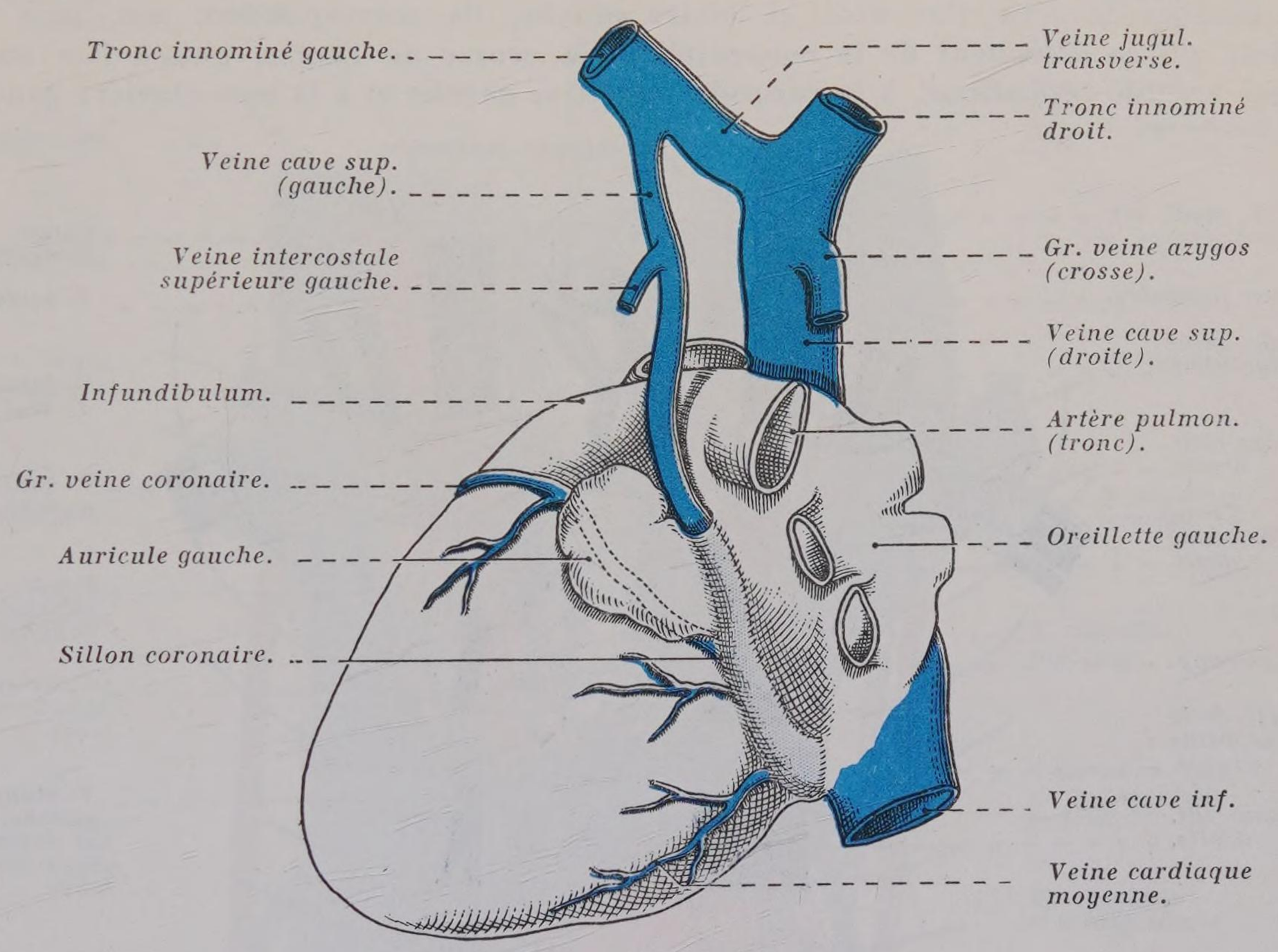

FIG. 412. — *Veine cave supérieure gauche.*

Elle reçoit à peu près constamment : *a)* dans sa *portion descendante*, une *veine intercostale supérieure gauche*, qui collecte le sang veineux des trois ou quatre premières veines intercostales gauches (voyez cette veine); parfois aussi, la petite azygos (dans ce cas le système azygos est dédoublé); *b)* et dans sa *portion transversale*, des veines auriculaires et ventriculaires postérieures gauches, et près de sa terminaison la veine coronaire, et parfois aussi une *veine interventriculaire postérieure* ou *veine cardiaque moyenne* (1) (voy. : fig. 412).

Les deux veines caves supérieures peuvent être indépendantes l'une de l'autre, mais parfois il existe une anastomose transversale entre les segments d'origine des deux troncs : c'est l'*anastomose médiastinale antérieure* ou *veine jugulaire transverse*, reliquat de l'anastomose cardino-cardinale supérieure tendue entre les deux veines jugulaires primitives; lorsque la veine cave supérieure gauche est bien développée, elle est généralement grêle et oblique de haut en bas et de gauche à droite (voy. : fig. 412); la portion de la veine cave supérieure droite comprise entre son origine et cette anastomose correspond au tronc innominé droit; le tronc innominé gauche n'existe que lorsque l'anastomose précitée est très développée.

La veine cave supérieure gauche est constante chez les oiseaux, les reptiles et chez un certain nombre de mammifères (monotrèmes, marsupiaux).

---

(1) *Middle cardiac vein* des anatomistes anglo-américains.

TRONCS VEINEUX BRACHIO-CÉPHALIQUES

OU TRONCS INNOMINÉS

Les *troncs veineux brachio-céphaliques,* ou *troncs innominés (veines innominées),* sont les troncs collecteurs des veines de la tête, du cou et des membres supérieurs.

Au nombre de *deux,* l'un *droit* et l'autre *gauche,* ils correspondent aux gros troncs artériels qui se détachent de la convexité de la crosse de l'aorte, c'est-à-dire au tronc artériel brachio-céphalique, à la carotide primitive gauche et à la sous-clavière gauche.

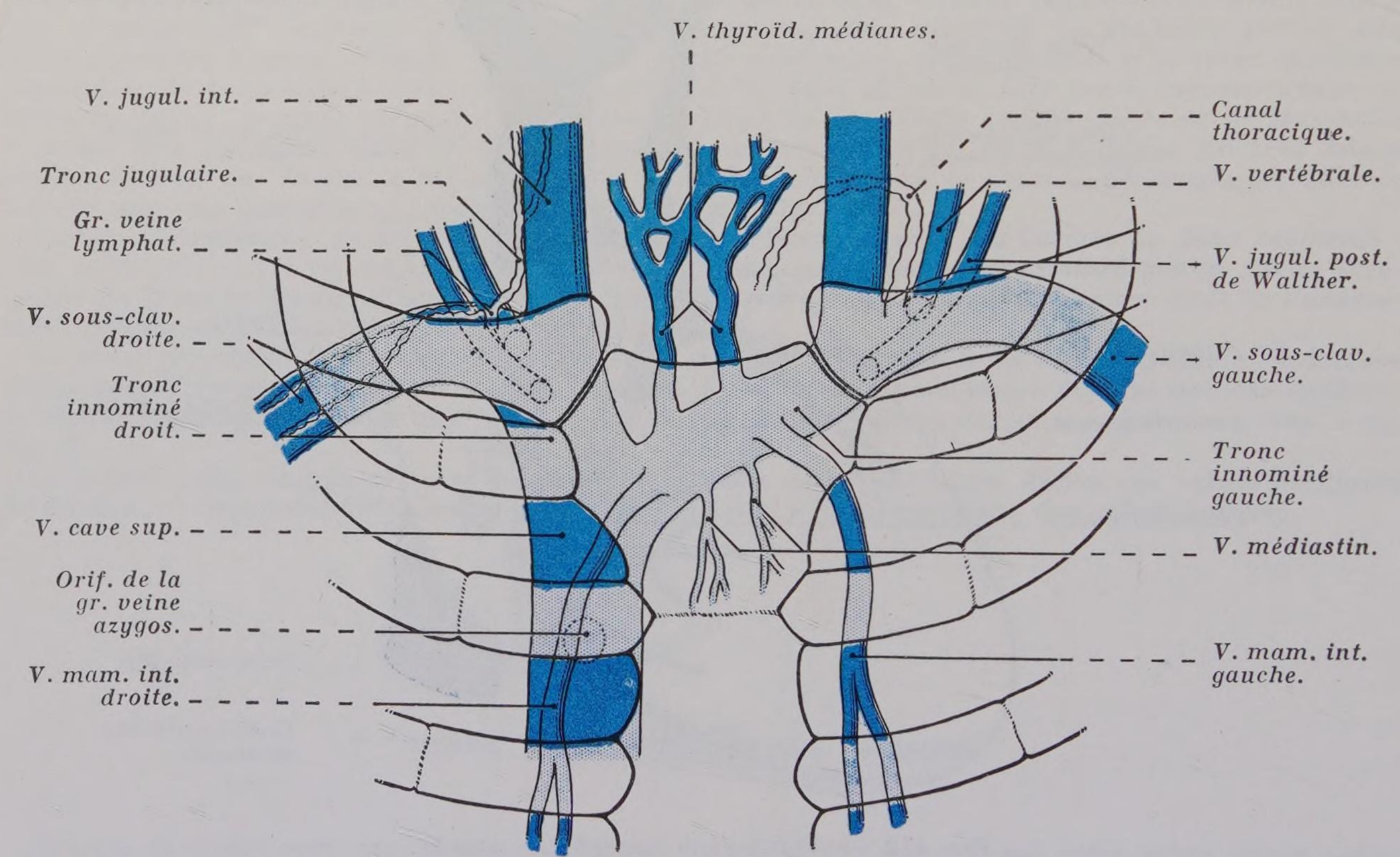

Fig. 413. — *Rapports de la veine cave supérieure, des troncs veineux brachio-céphaliques et de leurs affluents avec la paroi thoracique antérieure* (schématique).

ORIGINE ET TERMINAISON. — Ils résultent de l'union de la veine jugulaire interne avec la veine sous-clavière au niveau du *confluent veineux de Pirogoff (confluent jugulo-sous-clavier)* (voy. : *Veine jugulaire interne* et *Veine sous-clavière*).

Ils naissent au niveau de l'orifice supérieur du thorax, derrière l'extrémité interne ou sternale de la clavicule, dans la partie antérieure du *vestibule médiastinal* (voy. : *Vestibule médiastinal*; article : *Médiastin*).

Ils se terminent à droite de la ligne mediane en se fusionnant en un tronc veineux unique et presque vertical, la veine cave supérieure ou descendante; la terminaison est située derrière le cartilage costal de la première côte droite, et elle correspond à la moitié interne de celui-ci, ainsi qu'à la première articulation chondro-sternale droite (voy. : fig. 413).

CALIBRE. — Leur *calibre* est de 13 à 16 millimètres; il est plus large à la partie moyenne qu'aux deux extrémités (surtout pour le droit); enfin, le gauche est toujours plus volumineux que le droit.

SITUATION, LONGUEUR ET DIRECTION. — Envisagés du point de vue de leur situation, longueur, direction et inclinaison sur l'horizontale, les troncs brachio-céphaliques présentent des caractères différentiels importants qui méritent d'être précisés.

Situation. — Situés à la base du cou à leur naissance, ils sont intra-thoraciques dans le reste de leur trajet. Ils occupent l'étage vasculaire du médiastin antérieur, et sont situés chez l'adulte au-dessus des gros vaisseaux qui se détachent de la base du cœur (veine cave supérieure et crosse aortique).

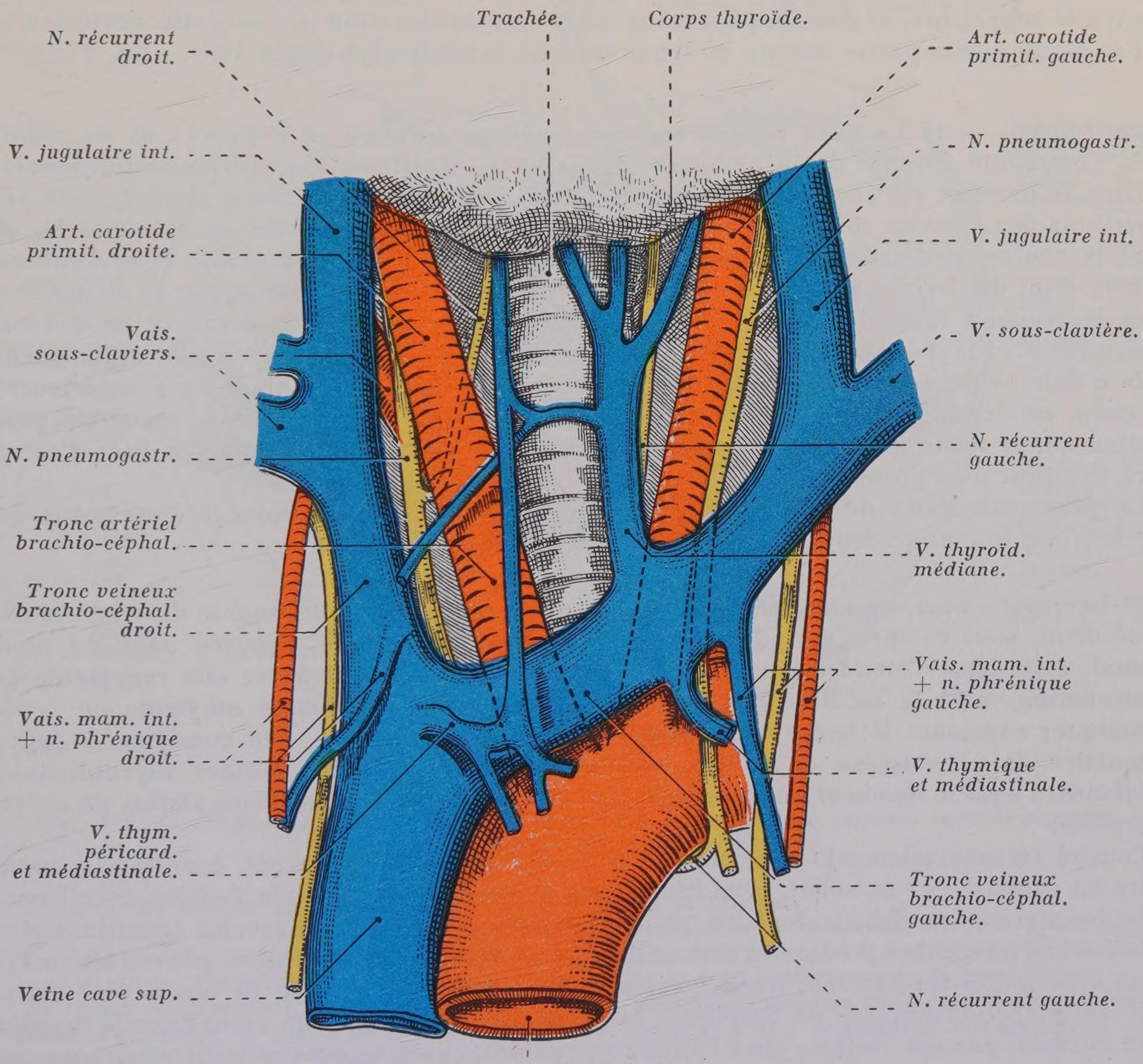

FIG. 414. — *Etage vasculaire du médiastin antérieur et vaisseaux de la partie inférieure du cou. Troncs veineux brachio-céphaliques et leurs affluents; vue antérieure* (d'après J. BRAINE).

Longueur. — Leur longueur est en rapport avec la conformation du thorax; toutefois, le tronc innominé droit est beaucoup plus court que le tronc innominé gauche; ils mesurent environ 3 à 3 cm 1/2 de longueur à droite et 6 à 8 centimètres à gauche.

Direction. — Les deux troncs innominés convergent vers l'origine de la veine cave supérieure; le droit est fortement oblique de haut en bas et de dehors en dedans, tandis que le gauche est légèrement oblique (voy. : fig. 414). Celui du côté droit est presque vertical

et se continue par la veine cave supérieure alors que celui du côté gauche est presque horizontal; enfin, comme leur terminaison est située sur un plan légèrement antérieur par rapport à leur origine, ils se dirigent tous les deux un peu d'arrière en avant.

L'angle *(angle innominé)* suivant lequel ils se réunissent pour former la veine cave supérieure varie suivant les sujets; il est beaucoup plus ouvert et obtus chez les sujets à thorax large, tandis qu'il est de 90 degrés environ chez les sujets à thorax allongé.

Le tronc innominé droit est franchement rectiligne, alors que le tronc innominé gauche ne l'est pas, il est doublement incurvé et présente dans le plan frontal une incurvation à convexité supérieure, et dans le plan transversal une incurvation à concavité postérieure, qui se moule sur la partie initiale du tronc artériel brachio-céphalique (voy. : fig. 2).

RAPPORTS. — 1° **Le tronc veineux brachio-céphalique droit** est en rapport : a) *en avant,* avec l'extrémité interne de la clavicule droite, avec l'articulation sterno-chondro-claviculaire, le premier cartilage costal droit, la partie droite du manubrium sternal, avec les insertions des muscles sterno-cléido-hyoïdien et sterno-thyroïdien de ce même côté, et avec la chaîne médiastinale antérieure droite (Rouvière) (voy. : fig. 135); chez l'enfant, le lobe droit du thymus s'interpose en partie entre le plan osseux et la veine; b) *en arrière,* avec le poumon droit, la plèvre médiastinale et le pneumogastrique droit; c) *en dehors,* également avec le poumon et la plèvre et avec le phrénique droit; ce nerf croise obliquement la face externe du vaisseau pour aborder la face latérale droite de la veine cave supérieure; d) enfin, *en dedans,* avec le tronc artériel brachio-céphalique; ce vaisseau, beaucoup plus incliné que le tronc innominé droit, s'en éloigne de plus en plus de haut en bas; d'autre part, il lui est plus postérieur.

La gaine vasculaire du cou (veine jugulaire interne droite) se prolonge dans le thorax sur le tronc innominé droit.

2° Le **tronc veineux brachio-céphalique gauche,** ainsi que la partie terminale du tronc innominé droit, sont compris dans l'épaisseur d'une *lame vasculaire* disposée dans un plan frontal; cette lame s'étend de l'isthme du corps thyroïde au péricarde; elle représente la continuation, vers le médiastin, de la lame vasculaire thyroïdienne moyenne ou sous-isthmique; engainant le tronc veineux brachio-céphalique gauche, elle constitue la gaine vasculaire de ce vaisseau et la lame vasculaire de ses affluents (veines thyroïdiennes médianes) : c'est le *ligament* ou *lame thyro-péricardique* (voy. : *Lames vasculaires du corps thyroïde*).

Couché transversalement au-dessus de la crosse de l'aorte, le tronc innominé gauche entre en rapport : a) *en avant,* avec l'extrémité interne de la clavicule gauche, avec l'articulation sterno-chondro-claviculaire et le manubrium sternal, et avec les insertions des muscles sterno-cléido-hyoïdien et sterno-thyroïdien du côté gauche, ainsi qu'avec les insertions supérieures du ligament sterno-péricardique supérieur, et avec la chaîne médiastinale antérieure transverse de Rouvière; la veine est séparée du plan osseux par le thymus chez l'enfant, par ses vestiges chez l'adulte (corps adipeux rétro-sternal); b) *en arrière,* et de gauche à droite, la veine innominée répond : au phrénique gauche; au pneumogastrique gauche qui longe la carotide primitive gauche et qui va donner plus bas son nerf récurrent sous la crosse de l'aorte; à la carotide primitive et au tronc artériel brachio-céphalique; dans l'angle d'écartement de ces deux vaisseaux (triangle vasculaire prétrachéal) apparaît la face antérieure de la trachée, qui répond à distance au tronc innominé gauche (voy. : fig. 414, et *Rapports de la trachée*); parfois, mais anormalement, ce tronc répond en arrière au thymus (thymus rétro-veineux), parfois aussi, il peut traverser l'organe ou s'interposer entre les deux lobes (voy. : *Rapports du thymus*); c) *en bas,* à la convexité de la crosse aortique, dont il se rapproche de plus en plus de gauche à droite; il vient se mettre à son contact près de sa terminaison, devant l'origine du tronc artériel brachio-céphalique; ce rapport immédiat explique son envahissement au cours des anévrysmes de la crosse de l'aorte; d) et *en haut,* aux veines thyroïdiennes médianes, souvent plexi-

formes, qui se déversent dans le tronc lui-même et au ganglion de l'angle innominé ou *ganglion de Bartels* (1) (voy. : fig. 133); normalement, son bord supérieur affleure la fourchette sternale, il la dépasse chez les asystoliques ou dans l'insuffisance tricuspidienne, et, dans ce cas, on peut observer le pouls veineux dans la fossette sus-sternale.

Par l'intermédiaire de leur gaine vasculaire et leur tunique adventice, les troncs veineux brachio-céphaliques adhèrent aux aponévroses de la base du cou, et ces adhérences les

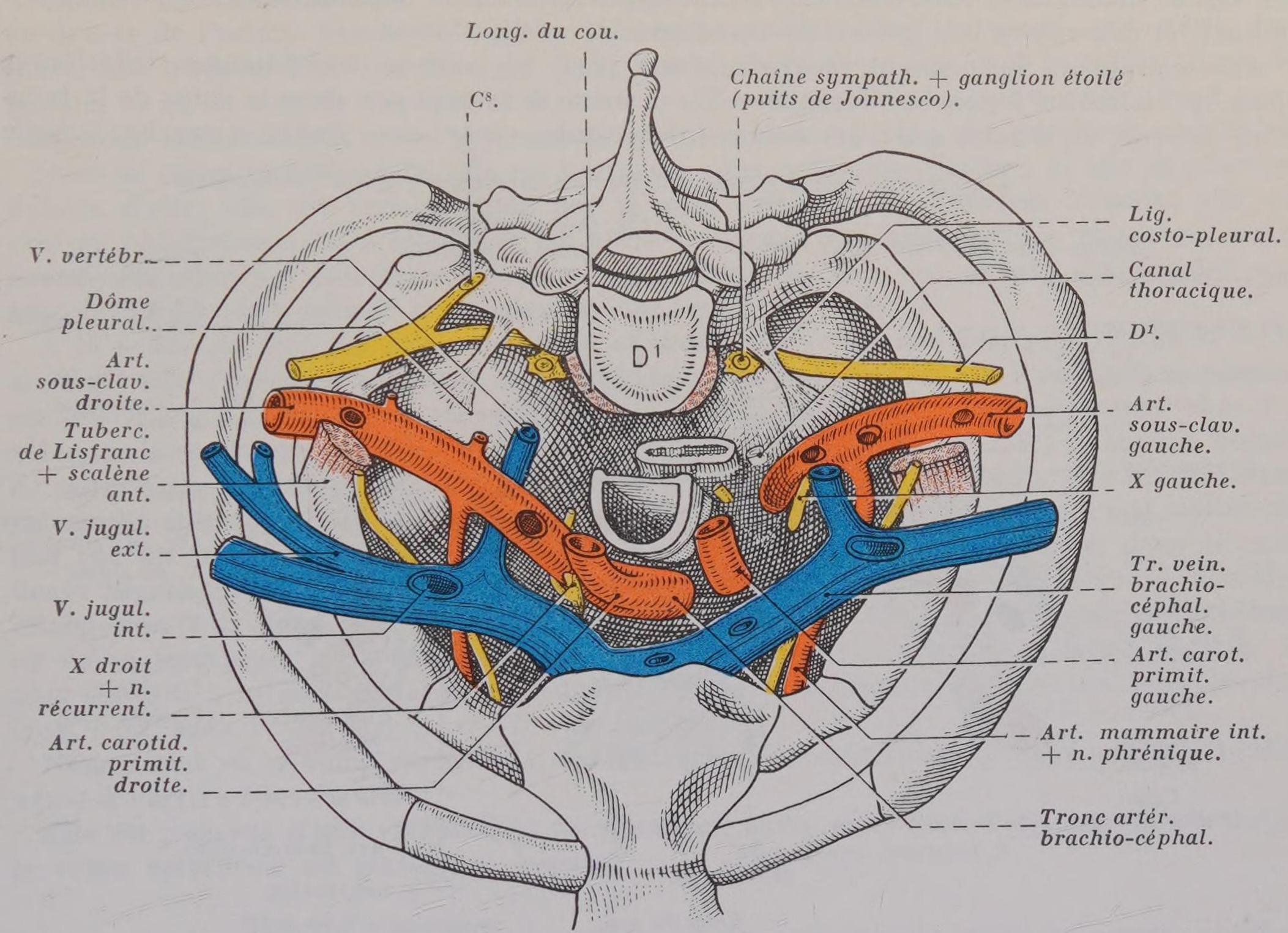

FIG. 415. — *Orifice supérieur du thorax, vestibule du médiastin, organes vasculo-nerveux* (demi-schématique) (imité de J. BRAINE).

A noter :

1° Le décalage artériel des artères sous-clavières droite et gauche.
2° Les décalages nerveux des nerfs pneumogastriques et des nerfs récurrents droit et gauche.
3° Le décalage de l'œsophage par rapport à la trachée; fréquemment à l'entrée du médiastin le bord droit de l'œsophage ne dépasse pas le milieu de la face postérieure de la trachée.
4° Le trajet relativement long parcouru par l'artère mammaire interne (principalement à gauche) avant d'atteindre la paroi thoracique antérieure, ainsi que son croisement rétro-veineux, très allongé, avec le nerf phrénique droit.

maintiennent constamment béants, leur béance augmente pendant l'inspiration et favorise la circulation de retour, ce qui explique les embolies gazeuses survenant à la suite de blessures de ces veines.

STRUCTURE. — Les troncs veineux brachio-céphaliques sont avalvulés et dépourvus de tunique musculaire (chez l'homme).

---

(1) Anatomiste allemand du début du XXe siècle.

BRANCHES AFFÉRENTES. — 1° **A l'origine,** c'est-à-dire au niveau du *confluent jugulo-sous-clavier,* s'abouchent la veine vertébrale et la veine jugulaire postérieure de Walther; toutefois, cette dernière se déverse assez souvent dans le tronc innominé, plus rarement dans la veine sous-clavière.

2° Les **branches afférentes des troncs innominés** sont : les veines thyroïdiennes médianes; les veines mammaires internes; les veines diaphragmatiques supérieures; les veines thymiques, et des veines très grêles, péricardiques et médiastinales.

Accessoirement, ils peuvent recevoir, d'une part, les veines thyroïdiennes inférieures (plus spécialement à gauche), lorsque celles-ci ne se déversent pas dans le sinus de la jugulaire interne, et, d'autre part, les veines intercostales supérieures droite et gauche, lorsque

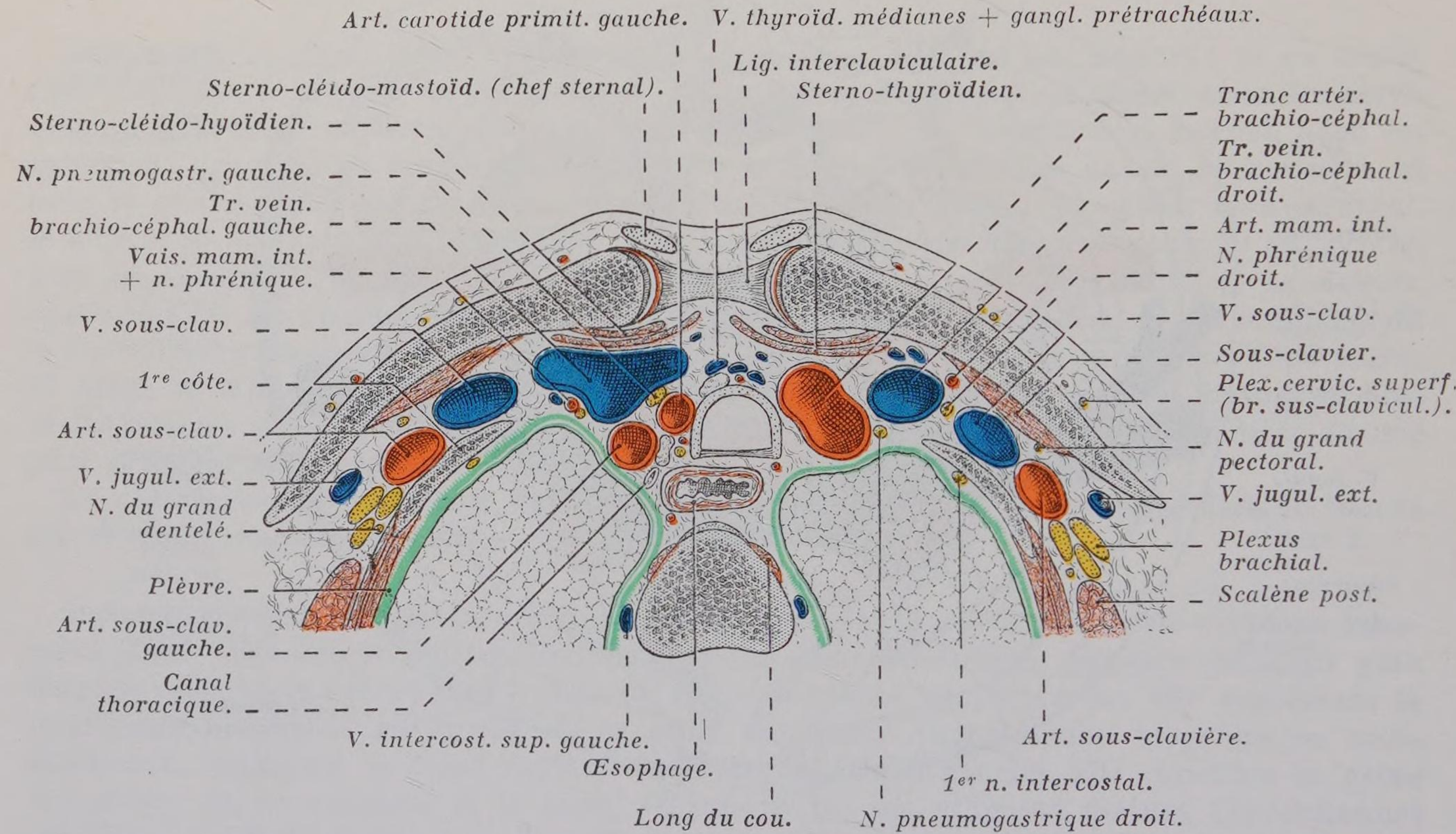

FIG. 416. — *Coupe transversale de la base du cou passant par la partie moyenne des extrémités internes des clavicules, montrant les rapports des organes du vestibule médiastinal et des gros vaisseaux de la base du cou.*

celles-ci ne sont pas tributaires du système des veines azygos; les intercostales supérieures collectent le sang veineux des trois premiers espaces intercostaux et, à droite, la veine intercostale supérieure accessoire de Braune, lorsqu'elle existe (voy. : *Veines azygos*); enfin, ils reçoivent parfois également le canal thoracique à gauche et la grande veine lymphatique à droite, ou les troncs médiastinal et jugulaire isolés ou fusionnés, lorsque ceux-ci ne se terminent pas dans la veine sous-clavière ou dans le confluent jugulo-sous-clavier.

Veine vertébrale.

La *veine vertébrale* s'étend du trou occipital à la base du cou; elle n'accompagne l'artère vertébrale que dans sa portion cervicale; généralement unique, elle est souvent dédoublée par place, elle est constamment située en dehors de son artère.

ORIGINE. — Elle naît dans la partie profonde de la nuque, au-dessous du trou occipital, près de la ligne médiane, en arrière du ligament occipito-atloïdien postérieur, sous le grand

droit postérieur de la tête. Elle se détache d'un riche plexus veineux, le *plexus sous-occipital,* mais elle reçoit peu après son origine *trois anastomoses* qui lui viennent respectivement des veines condyliennes postérieures, de la veine jugulaire postérieure et de la veine occipitale (et parfois aussi de la veine émissaire mastoïdienne).

TRAJET ET TERMINAISON. — De cette origine, elle se dirige transversalement en dehors, au-dessus de l'artère homonyme qui la sépare du premier nerf cervical; avec cette dernière, elle traverse l'aire du triangle de Tillaux, puis elle s'engage sous le petit oblique de la tête, et au niveau de l'apophyse transverse de l'atlas elle se coude à angle droit pour descendre verticalement avec l'artère dans les trous transversaires des vertèbres cervicales.

Dans le *canal transversaire,* elle est beaucoup plus petite que l'artère, et elle se place en dehors d'elle; elle est accompagnée par le nerf vertébral de François Franck; elle est croisée obliquement en arrière par les nerfs cervicaux qui séparent les vaisseaux vertébraux des muscles intertransversaires postérieurs du cou; en avant, elle répond aux muscles intertransversaires antérieurs du cou (voy. : fig. 139).

A sa sortie du *trou transversaire de la septième vertèbre cervicale,* plus rarement de la sixième, elle s'infléchit en avant et en bas dans l'aire du *trigone de Waldeyer,* se plaçant en dehors et en avant de son artère homonyme; elle passe au-dessus de l'artère sous-clavière, et longe en dedans l'artère thyroïdienne inférieure (voy. : fig. 239); lorsque la boucle de cette artère est très prononcée, la veine vertébrale chemine derrière l'artère thyroïdienne inférieure (Charpy); elle se termine finalement à la base du cou, en se jetant soit isolément, soit par un tronc commun avec la veine jugulaire postérieure de Walther, dans le confluent jugulo-sous-clavier, en arrière et au-dessous de la terminaison de la veine jugulaire interne; parfois aussi, elle forme un tronc commun avec la veine cervicale descendante ou veine vertébrale antérieure, dit *tronc veineux cervico-vertébral*; ce tronc se jette le plus souvent à la face postéro-inférieure de la partie terminale de la veine sous-clavière (voy. : fig. 436).

Nous avons vu la veine vertébrale, dédoublée à sa terminaison, formant une boucle veineuse à l'artère sous-clavière.

Elle est pourvue d'une valvule à sa terminaison; enfin dans toute l'étendue de son trajet, la veine vertébrale est maintenue béante.

BRANCHES AFFÉRENTES. — Dans son trajet, la veine vertébrale reçoit un certain nombre d'affluents, qui sont : 1° les *branches anastomotiques* d'origine; 2° des *branches musculaires,* les unes *antérieures,* venues des muscles prévertébraux par le plexus veineux prévertébral, les autres *postérieures,* venues des muscles de la nuque, soit directement, soit par les plexus veineux rachidiens postérieurs; 3° les *veines émissaires des trous de conjugaison*; celles du septième trou de conjugaison se jettent dans la veine à sa sortie du canal transversaire; 4° la *veine cervicale profonde,* ou *veine vertébrale postérieure,* satellite de l'artère homonyme (voy. : fig. 436); elle naît du plexus sous-occipital, descend en dehors de la veine jugulaire postérieure, chemine en arrière des apophyses transverses des vertèbres cervicales et des muscles scalènes, puis elle se jette dans la veine vertébrale au niveau de l'apophyse transverse de la septième vertèbre cervicale; la veine cervicale profonde reçoit constamment une branche de l'*azygos dorsi*; 5° et la *veine cervicale descendante* (1), ou *veine vertébrale antérieure de Lauth*; satellite de l'artère cervicale ascendante; elle naît dans la région prévertébrale des plexus cervicaux antérieurs, entre le grand droit antérieur de la tête et le scalène antérieur; elle se termine dans la veine vertébrale, un peu au-dessous de la précédente, en dedans du scalène antérieur; elle reçoit des veines musculaires et collecte une partie du sang veineux des plexus cervicaux antérieurs; lorsque cette

(1) Nous la désignons ainsi en raison du cours du sang, bien qu'elle corresponde à l'artère cervicale ascendante.

veine est volumineuse sa fusion avec la veine vertébrale donne naissance à un tronc veineux important de la base du cou, qui croise la face antéro-supérieure de l'artère sous-clavière et que l'on désigne sous le nom de *tronc veineux cervico-vertébral* (voy. : fig. 236).

Veine jugulaire postérieure de Walther.

La *veine jugulaire postérieure de Walther,* décrite par cet auteur en 1885, est une veine profonde de la nuque (1).

Elle naît en arrière du ligament occipito-atloïdien postérieur, dans l'aire du triangle de Tillaux, où elle se détache du plexus sous-occipital. A son origine, elle reçoit des anastomoses des veines condyliennes postérieures, de la veine émissaire mastoïdienne, qui constitue une de ses racines principales, et de la veine vertébrale (voy. : fig. 436).

Elle se dirige tout d'abord obliquement en bas et en dedans, en se rapprochant de la ligne médiane; elle croise la face postérieure du grand oblique de la tête, puis elle descend verticalement en dedans des tubercules postérieurs des apophyses transverses des vertèbres cervicales; elle repose sur le transversaire épineux, recouverte par le grand complexus, puis, au niveau de l'apophyse transverse de la septième vertèbre cervicale, elle s'infléchit en dehors et en bas; elle passe entre cette apophyse et le bord supérieur de la première côte; enfin, elle se termine à la face postérieure du confluent jugulo-sous-clavier; parfois, elle s'engage entre le dôme pleural et l'artère sous-clavière, pour se terminer soit dans le tronc innominé, soit à la face postérieure du confluent veineux de Pirogoff.

Elle reçoit des *veines musculaires* issues des muscles de la nuque, et plus spécialement du plexus veineux compris entre le grand complexus et le transversaire épineux.

Elle s'anastomose avec la veine vertébrale au niveau de chaque espace intertransversaire (voy. : fig. 436); enfin, immédiatement au-dessus de l'apophyse épineuse de l'axis, elle envoie une anastomose transversale, généralement volumineuse, à la veine du côté opposé; dans cette anastomose se déverse la *veine médiane de la nuque,* équivalente au cou de l'azygos dorsi de Godman (voy. : fig. 436).

La veine jugulaire postérieure doit être considérée comme un canal de dérivation de la veine vertébrale; son volume est en sens inverse de celui de cette dernière.

A sa naissance, la veine vertébrale postérieure (veine cervicale profonde) est fréquemment anastomosée avec la veine jugulaire postérieure, et, dans ce cas, elle apparaît comme un canal collatéral veineux de cette dernière.

Veines thyroïdiennes médianes.

Les *veines thyroïdiennes médianes,* ou *veines jugulaires profondes antérieures de Tillaux* (2), naissent du plexus sous-isthmique; nettement plexiformes, elles cheminent peu après leur origine sur la face antérieure de la trachée, puis elles se continuent par quatre ou cinq troncs veineux verticalement descendants, parallèles et anastomosés entre eux; ils se condensent finalement en deux ou trois troncs veineux généralement volumineux ; ceux-ci se jettent sur le bord supérieur ou la face antérieure du tronc veineux brachio-céphalique gauche (voy. : fig. 413).

Assez souvent, une ou deux veines latérales issues du plexus se jettent soit dans les veines thyroïdiennes inférieures, soit directement dans le sinus de la jugulaire interne, ou dans le confluent jugulo-sous-clavier.

---

(1) Ouvrage à consulter : WALTHER : Veines du rachis. *Thèse de Paris,* 1885.

(2) Anatomiste et chirurgien français (1834-1904), fut professeur de clinique chirurgicale à la Faculté de Médecine de Paris et membre de l'Académie de Médecine.

Par l'intermédiaire de la veine communicante inférieure et du plexus veineux sous-isthmique, ces veines s'anastomosent avec les veines thyroïdiennes inférieures.

Elles correspondent à l'artère thyroïdienne moyenne de Neubauer, et, comme cette dernière, elles sont comprises dans l'épaisseur de la lame vasculaire thyroïdienne médiane (ligament thyro-péricardique).

Veines mammaires internes.

Les *veines mammaires internes* sont satellites des artères homonymes, branches de la sous-clavière; elles sont au nombre de deux de chaque côté : l'une, grêle, est située en dehors de l'artère, l'autre, plus volumineuse, chemine en dedans d'elle; elles se réunissent généralement en un tronc commun au niveau du troisième cartilage costal; ce tronc, le plus souvent volumineux, chemine tout d'abord verticalement en dedans de l'artère, puis il abandonne ce vaisseau pour se jeter à droite, sur la face antérieure de l'angle de réunion des deux troncs innominés, et à gauche, dans la partie moyenne du tronc innominé gauche (voy. : fig. 413 et 414).

Les veines mammaires internes reçoivent : les *veines intercostales antérieures,* satellites des branches de même nom issues de l'artère mammaire interne; les *veines perforantes antérieures,* satellites des artères homonymes; des *veines sternales*; ces veines collectent le sang veineux d'une partie de la paroi thoracique antérieure et des mamelles; elles reçoivent également quelques veines médiastinales.

Les veines mammaires internes sont anastomosées avec le système des veines azygos par l'intermédiaire des veines intercostales, et avec les veines de la paroi abdominale (veines épigastriques et tégumenteuses abdominales), constituant ainsi une voie de dérivation au système cave.

Veines diaphragmatiques supérieures.

Longues et grêles, et satellites de l'artère homonyme, les *veines diaphragmatiques supérieures* sont au nombre de deux de chaque côté. Elles naissent de la face supérieure du diaphragme, entre la plèvre médiastine et le péricarde; elles cheminent verticalement avec l'artère diaphragmatique supérieure et le nerf phrénique; parfois, le pédicule vasculaire est compris dans un étroit méso (Lagoutte et Durand), dépendance de la plèvre médiastine; elles se terminent le plus souvent fusionnées en un seul tronc, à droite dans l'angle de réunion des deux troncs innominés, et à gauche dans le tronc innominé gauche.

Elles reçoivent des veines médiastines, péricardiques et thymiques.

Veines thymiques.

Volumineuses chez l'enfant (toute proportion gardée), les *veines thymiques* sont généralement au nombre de deux; elles se détachent de la face postérieure de chaque lobe thymique, puis elles se dirigent verticalement, comprises dans l'épaisseur de la lame thyro-péricardique; elles aboutissent au bord inférieur du tronc veineux brachio-céphalique gauche dans lequel elles se déversent (voy. : fig. 414); quelques veines thymiques accessoires, très grêles, se jettent parfois dans les veines mammaires internes et diaphragmatiques supérieures.

Après l'involution thymique, elles font place à des veines médiastinales et sont, par ce fait, très grêles chez l'adulte.

VEINE SOUS-CLAVIÈRE

La *veine sous-clavière* est un gros tronc veineux qui correspond à l'artère de même nom, et qui fait suite à la veine axillaire; elle résume la circulation veineuse du membre supérieur, de l'aisselle, d'une partie du cou, de la paroi thoracique et de la région scapulaire.

ORIGINE ET TERMINAISON. — Son origine est située au niveau de l'*espace clavi-coraco-costal,* sous la partie moyenne de la clavicule, dont elle est séparée par le muscle sous-clavier (voy. : fig. 419).

Elle se termine à la base du cou, ou parfois au niveau de l'orifice supérieur du thorax, en arrière de l'extrémité interne de la clavicule, ou derrière le premier cartilage costal; elle s'unit à la veine jugulaire interne homolatérale pour constituer le tronc veineux brachio-céphalique ou tronc innominé (voy. : *Veine jugulaire interne*).

CALIBRE. — Plus volumineuse que l'artère sous-clavière, son calibre moyen est de 12 millimètres.

TRAJET, DIRECTION, SITUATION. — Dirigée transversalement de dehors en dedans, elle n'est jamais rectiligne; elle décrit une courbe concave en bas, mais de plus grand rayon que l'artère homonyme, courbe à cheval sur la première côte, et sur la face antérieure du dôme pleural; elle remonte toujours moins haut que l'artère et, par ce fait, elle est toujours plus courte que cette dernière; elle est interposée entre le dôme pleural et la moitié interne de la clavicule qui la masque en grande partie. Dans son ensemble, elle suit un trajet un peu différent de celui de l'artère; tout d'abord elle en est séparée, au-dessus de la première côte, par le tendon du scalène antérieur et le tubercule de Lisfranc, sur lequel ce dernier s'insère; d'autre part, la veine est située en avant et un peu au-dessous de l'artère.

RAPPORTS. — La veine sous-clavière occupe successivement, l'espace *clavi-coraco-costal* et la *base du cou,* où elle est comprise en grande partie dans le *creux sus-claviculaire*; à sa terminaison, elle est située à la limite de la base du cou et de l'orifice supérieur du thorax.

*1° **Rapports à l'origine.*** — A sa naissance, la veine sous-clavière occupe l'*espace clavi-coraco-costal (spatium costo-clavicularis),* espace de forme prismatique triangulaire compris entre le sommet du creux de l'aisselle et la partie la plus inférieure de la base du cou (pour les limites de l'espace, voyez dans ce tome : *Espace clavi-coraco-costal*; article : *Rapports de l'artère sous-clavière à sa terminaison*).

Véritable *hile vasculo-nerveux* du membre supérieur, cet espace livre passage aux vaisseaux et nerfs de ce membre, à savoir : aux *vaisseaux sous-claviers* qui se continuent dans le creux de l'aisselle par les vaisseaux axillaires, à des troncs collecteurs lymphatiques et aux branches du plexus brachial.

D'avant en arrière et de dedans en dehors, on peut distinguer à l'espace *trois compartiments* que l'on qualifie, d'après leur situation, d'*antéro-interne, moyen* et *postéro-externe* (1).

Les vaisseaux sous-claviers occupent le *compartiment moyen (compartiment artério-veineux)*; la veine est antérieure par rapport à l'artère et masque cette dernière; toutefois, les deux vaisseaux ne sont pas au contact l'un de l'autre, ils sont séparés par un étroit

(1) Ouvrage à consulter : P. Granjon : Les éléments du creux sus-claviculaire. *Thèse de Marseille,* 1938.

intervalle de quelques millimètres; ce fait tient à la position du tendon du scalène antérieur, interposé entre les deux vaisseaux au-dessus de la première côte.

La veine sous-clavière est comprise dans l'angle dièdre très aigu que forme la première côte avec le muscle sous-clavier, auquel elle répond en avant et en dedans; elle adhère à la gaine du muscle.

Le *nerf du grand pectoral* croise parfois obliquement la face antérieure de la veine dans l'espace clavi-coraco-costal, mais plus fréquemment il quitte la région plus bas et croise les

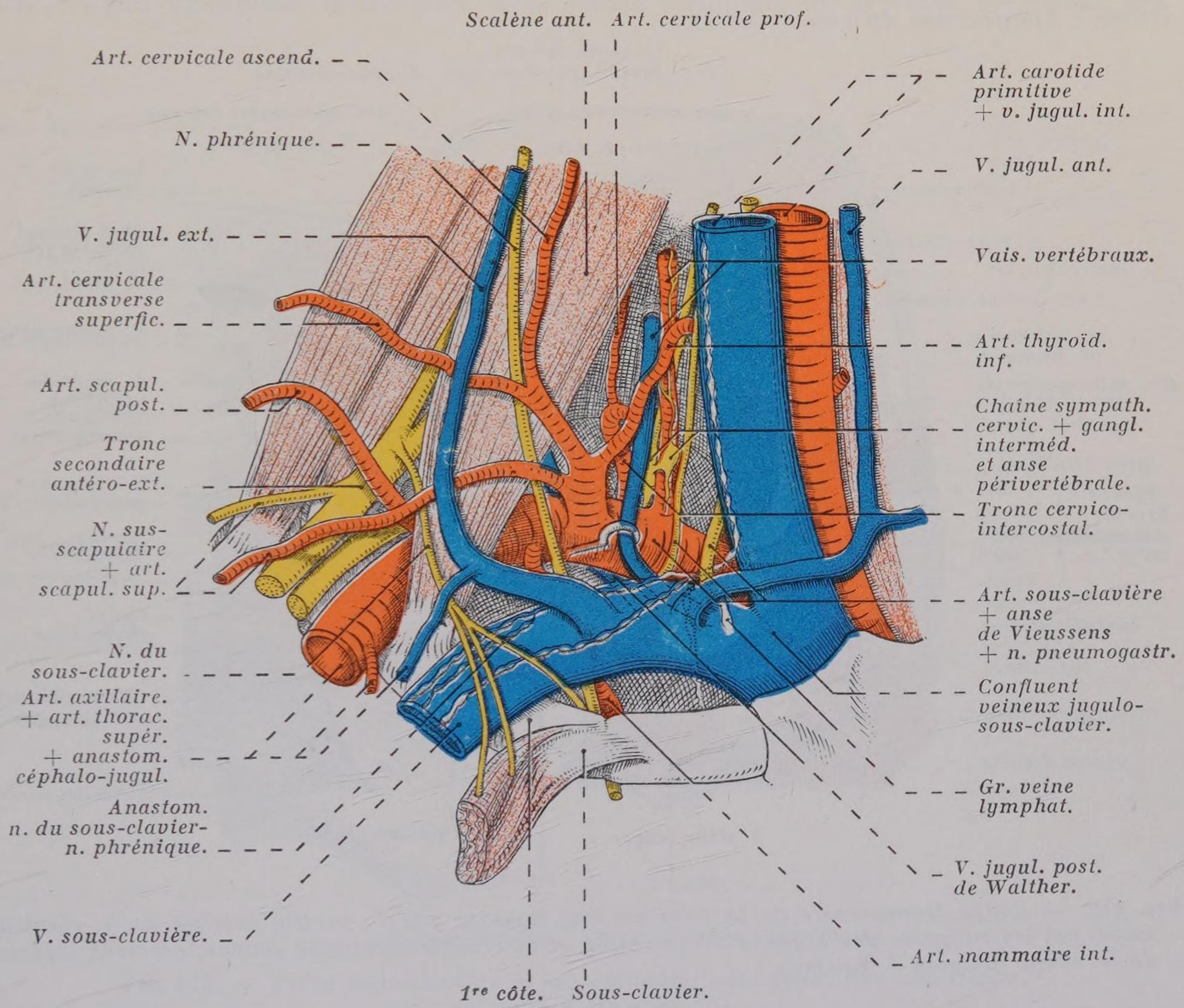

FIG. 417. — *Rapports de la veine sous-clavière dans le creux sus-claviculaire et confluent veineux de Pirogoff; côté droit, vue antérieure.*

vaisseaux axillaires; ce nerf constitue un précieux point de repère pour la ligature de l'artère sous-clavière à sa terminaison.

Le *compartiment antéro-interne* ou *lymphatique* est occupé par le ou les troncs sous-claviers et par les *ganglions sous-claviculaires* situés au contact même de la veine, tandis que le *compartiment postéro-externe* ou *nerveux* est représenté par les troncs secondaires du plexus brachial, situés à distance de la veine et dont ils sont séparés par l'artère homonyme.

2° ***Rapports dans le creux sus-claviculaire.*** — a) *En avant,* elle entre en rapport avec la clavicule, sous laquelle est situé le muscle sous-clavier compris dans sa gaine. La

clavicule et le muscle sous-clavier représentent à ce niveau la paroi antérieure du creux sus-claviculaire; inférieurement située par rapport à son artère, la veine sous-clavière occupe une sorte de gouttière *(puits sous-clavier de Sébileau)* (1) comprise entre le plan ostéo-musculaire et la face antérieure du dôme pleural (voy. : *Rapports de l'artère sous-clavière* (voy. : fig. 418).

De la gaine du sous-clavier se détache une mince cloison falciforme à disposition hélicoïdale, qui cravate les vaisseaux sous-claviers et les cordons nerveux du plexus brachial : c'est la *cloison falciforme cléido-scapulaire* (voy. : *Cloison falciforme cléido-scapulaire*; article : *Aponévrose du cou*, tome I).

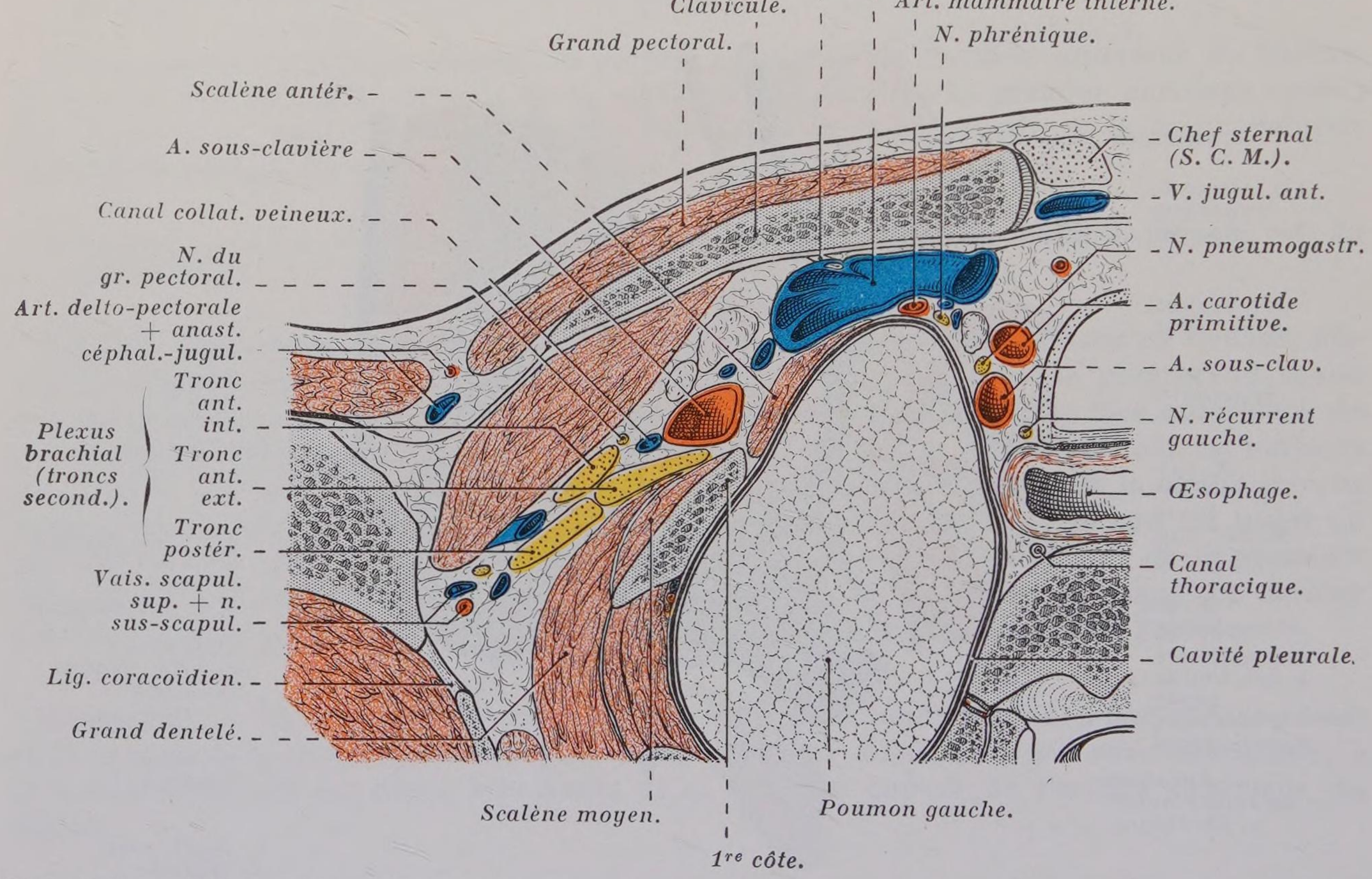

FIG. 418. — *Coupe transversale de la base du cou, passant par la moitié interne de la clavicule, montrant les rapports des organes de la région rétro-claviculaire; côté gauche, segment inférieur de la coupe* (d'après J. BRAINE).

Le *nerf du sous-clavier* aborde la face inférieure du muscle fréquemment divisé en deux branches et au contact de la veine; son anastomose au phrénique croise le plus souvent obliquement la face antérieure de la veine (voy. : fig. 417).

Au-dessus de la clavicule, elle répond au chef claviculaire du sterno-cléido-mastoïdien, à l'aponévrose cervicale superficielle et à l'aponévrose cervicale moyenne, tendue par le muscle omo-hyoïdien situé plus haut; enfin, superficiellement, au peaucier du cou et aux branches sus-claviculaires du plexus cervical superficiel.

---

(1) Ouvrage et article à consulter : P. SÉBILEAU : *Démonstrations d'Anatomie.* 1 vol. G. Steinheil, édit., Paris, 1892.

J. BRAINE : Notions d'Anatomie chirurgicale sur la région rétro-claviculaire. *Annales d'Anatomie pathologique et d'Anatomie normale médico-chirurgicale,* juillet 1927, p. 793.

b) *En arrière,* elle répond au tendon du scalène antérieur inséré sur le tubercule de Lisfranc, qui la sépare de l'artère homonyme et des racines du plexus brachial (voy. : fig. 417 et 419); à l'origine des branches collatérales de l'artère, et plus spécialement à la mammaire interne et au tronc cervico-intercostal; enfin, aux trois cordons nerveux qui séparent la veine de l'artère sous-clavière dans sa portion préscalénique, et qui sont, de dehors en dedans : le phrénique, le sympathique avec l'anse sous-clavière de Vieussens et le pneumograstrique qui fournit à droite son nerf récurrent (voy. : fig. 417).

Elle répond également, d'une part, à la partie terminale de la veine vertébrale qui,

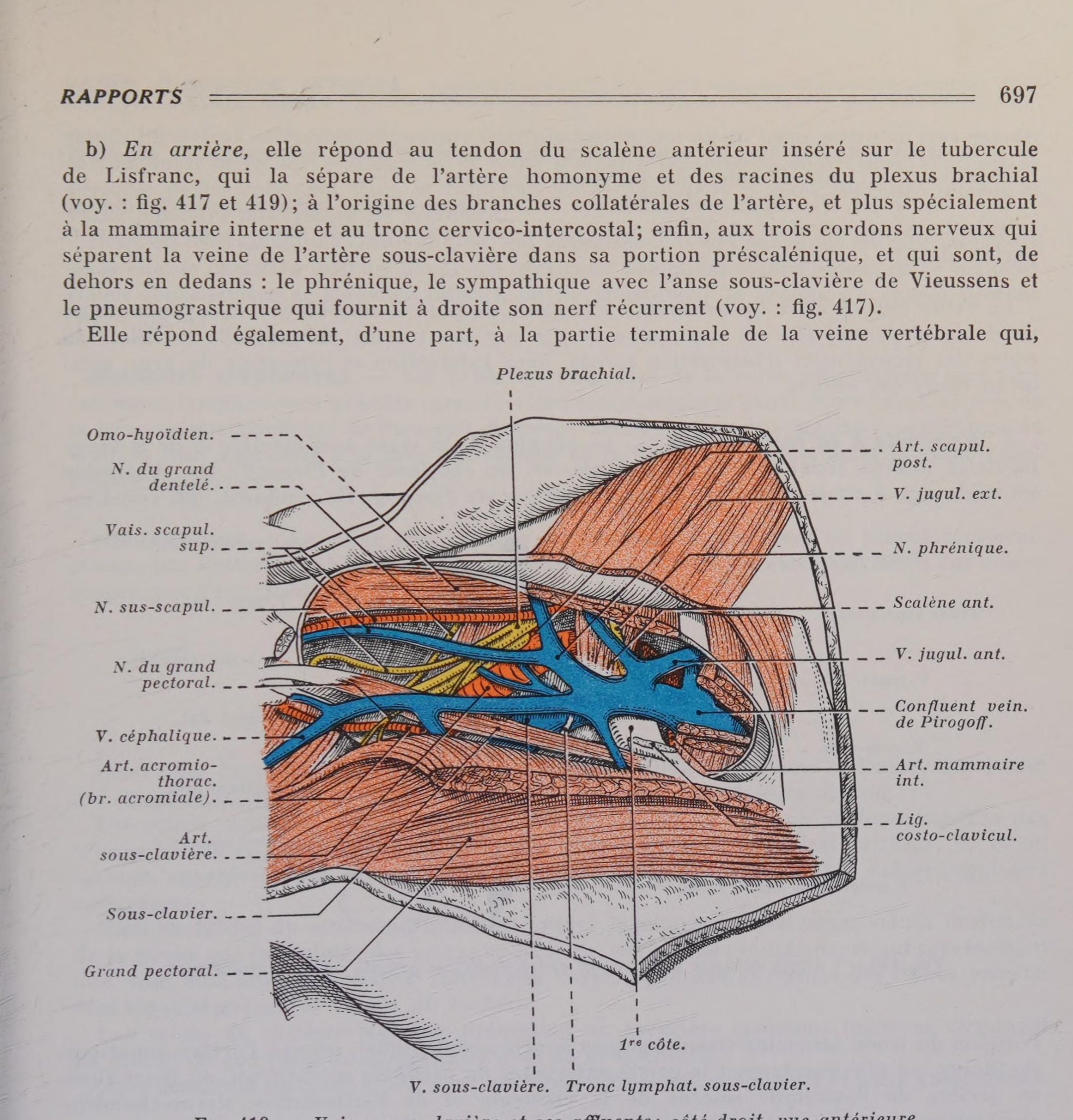

FIG. 419. — *Veine sous-clavière et ses affluents; côté droit, vue antérieure* (d'après J. BRAINE).

descendant obliquement en avant dans l'aire du trigone de Waldeyer, croise antérieurement l'artère sous-clavière pour se déverser soit dans la veine sous-clavière à sa terminaison (confluent jugulo-sous-clavier), soit dans le tronc veineux brachio-céphalique, et, d'autre part, à la veine jugulaire postérieure de Walther, lorsqu'elle se déverse isolément dans la veine sous-clavière.

c) *En bas,* elle repose sur la première côte, sur laquelle elle ébauche une gouttière en avant du tubercule de Lisfranc (voy. : *Première côte,* tome I), et sur la face antérieure du dôme pleural qui la sépare de la face antérieure du sommet du poumon.

d) *En haut,* elle répond aux artères cervicale transverse superficielle et scapulaire supérieure qui se dirigent transversalement en dehors, en croisant la face antérieure du scalène antérieur; à la portion transversale de la veine jugulaire externe qui va déboucher

dans la veine sous-clavière; au canal thoracique à gauche; enfin, aux ganglions sus-claviculaires et à la chaîne lymphatique cervicale transverse.

Dans son trajet, elle est accompagnée par le *tronc sous-clavier*, qui résume la circulation lymphatique du membre supérieur; ce tronc est assez variable dans sa disposition et parfois double.

La veine sous-clavière est adhérente à la gaine du muscle sous-clavier et à l'aponévrose cervicale moyenne; elle est maintenue béante par des tractus fibreux; elle se dilate au cours des mouvements d'inspiration forcée, dans l'abduction et l'élévation du bras, ainsi qu'au cours des efforts.

3° ***Rapports à sa terminaison.*** — La réunion de la veine sous-clavière et de la veine jugulaire interne *(confluent jugulo-sous-clavier,* ou *confluent de Pirogoff)* (1), détermine un angle aigu à sinus supérieur, dit *angle veineux de Pirogoff*. Ce confluent, qui constitue

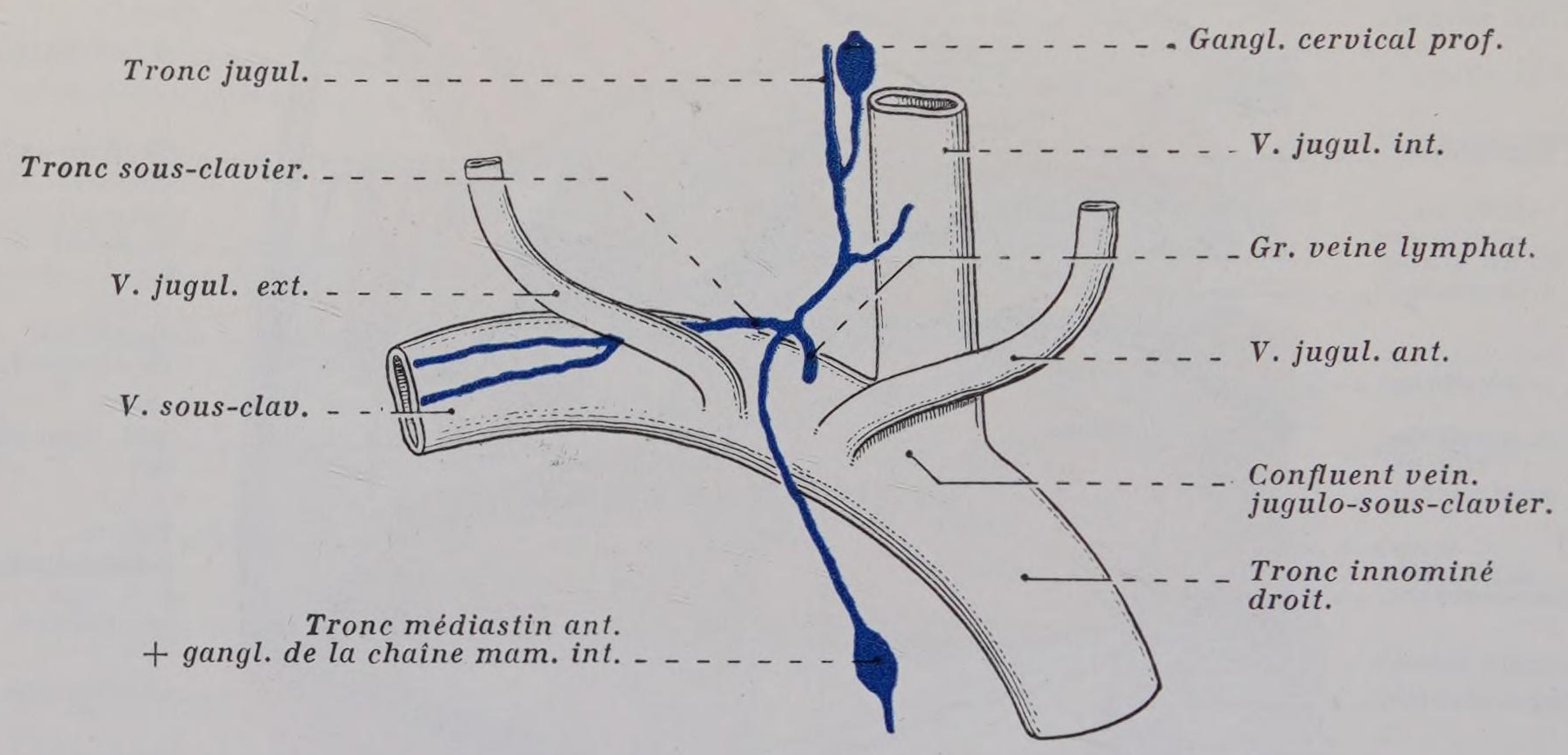

FIG. 420. — *Angle veineux de Pirogoff (côté droit) et grande veine lymphatique.*

l'origine du tronc innominé (tronc veineux brachio-céphalique), occupe l'orifice supérieur du thorax, ou plus exactement la partie antérieure du *vestibule médiastinal,* où il est situé en arrière de l'extrémité interne de la clavicule et de l'articulation sterno-chondro-claviculaire.

a) *En avant,* le confluent veineux répond aux insertions inférieures du sterno-cléido-hyoïdien; à droite, au tronc médiastinal antérieur qui, constamment *préveineux,* croise la face antérieure du confluent veineux de Pirogoff pour se déverser, soit dans la grande veine lymphatique, soit, isolément, dans l'angle veineux (voy. : fig. 420), et chez le jeune enfant, à la partie latérale du thymus.

b) *En arrière,* il répond au versant antérieur du dôme pleural et, plus profondément et à droite, à la bifurcation du tronc artériel brachio-céphalique et à l'origine de l'artère sous-clavière.

Dans cet angle, on aperçoit, se déversant dans la veine sous-clavière ou dans le confluent, la terminaison légèrement renflée *(ampoule de Mascagni)* du canal thoracique à gauche, et de la grande veine lymphatique à droite, cette dernière étant formée par la convergence de trois troncs (troncs sous-clavier, jugulaire et médiastinal antérieur) (voy. : fig. 420); les

(1) Anatomiste et chirurgien russe (1810-1881).

veines jugulaires externe et antérieure (parfois fusionnées en un tronc commun très court); parfois aussi la veine vertébrale et la veine jugulaire postérieure de Walther viennent se déverser postérieurement dans le confluent de Pirogoff (voy. : *Veine jugulaire interne et Veine jugulaire postérieure de Walther*).

Deux ou trois ganglions lymphatiques, qui appartiennent aux ganglions les plus inférieurs de la chaîne jugulaire interne (ganglions cervicaux profonds), s'interposent entre les deux veines sous-clavière et jugulaire interne, où ils constituent le *groupe de l'angle veineux* (voy. : fig. 417).

BRANCHES AFFÉRENTES. — Les branches afférentes de la veine sous-clavière sont : les vaisseaux lymphatiques précités (grande veine lymphatique et canal thoracique), et près de sa terminaison (confluent de Pirogoff), la veine vertébrale, la veine jugulaire postérieure de Walther (qui s'abouche à la face postérieure de la veine), et parfois aussi la veine intercostale supérieure.

ANASTOMOSES.— La veine sous-clavière est anastomosée : *a)* avec les *plexus sous-occipitaux,* par l'intermédiaire de la veine jugulaire postérieure; *b)* avec le système des *veines azygos,* par l'intermédiaire de la veine intercostale supérieure.

VEINES JUGULAIRES

Les *veines jugulaires* (de *jugulum* = gorge) représentent le système collecteur des veines qui drainent le sang de la tête, de la face, et de la région antérieure du cou.

Les veines jugulaires comprennent *deux systèmes* : *a)* un *système profond,* satellite des artères carotides internes et primitives : ce *sont les veines jugulaires internes*; *b)* et un *système superficiel,* qui comprend les *veines jugulaires externes* et les *veines jugulaires antérieures.*

Nous exclurons de cette description les veines jugulaires postérieures, veines profondes de la nuque qui sont plutôt des veines collectrices des plexus rachidiens, et qui représentent une voie auxiliaire des veines vertébrales (voy. : *Branches afférentes des troncs veineux brachio-céphaliques* et *Veines du rachis*).

Les veines du système jugulaire présentent un caractère commun; toutes se terminent au niveau du *confluent de Pirogoff,* ou près de ce confluent.

Nous décrirons successivement chacune de ces veines, leurs affluents et leurs anastomoses.

I. — VEINE JUGULAIRE INTERNE

La veine jugulaire interne est la veine profonde principale du cou; c'est la plus volumineuse des veines du cou, et la plus importante des veines du cou et du crâne : c'est la voie principale de retour du sang veineux intra-cranien.

ORIGINE. — Elle naît au niveau du trou déchiré postérieur où elle fait suite au sinus latéral *(crosse sinuso-jugulaire)* (voy. : fig. 424) (voy. : *Sinus latéral*).

TRAJET, DIRECTION, TERMINAISON. — Elle se dirige obliquement en bas, en avant et en dedans, de telle sorte qu'elle traverse de haut en bas toute l'étendue du cou, en s'enroulant légèrement autour du tronc carotidien; elle chemine tout d'abord dans l'espace rétro-stylien, puis dans la gouttière carotidienne; elle se termine au niveau de la base du

cou, voire même de l'orifice supérieur du thorax, en arrière de l'extrémité sternale de la clavicule, où elle s'unit à la veine sous-clavière, pour donner naissance au tronc veineux brachio-céphalique correspondant; ce carrefour veineux constitue le *confluent veineux de Pirogoff*; *la jugulaire interne naît cranienne et finit presque thoracique.*

Prises dans leur ensemble, les deux veines jugulaires internes sont légèrement convergentes; à leur origine, elles sont séparées par un intervalle de 6 à 7 centimètres environ, tandis qu'à leur terminaison elles ne sont plus distantes que de 5 cm. 1/2. Très profondes à leur origine et cachées sous la base du crâne, presque inaccessibles, elles sont relativement plus superficielles à leur terminaison, et facilement accessibles dans toute leur traversée de la gouttière carotidienne.

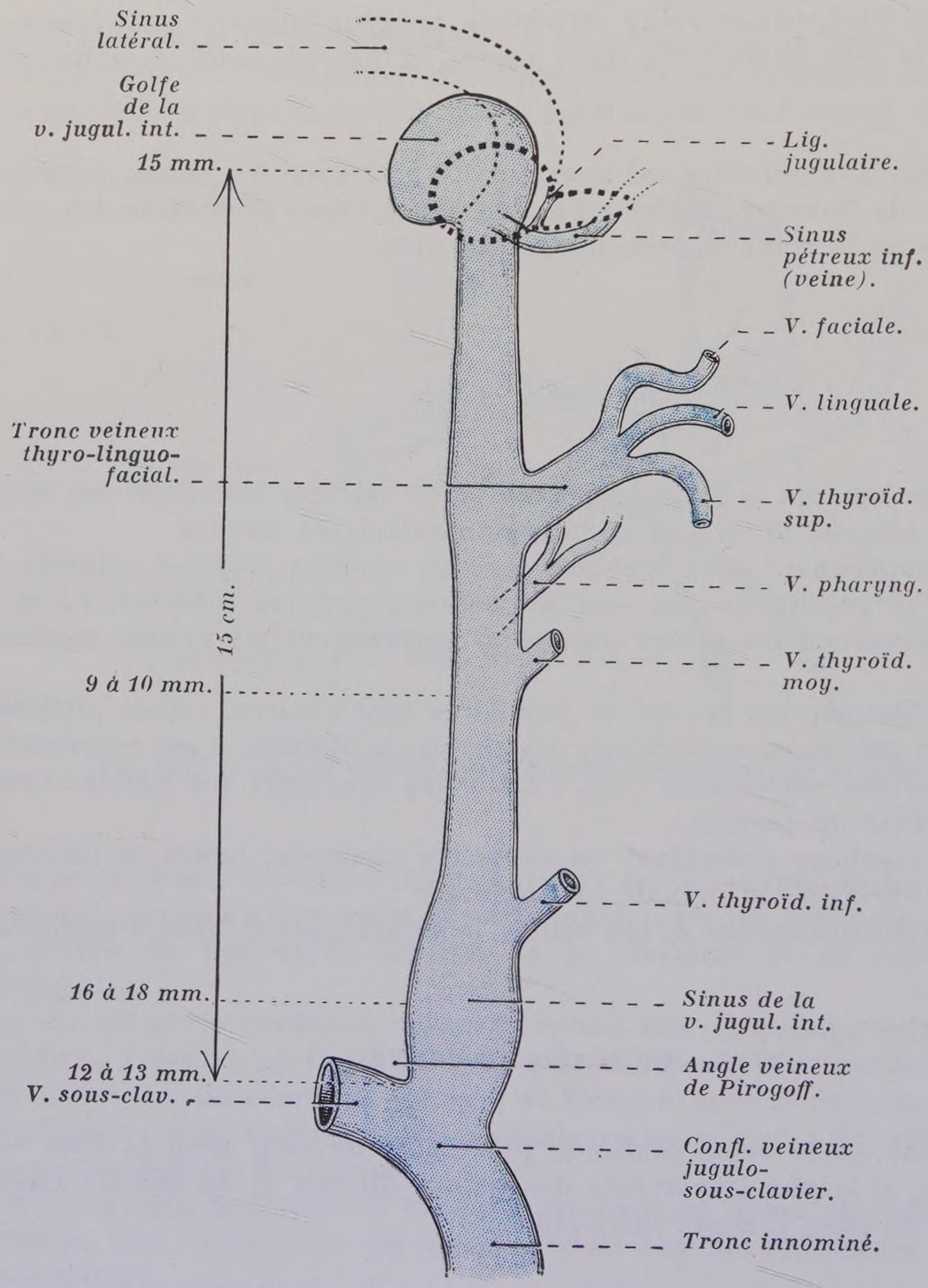

FIG. 421.
Veine jugulaire interne droite, vue latérale; ses dimensions et situation de ses principaux affluents (schématique).
Les diamètres de la veine sont indiqués à gauche de la flèche.

DIMENSIONS. — La **longueur** de la veine jugulaire interne varie avec les dimensions du cou; elle est en moyenne de 15 centimètres.

Son **calibre** est variable suivant le degré de stase veineuse, variable aussi en raison inverse du calibre des veines jugulaires externes. Il augmente de haut en bas, et son diamètre moyen est de 9 à 10 millimètres au-dessous de la base du crâne, et de 12 à 13 milli-

mètres à sa terminaison; en général, la veine jugulaire interne droite est légèrement plus volumineuse que celle du côté gauche.

Sur son parcours, la jugulaire interne présente *deux dilatations* : *a)* l'une est située à l'origine : c'est le *golfe de la jugulaire* ou *bulbe jugulaire de Haller*; il est plus marqué à droite qu'à gauche, et plus développé chez le vieillard que chez l'adulte; il n'apparaît du reste qu'à l'âge de cinq à six ans; il est logé dans la fosse jugulaire et revêt tantôt la forme d'une ampoule ovoïde à grand axe vertical de 15 à 20 millimètres de hauteur, et dont le diamètre est d'environ 15 millimètres, tantôt l'aspect d'un renflement sacciforme moulé sur la concavité de la fosse jugulaire, à laquelle il est adhérent; *b)* l'autre dilatation est située un peu avant sa terminaison : c'est le *sinus de la jugulaire,* caractérisé par un renflement ovoïde haut de 2 centimètres, et dont le diamètre maximum atteint 16 à 18 millimètres; le sinus est plus développé à droite qu'à gauche; il est surtout marqué chez certains cardiaques dyspnéiques, où il recouvre complètement la carotide primitive.

Entre ces deux dilatations, la jugulaire interne présente aussi une partie élargie, longue d'environ 2 centimètres, qui correspond au point d'abouchement du tronc veineux thyro-linguo-facial.

A sa terminaison *(confluent jugulo-sous-clavier)*, la veine jugulaire interne présente un léger étranglement et son diamètre moyen est de 12 à 13 millimètres (voy. : fig. 421); elle présente également *deux valvules* ostiales dont la concavité regarde en bas ; elles sont insuffisantes et ne s'opposent nullement au reflux du sang dans la jugulaire, ainsi qu'en témoigne le *pouls veineux jugulaire* dans l'insuffisance tricuspidienne.

RAPPORTS DE LA VEINE JUGULAIRE INTERNE

Profondément située dans la partie latérale du cou, la veine jugulaire interne occupe successivement, de haut en bas : *a)* le *trou déchiré postérieur* et la *fosse jugulaire*; *b)* l'*espace sous-parotidien postérieur*; *c)* la *région carotidienne,* qu'elle traverse entièrement; *d)* et la *base du cou,* où elle se termine.

Avant d'envisager ses rapports dans ces différentes régions, nous décrirons les rapports d'ensemble qu'elle affecte avec les éléments du paquet vasculo-nerveux du cou.

1° Rapports avec les éléments du paquet vasculo-nerveux du cou. — La veine jugulaire interne forme, avec les artères carotides interne et primitive et avec le nerf pneumogastrique, le *paquet vasculo-nerveux du cou*; celui-ci s'étend depuis la base du crâne jusqu'à l'orifice supérieur du thorax. Il occupe la région carotidienne, recouverte en dehors par le sterno-cléido-mastoïdien; la jugulaire interne est l'organe le plus externe du paquet vasculo-nerveux, elle est donc éloignée de la paroi interne de la région et presque immédiatement au contact du couvercle de cette région : c'est sous le plan du sterno-cléido-mastoïdien qu'on la rencontre au cours des ligatures des artères carotides.

Les rapports de la veine jugulaire interne avec les artères méritent d'être précisés. En haut, sous la base du crâne, la veine est postérieure et externe par rapport à la carotide interne, et de plus les deux vaisseaux divergent pour pénétrer dans le crâne ou en sortir par des orifices différents (voy. : fig. 424); dans le milieu du cou, elle est franchement externe par rapport à la carotide primitive, et à la base du cou elle devient antéro-externe et même franchement antérieure, car le sinus de la jugulaire tend à recouvrir la carotide primitive en avant; dans l'ensemble, la veine jugulaire interne s'enroule en pas de vis (quart de tour) autour des carotides : c'est la *torsade jugulo-carotidienne.*

Le nerf pneumogastrique descend verticalement dans l'angle dièdre postérieur formé par les deux vaisseaux, et sur toute la hauteur du cou les trois organes sont compris dans un manchon cylindrique conjonctivo-vasculaire commun, qui constitue la *gaine vasculaire*

du cou (voy. : fig. 428); artère et veine sont séparées par une cloison intervasculaire, le *septum de Langenbeck* (1) (voy. : *Gaine vasculaire du cou,* tome I).

De nombreux ganglions lymphatiques sont appliqués contre la face externe de la veine jugulaire interne, constituant la *chaîne ganglionnaire jugulaire interne* ou *jugulo-carotidienne (ganglions cervicaux profonds).*

2° ***Rapports à l'origine (trou déchiré postérieur).*** — A son origine, la veine jugulaire interne occupe le *trou déchiré postérieur,* situé dans la suture pétro-occipitale.

Cet *orifice* est limité, *en avant* par l'échancrure jugulaire du bord postérieur de la pyramide pétreuse, et *en arrière* par l'échancrure jugulaire du bord antéro-externe (bord temporal) de l'occipital. Sa direction (axe) est oblique en dedans et en avant. Il présente à sa partie moyenne un étranglement formé par deux épines, qui sont les épines jugulaires de l'occipital et du temporal; entre ces deux épines est tendu un ligament appelé *ligament jugulaire (ligament pétro-occipital)*; celui-ci est le plus souvent scindé en deux faisceaux divergents d'obliquité différente, le faisceau externe étant interépineux; ils divisent le trou déchiré postérieur en *trois compartiments* : postéro-externe, moyen et antéro-interne (voy. : fig. 422).

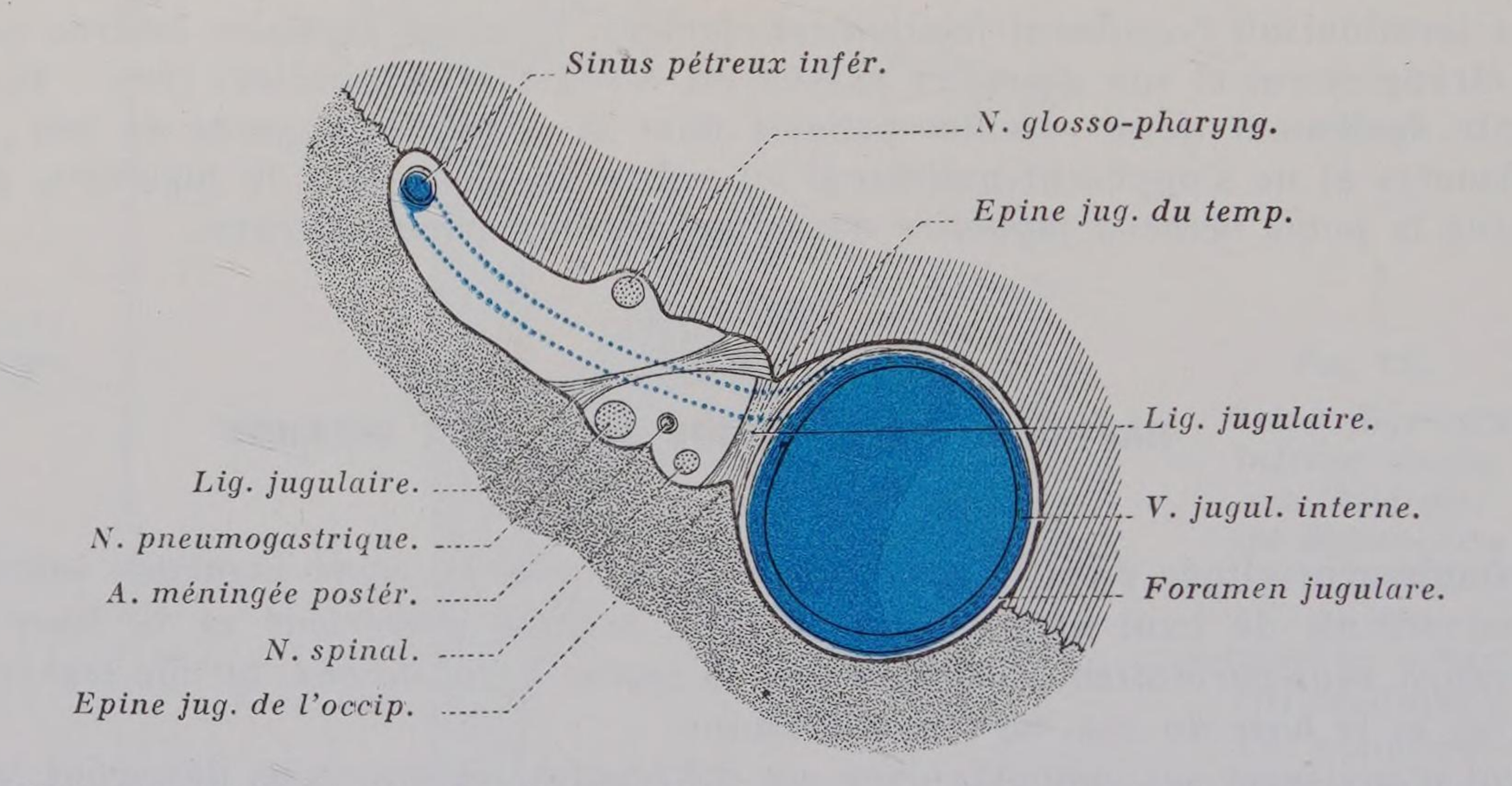

FIG. 422. — *Rapports de la veine jugulaire interne au trou déchiré postérieur; côté droit, vue endocranienne* (schématique).

Le temporal est figuré en hachures obliques noires, l'occipital est figuré en grisé noir.

a) Le **compartiment postéro-externe,** ou *trou jugulaire (foramen jugulare),* est large et arrondi; dans ce dernier plonge le sinus latéral, ou plus exactement la *crosse sinuso-jugulaire,* à laquelle fait suite la veine jugulaire interne (golfe).

b) Le **compartiment moyen,** plus étroit, de forme triangulaire à base postérieure, livre passage au rameau méningé de la pharyngienne ascendante ou artère méningée postérieure de Cruveilhier, et aux nerfs pneumogastrique et spinal. Le pneumogastrique éloigné de la veine est appliqué contre le bord postérieur de l'orifice, dans l'angle que forme le faisceau externe du ligament jugulaire avec le bord postérieur de cet orifice. Le spinal est plus rapproché de la veine, mais il en est séparé par le faisceau interépineux du ligament jugulaire; il donne à ce niveau sa branche interne qui va se jeter sur le ganglion plexiforme du pneumogastrique, et seule sa branche externe va conserver, par la suite, des rapports avec la veine jugulaire interne.

---

(1) Anatomiste et chirurgien allemand (1810-1887), fut professeur d'Anatomie à l'Université de Berlin.

c) Le **compartiment antéro-interne** est beaucoup plus étroit, et de forme allongée; dans celui-ci s'engagent le sinus pétreux inférieur, qui devient veine à sa sortie de l'orifice, et le nerf glosso-pharyngien, qui est donc, par ce fait, assez éloigné de l'origine de la veine jugulaire interne (voy. : fig. 423) (voy. : *Trou déchiré postérieur,* tome I).

3° ***Rapports dans la fosse jugulaire*** *(golfe de la jugulaire).* — Au trou jugulaire fait suite un véritable canal de 6 à 8 millimètres, creusé en avant et en dehors de cet orifice sur la face exocranienne postérieure du rocher, où il apparaît excavé en forme de segment sphérique : c'est la *fosse jugulaire (fossa jugularis),* dans laquelle se loge le *golfe de la jugulaire interne*; cette partie de la veine est séparée de la paroi osseuse par une nappe de cellules paraganglionnaires, qui constitue le *glomus jugulaire de Guild (glomus jugu-*

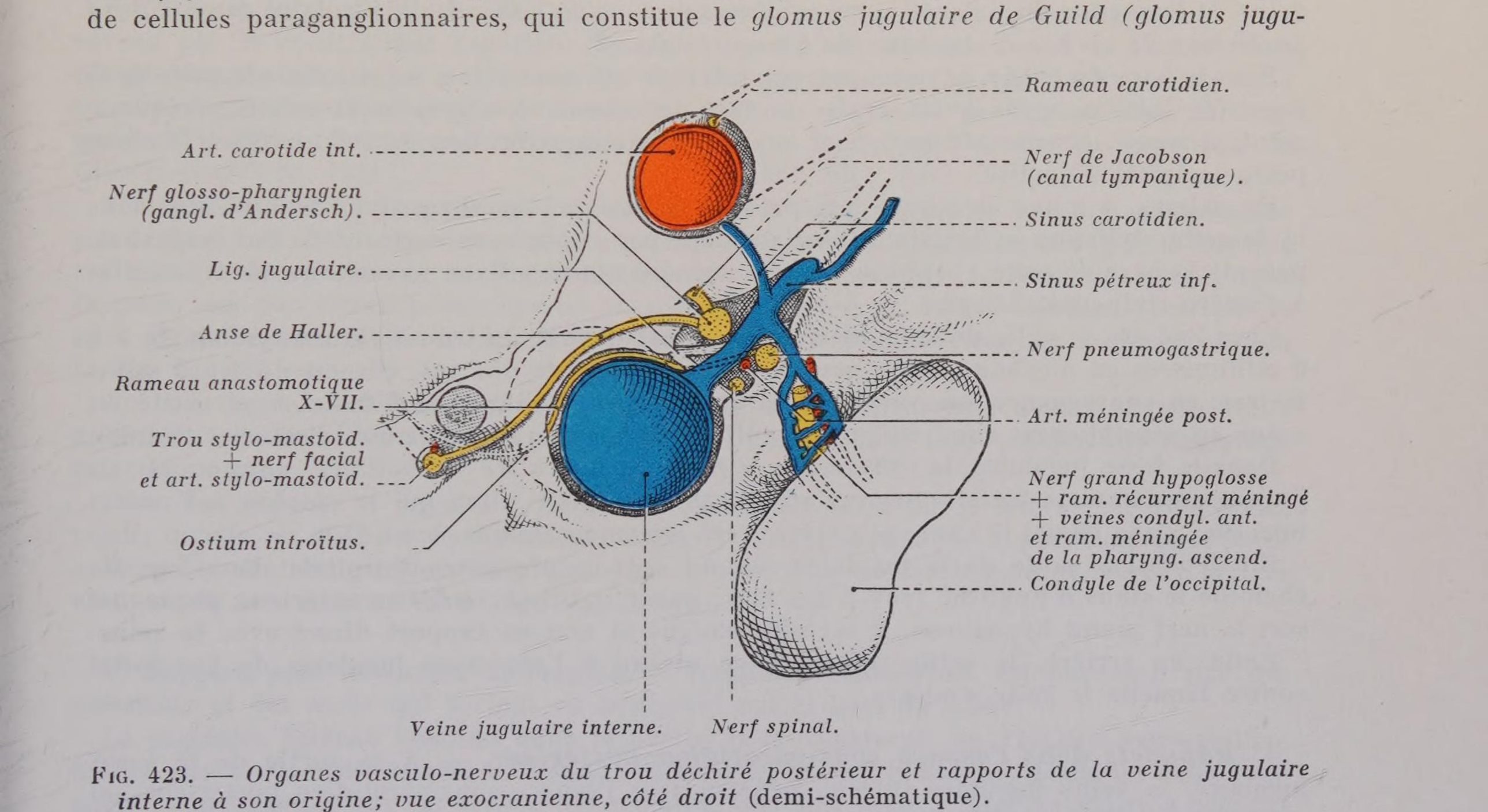

FIG. 423. — *Organes vasculo-nerveux du trou déchiré postérieur et rapports de la veine jugulaire interne à son origine; vue exocranienne, côté droit* (demi-schématique).
L'apophyse styloïde est représentée sectionnée à sa base (en pointillé gris).

laris), formation que l'on doit considérer comme étant constituée par des éléments aberrants du para-ganglion tympanique localisé autour du nerf de Jacobson.

Par l'intermédiaire des parois de la fosse jugulaire, ce renflement veineux entre en rapport en haut et en dehors avec la caisse du tympan, dans laquelle il fait plus ou moins saillie au niveau du *recessus hypotympanicus.*

Le plancher de la caisse, qui sépare le golfe de la jugulaire de la cavité de la caisse, est très variable dans son épaisseur; rarement épaisse, cette paroi de la caisse est le plus souvent réduite à une simple lame de tissu compact présentant parfois des déhiscences, ce qui explique la possibilité de blessures de la veine dans les fractures du rocher, ou de thrombo-phlébites par suite de la propagation à la veine des infections de la caisse au cours d'otites moyennes suppurées.

Enfin, dans quelques cas, il n'y a pas de tissu osseux et le golfe de la jugulaire fait saillie à l'intérieur de la caisse, dont il n'est séparé que par une simple lame périostique à laquelle il est très adhérent; c'est dans ces cas que l'on peut blesser la veine au cours d'une paracentèse du tympan (voy. : *Caisse du tympan,* tome V).

En haut et en dedans, le golfe de la jugulaire répond à l'oreille interne, ou plus exactement au plancher du vestibule et au canal semi-circulaire postérieur.

En avant et en dedans, il répond à l'orifice inférieur du canal carotidien, dans lequel pénètrent la carotide interne et son rameau carotidien, et d'où sort le sinus carotidien de Rektorzik (voy. : fig. 423).

Entre le golfe de la jugulaire et l'orifice d'entrée du canal carotidien apparaît une crête osseuse saillante, la *crête jugulaire* ou *crête pétreuse,* sur laquelle s'ouvre le canal tympanique *(canal de Jacobson),* et par où s'engage le nerf de Jacobson pour gagner la caisse du tympan; un peu en arrière de cet orifice se trouve la fossette pyramidale du ganglion d'Andersch, au fond de laquelle s'ouvre l'aqueduc du limaçon, conduit qu'utilise parfois la veine de l'aqueduc du limaçon pour se déverser dans le golfe de la jugulaire (voy. : *Bord postérieur du rocher et Aqueduc du limaçon,* tome I).

Sous la base du crâne, le sinus pétreux inférieur, devenu veine, se jette dans le golfe de la jugulaire interne après avoir croisé la face antérieure des trois nerfs mixtes; fréquemment, il reçoit, comme affluents à ce niveau, le sinus carotidien de Rektorzik et le sinus pétro-occipital d'Englisch (voy. : fig. 423).

En dehors, la veine est située très près de la base de l'apophyse styloïde implantée dans la fossette stylienne et engainée partiellement par l'apophyse vaginale de l'os tympanal; près de la base de cette apophyse, le trou stylo-mastoïdien livre passage au nerf facial et à l'artère stylo-mastoïdienne.

Chez l'adulte, le golfe de la jugulaire interne est distant du trou stylo-mastoïdien de 5 à 6 millimètres en moyenne, alors que chez l'enfant âgé de dix ans, elle est de 4 à 5 millimètres; en conséquence, on conçoit donc que, chez l'enfant, le nerf facial à sa sortie du crâne est sensiblement aussi éloigné du golfe de la jugulaire interne qu'il l'est chez l'adulte.

Dans la fosse jugulaire, le *rameau de la fosse jugulaire de Cruveilhier,* anastomose du pneumogastrique au facial, chemine au niveau d'un petit sillon qui le conduit à l'*ostium introïtus,* dans lequel il s'engage (voy. : *Nerf pneumogastrique,* tome IV).

En dedans, le golfe de la jugulaire répond à la suture pétro-occipitale dans laquelle chemine le sinus d'Englisch (voy. : fig. 423); quant au canal condylien antérieur, par lequel sort le nerf grand hypoglosse, il est plus éloigné et non en rapport direct avec la veine.

Enfin, en arrière, la veine répond à ce niveau à l'apophyse jugulaire de l'occipital contre laquelle le golfe s'adosse.

*4° **Rapports dans l'espace sous-parotidien postérieur.*** — A sa sortie de la fosse jugulaire, la veine jugulaire interne pénètre dans l'espace sous-parotidien postérieur, ou *espace rétro-stylien,* qu'elle traverse verticalement.

a) **Rapports avec les parois de l'espace.** — *En arrière,* cet espace est limité par le plan vertébral sur lequel repose la veine; il est constitué par les apophyses transverses de l'atlas et de l'axis, et par celles des deux vertèbres cervicales sous-jacentes, doublées en avant des muscles prévertébraux : grand et petit droit antérieur de la tête et long du cou, recouverts eux-mêmes par l'aponévrose prévertébrale ou cervicale profonde.

En avant, la limite de l'espace est représentée par le *diaphragme stylien,* véritable rideau musculo-aponévrotique inséré, en haut, à la base du crâne, et plus spécialement sur l'apophyse styloïde; de là, ce rideau va en s'élargissant en bas et en avant, depuis l'angle de la mâchoire jusqu'à la paroi latérale du pharynx. Il est formé de *trois parties,* une partie musculaire et deux parties aponévrotiques ou ligamentaires. La partie interne est constituée par l'aileron latéral du pharynx ou aponévrose stylo-pharyngée tendue du bord interne du stylo-pharyngien et de l'apophyse styloïde au pharynx; la partie moyenne, musculaire, est constituée par les muscles du bouquet de Riolan (1), à savoir : stylo-pharyngien, stylo-glosse et stylo-hyoïdien; enfin, la partie externe est représentée par le liga-

(1) Anatomiste et médecin français (1771-1802).

ment stylo-maxillaire ou stylo-mandibulaire, éventail fibreux triangulaire dont le sommet est fixé à l'apophyse styloïde, et dont la base s'insère sur le bord postérieur de la branche montante du maxillaire inférieur, au-dessus de l'angle de la mâchoire.

Tous les éléments du *rideau stylien* n'entrent pas en rapport avec la jugulaire interne; seule, la partie la plus externe du diaphragme stylien affecte des rapports avec la veine, c'est-à-dire le stylo-hyoïdien et le triangle rétro-stylo-hyoïdien, ou triangle stylo-digastrique de J. L. Faure, par où s'engage le nerf facial pour aborder la parotide; un prolongement de cette glande s'engage parfois dans cet espace.

En dehors, c'est le sterno-cléido-mastoïdien et le ventre postérieur du digastrique, ce dernier inséré sur la face interne de l'apophyse mastoïde, dans la rainure digastrique.

En dedans, la paroi interne de l'espace est constituée par le pharynx, représenté à ce niveau par le constricteur supérieur du pharynx, tapissé extérieurement de l'aponévrose péripharyngée, et plus en arrière par les cloisons sagittales de Charpy, tendues entre cette aponévrose et l'aponévrose prévertébrale; les cloisons sagittales de Charpy séparent l'espace rétro-stylien de l'espace rétro-pharyngien dans lequel sont situés les ganglions de Gillette (voy. : fig. 426).

En haut, le toit de l'espace est représenté par la base du crâne, et plus spécialement par la face inférieure du rocher et des masses latérales de l'occipital; c'est par le toit que certains nerfs craniens, la jugulaire interne et la carotide interne pénètrent dans l'espace sous-parotidien postérieur ou en sortent; le premier de ces vaisseaux sort par le trou jugulaire, tandis que le deuxième pénètre par l'orifice inférieur du canal carotidien creusé dans le rocher.

En bas, l'espace atteint le niveau de l'angle de la mâchoire, mais n'offre aucune limite nette; il se continue directement par la gouttière carotidienne (voy. : *Espace rétro-stylien,* tome I).

Dans cet espace, la jugulaire interne est éloignée de la paroi interne ou pharyngée, tandis qu'elle est presque au contact de la paroi postérieure, et très rapprochée de la paroi externe; le ventre postérieur du digastrique croise obliquement de haut en bas et d'arrière en avant la face externe de la jugulaire interne.

b) **Rapports avec le contenu de l'espace.** — L'espace rétro-stylien est parcouru par des *vaisseaux* et des *nerfs* qui sortent ou pénètrent par la base du crâne.

La jugulaire interne descend dans la partie postéro-externe de l'espace rétro-stylien, tandis que la carotide interne lui est antéro-interne, et sous la base du crâne les deux vaisseaux laissent entre eux un espace triangulaire, véritable espace intervasculaire à sommet inférieur et à base cranienne : c'est l'*espace interjugulo-carotidien* (voy. : fig. 424 et 425).

C'est par cet espace que certains nerfs du trou déchiré postérieur (nerfs mixtes), ainsi que le nerf grand hypoglosse, s'engagent pour gagner la région.

Plus bas, la veine et l'artère tendent à se rapprocher de plus en plus, pour se placer finalement au contact l'une de l'autre, la carotide interne devenant, de haut en bas, de plus en plus interne par rapport à la jugulaire interne et de moins en moins antérieure (voy. : fig. 424).

A leur sortie du crâne (par conséquent à leur entrée dans l'espace sous-parotidien postérieur), tous les nerfs du trou déchiré postérieur sont situés en dedans de la jugulaire interne; seul, le nerf grand hypoglosse est postérieur et interne par rapport à la veine; c'est le plus interne de tous les nerfs de l'espace.

Parmi ces nerfs, deux descendent verticalement; ce sont le sympathique et le pneumogastrique; les deux autres, le glosso-pharyngien et le grand hypoglosse, se portent en avant et en bas, ils s'insinuent entre les deux vaisseaux et décrivent une courbe concave en avant et en haut (voy. : fig. 427).

Le *sympathique* est représenté à ce niveau par le *ganglion cervical supérieur*; il est franchement postérieur par rapport à la carotide interne; il est contenu dans un mince dédoublement de l'aponévrose cervicale profonde; il est situé en arrière et en dedans de la jugu-

laire interne, mais dans le type allongé fusiforme, le pôle inférieur de ce ganglion est parfois rétro-jugulaire (voy. : *Sympathique cervical,* tome IV).

D'une façon générale, on peut admettre que, par sa direction oblique en bas et en dehors, seule l'extrémité inférieure du ganglion se rapproche quelque peu de la veine ou se place en arrière d'elle; de son pôle supérieur se détache le rameau carotidien, qui s'éloigne de la jugulaire interne pour atteindre la carotide interne.

Du ganglion cervical supérieur se détachent le *nerf cardiaque supérieur du sympathique*

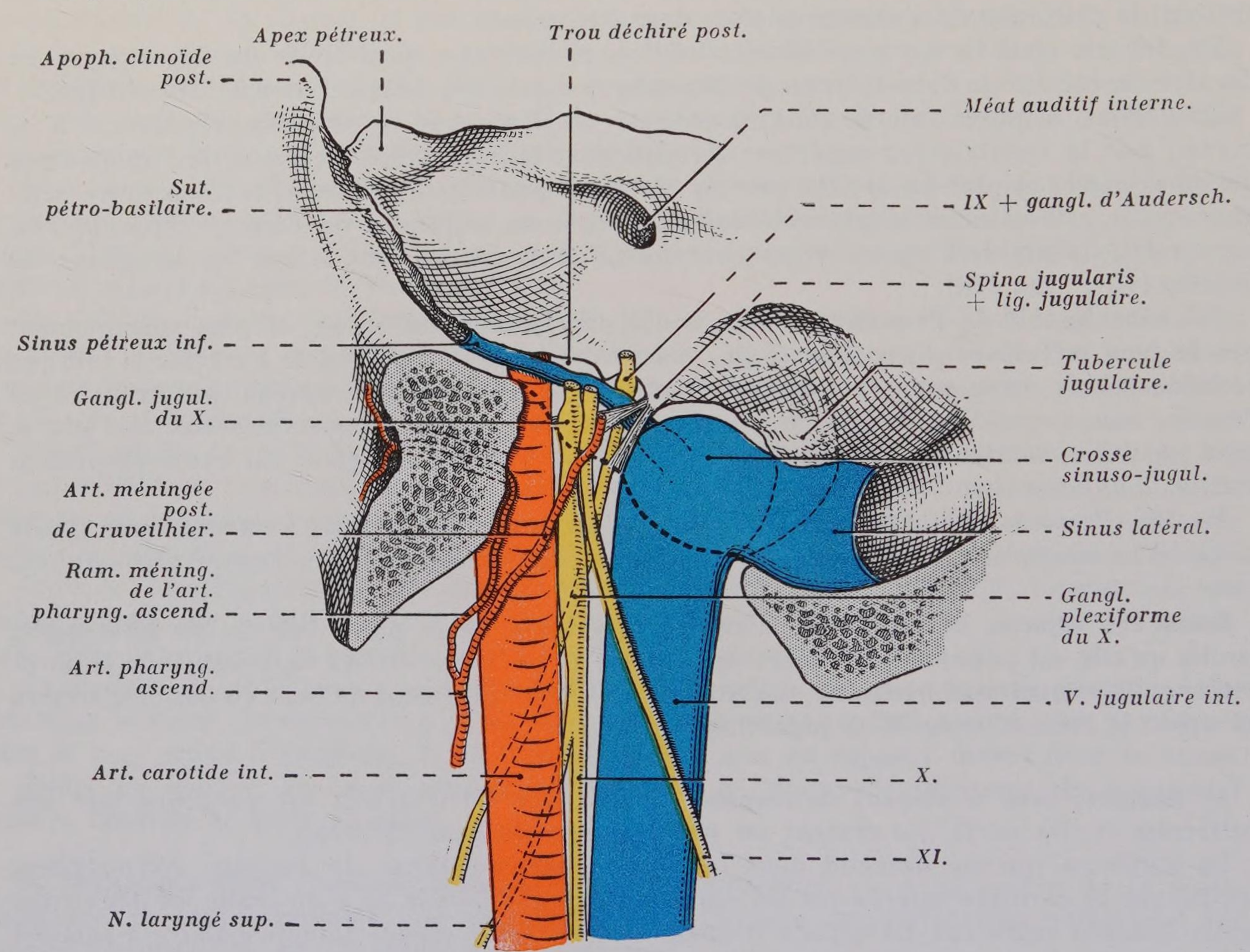

FIG. 424. — *Rapports de la veine jugulaire interne à son origine et espace interjugulo-carotidien (vus sur une coupe oblique intéressant le trou déchiré postérieur); côté droit, segment antérieur de la coupe* (demi-schématique).

et des *rameaux carotidiens,* qui sont tout d'abord postérieurs, puis internes par rapport à la veine.

Le *nerf pneumogastrique* est situé plus en dehors et plus en avant que le sympathique; représenté à la sortie du crâne par son ganglion plexiforme, il est placé en dedans de la jugulaire interne, puis il lui devient postéro-interne, compris dans l'angle dièdre postérieur que forment la carotide interne et la jugulaire interne; il est logé dans la gaine vasculo-nerveuse du cou.

Du pôle inférieur du ganglion plexiforme se détachent, d'une part, le *nerf laryngé supérieur,* qui en s'éloignant de la veine se porte obliquement en bas, en avant et en dedans vers la paroi latérale du pharynx, et, d'autre part, le *nerf cardiaque supérieur du pneumogastrique.*

Le *nerf glosso-pharyngien* sort du crâne en dedans du pneumogastrique, il descend tout

d'abord sur un plan postérieur à la carotide interne; puis, amorçant sa courbe vers la langue, il se dirige en avant, et pour cela il passe entre la carotide interne en dedans et le pneumogastrique et la jugulaire interne en dehors (voy. : fig. 424). Immédiatement après sa sortie du trou déchiré postérieur, il envoie au nerf facial une anastomose transversale ansiforme à concavité postérieure qui croise la face antérieure de la jugulaire interne : c'est l'*anse de Haller* (1) (voy. : fig. 423); enfin, au point où il croise la carotide interne, il émet, d'une part, en nombre variable, des *rameaux pharyngiens* qui s'éloignent de plus en

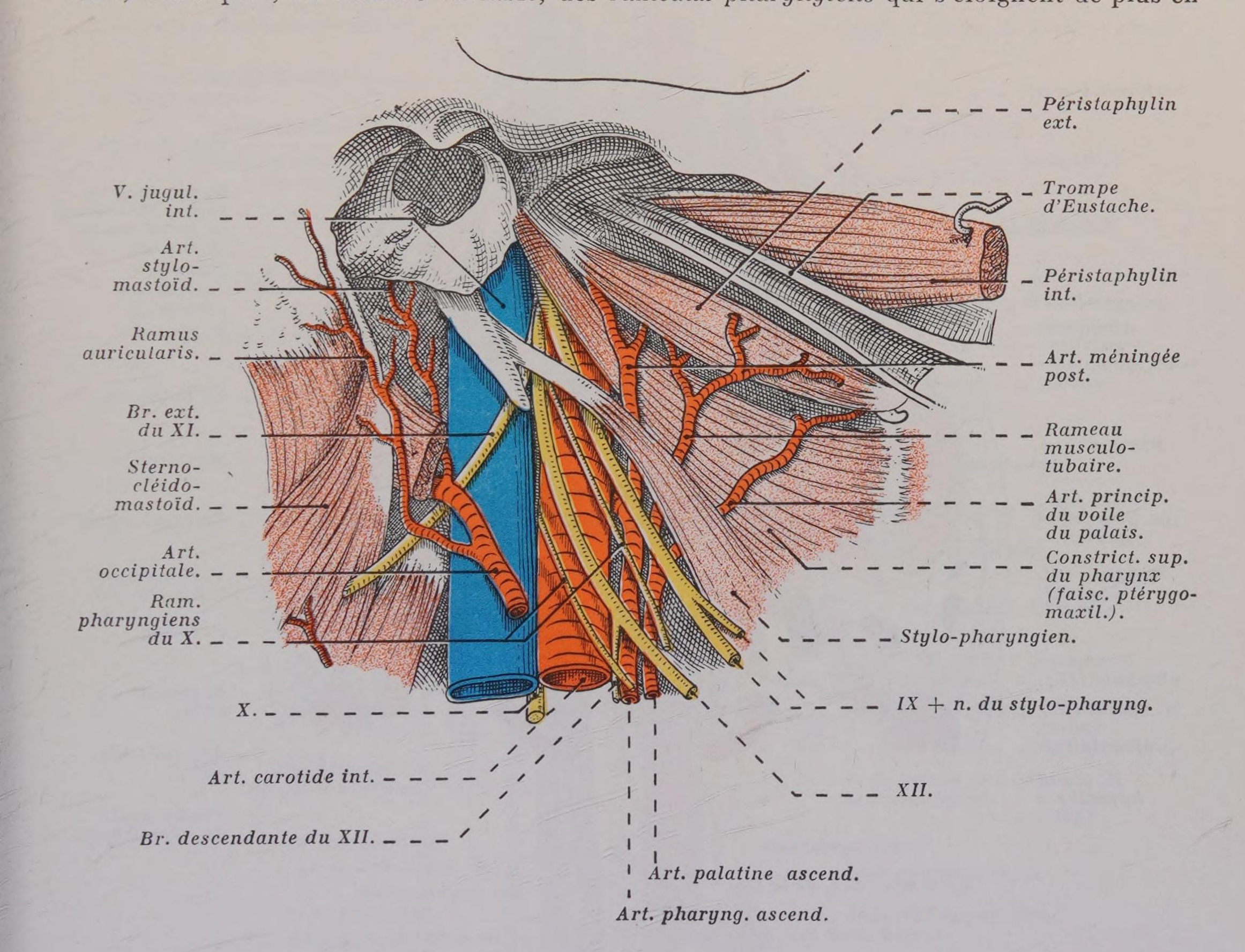

FIG. 425. — *Rapports de la veine jugulaire interne sous la base du crâne; vue latérale droite. Le nerf spinal est en position préjugulaire.*

plus de la jugulaire interne et qui sont destinés à la paroi pharyngée, et, d'autre part, des *rameaux carotidiens* (généralement au nombre de deux) qui descendent verticalement, parallèlement à la veine et en dedans d'elle; parmi ces rameaux, il en est un généralement plus volumineux que les autres : c'est la *branche descendante de la neuvième paire,* destinée plus spécialement au sinus carotidien *(nerf du sinus carotidien* ou *nerf de Hering)* (voy. : *Nerf glosso-pharyngien,* tome IV).

Le *nerf grand hypoglosse* est franchement postérieur; il quitte le crâne par le trou condylien antérieur, donc en arrière et en dedans de la jugulaire interne; de là, il se porte

(1) Anatomiste et physiologiste suisse (1708-1777).

obliquement en bas et en dehors; il croise postérieurement le pôle supérieur du ganglion cervical supérieur, la carotide interne et le pneumogastrique; puis, plus bas que le glosso-pharyngien, il croise en écharpe le cordon vertical du pneumogastrique, en s'insinuant entre la jugulaire interne en dehors, le pneumogastrique et la carotide interne en dedans, et finalement il amorce sa courbe un peu plus bas, sous la branche sterno-cléido-mastoïdienne supérieure venue de l'artère occipitale (voy. : fig. 429).

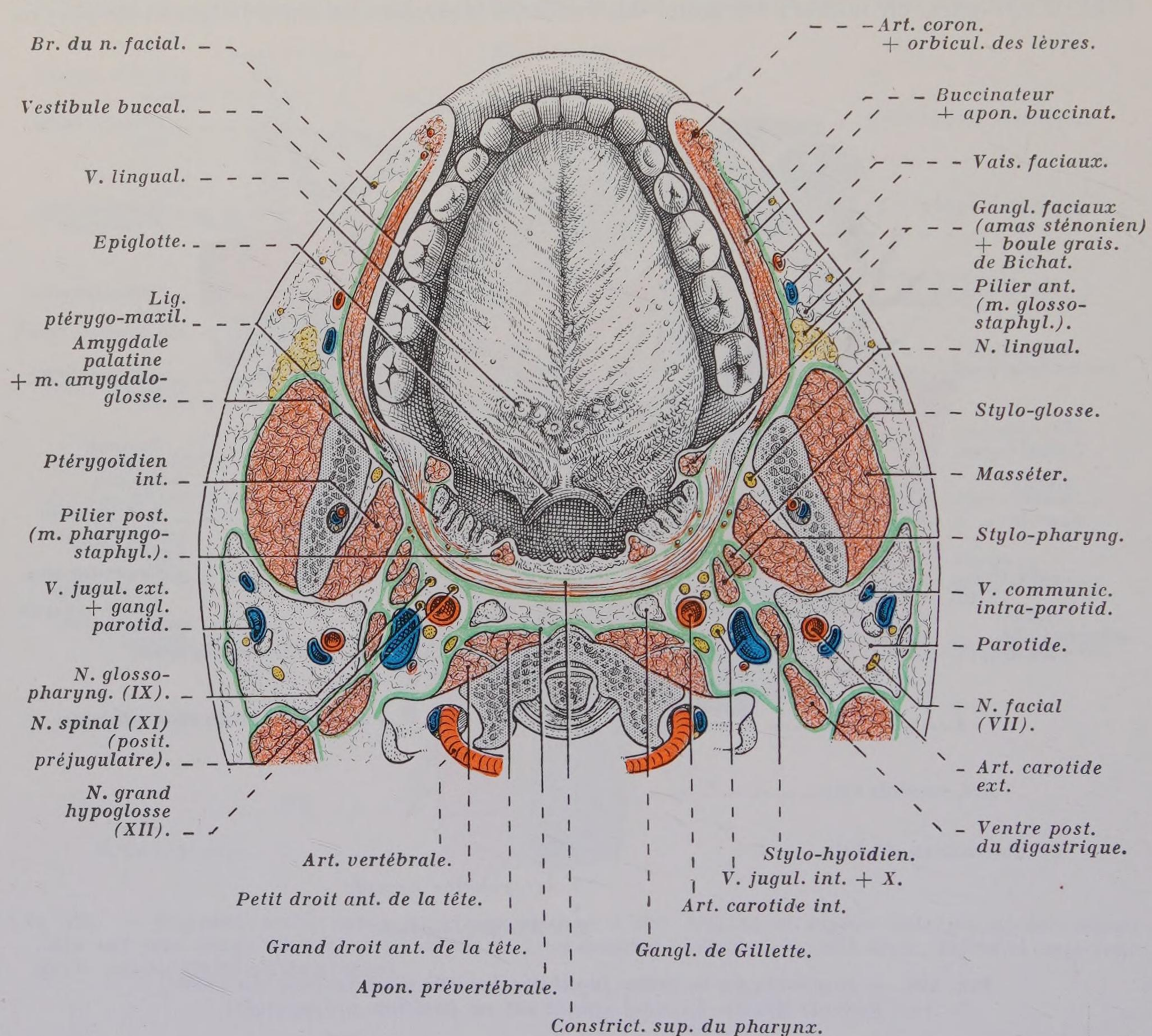

FIG. 426. — *Rapports de la veine jugulaire interne dans l'espace sous-parotidien postérieur, vus sur une coupe transversale de la tête passant par les commissures labiales et la partie moyenne des masses latérales de l'atlas; segment inférieur de la coupe.*

Immédiatement après sa sortie du crâne, le *nerf spinal* envoie une anastomose au ganglion plexiforme du pneumogastrique : c'est la *branche interne du spinal* (voy. : fig. 427). Située en dedans et un peu en arrière de la veine jugulaire interne, puis croisant obliquement la jugulaire interne, sa *branche externe* se dirige tantôt en avant, tantôt en arrière de la veine, la variété antérieure ou préjugulaire étant la plus fréquente (trois quarts des cas) (voy. : fig. 425) (voy. : *Nerf Spinal*, tome IV).

Il aborde la face profonde du sterno-cléido-mastoïdien, qu'il pénètre un peu au-dessus

du bord inférieur de la branche horizontale du maxillaire inférieur; il est accompagné d'une chaîne ganglionnaire lymphatique *(chaîne du nerf spinal)*.

La jugulaire interne entre également en rapport avec des ganglions lymphatiques, et plus particulièrement avec les ganglions les plus élevés de la chaîne jugulaire; ceux-ci sont le plus souvent appliqués contre la face externe de la jugulaire interne.

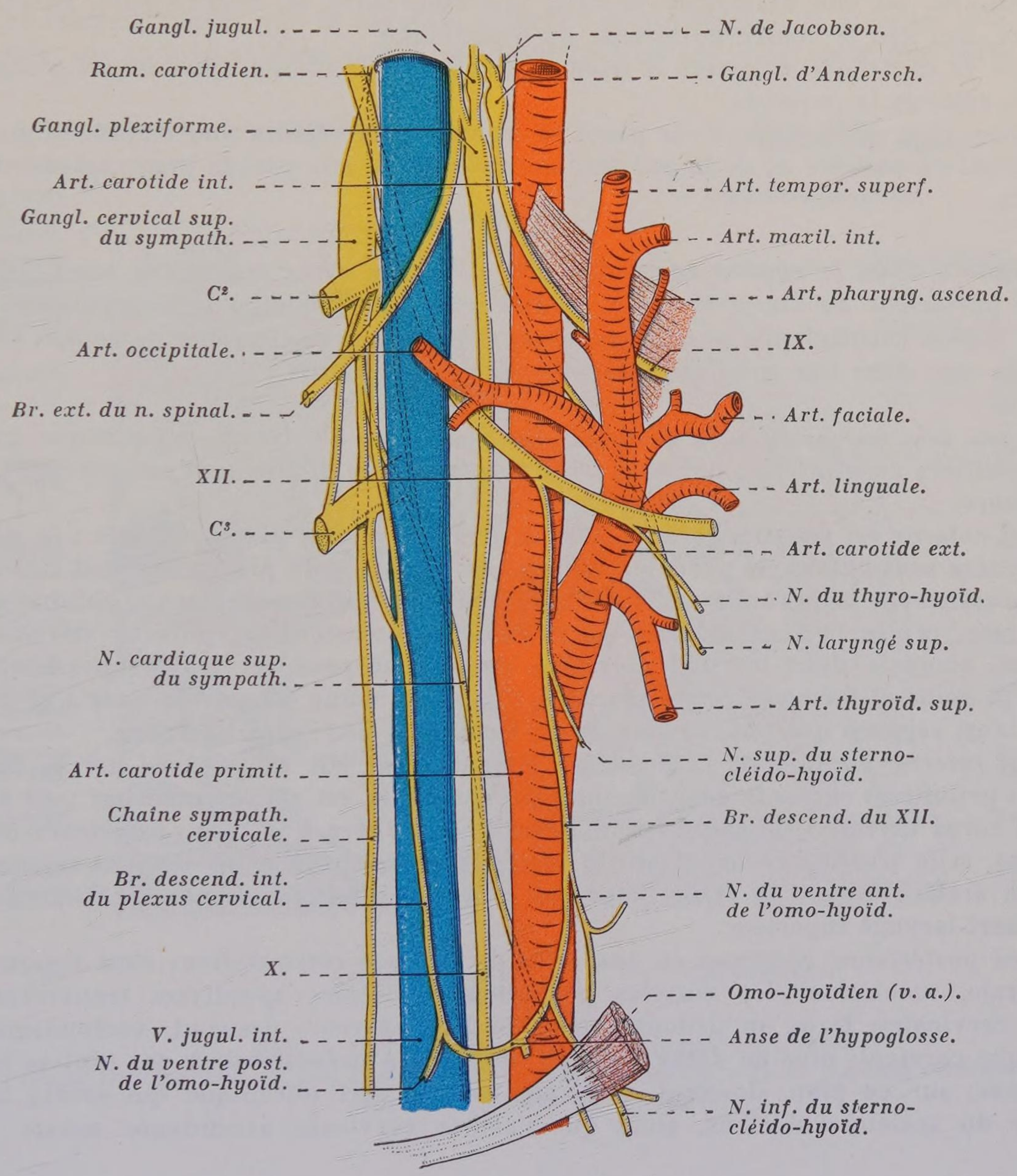

FIG. 427. — *Rapports nerveux de la veine jugulaire interne; côté droit, vue externe.*

Plus en dehors encore, elle répond au *nerf facial* à sa sortie du trou stylo-mastoïdien. Celui-ci abandonne des branches collatérales dans la région; ce sont, d'une part, l'anse de Haller (voy. : fig. 423), que nous avons vu croiser la face antérieure de la veine, et, d'autre part, son rameau auriculaire postérieur, dirigé en arrière et en dehors, et qui n'offre que peu de rapports avec la jugulaire interne; enfin, également, le nerf du ventre postérieur du digastrique et du stylo-hyoïdien et son rameau lingual (voy. : *Nerf facial. Branches collatérales,* tome IV).

C'est par l'intermédiaire de ces organes vasculo-nerveux, qui entourent plus ou moins

immédiatement la jugulaire interne, que ce vaisseau entre en rapport avec les parois de l'espace sous-parotidien postérieur.

La paroi externe de l'espace est longée par deux artères, branches de la carotide externe : ce sont, d'une part, l'*artère occipitale,* qui suit le bord inférieur du ventre postérieur du digastrique, pour croiser ensuite sa face interne, puis la face interne de l'apophyse mastoïde, où elle détermine souvent une empreinte, et, d'autre part, l'*auriculaire postérieure,* qui suit le ventre postérieur du digastrique.

En avant et *en dehors,* à travers le triangle rétro-stylo-hyoïdien dans lequel s'engage le *facial,* elle regarde la parotide.

En dedans, bien qu'éloignée de la paroi pharyngée, elle répond aux ramifications de la *pharyngienne ascendante* et de la *palatine ascendante,* et aux plexus pharyngiens veineux et nerveux.

5° ***Rapports dans la région carotidienne.*** — Après avoir franchi le bord inférieur du ventre postérieur du digastrique longé par l'artère occipitale, la veine jugulaire interne aborde la région carotidienne où elle chemine, avec les autres éléments du paquet vasculo-nerveux du cou, dans une gouttière dite *gouttière carotidienne.*

a) **Rapports avec les parois de la gouttière carotidienne.** — De forme prismatique triangulaire, la gouttière carotidienne présente *trois parois,* qui se distinguent en externe, interne et postérieure.

La *paroi externe* est constituée de dehors en dedans par les plans suivants : la peau, le tissu cellulaire sous-cutané, le peaucier du cou, les branches du plexus cervical superficiel, et plus spécialement la branche cervicale transverse, la jugulaire externe, oblique en bas et en arrière, croise la face externe du sterno-cléido-mastoïdien, puis le sterno-cléido-mastoïdien, compris dans un dédoublement de l'aponévrose cervicale superficielle qui constitue sa gaine et forme le couvercle de la région; la veine est sous-jacente à ce muscle, dont elle n'est séparée que par un plan ganglionnaire et par l'omo-hyoïdien.

La *paroi interne* est loin de la jugulaire interne, dont elle est séparée par la carotide (interne et primitive) et par le nerf pneumogastrique. Elle est représentée par : *a)* le lobe latéral du corps thyroïde (la gaine vasculaire du cou adhère à la face postérieure du lobe thyroïdien), et la trachée en avant; *b)* le pharynx, l'œsophage et les cloisons sagittales de Charpy en arrière (voy. : fig. 428); appliqué contre le pharynx, descend, obliquement en avant, le nerf laryngé supérieur.

La *paroi postérieure* continue en bas celle de l'espace rétro-stylien; c'est l'aponévrose prévertébrale, recouvrant les muscles prévertébraux et les apophyses transverses des vertèbres cervicales. Dans un dédoublement de l'aponévrose, descend, verticalement, le sympathique cervical; plus en dehors, c'est l'aponévrose préscalénique qui tapisse le plan des scalènes; sur ce plan, descend, verticalement, le nerf phrénique qui croise la face antérieure du scalène antérieur, alors que l'artère cervicale ascendante monte en se ramifiant.

b) **Rapports avec le contenu de la gouttière carotidienne.** — Dans la gouttière carotidienne, les rapports de la jugulaire interne méritent d'être envisagés successivement au-dessus et au-dessous de l'omo-hyoïdien; ce muscle croise en effet la face externe de la jugulaire interne, un peu au-dessous de l'isthme du corps thyroïde; il se dirige obliquement de haut en bas et d'avant en arrière, et son tendon intermédiaire recouvre la veine; toutefois, nous décrirons auparavant les rapports d'ensemble que la jugulaire interne affecte avec les vaisseaux carotidiens dans la région.

α) Rapports avec les vaisseaux carotidiens. — Nous avons vu précédemment qu'au-dessus du ventre postérieur du digastrique, en plein espace sous-parotidien postérieur, la jugulaire interne était satellite de la carotide interne et du pneumogastrique, et que ces trois organes étaient contenus dans un manchon aponévrotique commun, la gaine

vasculaire du cou; au-dessous du digastrique, dans la gouttière carotidienne, ces rapports ne changent pas, mais la jugulaire interne est franchement externe, l'artère carotide interne étant interne et légèrement antérieure par rapport à la veine.

Au niveau du bord supérieur du cartilage thyroïde, ou parfois entre ce bord et la grande corne de l'os hyoïde, la carotide primitive se bifurque en ses *deux branches terminales*, la *carotide interne* et la *carotide externe*; à leur origine, la carotide externe est antérieure et interne, tandis que la carotide interne est postérieure et externe, mais toujours recouverte, sur sa face externe, par la jugulaire interne; de telle sorte que cette veine se

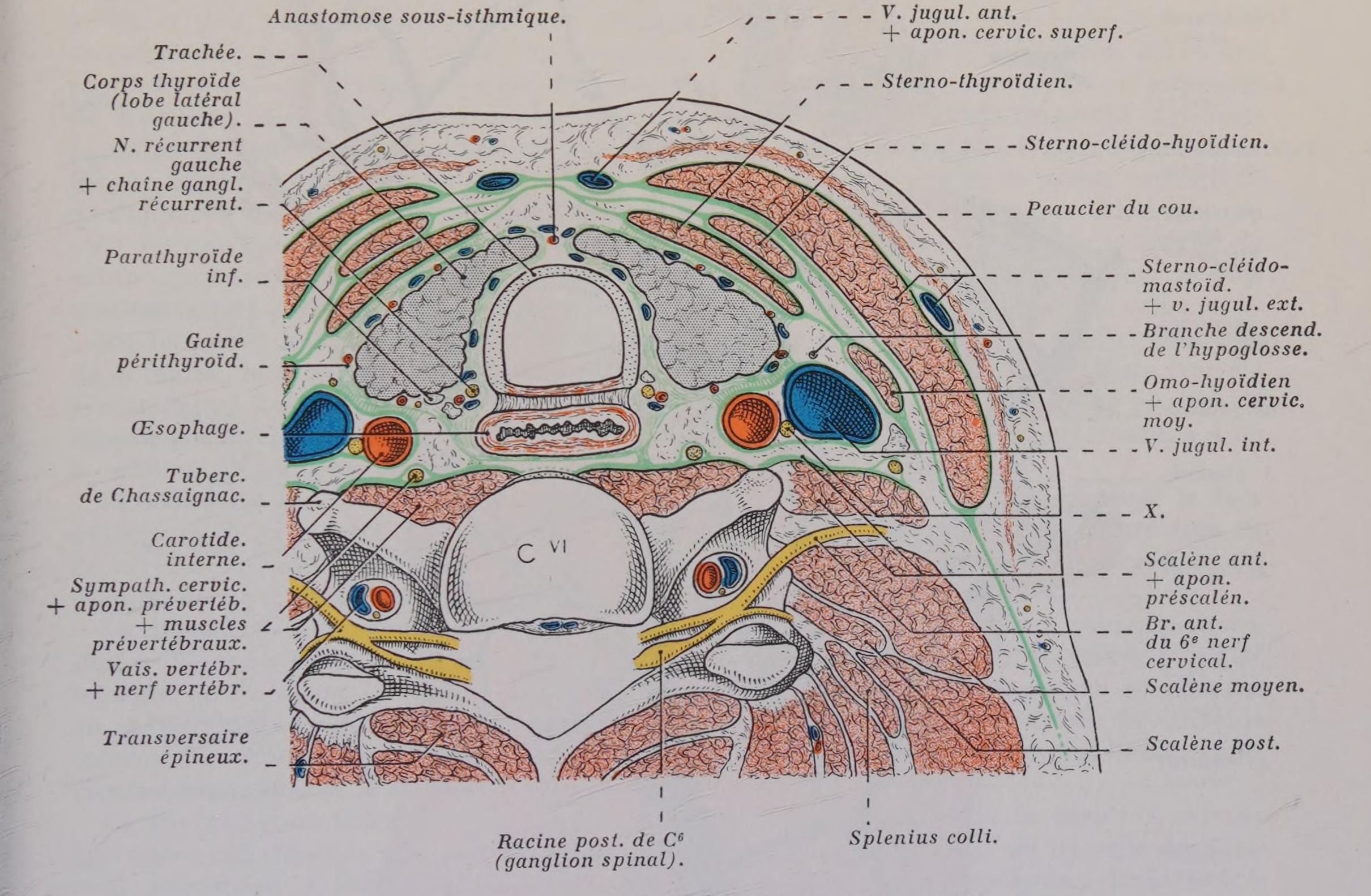

FIG. 428. — *Rapports des vaisseaux jugulo-carotidiens sur une coupe transversale du cou passant par la partie supérieure de la sixième vertèbre cervicale; segment inférieur de la coupe.*

trouve un peu en dehors et en arrière de la carotide externe, qui à sa naissance est presque à son contact.

Sur une coupe transversale pratiquée à quelques millimètres au-dessus de la bifurcation de la carotide primitive (fourche des carotides), le paquet jugulo-carotidien est ainsi disposé de dedans en dehors et d'avant en arrière : carotide externe, carotide interne et jugulaire interne; cette dernière, plus volumineuse que la carotide interne, la recouvre en majeure partie, tandis qu'elle laisse à découvert la carotide externe; enfin, dans l'angle dièdre postérieur aux deux derniers vaisseaux, descend le pneumogastrique. Rappelons également que les carotides diffèrent l'une de l'autre par l'existence de collatérales : seule, la carotide externe en possède, mais une seule branche entre en contact avec la jugulaire interne : c'est l'occipitale.

A ce niveau, nous signalerons derrière le bulbe carotidien la présence du glomus carotidien ou corpuscule rétro-carotidien, situé en dedans de la veine.

Au-dessous de la fourche des carotides, la jugulaire interne n'entre plus en rapport qu'avec la carotide primitive et le pneumogastrique, et de plus, nous avons vu qu'elle tend à recouvrir de plus en plus, et de haut en bas, la face antéro-externe de la carotide primitive.

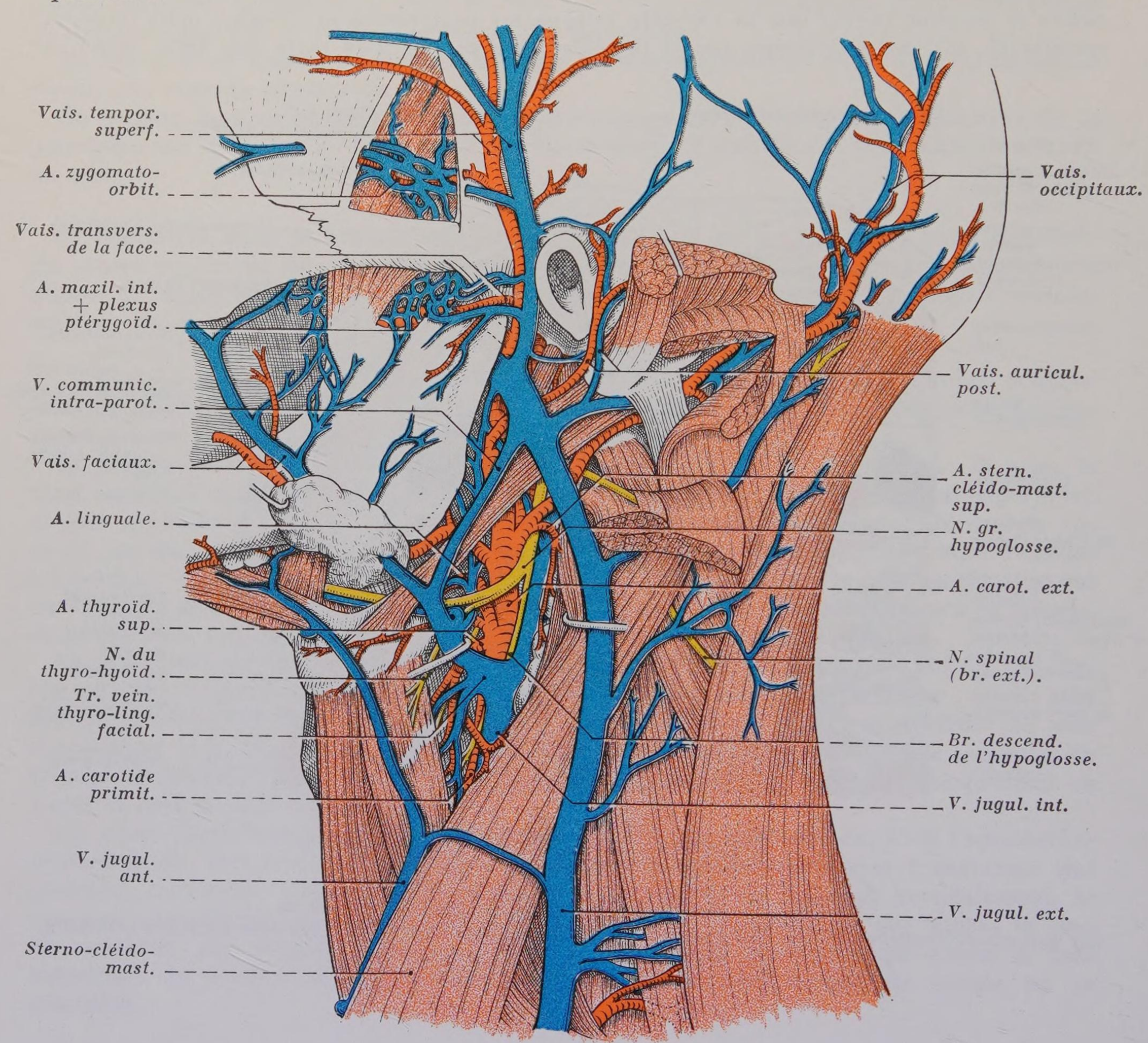

FIG. 429. — *Vaisseaux artériels et veineux de la partie latérale du cou; côté gauche* (d'après FARABEUF).

Tous ces organes, carotide interne prolongeant la carotide primitive, jugulaire interne, et pneumogastrique, sont contenus dans la gaine vasculaire du cou (voy. : fig. 428).

β) RAPPORTS AU-DESSUS DE L'OMO-HYOÏDIEN. — Au-dessus de l'omo-hyoïdien, la veine jugulaire interne entre en rapport : avec la partie la plus élevée de la carotide primitive; avec sa bifurcation; avec l'origine des deux carotides interne et externe, et avec leur

segment initial; la jugulaire interne se trouve donc comprise dans cette partie de la gouttière carotidienne où l'on pratique la ligature de la carotide externe.

Immédiatement située sous la face profonde du sterno-cléido-mastoïdien dont elle croise en X la direction, la jugulaire interne est séparée de ce muscle par un plan ganglionnaire qui masque en partie le paquet vasculo-nerveux du cou : ce sont les *ganglions de la chaîne jugulaire interne* (ganglions cervicaux profonds); ceux-ci sont compris dans une nappe cellulo-adipeuse et sont appliqués contre le flanc externe de la veine à laquelle ils adhèrent; ces ganglions sont principalement groupés entre le ventre postérieur du digastrique et l'omo-hyoïdien; ceux qui sont répartis au-delà de ces muscles sont moins nombreux et plus petits; enfin, parmi ces ganglions, deux d'entre eux sont particulièrement remarquables par leur grosseur : un, toujours volumineux, est situé au-dessous du ventre postérieur du digastrique : c'est le *ganglion sous-digastrique,* ou *ganglion principal de Küttner*; l'autre est placé au-dessus de l'omo-hyoïdien : c'est le *ganglion sus-omo-hyoïdien de Poirier.* A ces ganglions aboutissent une grande partie des lymphatiques de la langue, la plupart des lymphatiques du larynx, et des lymphatiques de la partie céphalique de l'appareil digestif; ce groupe ganglionnaire joue un rôle considérable en chirurgie, car c'est lui que l'on extirpe dans le curage ganglionnaire du cou pour cancer de la langue; la veine jugulaire interne adhère aux ganglions et doit être réséquée avec eux, car le plus souvent aucun plan de clivage ne permet l'ablation des ganglions sans léser la veine.

En réclinant le sterno-cléido-mastoïdien, on aperçoit sous ce muscle et à la partie haute de la région, la *branche externe du spinal,* qui après avoir croisé la face antérieure (variété préjugulaire), ou la face postéro-externe (variété rétro-jugulaire) de la veine, pénètre le muscle par sa face profonde, un peu au-dessus du niveau de l'angle de la mâchoire, à 4 ou 5 centimètres environ au-dessous de la pointe de l'apophyse mastoïde.

Plus bas, un gros tronc veineux, long de 1 à 3 centimètres, aborde obliquement la face antérieure de la jugulaire interne, où il se déverse un peu au-dessous de la bifurcation de la carotide primitive; c'est le *tronc veineux thyro-linguo-facial,* dont la direction est oblique de haut en bas et d'avant en arrière.

La jugulaire interne en arrière, verticalement descendante, le tronc veineux thyro-linguo-facial en avant, et le nerf grand hypoglosse en haut, délimitent un triangle appelé *triangle de Farabeuf* (1) (voy. : fig. 430); dans l'aire de ce triangle, et un peu en avant et en dedans de la veine jugulaire interne, on aperçoit le bord antérieur de la carotide interne, la carotide externe et ses premières collatérales, à savoir : la thyroïdienne supérieure, la linguale et la faciale.

La thyroïdienne inférieure est la plus inférieure des branches de la carotide externe (première collatérale); elle décrit à ce niveau et dans l'angle inférieur du triangle de Farabeuf une crosse à concavité inférieure. La linguale naît un peu au-dessus de la précédente, très près de l'extrémité postérieure de la grande corne de l'os hyoïde. La faciale, sus-jacente à la linguale, se dirige obliquement en haut et en avant; enfin, la pharyngienne ascendante, née de la face profonde de la carotide externe, donc éloignée de la jugulaire interne, aborde rapidement la paroi latérale du pharynx par un trajet ascendant.

Par leur trajet et leur direction, ces quatre branches artérielles s'éloignent de la jugulaire interne et n'offrent pas de rapports immédiats avec cette veine; seule, l'*artère occipitale,* née dans la partie supérieure du triangle de Farabeuf, croise la face externe de la jugulaire interne pour atteindre le bord inférieur de son muscle satellite, le ventre postérieur du digastrique (voy. : fig. 429 et 430).

Sur la face antérieure de la carotide interne descend, parallèlement à la jugulaire interne et en dedans d'elle, la *branche descendante de l'hypoglosse*; celle-ci s'anastomose au-dessus du tendon intermédiaire de l'omo-hyoïdien avec la branche descendante interne du plexus cervical qui vient de croiser la face externe, puis la face antérieure de la jugulaire interne,

(1) Anatomiste français (1841-1910), fut professeur d'Anatomie à la Faculté de Médecine de Paris et membre de l'Académie de Médecine; créateur de l'*Anatomie chirurgicale.*

l'anastomose s'effectue antérieurement à la jugulaire interne en formant l'*anse de l'hypoglosse*. De la convexité de cette anse nerveuse partent des filets musculaires destinés aux muscles sous-hyoïdiens, parmi lesquels ceux de l'omo-hyoïdien (ventre postérieur) croisent la face antérieure de la veine.

Profondément et contre la paroi pharyngée descend, dans l'aire du triangle, le nerf laryngé supérieur, séparé de la jugulaire interne par le plan artériel des carotides.

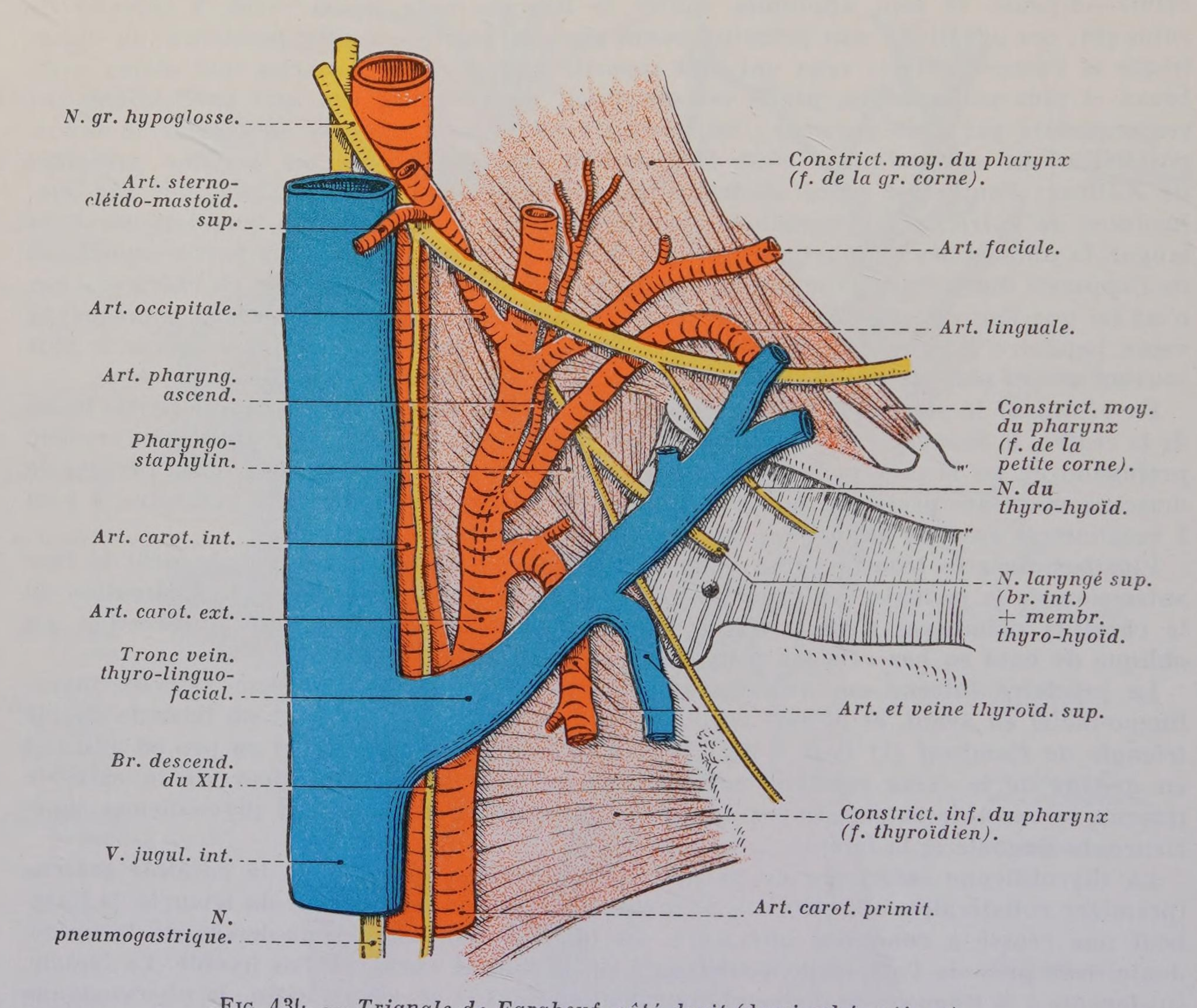

FIG. 436. — *Triangle de Farabeuf, côté droit* (demi-schématique).

γ) RAPPORTS AU-DESSOUS DE L'OMO-HYOÏDIEN. — Au-dessous de l'omo-hyoïdien, la jugulaire interne tend à se placer de plus en plus contre la face antéro-externe de la carotide primitive, pour se jeter finalement dans le confluent veineux de Pirogoff, et celui-ci est situé sur un plan antérieur par rapport au plan artériel; de plus, le nerf pneumogastrique quitte l'angle dièdre postérieur que forment la jugulaire interne et la carotide primitive, il croise obliquement la face postérieure de la jugulaire interne pour se placer plus bas, au niveau de l'orifice supérieur du thorax, entre la veine et l'artère sous-clavière, postérieurement par rapport à la veine et antérieurement par rapport à l'artère.

Superficiellement, la veine est recouverte par l'aponévrose cervicale moyenne, tendue entre l'omo-hyoïdien et la clavicule, mais elle est séparée de cette aponévrose par les ganglions les plus inférieurs de la chaîne jugulaire interne; cette aponévrose sépare également la veine du sterno-cléido-mastoïdien dont les deux chefs sternal et claviculaire divergent

pour constituer le *triangle de Sédillot*; derrière le sterno-cléido-mastoïdien s'insinue le prolongement latéral de l'espace sus-sternal ou *cul-de-sac de Grüber.*

Profondément, la veine répond à la première courbure de l'artère thyroïdienne inférieure; cette artère croise en arrière le paquet vasculo-nerveux du cou à 2 cm. 1/2 au-dessous du tubercule de Chassaignac (J. Gosset) ; parfois même, elle traverse à ce niveau le cordon sympathique cervical, ou le ganglion cervical moyen qui lui ménage une boucle nerveuse (voy. : fig. 211); plus en arrière, la veine répond au nerf phrénique qui descend en avant du scalène antérieur, mais sur un plan plus externe, et à l'artère cervicale ascendante.

En dedans, elle répond au lobe latéral du corps thyroïde; le paquet vasculo-nerveux du cou glisse à la face postérieure de ce lobe, y déterminant une gouttière ; il adhère à la gaine périthyroïdienne, d'où la possibilité de blesser la veine jugulaire interne dans les thyroïdectomies; toutefois, l'artère carotide primitive est beaucoup plus en rapport avec le corps thyroïde que la veine jugulaire interne, qui est plus en dehors et quelque peu éloignée du lobe thyroïdien.

Dans la gouttière trachéo-œsophagienne, donc à distance de la veine, monte le nerf récurrent accompagné de sa chaîne lymphatique récurrentielle.

6° ***Rapports à sa terminaison.*** — A sa terminaison, la veine jugulaire interne occupe la *base du cou,* ou mieux, la partie la plus interne du *creux sus-claviculaire*; elle s'éloigne de plus en plus de la paroi postérieure de la gouttière carotidienne, pour descendre verticalement en arrière du chef claviculaire du sterno-cléido-mastoïdien; elle passe en avant de l'artère sous-clavière qu'elle croise, puis elle se termine derrière l'extrémité sternale de la clavicule, parfois même un peu au-dessous, au niveau du premier cartilage costal, c'est-à-dire en plein vestibule médiastinal, en s'unissant à la veine sous-clavière pour former le *confluent veineux jugulo-sous-clavier* ou *confluent de Pirogoff.*

En avant, elle répond donc à la clavicule, au sterno-cléido-hyoïdien et à l'articulation sterno-chondro-claviculaire.

En arrière, elle entre en rapport : a) *à droite,* avec la bifurcation du tronc artériel brachio-céphalique et avec l'origine de l'artère sous-clavière; elle recouvre en grande partie l'origine et la partie initiale de la carotide primitive; b) *à gauche,* la sous-clavière, née de l'aorte, est sur un plan plus postérieur, et la carotide primitive, légèrement plus rapprochée de la ligne médiane que celle du côté opposé, est plus à découvert; quant au *nerf pneumogastrique: à droite,* il croise la face antérieure de l'artère sous-clavière et abandonne sous elle le nerf récurrent droit; *à gauche,* par suite de l'existence d'une portion thoracique de l'artère carotide primitive dont il reste satellite, il croise obliquement la face postérieure de la jugulaire interne pour plonger dans le médiastin antérieur, où il abandonne plus bas le récurrent gauche sous la crosse de l'aorte.

En dedans, elle répond également à la trachée et au thymus chez l'enfant, à ses reliquats chez l'adulte (corps adipeux rétro-sternal de Waldeyer); la carotide primitive sépare ces deux organes de la jugulaire interne.

En dehors, c'est-à-dire sur un plan plus externe, signalons autour de l'artère sous-clavière, et des deux côtés, l'anse de Vieussens et l'anastomose du phrénique et du sympathique; signalons également à ce niveau, mais en dehors de la jugulaire interne et sur un plan plus postérieur, l'origine de trois branches collatérales de la sous-clavière, à savoir : la vertébrale, le tronc thyro-bicervico-scapulaire de Farabeuf, et le tronc cervico-intercostal (voy. : *Artère sous-clavière*); enfin, elle répond également en dehors aux organes contenus dans l'angle veineux de Pirogoff.

Angle veineux de Pirogoff. — En s'unissant l'une à l'autre à l'entrée du thorax *(vestibule médiastinal),* les veines jugulaire interne et sous-clavière délimitent entre elles un angle aigu ouvert en haut et en dehors : c'est l'*angle veineux de Pirogoff* (1).

---

(1) Anatomiste et chirurgien russe (1810-1881).

A ce niveau, trois veines convergent, ce sont : la *jugulaire externe,* oblique en bas et en dedans, mais toujours située en dehors de la jugulaire interne; la *jugulaire antérieure,* qui croise transversalement la face antérieure de la jugulaire interne, et de dedans en dehors, pour aboutir à la sous-clavière; et la *veine vertébrale.* Ces veines se jettent de différentes façons dans l'angle veineux, soit isolément, soit en formant des troncs communs, la jugulaire externe et la jugulaire antérieure étant fréquemment fusionnées à leur terminaison en un tronc très court.

Le *canal thoracique* à gauche et la *grande veine lymphatique* à droite se jettent également dans la veine sous-clavière au niveau de l'angle de Pirogoff.

Le *canal thoracique* enjambe d'arrière en avant l'artère sous-clavière, en dedans de la vertébrale; il décrit ainsi sa crosse, à 1 ou 2 centimètres en dehors de la terminaison de la jugulaire interne. A sa terminaison, il présente parfois une petite dilatation ampullaire, *l'ampoule de Mascagni* (1). Il se déverse dans la veine sous-clavière, en dehors de la jugulaire interne, parfois dans le confluent veineux jugulo-sous-clavier; sa portion descendante entre en rapport assez rapproché avec la veine jugulaire interne (voy. : fig. 213).

La *grande veine lymphatique* reçoit un peu avant sa terminaison le tronc jugulaire qui longe le flanc externe de la veine jugulaire interne; parfois même, ce tronc se jette directement, soit dans la veine sous-clavière, soit dans le confluent veineux jugulo-sous-clavier; parfois aussi, il se fusionne au tronc cervical transverse (voy. : fig. 420) (pour plus de détails, voy. : *Canal thoracique* et *Grande veine lymphatique,* tome VI).

Signalons en outre, dans l'angle de Pirogoff, la présence de deux ou trois ganglions lymphatiques, dits *ganglions de l'angle veineux,* qui appartiennent à la chaîne jugulaire interne (ganglions les plus inférieurs de cette chaîne).

BRANCHES AFFÉRENTES

Près de son origine, c'est-à-dire au niveau du *golfe de la jugulaire,* la veine jugulaire interne reçoit les branches afférentes suivantes : *a)* le *sinus pétreux inférieur,* devenu veine; celui-ci se déverse sur son versant antéro-interne, soit un peu au-dessous du golfe, soit, le plus souvent, dans le golfe lui-même (voy. : fig. 423 et 424); *b)* les *veines condyliennes antérieures,* principales émissaires du plexus veineux de l'hypoglosse; *c)* le *sinus pétro-occipital d'Englisch*; *d)* le *sinus carotidien de Rektorzik,* lorsque ceux-ci ne se jettent pas dans le sinus pétreux inférieur; *e)* la *veine de l'aqueduc du limaçon,* lorsqu'elle ne se déverse pas dans le sinus latéral (voy. : *Sinus de la dure-mère*); *f)* et des *veines pharyngiennes* issues de la voûte du pharynx.

Un peu au-dessous de l'os hyoïde, elle reçoit le gros *tronc veineux thyro-linguo-facial,* qui est son principal affluent, et dans le reste de son trajet : *a)* les *veines pharyngiennes*; *b)* la *veine thyroïdienne moyenne*; *c)* la *veine thyroïdienne inférieure* (voy. : fig. 431 et 436); *d)* et des *veinules ganglionnaires* issues des ganglions de la chaîne jugulaire.

Tronc veineux thyro-linguo-facial.

Le *tronc thyro-linguo-facial de Farabeuf* est une grosse veine collectrice, ampullaire, longue de 1 à 3 centimètres, large de 8 à 10 millimètres, dirigée obliquement de haut en bas et d'avant en arrière. Il aborde obliquement la face antérieure de la jugulaire interne et s'y abouche au niveau, ou un peu au-dessous, du bord supérieur du cartilage thyroïde;

(1) Anatomiste italien (1752-1815), fut professeur d'Anatomie successivement à Sienne, Pise et Florence.

le plus souvent, son abouchement recouvre quelque peu le bulbe carotidien et la fourche des carotides; nous avons vu précédemment qu'il délimite avec le nerf grand hypoglosse et la veine jugulaire interne le *triangle de Farabeuf* (voy. : fig. 430).

Son *mode de constitution* est assez variable; le plus souvent, il est formé par la fusion des veines faciale, linguale et thyroïdienne supérieure, et parfois même il reçoit une ou deux veines pharyngiennes, ainsi qu'une anastomose venue de la jugulaire externe lorsque cette anastomose ne se déverse pas directement dans la veine faciale : c'est la *veine*

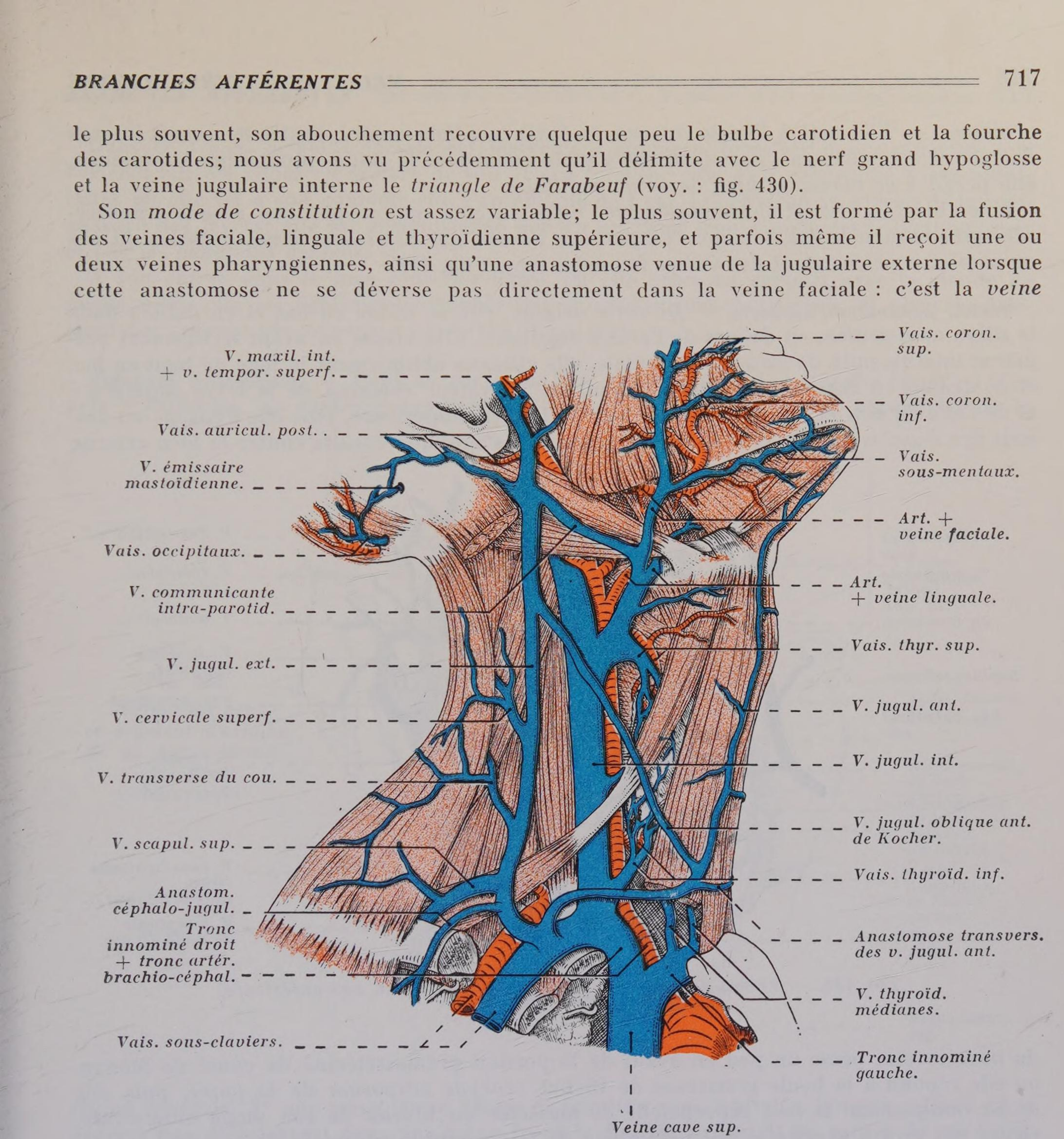

FIG. 431. — *Veines jugulaires sur une vue latérale droite du cou.*

communicante intra-parotidienne, et parfois aussi les *veines carotides externes de Launay,* voies de dérivation du confluent veineux parotidien vers le tronc thyro-linguo-facial ou confluent veineux hyoïdien (voy. : fig. 434).

Si cette disposition est la plus fréquente, elle est loin d'être constante, et parfois les veines d'origine du tronc forment auparavant un ou deux troncs initiaux primitivement séparés et diversement combinés; parfois, mais plus rarement, les veines se jettent isolément dans la veine jugulaire interne.

1° **Veine faciale.** — La *veine faciale,* ou *veine maxillaire externe,* ou *veine faciale antérieure* (par opposition à la veine faciale postérieure intra-parotidienne ou tronc temporo-maxillaire), est une veine volumineuse, satellite de l'artère faciale.

BOSTON MEDICAL
DEC 16 1960

Origine. — Elle naît à l'angle interne de l'œil *(canthus major)*, contre le versant interne du rebord orbitaire, en s'anastomosant à plein canal avec la veine ophtalmique supérieure; elle prend à ce niveau le nom de *veine angulaire.*

A son origine, elle est anastomosée avec celle du côté opposé par une arcade transversale qui embrasse le dos du nez : c'est l'*arcade nasale,* qui reçoit les veines dorsales du nez ou nasales supérieures et des veines frontales (voy. : fig. 433).

Trajet, terminaison, rapports. — De cette origine, elle se dirige en bas et en dehors dans le sillon naso-génien, en dehors de l'artère angulaire. Elle croise en avant le ligament palpébral interne, puis, devenue veine faciale, elle sillonne obliquement la joue de haut en bas et de dedans en dehors, elle passe en avant de l'élévateur commun de la lèvre supérieure et de l'aile du nez, et de l'élévateur propre de la lèvre supérieure, puis elle s'engage au-dessous des muscles petit et grand zygomatiques, elle s'applique ensuite contre la face externe

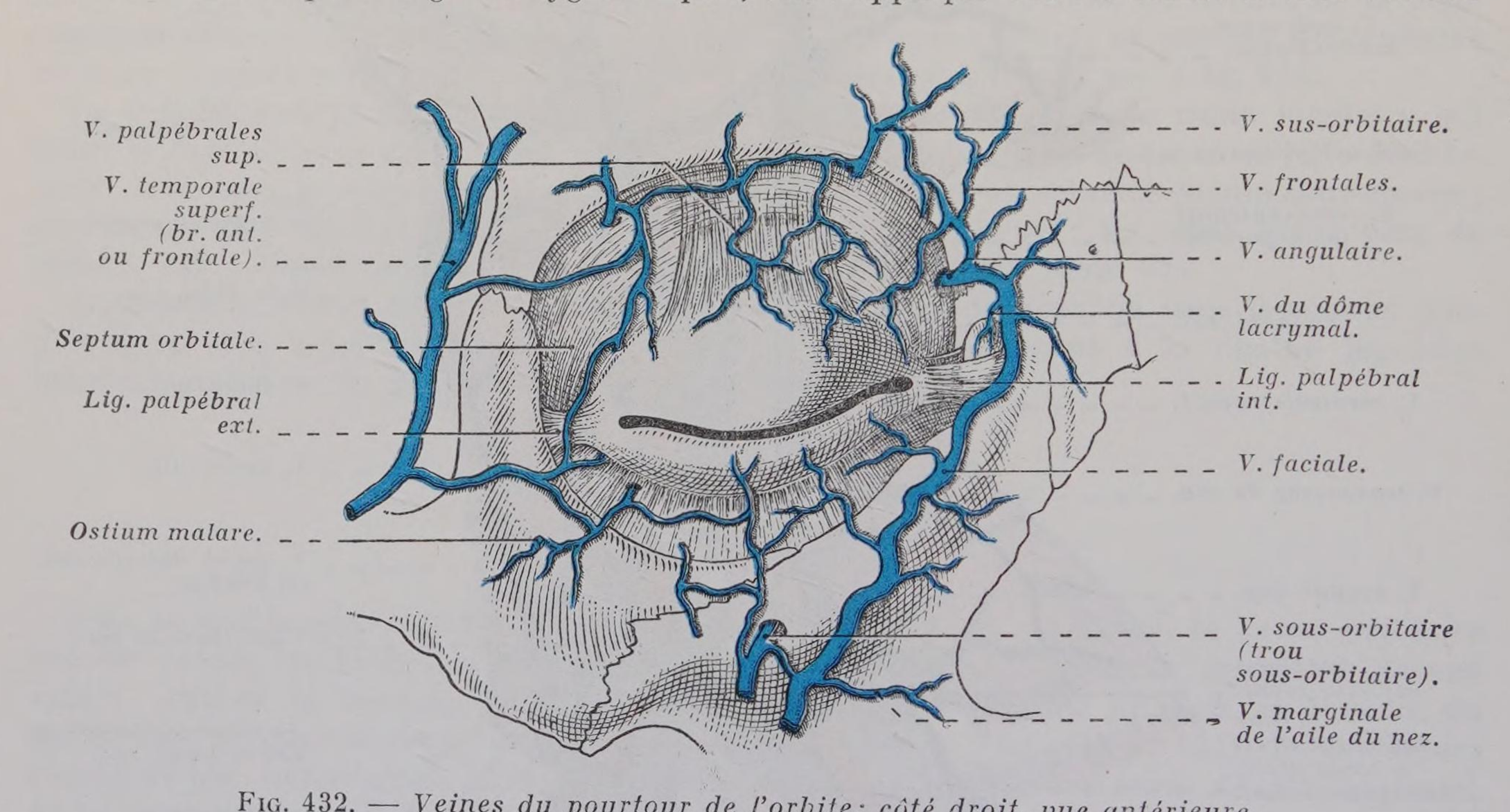

Fig. 432. — *Veines du pourtour de l'orbite; côté droit, vue antérieure.*

du buccinateur, passe un peu en avant de la portion prémassétérine du canal de Sténon, où elle répond à la boule graisseuse de Bichat *(corpus adiposum de la joue),* puis elle croise obliquement la face superficielle du masséter au niveau de son angle antéro-inférieur; elle croise ensuite le bord inférieur de la branche horizontale du maxillaire inférieur, pour s'engager immédiatement sous le peaucier du cou (voy. : fig. 429 et 440); devenue profonde, elle pénètre dans la loge sous-maxillaire et croise obliquement la face inféro-externe de la glande dans son tiers postérieur, où elle détermine une gouttière; elle traverse la partie la plus inférieure de la bandelette maxillaire de Charpy pour aborder la région carotidienne, où elle se termine, soit directement dans le tronc veineux thyro-linguo-facial, soit par un tronc commun avec la veine linguale *(tronc veineux linguo-facial)* (voy. : fig. 431 et 434).

Par suite de son trajet, la veine occupe successivement *trois régions,* à savoir : *a)* la *face* (d'où son nom), de l'angle interne de l'œil au bord inférieur du maxillaire inférieur où elle est superficielle; *b)* la *loge sous-maxillaire*; *c)* et la *région carotidienne* à sa terminaison, où elle devient de plus en plus profonde.

Dans son *segment facial,* elle est croisée superficiellement par les ramifications du nerf facial.

Dans ce trajet, la veine faciale est légèrement sinueuse, toutefois moins sinueuse que l'artère; elle est située en arrière de son artère satellite; elle s'en rapproche à ses extrémités où elle est à son contact; elle s'en éloigne de 1 cm. 1/2 environ au niveau de la commissure des lèvres; elle est accompagnée par un ou deux troncs collecteurs lymphatiques et par les *ganglions géniens.*

A son entrée dans la *loge sous-maxillaire,* où elle entre en rapport avec la glande de même nom, elle est également entourée des ganglions sous-maxillaires, et plus spécialement des groupes pré- et rétro-vasculaires (Rouvière).

Branches collatérales. — Dans sa *partie initiale (veine angulaire)* (1), elle reçoit : 1° les *veines frontales,* ou *veines préparates,* qui collectent le sang veineux superficiel de la

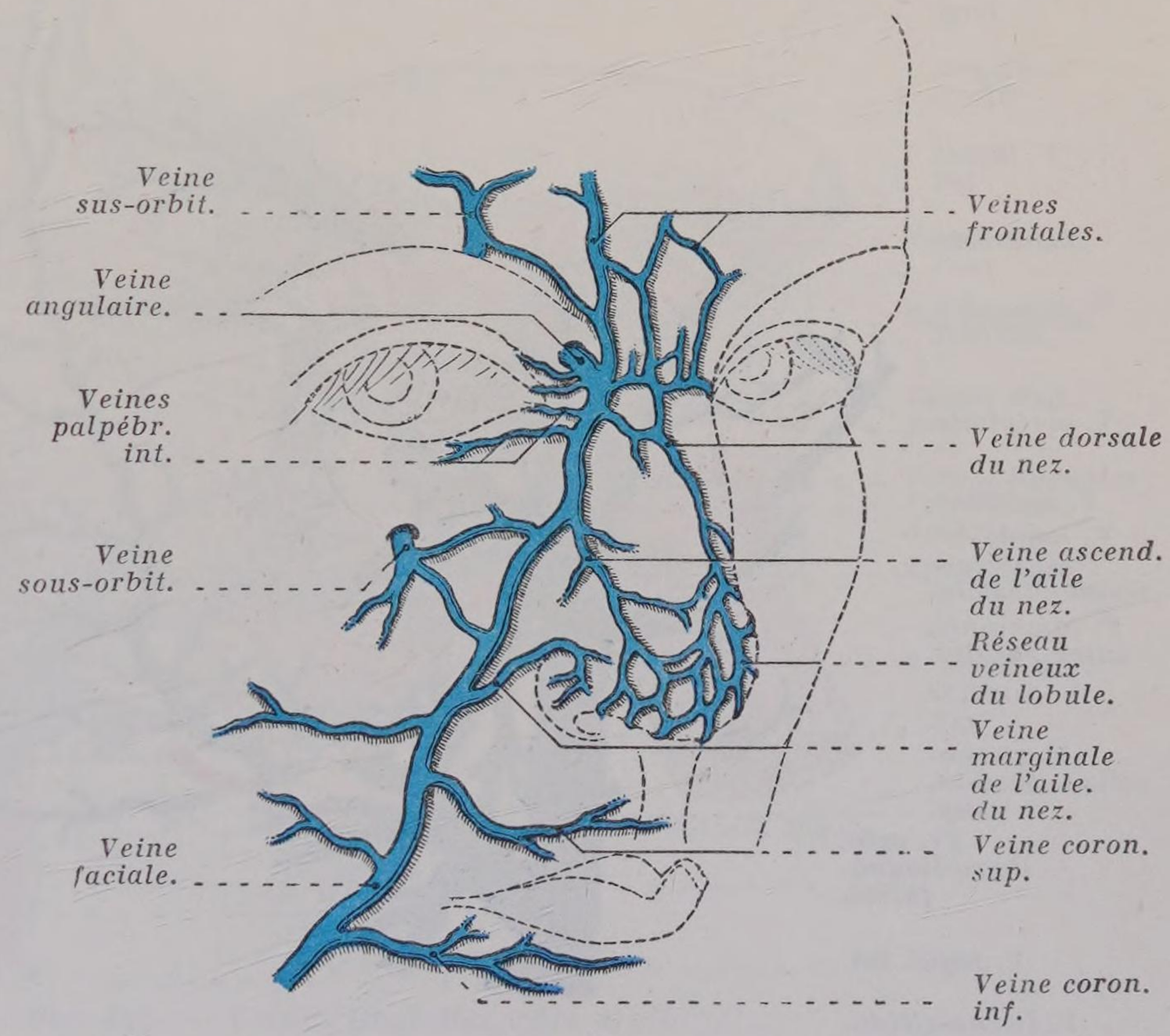

FIG. 433.
Veines du nez et segment d'origine de la veine faciale, côté droit (schématique).

région frontale; 2° une *anastomose* venue de la veine sous-orbitaire, lorsque celle-ci ne se déverse pas directement dans une veine frontale du même côté; 3° les *veines du sac lacrymal*; 4° et les *veines palpébrales internes* issues des paupières (voy. : fig. 432 et 433).

Dans son *segment facial,* elle reçoit : 1° les *veines de l'aile du nez,* à savoir : *a)* la *veine dorsale du nez*; *b)* la *veine ascendante de l'aile du nez*; ces deux veines situées dans le tissu cellulaire sous-cutané du nez prennent leur origine dans le *réseau veineux du lobule du nez (réseau lobulaire)*; ces veines, à trajet obliquement ascendant en haut et en dehors, se déversent, le plus souvent, la première au niveau de la veine angulaire, la seconde à la partie moyenne du sillon naso-génien (voy. : fig. 433); *c)* et la *veine marginale de l'aile du nez*; 2° la *veine prémalaire,* qui provient de l'angle externe de l'œil et qui croise obliquement la région malaire (voy. : *Nez, Vaisseaux et nerfs,* tome V); 3° la *veine faciale profonde,* tronc veineux issu du *plexus alvéolaire de Cruveilhier,* situé contre la tubé-

(1) Article à consulter : G. PATURET et J. PATURET : Les vaisseaux angulaires. *Comptes rendus de l'Association des Anatomistes,* 1952, p. 811.

rosité du maxillaire supérieur, et des veines profondes de la fosse zygomatique; née profondément dans la fosse zygomatique sous la boule graisseuse de Bichat *(corpus adiposum de la joue)* (voy. : fig. 434), elle croise de dedans en dehors et de haut en bas le bord antérieur du masséter au niveau de ses insertions sur le tubercule sous-jugal de l'os malaire; devenue relativement superficielle, elle se déverse obliquement dans la veine faciale au niveau de l'espace intermusculaire de la joue (voy. : *Joues*, tome VI) (voy. : fig. 434); par l'intermédiaire de ses plexus d'origine, cette veine est anastomosée avec les plexus ptéry-

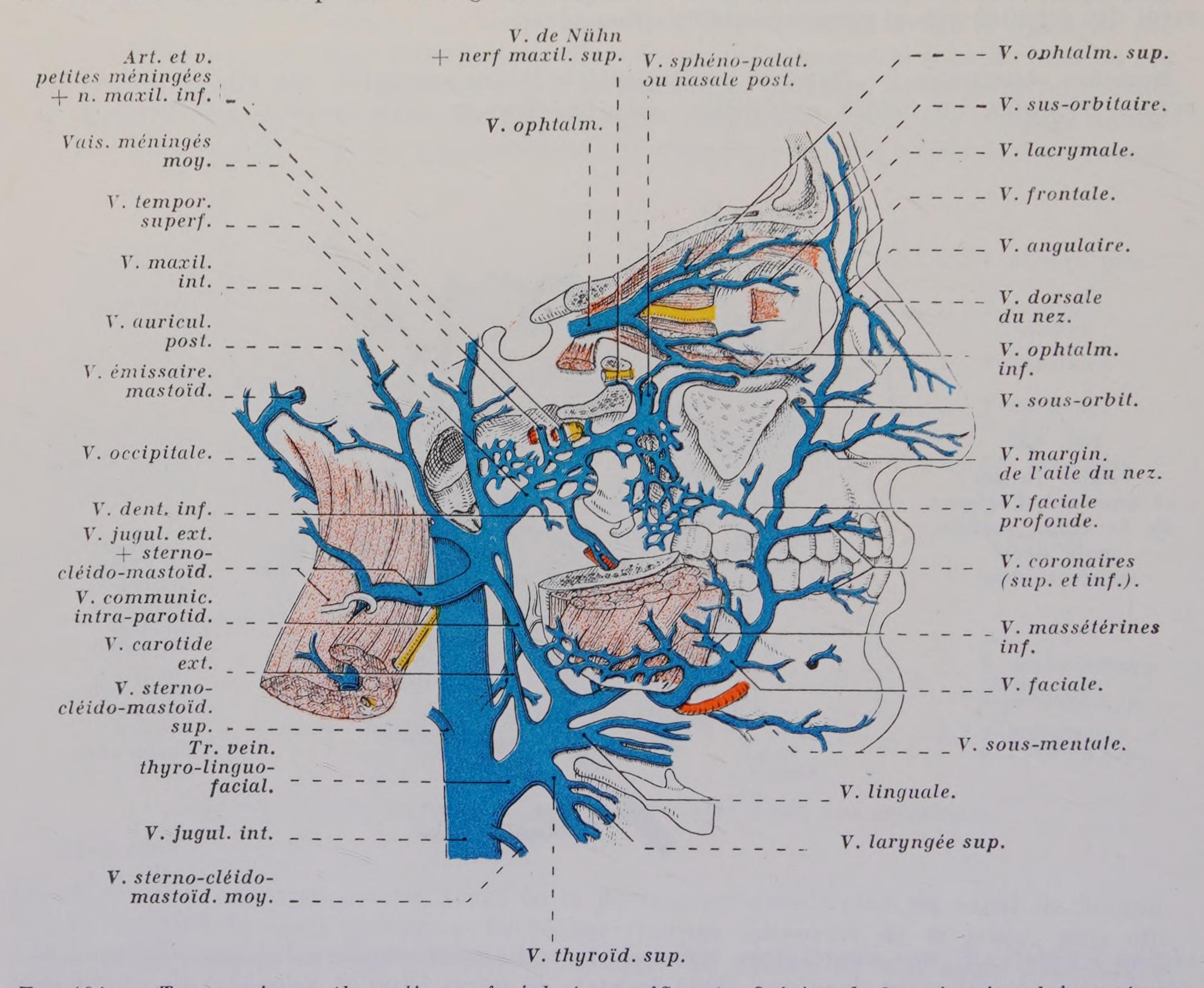

FIG. 434. — *Tronc veineux thyro-linguo-facial et ses affluents. Origine de la veine jugulaire externe. Veines émissaires de la base du crâne. Plexus ptérygoïdiens et alvéolaire; côté droit* (demi-schématique).

goïdiens et avec la veine ophtalmique inférieure; cette dernière anastomose s'engage à travers la fente sphéno-maxillaire et constitue la *veine ophtalmo-faciale de Walther*; 4° les *veines labiales* ou *coronaires*, au nombre de *deux*, l'une *supérieure*, l'autre *inférieure*; elles collectent le sang veineux des lèvres, fréquemment la veine labiale supérieure se déverse dans la veine faciale par un tronc commun avec la veine marginale de l'aile du nez (voy. : fig. 433 et 434); 5° les *veines buccales*; 6° les *veines du canal de Sténon*; 7° et les *veines massétérines inférieures* (voy. : fig. 434).

Dans son *segment cervical*, elle reçoit : 1° les *veines sous-mentales*, satellites de l'artère de même nom; assez souvent, les deux veines sous-mentales se jettent par un tronc unique dans la veine faciale (voy. : fig. 434 et 436); l'une des deux veines sous-mentales est cons-

tamment anastomosée à travers le mylo-hyoïdien avec les veines linguales superficielles ou avec les veines satellites de l'artère sublinguale et elle envoie parfois une anastomose à l'origine de la veine jugulaire antérieure (voy. : fig. 441); 2° des *veines glandulaires, sous-maxillaires*; 3° les *veines palatines inférieures*, satellites de l'artère homonyme; elles reçoivent des veines tonsillaires et pharyngiennes; 4° et la *veine communicante intra-parotidienne*, lorsque celle-ci ne se jette pas dans le tronc thyro-linguo-facial.

La veine faciale, ainsi que certains de ses affluents (veines labiales), sont valvulées.

2° ***Veine linguale.*** — La *veine linguale* est un tronc veineux très court, mais généralement volumineux.

Elle naît dans la région sus-hyoïdienne latérale, contre le bord postérieur de l'hyoglosse, où elle résulte de la fusion des veines linguales superficielles et profondes; les premières,

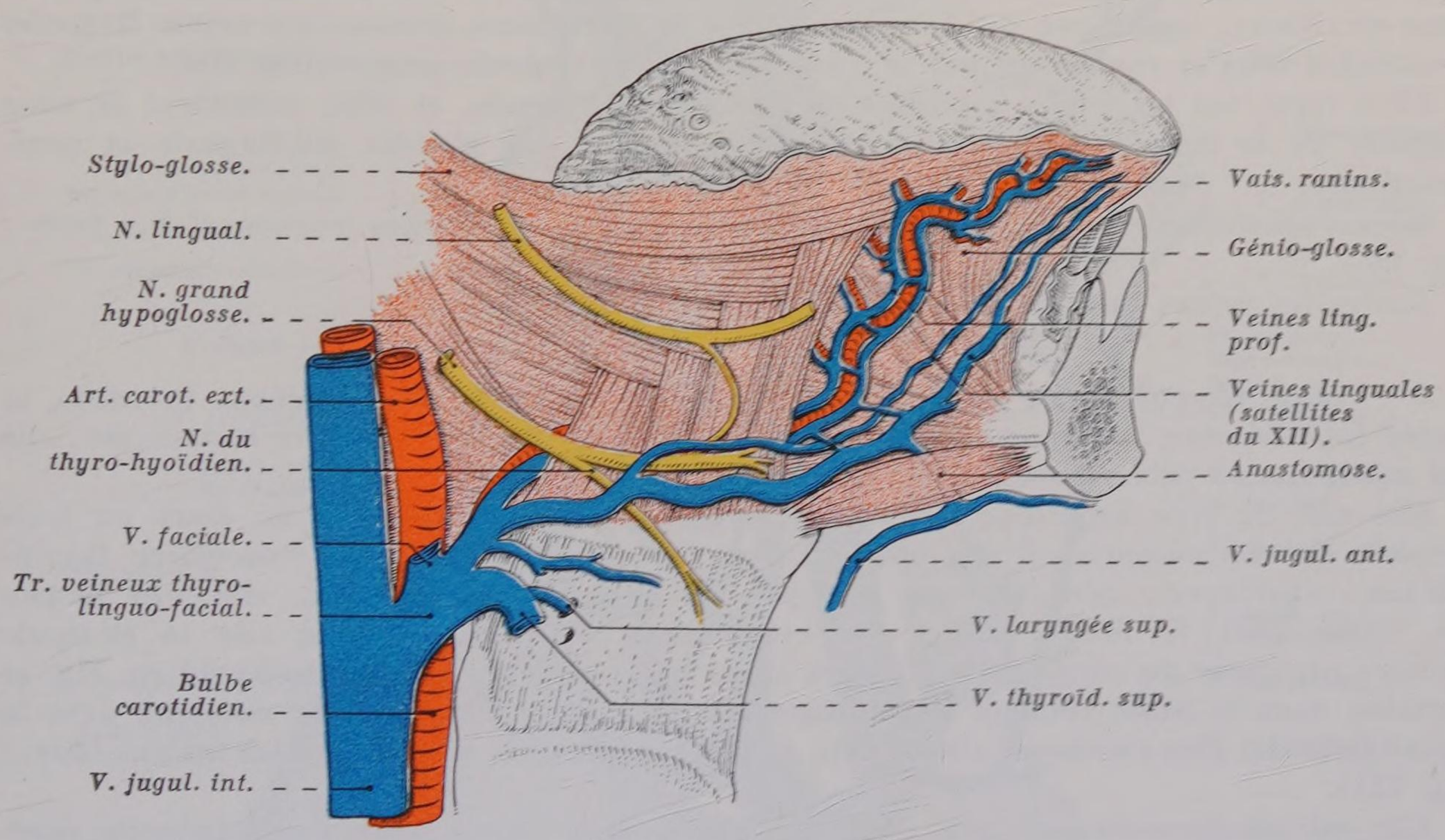

FIG. 435. — *Veines linguales, côté droit.*

volumineuses, sont satellites du nerf grand hypoglosse; les secondes, très grêles, sont satellites de l'artère linguale.

Dans la région sus-hyoïdienne latérale, les veines linguales superficielles et profondes sont séparées entre elles par le muscle hyoglosse.

a) **Veines linguales profondes.** — Au nombre de deux, ces veines naissent dans l'épaisseur de la pointe de la langue; satellites à l'origine de l'artère ranine *(veines ranines)*, elles suivent en sens inverse le trajet de cette artère, puis celui de l'artère linguale proprement dite, l'une sus-jacente, l'autre sous-jacente à l'artère; elles présentent sur le trajet de nombreuses anastomoses qui enlacent ce vaisseau (voy. : fig. 435).

Sous l'hyoglosse, et un peu avant leur terminaison, elles reçoivent les *veines dorsales de la langue*, satellites de l'artère homonyme; ces veines drainent le sang veineux de la base de la langue, de l'épiglotte et de la région du V lingual.

b) **Veines linguales superficielles.** — Au nombre de deux également, les veines linguales superficielles sont beaucoup plus volumineuses que les précédentes. Elles sont situées

respectivement au-dessous et au-dessus du nerf grand hypoglosse, et on les distingue en inférieure et supérieure, cette dernière étant généralement plus grêle que l'inférieure, et pouvant même faire défaut (voy. : fig. 429 et 435).

Très superficielles à leur origine, elles peuvent naître à la face inférieure de la langue, sous la muqueuse, où on les aperçoit par transparence de chaque côté du frein; certains auteurs les désignent sous le nom impropre de *veines ranines,* terme qui consacre une erreur, car elles ne sont pas par la suite toujours satellites de l'artère ranine, mais d'une branche ascendante linguale issue de l'artère sublinguale.

Elles se dirigent obliquement en bas et en arrière, appliquées contre la face externe du génio-glosse et sous le lingual inférieur; elles rejoignent l'artère sublinguale, puis cheminent au-dessous du canal de Wharton; elles traversent la loge sublinguale entre cette glande et la musculature linguale (veines sublinguales), puis elles atteignent le nerf grand hypoglosse dont elles suivent le trajet, entre l'hyoglosse et la face profonde de la glande sous-maxillaire; au niveau du bord postérieur de l'hyoglosse, grossies des veines linguales profondes, elles se continuent par le tronc de la veine linguale proprement dite.

Elles reçoivent les veines satellites de l'artère sublinguale, et elles collectent le sang veineux de la langue, du plancher de la bouche, et des glandes sublinguale et sous-maxillaire.

Elles s'anastomosent à travers le mylo-hyoïdien avec les veines sous-mentales (voy. : fig. 435).

Toutes les veines linguales sont valvulées.

*3° **Veine thyroïdienne supérieure.*** — De toutes les veines du corps thyroïde, la *veine thyroïdienne supérieure* est la seule qui soit *satellite* de son artère homonyme; elle est relativement volumineuse (voy. : fig. 431).

Elle naît du pôle supérieur du lobe thyroïdien par la convergence de deux ou trois veines; elle est comprise à son origine dans l'épaisseur de la lame vasculaire thyroïdienne supérieure ; généralement sous-jacente à l'artère homonyme, elle suit à peu de chose près le même trajet que cette artère et constitue avec elle le pédicule polaire supérieur du corps thyroïde; peu après s'être engagée sous l'omo-hyoïdien, elle se termine dans le tronc veineux thyro-linguo-facial, parfois par un tronc commun avec la veine linguale; plus rarement, elle se jette directement dans la veine jugulaire interne (voy. : fig. 721).

Elle est anastomosée : *a)* avec celle du côté opposé par la *veine communicante supérieure*; *b)* avec les veines thyroïdiennes moyenne et inférieure du même côté par le plexus veineux thyroïdien; *c)* et avec la veine jugulaire antérieure, par l'intermédiaire d'une ou deux veines (inconstantes).

Elle reçoit : *a)* la *veine laryngée inférieure,* ou *veine crico-thyroïdienne*; *b)* la *veine laryngée supérieure*; cette veine, satellite de l'artère et du nerf homonyme, traverse la membrane thyro-hyoïdienne (voy.: fig. 434); *c)* les *veines sterno-cléido-mastoïdiennes moyennes; d)* et des *veines musculaires* sus- et sous-hyoïdiennes.

Elle collecte le sang veineux d'une partie du corps thyroïde et du larynx.

Veines pharyngiennes.

Les *veines pharyngiennes* sont généralement au nombre de *deux*; satellites de l'artère pharyngienne inférieure ou ascendante, elles se détachent de la face latérale du pharynx, où elles naissent des arcades veineuses latéro-pharyngées. Profondément situées, elles sont tout d'abord appliquées contre la paroi latérale du pharynx dans l'épaisseur de l'aponévrose péripharyngée, puis elles se dirigent obliquement en bas et en dehors; elles reçoivent des

veines tonsillaires sur leur trajet; un peu avant leur terminaison, elles se réunissent souvent en un tronc commun, très court, qui se jette soit dans le tronc thyro-linguo-facial, constituant ainsi un *tronc thyro-linguo-pharyngo-facial,* soit directement dans la veine jugulaire interne.

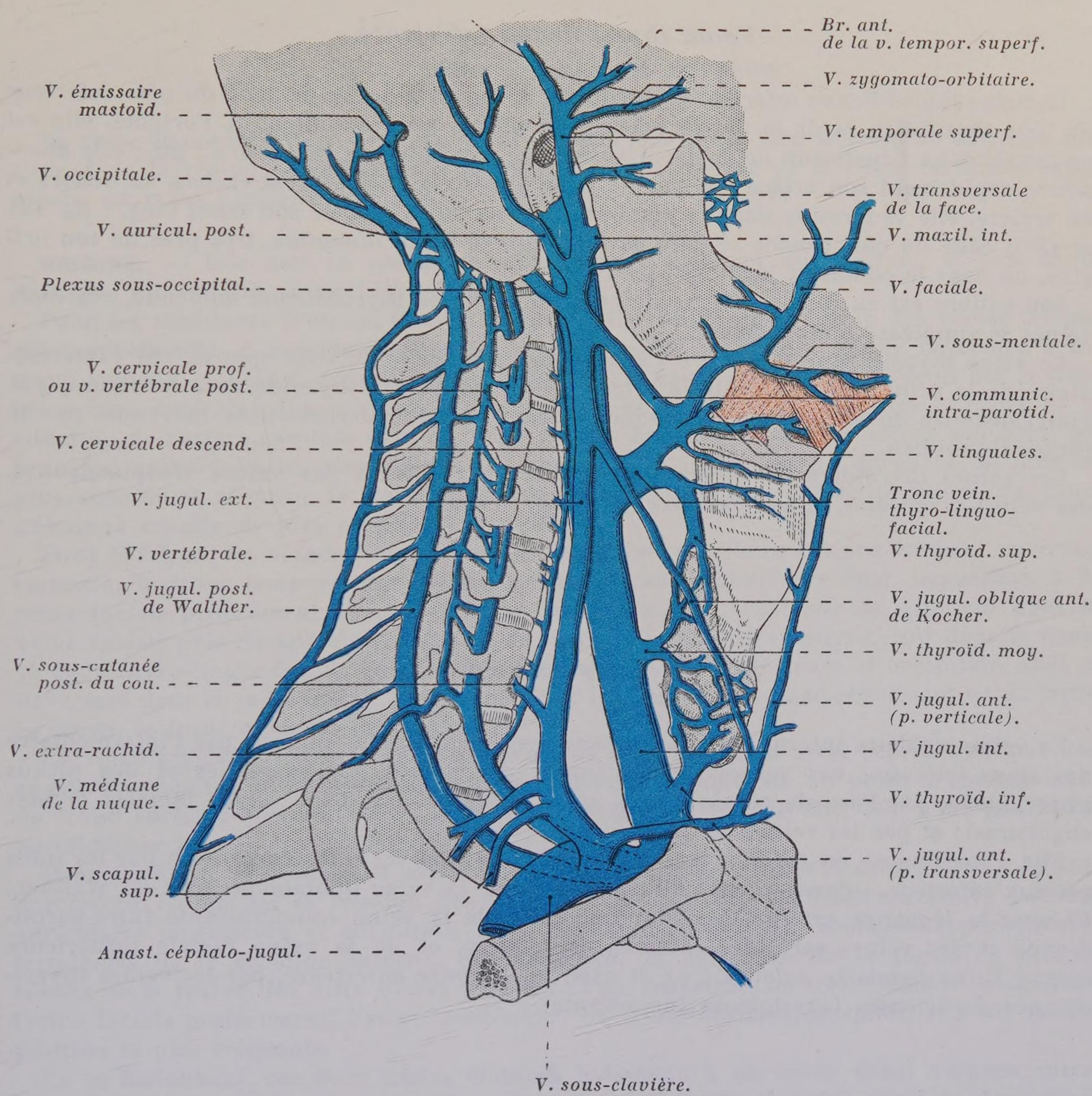

FIG. 436. — *Système des veines jugulaires, vertébrale et profondes de la nuque, vue latérale droite* (schématique).

Veine thyroïdienne moyenne.

La *veine thyroïdienne moyenne* naît du plexus thyroïdien au niveau de la partie moyenne de la face postérieure et du bord externe du lobe latéral du corps thyroïde ; très courte, elle se dirige en arrière et en dehors et se jette dans la jugulaire interne sur la face antérieure de ce vaisseau, après avoir croisé la carotide primitive (voy. : fig. 436).

Elle n'est accompagnée d'aucune artère et elle est parfois double; elle répond à la lame vasculaire thyroïdienne latérale dans l'épaisseur de laquelle elle est contenue; elle amarre de court le corps thyroïde à la jugulaire interne (voy. : fig. 715 et 721).

Veine thyroïdienne inférieure.

La *veine thyroïdienne inférieure,* plexiforme à son origine, se détache du pôle inférieur du lobe thyroïdien et de la partie externe du plexus sous-isthmique. A l'origine, elle est contenue dans l'épaisseur de la lame vasculaire thyroïdienne inférieure ; puis elle abandonne rapidement son artère homonyme pour se diriger obliquement en bas, en dehors et en arrière, elle se termine dans la jugulaire interne au niveau de son sinus (voy. : fig. 431 et 436); celle du côté gauche se jette parfois dans le tronc innominé, très près de son origine, ou dans le confluent jugulo-sous-clavier.

Son calibre est en raison inverse de celui de la veine thyroïdienne moyenne, ces deux veines se suppléant mutuellement.

La veine thyroïdienne inférieure s'anastomose avec celle du côté opposé, par l'intermédiaire de la *veine communicante inférieure*; avec les veines thyroïdiennes médianes, par l'intermédiaire du plexus sous-isthmique; et avec la veine thyroïdienne moyenne, par le plexus thyroïdien.

Les veines thyroïdiennes moyenne et inférieure reçoivent des veines œsophagiennes, des veines trachéales, et la *veine laryngée postérieure.*

***

ANASTOMOSES

La veine jugulaire interne est anastomosée avec celle du côté opposé, par l'intermédiaire des sinus latéraux; des veines thyroïdiennes; des veines pharyngiennes et des plexus pharyngiens; par l'arcade nasale tendue entre l'origine des deux veines faciales (veines angulaires); et par les veines labiales.

Elle s'anastomose en outre homolatéralement : *a)* avec *les sinus caverneux,* par les sinus pétreux inférieur, pétro-occipital d'Englisch et par la veine ophtalmo-faciale de Walther; *b)* avec la *jugulaire externe,* par l'intermédiaire de la veine communicante intra-parotidienne et des veines carotides externes de Launay, et de la veine faciale postérieure (voy. : *Veine jugulaire externe*); *c)* et avec la *jugulaire antérieure,* par les veines thyroïdiennes supérieures (anastomose inconstante).

***

TERRITOIRE DE LA VEINE JUGULAIRE INTERNE

Le territoire de la veine jugulaire interne est très étendu; cette veine collecte : 1° la presque totalité du sang veineux intra-cranien; 2° celui de la cavité orbitaire, de l'œil, de la glande lacrymale et d'une partie des paupières (partie interne); 3° celui de l'oreille moyenne et de l'oreille interne; 4° le sang veineux de la langue, du plancher de la bouche, et des glandes sublinguale et sous-maxillaire; 5° celui du pharynx, de l'amygdale palatine, du larynx et du corps thyroïde; 6° et la plus grande partie du sang veineux de la face, à l'exception de la région mentonnière.

Par son territoire, elle correspond au système carotidien, et plus spécialement à la carotide interne, à la carotide primitive dont elle est satellite et à la partie inférieure de la carotide externe, par ses premières branches collatérales (artères thyroïdienne supérieure, linguale, faciale et pharyngienne ascendante).

II. — VEINE JUGULAIRE EXTERNE

La *veine jugulaire externe* est une veine superficielle de la face latérale du cou (1); elle s'étend de la région parotidienne à la base du cou et dérive de la veine cardinale supérieure, ou veine jugulaire primaire de l'embryon (voy. : fig. 411).

ORIGINE. — Elle naît en pleine parotide, derrière le col du condyle, et son mode d'origine est variable suivant les auteurs.

Pour les classiques (Poirier, Charpy, Testut), elle résulte de la fusion des veines temporale superficielle et maxillaire interne; la réunion de ces veines donne naissance à un tronc veineux principal, superficiel par rapport à la carotide externe; il reçoit par la suite les veines auriculaire postérieure et occipitale, ce tronc ne partage pas le trajet ni la situation de l'artère carotide externe, bien que ses branches d'origine soient satellites des branches collatérales les plus élevées et terminales de cette artère ; devenant de plus en plus superficiel, il quitte la glande parotide au niveau de son extrémité inférieure, pour s'éloigner ensuite de plus en plus de cette artère.

Pour Sébileau, les veines temporale superficielle et maxillaire interne forment un tronc commun, le *tronc temporo-maxillaire* ou *veine faciale postérieure* (par opposition à la veine faciale proprement dite, satellite de l'artère faciale); ce tronc se jette soit dans la veine faciale près de sa terminaison, et, de là, dans la jugulaire interne, soit dans le tronc veineux thyro-linguo-facial; quant aux veines auriculaire postérieure et occipitale, elles se déversent dans la veine faciale postérieure, soit isolément, soit en se réunissant en un tronc commun, le *tronc auriculo-occipital* (2).

La veine jugulaire externe, véritable canal de dérivation, est ainsi représentée par une anastomose tendue entre la veine faciale postérieure, au-dessous du point d'abouchement du tronc auriculo-occipital, et la veine sous-clavière et, par ce fait, elle n'est pas intra-parotidienne.

Pour Farabeuf et Launay, il existe dans la parotide un confluent veineux, le *confluent parotidien,* formé par la réunion des veines temporale superficielle, maxillaire interne, auriculaire postérieure et occipitale, et ce confluent répond aux branches supérieures et terminales de la carotide externe. Fréquemment, la naissance de la jugulaire externe résulte de la fusion des deux troncs précités : l'un, *antérieur,* ou *tronc temporo-maxillaire* (veine faciale postérieure); l'autre, *postérieur,* ou *tronc auriculo-occipital,* et c'est la disposition la plus fréquente.

En se fusionnant, ces deux troncs donnent naissance à un court canal veineux intra-glandulaire qui se divise bientôt en *deux branches* : *a)* l'une, véritable canal de dérivation, souvent volumineux, se déverse soit dans la partie terminale de la veine faciale, soit dans le tronc veineux thyro-linguo-facial, après avoir traversé la bandelette maxillaire de Charpy : c'est la *veine communicante intra-parotidienne*; *b)* l'autre, devenant de plus en plus superficielle, va former la *veine jugulaire externe.*

Ainsi, le *confluent parotidien* est drainé : *a)* d'une part, par une *voie superficielle,* la jugulaire externe; *b)* et d'autre part, par une *voie profonde* représentée par la communicante

---

(1) Ouvrage à consulter : MATHIAS DUVAL : *Veines jugulaires superficielles.* 1 vol. Steinheil, édit., Paris, 1891.

(2) Ouvrage à consulter : P. SÉBILEAU : *Démonstrations d'Anatomie.* 1 vol. G. Steinheil, édit., Paris, 1892.

intra-parotidienne et par une ou deux veines, généralement grêles, qui sont appliquées contre la face externe de la carotide externe, et qui aboutissent au tronc veineux thyro-linguo-facial ou confluent hyoïdien; ce sont les *veines carotides externes de Launay* (voy. : fig. 437) (1).

TRAJET. — Dès son origine, la jugulaire externe se porte obliquement en bas et en arrière dans la parotide; puis, à sa sortie de la glande, continuant sa direction, elle croise obliquement la face externe du sterno-cléido-mastoïdien; elle traverse de haut en bas le triangle sus-claviculaire, et à 3 ou 4 centimètres au-dessus de la clavicule, elle perfore successivement les aponévroses cervicales superficielle et moyenne; devenue profonde, elle décrit une crosse à concavité antérieure qui la porte horizontalement en avant et en dedans, sous le chef claviculaire du sterno-cléido-mastoïdien.

TERMINAISON. — Elle se déverse dans la veine sous-clavière, près de sa terminaison, au niveau de l'*angle veineux de Pirogoff*. Son mode de terminaison est variable; tantôt elle se déverse isolément dans la sous-clavière, tantôt, au contraire, elle forme un tronc commun très court avec la veine jugulaire antérieure (voy. : fig. 431 et 436).

DIRECTION. — Elle présente deux directions opposées : *a)* l'une, presque *verticale*, s'étend d'un point situé à un centimètre en arrière de la partie moyenne du bord postérieur de la branche montante du maxillaire inférieur, à la partie moyenne de la clavicule; *b)* l'autre, *horizontale*, répond à sa *partie terminale* ou *transversale*, sous-aponévrotique (voy. : fig. 436).

Dans son ensemble, elle présente l'aspect d'un L qui embrasse le sterno-cléido-mastoïdien, et par rapport à ce muscle, elle est successivement prémusculaire à l'origine, extra-musculaire et rétro-musculaire à sa partie moyenne, puis infra-musculaire (chef claviculaire) à sa terminaison (voy. : fig. 438, 439 et 440).

CALIBRE. — Son **calibre** est variable et en rapport inverse de celui des autres voies de déversement du confluent parotidien, et plus spécialement de la veine communicante intra-parotidienne. Il est également en rapport inverse de celui des veines jugulaires interne et antérieure, lesquelles empiètent plus ou moins sur son territoire; souvent aussi, il varie d'un côté à l'autre.

Son **calibre moyen** est de 5 millimètres dans sa partie supérieure, et de 8 à 9 millimètres à sa terminaison, où la veine jugulaire externe présente souvent une petite dilatation fusiforme (Cruveilhier).

Elle est généralement volumineuse chez les sujets musclés; d'autre part, elle se dilate au cours de certains efforts et apparaît sous les téguments (actes de pousser, de souffler, toux, éternuements); elle est également dilatée chez les asystoliques.

Elle présente *deux paires* de *valvules insuffisantes*, l'une à sa partie moyenne, l'autre, ostiale, à son embouchure dans la veine sous-clavière.

SITUATION. — Bien que considérée comme une veine superficielle, elle naît profonde dans la parotide et se termine profonde à la base du cou; elle n'est superficielle qu'à sa partie moyenne.

Elle occupe successivement : la *parotide*, la *région sterno-cléido-mastoïdienne* et le *creux sus-claviculaire*.

---

(1) Ouvrage à consulter : P. Launay : *Les veines jugulaires et artères carotides*. 1 vol. Masson et Cie, édit., Paris, 1896.

RAPPORTS. — 1° ***Dans la parotide,*** elle occupe un plan qui correspond à l'union du tiers externe et des deux tiers internes de la glande, et elle n'adhère que faiblement à celle-ci.

Elle entre en rapport : a) *superficiellement,* avec le *nerf facial,* qui se divise dans la parotide en ses branches terminales, temporo-faciale, transverso-faciale et cervico-faciale; ces branches ou leurs ramifications croisent obliquement la direction de la veine; souvent elles forment des boucles nerveuses autour de la veine (type plexiforme périveineux); dans la parotide, le facial envoie une ou deux anastomoses au nerf auriculo-temporal; plus en dehors, l'aponévrose cervicale superficielle ferme la loge parotidienne (aponévrose parotidienne); b) *profondément,* avec la *carotide externe* et sa branche collatérale intra-parotidienne, l'auriculaire postérieure; rappelons que la carotide externe se bifurque en pleine parotide au niveau du col du condyle en ses deux branches terminales, la temporale

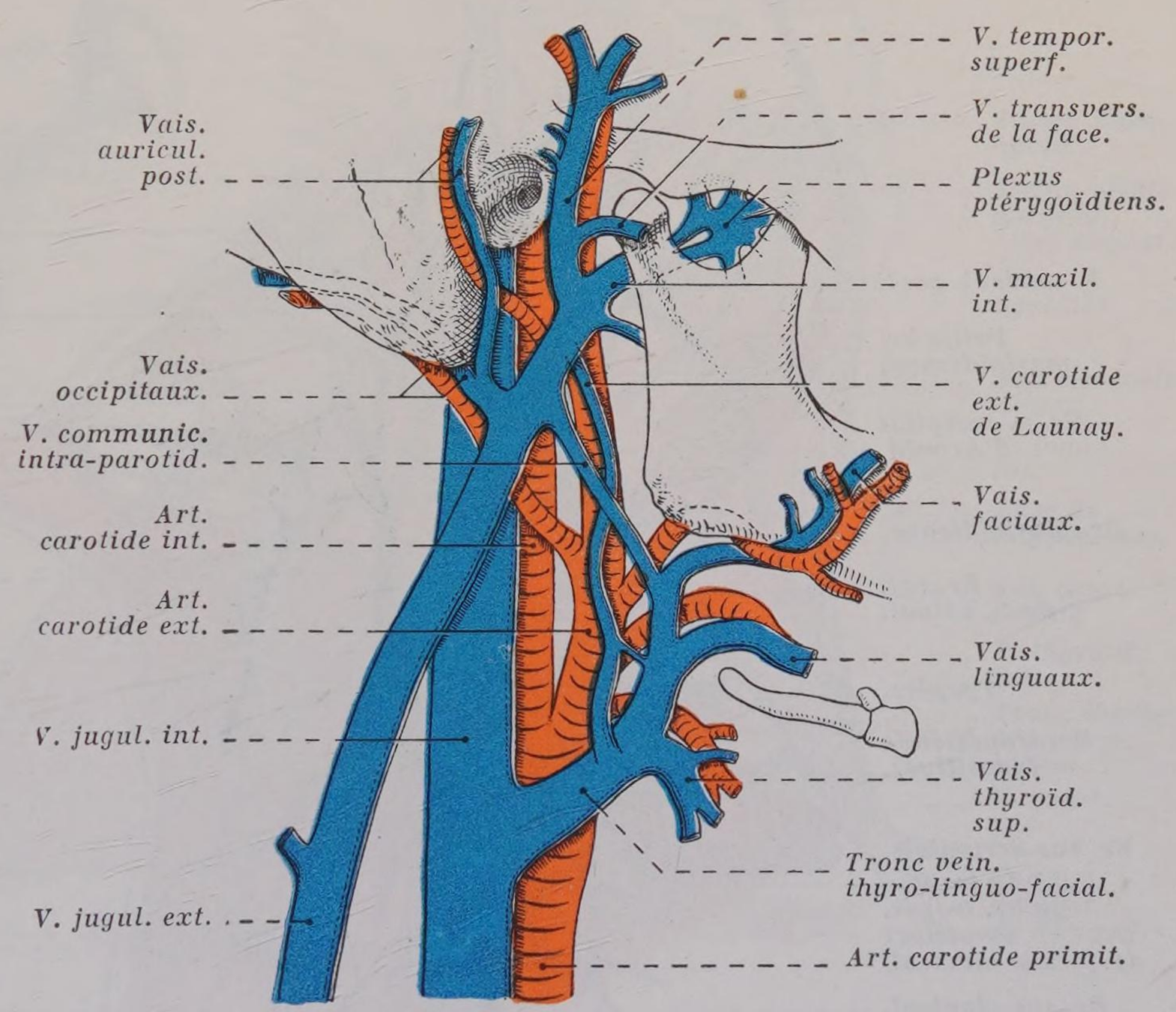

FIG. 437.
Origine de la veine jugulaire externe; veine communicante intra-parotidienne et tronc veineux thyro-linguo-facial; côté droit, vue latérale (demi-schématique).

superficielle et la maxillaire interne, mais dans la glande, la terminaison carotidienne est toujours située sur un plan antérieur, interne et supérieur par rapport à l'origine de la veine jugulaire externe (voy. : fig. 437).

En avant, elle répond au bord postérieur de la branche montante du maxillaire inférieur, dont elle est distante de un centimètre environ à son origine; celle-ci est doublée en dehors par le masséter, en dedans par le ptérygoïdien interne; au niveau de l'angle de la mandibule, elle répond à la bandelette maxillaire de Charpy, qui sépare la loge parotidienne de la loge sous-maxillaire (voy. : fig. 426).

En arrière, elle reste à distance du bord antérieur de l'apophyse mastoïde, mais, par suite de son obliquité, elle se rapproche de plus en plus du bord antérieur du sterno-cléido-mastoïdien.

Dans son trajet intra-glandulaire, elle est entourée de *deux* ou *trois ganglions lymphatiques intra-parotidiens.*

Elle émerge de la parotide un peu au-dessus de la bandelette maxillaire, puis elle croise le bord antérieur du sterno-cléido-mastoïdien, au niveau de la grande corne de l'os hyoïde (voy. : fig. 429).

2° ***Dans la région sterno-cléido-mastoïdienne,*** elle est comprise dans un mince dédoublement du feuillet externe de la gaine du muscle sterno-cléido-mastoïdien; elle est superficielle et croise en X la direction du muscle, tantôt obliquement, tantôt en se rapprochant beaucoup de la verticale; dans cette région, elle entre en rapport avec les branches du *plexus cervical superficiel,* qui émergent contre le bord postérieur du sterno-cléido-mastoïdien (voy. : fig. 438).

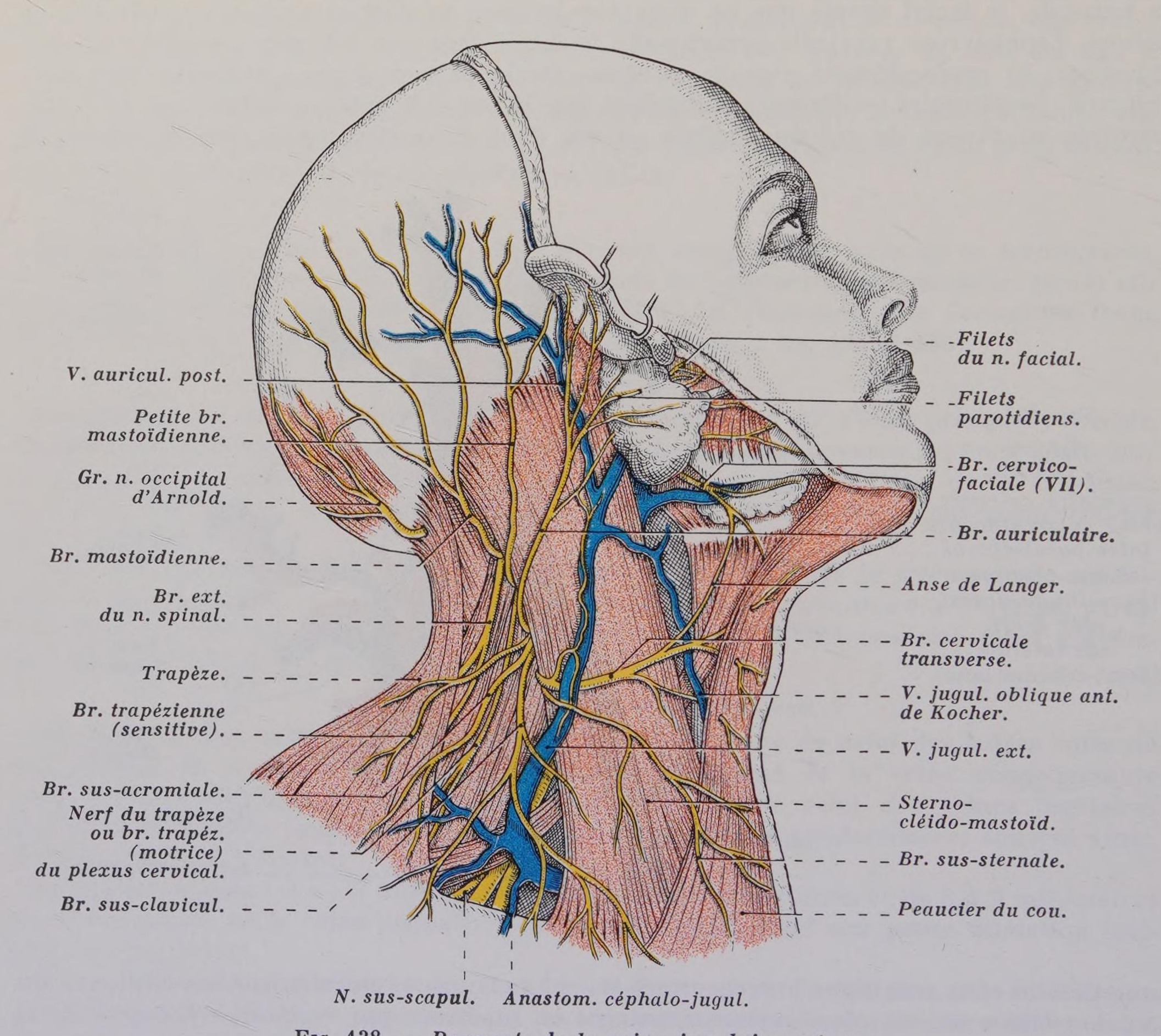

FIG. 438. — *Rapports de la veine jugulaire externe avec le plexus cervical superficiel et le muscle sterno-cléido-mastoïdien, côté droit.*

Elle répond : a) *superficiellement,* au peaucier du cou qui la recouvre et aux branches sus-sternale et sus-claviculaire du plexus cervical superficiel; b) et *profondément,* à la branche cervicale transverse, qui croise la jugulaire externe à angle droit, en s'interposant entre cette veine et le sterno-cléido-mastoïdien; au point de croisement, ce nerf abandonne un fin rameau ascendant qui suit le même trajet que la veine *(rameau satellite de la jugulaire externe)*; enfin, au sterno-cléido-mastoïdien, compris dans un dédoublement de l'aponévrose cervicale superficielle; ce muscle et sa gaine séparent la veine des organes contenus dans la gouttière carotidienne, et plus spécialement du paquet vasculo-nerveux du cou (voy. : fig. 438).

En avant, elle répond à la *veine jugulaire oblique antérieure de Kocher,* qui s'éloigne de

plus en plus d'elle en suivant le bord antérieur du sterno-cléido-mastoïdien (voy. : fig. 438 et 440).

En arrière, elle répond à la branche auriculaire du plexus cervical superficiel ; ce nerf monte parallèlement à la veine jugulaire externe, à 1 cm. 1/2 en arrière d'elle; quant à la branche mastoïdienne, plus postérieure, elle longe le bord postérieur du muscle et n'offre que des rapports éloignés avec la veine (voy. : fig. 438).

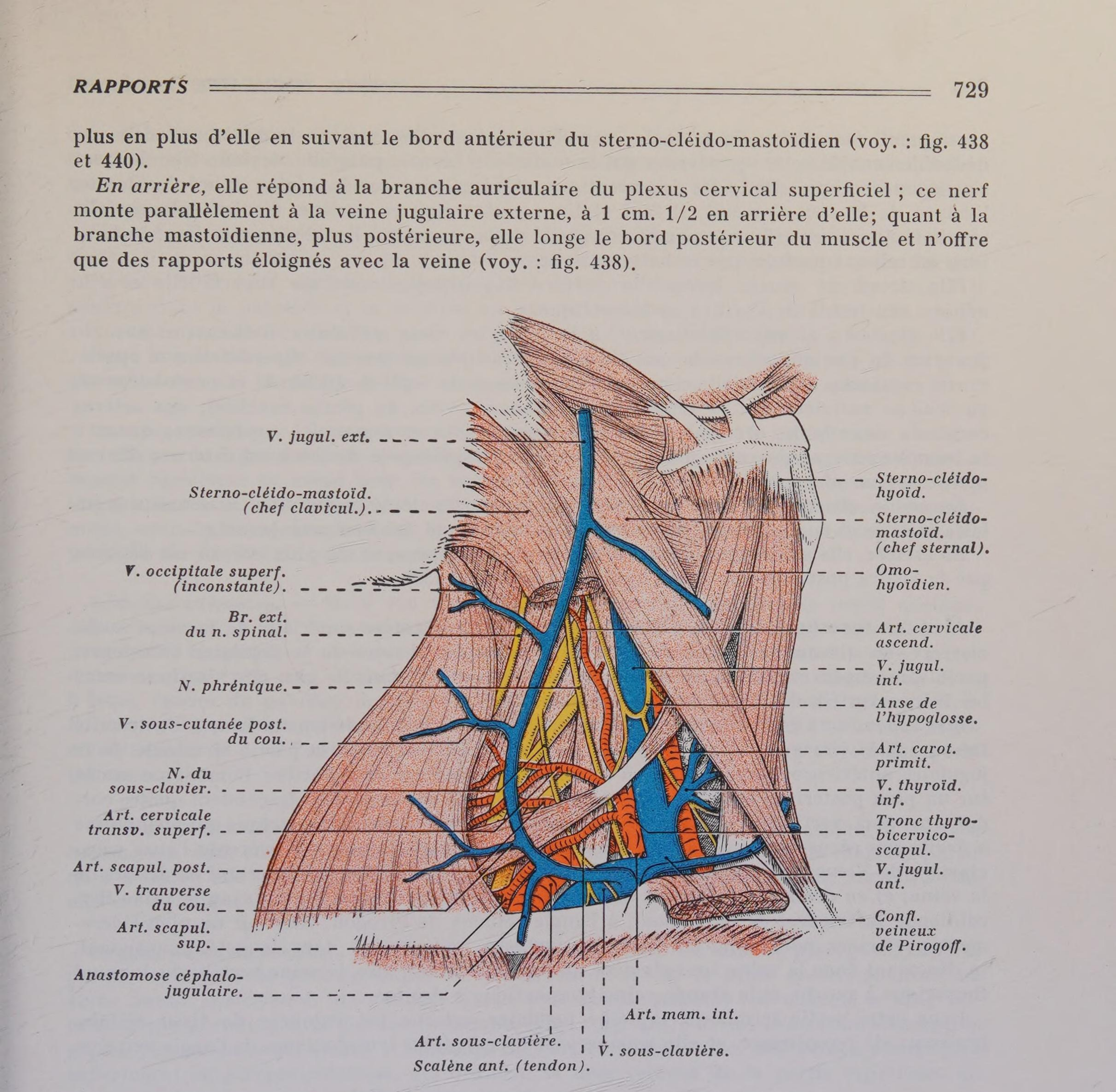

FIG. 439. — *Rapports de la veine jugulaire externe dans le creux sus-claviculaire, côté droit.*

3° ***Dans le creux sus-claviculaire,*** elle occupe une région de forme triangulaire *(triangle sus-claviculaire),* limitée *en bas* par la clavicule, *en avant* par le sterno-cléido-mastoïdien, et *en arrière* par le trapèze; la veine est d'abord superficielle pendant 2 à 3 centimètres, puis elle perfore l'aponévrose cervicale superficielle, un peu au-dessous et en dehors d'un épaississement fibreux appelé *repli falciforme de Dittel*; devenue profonde, elle chemine tout d'abord entre les deux aponévroses cervicales superficielle et moyenne, c'est-à-dire dans *l'espace sus-claviculaire (spatium supra-claviculare),* où elle entre en rapport avec une nappe graisseuse, la *graisse de Merkel,* et avec un ou deux petits ganglions lymphatiques (voy. : *Espace sus-claviculaire*; article : *Aponévroses du cou,* tome I); puis elle perfore l'aponévrose cervicale moyenne un peu au-dessous de l'omo-hyoïdien, par

conséquent dans l'aire du triangle omo-claviculaire; elle chemine tout d'abord dans un dédoublement de cette aponévrose qui la maintient béante, puis elle devient franchement sous-aponévrotique. Dans les interventions chirurgicales sur la région (phrénicectomie, ligature de la sous-clavière), il faut récliner cette veine en arrière, d'autant plus qu'elle reçoit toujours ses affluents par la convexité de la crosse qu'elle décrit en ce lieu; sa blessure entraînant parfois une embolie gazeuse.

Elle décrit sa *crosse* lorsqu'elle perfore l'aponévrose cervicale superficielle et elle adhère aux bords de l'orifice aponévrotique.

Elle répond : a) *superficiellement,* à la peau, au tissu cellulaire sous-cutané avec le peaucier du cou et la branche sus-claviculaire du plexus cervical superficiel; aux aponévroses cervicales superficielle et moyenne au-dessous du repli de Dittel; b) et *profondément,* au scalène antérieur qui la sépare des cordons nerveux du plexus brachial; aux artères cervicale ascendante, cervicale transverse superficielle et scapulaire supérieure; quant à la branche externe du nerf spinal, qui aborde le trapèze près de son bord externe; elle est placée sur un plan plus postérieur.

En avant, elle répond au bord postérieur du sterno-cléido-mastoïdien, à la veine jugulaire interne et aux ganglions de la chaîne jugulaire qui lui sont sous-jacents.

En arrière, elle est éloignée du bord antérieur du trapèze, et de plus elle en est séparée par le ventre postérieur de l'omo-hyoïdien (voy. : fig. 439).

4° ***A sa terminaison,*** elle s'abouche sur le versant antéro-supérieur de la veine sous-clavière, au niveau de l'*angle de Pirogoff,* souvent en dehors de la jugulaire antérieure, parfois, mais plus rarement, en dedans de cette veine, et, dans ce cas, elle s'insinue entre les veines vertébrale et jugulaire antérieure.

Elle répond : a) *en avant,* au chef claviculaire du sterno-cléido-mastoïdien, à l'extrémité interne de la clavicule, et au cul-de-sac de Grüber qui renferme la partie terminale de la jugulaire antérieure; b) *en arrière,* à la veine sous-clavière et à l'artère homonyme située sur un plan postérieur et sus-jacente à la veine; entre ces vaisseaux descendent quatre cordons nerveux verticaux, qui sont, de dedans en dehors, le pneumogastrique qui abandonne à droite son récurrent sous l'artère sous-clavière, le sympathique qui présente l'anse sous-clavière de Vieussens, le phrénique et le nerf du sous-clavier, ce dernier étant en dehors de la veine; c) *en dedans,* au sinus de la jugulaire interne, qui reçoit à ce niveau la veine thyroïdienne inférieure; d) et *en haut,* à l'angle veineux de Pirogoff, situé sur un plan légèrement postérieur par rapport à la veine jugulaire externe, et dans lequel apparaissent, se déversant dans la veine sous-clavière, la jugulaire antérieure, la veine vertébrale, le canal thoracique à gauche et la grande veine lymphatique à droite.

Dans cette partie terminale, la veine jugulaire externe est entourée de tissu cellulo-graisseux de remplissage, et elle voisine avec les ganglions lymphatiques de l'angle veineux.

***

BRANCHES D'ORIGINE

Nous avons vu précédemment que les branches d'origine de la jugulaire externe sont au nombre de *quatre,* groupées deux à deux en *deux troncs veineux,* l'un *antérieur* ou *temporo-maxillaire,* l'autre *postérieur* ou *auriculo-occipital* : ce sont les *veines temporale superficielle, maxillaire interne, auriculaire postérieure* et *occipitale* (voy. : fig. 440).

1° ***Veine temporale superficielle.*** — La *veine temporale superficielle* correspond au territoire de l'artère homonyme. Elle naît généralement par deux ou trois branches qui collectent le sang du réseau veineux du cuir chevelu; situées dans la partie profonde du

cuir chevelu, au-dessus de l'aponévrose épicranienne *(galea)*, ces branches se distinguent, par leur situation, en antérieures ou frontales et en postérieures ou pariéto-occipitales, mais elles ne sont pas rigoureusement satellites des branches terminales de l'artère temporale superficielle.

Couchées sur l'aponévrose temporale, elles se fusionnent un peu au-dessus de l'arcade zygomatique en un seul tronc qui descend verticalement en avant du tragus entre l'artère en avant et le nerf auriculo-temporal *(nerf temporal superficiel)* en arrière; puis il pénètre dans la parotide et se termine au niveau du col du condyle, en s'unissant à la ou aux veines maxillaires internes pour former le tronc temporo-maxillaire (voy. : fig. 440).

Dans la parotide, elle est accompagnée également de son artère homonyme et du nerf auriculo-temporal, mais elle tend à se placer sur un plan plus superficiel qu'eux.

Branches d'origine. — Les branches d'origine de la veine temporale superficielle s'anastomosent sur la ligne médiane du cuir chevelu avec celles du côté opposé; elles s'anastomosent également en avant avec les veines frontales et sus-orbitaires, et en arrière avec les veines auriculaire postérieure et occipitale; enfin, la branche postérieure communique avec le sinus longitudinal supérieur, par l'intermédiaire de la veine émissaire pariétale de Santorini, qui s'engage dans le trou pariétal (voy. : fig. 440).

Branches afférentes. — Dans son trajet, la veine temporale superficielle reçoit quelques affluents, à savoir : *a)* des *veines tégumenteuses* et *musculaires (veine zygomato-orbitaire)* des régions temporale et malaire; *b)* les *veines transversales de la face,* satellites de l'artère de même nom (voy. : fig. 436); *c)* des *veines auriculaires antérieures,* au nombre de deux à trois, venues du pavillon de l'oreille et du conduit auditif externe; *d)* des *veines articulaires* issues des plexus périarticulaires de l'articulation temporo-maxillaire ou veines extra-condyliennes de J. L. Faure; *e)* les *veines du canal de Sténon*; *f)* et des veinules parotidiennes.

2° ***Veine maxillaire interne.*** — La *veine maxillaire interne* correspond à l'artère homonyme, dont elle suit à peu de chose près le trajet; *plexiforme* dans la majeure partie de son trajet, elle est simple à son origine; simple parfois à sa terminaison; souvent même elle est dédoublée.

Origine, trajet, terminaison. — Elle naît dans l'arrière-fond de la fosse ptérygo-maxillaire, par la confluence de *quatre groupes* de veines, qui sont : *a)* la *veine sphéno-palatine,* ou *veine nasale postérieure,* qui s'engage par le trou sphéno-palatin; elle collecte le sang veineux d'une grande partie des fosses nasales (voy. : fig. 434); *b)* les *veines vidiennes,* très grêles, venues du canal vidien et satellites de l'artère vidienne; *c)* les *veines pharyngées supérieures* ou *ptérygo-palatines,* qui drainent le sang veineux de la partie supérieure du pharynx; *d)* et les *veines palatines supérieures.*

La veine maxillaire interne est légèrement sinueuse, mais moins sinueuse que son artère; elle suit la face antéro-externe du ptérygoïdien externe jusqu'au col du condyle.

Dans la région ptérygo-maxillaire, elle reçoit la plupart de ses affluents, et elle forme avec ceux-ci un riche plexus dont l'ensemble constitue les *plexus ptérygoïdiens,* disposés de part et d'autre du ptérygoïdien externe; exceptionnellement, la veine maxillaire interne reste indépendante et suit fidèlement son artère (voy. : fig. 434).

Au niveau du col du condyle, les plexus ptérygoïdiens se reconstituent à l'état de veine simple ou double; la ou les veines maxillaires internes s'engagent transversalement, avec l'artère homonyme et le nerf auriculo-temporal, dans la boutonnière rétro-condylienne de Juvara; elles contournent de dedans en dehors le col du condyle, puis elles pénètrent dans la parotide, où elles se terminent (voy. : *Rapports de l'articulation temporo-maxillaire,* tome I).

Plexus ptérygoïdiens. — Les *plexus ptérygoïdiens* ou *citernes ptérygoïdiennes de Trolard* se divisent en *deux parties,* qui sont : un *plexus antérieur* et un *plexus postérieur* (voy. : fig. 429 et 434).

a) Le **plexus antérieur,** le plus important des deux par la richesse de ses anastomoses, est situé en avant du muscle ptérygoïdien externe, où il occupe la région ptérygo-maxillaire. Ce plexus résulte de la terminaison plexiforme des veines émissaires du plexus alvéolaire de Cruveilhier, des veines émissaires du trou grand rond ou veines de Nühn, de la veine dentaire inférieure, des veines temporales profondes, ptérygoïdiennes, et massétérines supérieures, et parfois de la veine nasale postérieure (voy. : fig. 429).

b) Le **plexus postérieur** est situé derrière le ptérygoïdien externe, où il occupe l'espace maxillo-pharyngé; il est formé de veines plus ou moins volumineuses, mais moins nombreuses.

Il entre en rapport avec le nerf maxillaire inférieur et le ganglion otique d'Arnold; en hauteur, il s'étend depuis la base du crâne jusqu'au ptérygoïdien interne.

Il est formé par la terminaison plexiforme des veines méningées moyennes, de la petite veine méningée, et des veines émissaires du sinus caverneux qui traversent certains orifices de la grande aile du sphénoïde, à savoir : les veines émissaires du trou ovale et la veine émissaire du trou de Vésale ou veine de Merkel; il reçoit également les veines tympaniques, qui venues de la caisse du tympan, sortent du crâne par la scissure de Glaser (voy. : fig. 434 et 458).

Ces deux plexus communiquent largement entre eux par des veines transmusculaires à travers le ptérygoïdien externe, et par des anastomoses qui longent les bords de ce muscle.

Les plexus ptérygoïdiens sont également richement anastomosés avec : le plexus alvéolaire, qui se déverse en partie dans la veine maxillaire interne, en partie dans la veine faciale; avec les veines pharyngiennes, tributaires de la jugulaire interne, et avec les veines extra-condyliennes de J. L. Faure, tributaires de la jugulaire externe.

Branches afférentes. — A l'exception des veines méningées moyennes, des veines massétérines supérieures, et des veines vidiennes, qui sont doubles, la plupart des autres affluents de la veine maxillaire interne sont simples. Ses branches afférentes se jettent en partie dans les plexus ptérygoïdiens : les principales sont les veines méningées moyennes, la veine dentaire inférieure, les veines temporales profondes, les veines massétérines supérieures et les veines ptérygoïdiennes.

1° Les veines méningées moyennes naissent dans les lacs sanguins qui avoisinent le sinus longitudinal supérieur et dans ce sinus veineux (voy. : fig. 443 et 445); au nombre de *deux,* l'une *antérieure,* l'autre *postérieure,* elles suivent les branches de division de l'artère méningée moyenne, mais elles sont plus volumineuses que ces dernières. Comme elles, elles sont situées dans l'épaisseur de la dure-mère cranienne et logées dans les gouttières de la feuille de figuier; sur leur trajet intra-cranien de petits lacs sanguins leur sont annexés. Elles sortent du crâne par le trou petit rond, parfois même elles sont réunies en un seul tronc avant leur sortie du crâne (voy. : fig. 434); parfois aussi, la branche antérieure se jette directement dans la partie horizontale du sinus de Breschet; on a vu également cette branche s'engager dans le trou ovale, alors que la branche postérieure sortait du crâne, avec l'artère homonyme, par le trou petit rond.

2° La veine dentaire inférieure vient du maxillaire inférieur qu'elle quitte au niveau de l'orifice supérieur du canal dentaire *(foramen mandibulare)*; dirigée obliquement en haut et en arrière, elle quitte rapidement l'artère et le nerf dentaire inférieur pour se jeter soit dans le plexus ptérygoïdien antérieur, soit dans la veine maxillaire interne.

Elle reçoit les veines des dents de la mâchoire inférieure et la veine mylo-hyoïdienne, satellite de l'artère homonyme, qui collecte une partie du sang veineux du plancher de la bouche (voy. : fig. 434).

3° Les VEINES TEMPORALES PROFONDES suivent les artères homonymes; elles drainent le sang veineux du muscle temporal et des veines osseuses de la fosse temporale; anastomosées et plexiformes, elles sont comprises entre le muscle et la paroi osseuse, puis elles se déversent dans les plexus ptérygoïdiens; elles reçoivent à titre d'affluent le sinus pétro-squameux de Krause-Luschka, lorsque celui-ci persiste (vestige de l'extrémité cranienne de la veine cardinale supérieure de l'embryon).

4° Les VEINES MASSÉTÉRINES SUPÉRIEURES, généralement peu volumineuses, se détachent de la face profonde du masséter; satellites de l'artère massétérine supérieure et du nerf massétérin, elles traversent l'échancrure sigmoïde, puis elles se jettent soit dans les plexus ptérygoïdiens, soit dans la veine maxillaire interne, un peu avant son entrée dans la boutonnière de Juvara.

5° Les VEINES PTÉRYGOÏDIENNES sont nombreuses; elles drainent le sang veineux des muscles ptérygoïdiens externe et interne; richement anastomosées entre elles dans les muscles et à leur surface, elles se jettent directement dans les plexus ptérygoïdiens, à la constitution desquels elles contribuent en grande partie.

*3° **Veine auriculaire postérieure.*** — La *veine auriculaire postérieure* est la moins volumineuse des branches d'origine de la jugulaire externe. Elle naît au niveau de la partie latérale de la région occipitale, où elle collecte le sang veineux du cuir chevelu et des muscles peauciers de la région; satellite de l'artère, elle descend au niveau du sillon rétro-auriculaire (voy. : fig. 436); elle croise la face externe du sterno-cléido-mastoïdien, puis elle longe son bord antérieur; finalement, elle pénètre la parotide, où elle se termine en se déversant soit directement dans la veine jugulaire externe, soit, le plus souvent, par un tronc commun avec la veine occipitale (tronc auriculo-occipital).

Dans son trajet, elle reçoit des *veines auriculaires postérieures* qui collectent le sang veineux du pavillon de l'oreille et des téguments du sillon céphalo-auriculaire; des *veines occipitales superficielles;* des *veines tégumenteuses mastoïdiennes* et la *veine stylo-mastoïdienne* qui vient de l'aqueduc de Fallope.

*4° **Veine occipitale.*** — La *veine occipitale* naît au niveau de la partie supérieure de la nuque et de la région occipitale; satellite de l'artère homonyme *(veine occipitale profonde),* elle est le plus souvent double et flexueuse dans sa portion initiale (région de la nuque), simple à sa terminaison.

Superficielle à son origine, elle traverse le trapèze, ou bien s'engage entre ce muscle et le sterno-cléido-mastoïdien, en dehors du grand nerf occipital d'Arnold; dirigée transversalement en dehors, en avant et en bas, elle s'engage sous le splénius, puis sous le petit complexus; elle atteint la face interne de l'apophyse mastoïde, puis elle se dirige obliquement en bas et en avant, en longeant le bord supérieur du ventre postérieur du digastrique; cheminant sous le sterno-cléido-mastoïdien qu'elle croise, elle s'éloigne de l'artère occipitale, puis elle traverse le triangle stylo-digastrique pour pénétrer dans la parotide par sa face postérieure; elle s'y termine en se jetant dans la veine jugulaire externe par un tronc commun avec la veine auriculaire postérieure.

Elle est anastomosée à son origine avec les veines occipitales superficielles; avec la veine auriculaire postérieure, et accessoirement avec le pressoir d'Hérophile par la veine émissaire occipitale de Sperino, lorsque celle-ci existe (5 % des cas); et dans la région de la nuque avec la veine jugulaire postérieure et avec la veine vertébrale.

Dans son trajet, elle reçoit la *veine émissaire mastoïdienne,* qui vient du sinus latéral (voy : fig. 436); des veines musculaires issues des muscles de la nuque et du cou, parmi lesquelles la *veine cervicale postérieure,* satellite de l'artère homonyme, et la *veine sterno-cléido-mastoïdienne supérieure.*

Branches afférentes. — La veine jugulaire externe ne possède des affluents que dans ses parties extrêmes, et indépendamment de ses quatre branches d'origine, elle reçoit :

1° Dans la région parotidienne, les *veines du canal de Sténon,* souvent grêles et plexiformes; les *veines extra-condyliennes de J. L. Faure,* issues des plexus périarticulaires qui ceinturent l'articulation temporo-maxillaire; des *veinules parotidiennes;* des *veines massétérines;* et, anormalement, la *veine stylo-mastoïdienne* lorsqu'elle accompagne le nerf facial dans la parotide.

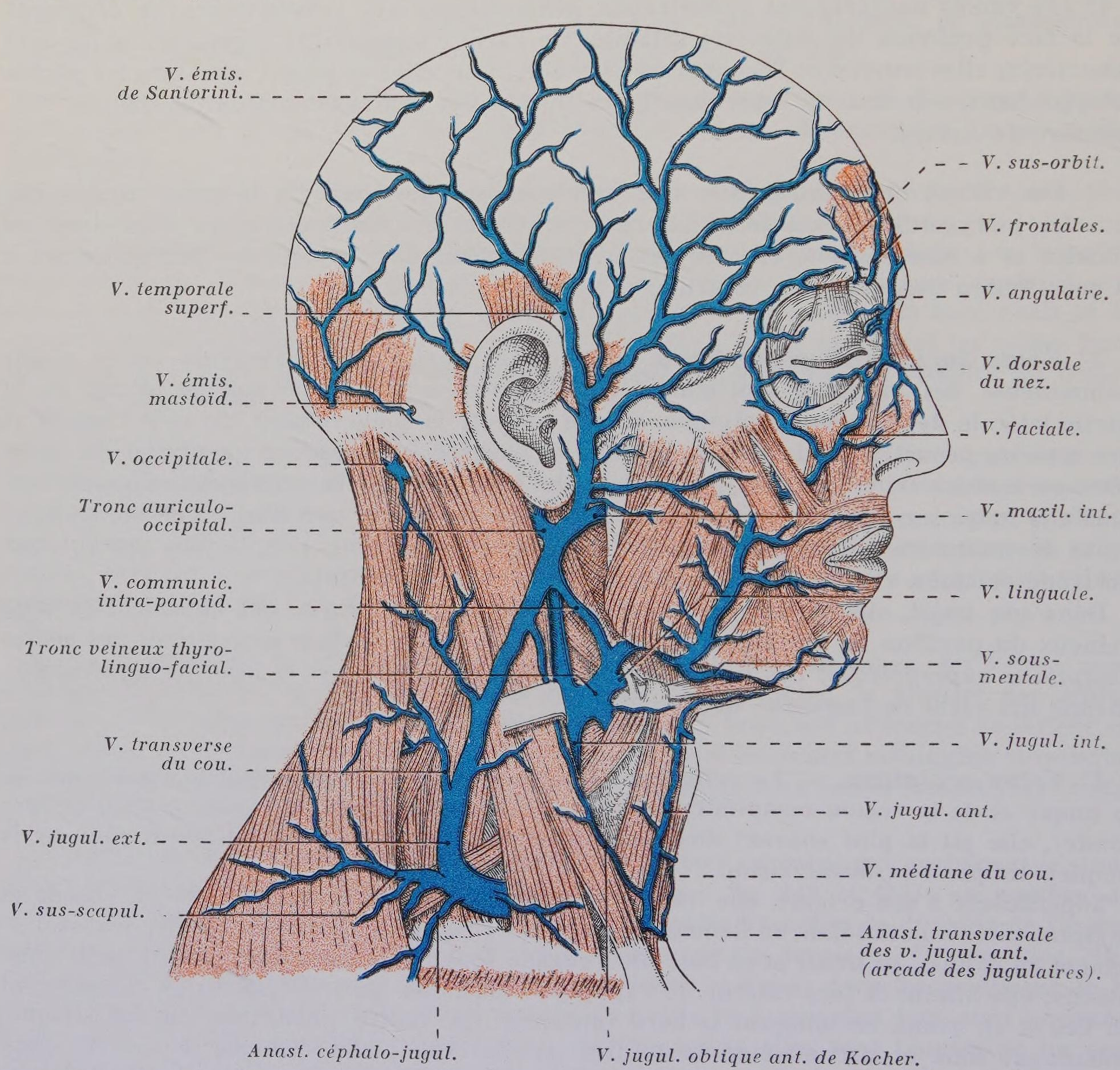

Fig. 440. — *Veines superficielles de la tête et du cou, côté droit. Le sterno-cléido-mastoïdien a été récliné en arrière pour montrer l'abouchement du tronc veineux thyro-linguo-facial dans la veine jugulaire interne.*

2° Dans la région sterno-cléido-mastoïdienne : *a)* la *veine occipitale superficielle,* inconstante, qui naît du réseau veineux du cuir chevelu, au niveau de la région occipitale; elle se dirige obliquement en bas et en dehors, sensiblement parallèle à la branche mastoïdienne du plexus cervical superficiel, puis elle croise la face superficielle du sterno-cléido-mastoïdien pour se jeter dans la jugulaire externe (voy. : fig. 441); cette veine est anastomosée à son origine avec la veine occipitale profonde, et parfois aussi avec la veine émis-

saire mastoïdienne; elle collecte le sang veineux du cuir chevelu, des téguments de la région mastoïdienne et de la partie haute de la nuque, et aussi du trapèze; *b)* la *veine sous-cutanée postérieure du cou,* ou *veine cervicale superficielle,* qui collecte le sang veineux des téguments de la nuque et du trapèze; cette veine naît d'un plexus veineux situé entre le splénius et le trapèze, elle chemine verticalement et superficiellement un peu en arrière du sterno-cléido-mastoïdien; elle se termine à angle aigu dans la partie moyenne de la jugulaire externe, parfois plus bas, au point où cette dernière ébauche sa crosse; elle collecte les veines des muscles superficiels de la nuque (trapèze) et des téguments de la région de la nuque (voy. : fig. 431).

3° Au niveau de sa crosse, tous ses affluents l'abordent par sa convexité, ce sont : *a)* la *veine scapulaire postérieure,* ou *veine transverse du cou (vena transversa colli)*; *b)* la *veine scapulaire supérieure,* ou *veine sus-scapulaire*; ces deux dernières veines sont satellites des artères homonymes; elles drainent le sang veineux des muscles périscapulaires, de l'omoplate et des téguments de la région scapulaire et du versant supérieur de l'épaule; elles se déversent fréquemment dans la crosse de la jugulaire externe par un tronc commun, généralement volumineux (voy. : fig. 436, 440 et 441); au niveau du bord supérieur de l'omoplate, la veine sus-scapulaire passe avec son artère homonyme au-dessus du ligament coracoïdien qui la sépare du nerf sus-scapulaire, situé dans l'échancrure coracoïdienne; *c)* et parfois une *veine transverse scapulaire superficielle,* qui draine le sang veineux des téguments de la partie supérieure des régions scapulaire et dorsale, ainsi que de l'épaule.

Elle reçoit également une anastomose qui lui vient de la veine céphalique *(anastomose céphalo-jugulaire),* et qui passe au-dessus de la clavicule (voy. : fig. 440 et 441).

ANASTOMOSES. — Les anastomoses de la jugulaire externe se font : *a)* avec les *sinus craniens de la dure-mère,* par l'intermédiaire de ses *branches d'origine,* veine temporale superficielle, plexus ptérygoïdiens et veine occipitale, et par les *veines émissaires* (veine émissaire pariétale, veine émissaire mastoïdienne, veine émissaire occipitale de Spérino, veines émissaires de la base issues du sinus caverneux); ces veines établissent une communication entre la circulation intra-cranienne et la circulation extra-cranienne; la jugulaire externe représente ainsi par ses branches d'origine une voie de dérivation de la circulation veineuse intra-cranienne; *b)* avec les *veines rachidiennes* et la *jugulaire postérieure de Walther,* par l'intermédiaire des branches profondes de la veine occipitale; *c)* avec la *jugulaire antérieure,* par l'intermédiaire de la *veine jugulaire oblique antérieure de Kocher,* qui suit le bord antérieur du sterno-cléido-mastoïdien; *d)* avec le système de la *veine jugulaire interne,* par les *veines carotides externes de Launay,* par la *veine communicante intra-parotidienne*; ces veines représentent des anastomoses jetées entre les confluents parotidien (jugulaire externe) et hyoïdien (tronc veineux thyro-linguo-facial) (voy. : fig. 437), c'est-à-dire des voies de dérivation de la jugulaire externe; enfin, par le plexus alvéolaire de Cruveilhier, situé à la face postérieure de la tubérosité du maxillaire supérieur, lequel se déverse à la fois dans la veine faciale, tributaire de la jugulaire interne, et dans la veine maxillaire interne, tributaire de la jugulaire externe; *e)* et avec la *veine céphalique* par l'*anastomose céphalo-jugulaire.*

TERRITOIRE DE LA VEINE JUGULAIRE EXTERNE. — Le territoire de la veine jugulaire externe est relativement étendu; il est avant tout *occipito-temporo-facial.* Il comprend la partie latérale de la dure-mère corespondant à la fosse cérébrale moyenne, une partie du sang veineux intra-cranien venu par les veines émissaires du sinus caverneux; les parties osseuses et molles situées au-dessous de la base du crâne et comprenant le massif facial et la région de la nuque; les régions temporale et mastoïdienne; la glande parotide; une partie de la région cervicale et de la région scapulaire.

III. — VEINE JUGULAIRE ANTÉRIEURE

La veine jugulaire antérieure occupe la partie antérieure du cou, et son territoire est beaucoup moins étendu que celui de la jugulaire externe. Située très près de la ligne médiane, elle est superficielle à son origine, profonde à sa terminaison; elle s'étend de la région sous-mentonnière à la base du cou.

ORIGINE, TRAJET, TERMINAISON. — Elle naît superficiellement dans la région sus-hyoïdienne médiane, un peu en dehors de la ligne médiane, dans le tissu cellulaire sous-cutané qui recouvre le mylo-hyoïdien, par la fusion de la veine sous-mentale superficielle, bien distincte des veines sous-mentales satellites de l'artère homonyme, avec une anastomose qui lui vient de la veine faciale (voy. : fig. 441).

De cette origine, elle chemine d'avant en arrière de chaque côté de la ligne blanche sus-hyoïdienne (raphé mylo-hyoïdien) jusqu'à l'os hyoïde qu'elle croise en avant; puis elle descend verticalement dans la région sous-hyoïdienne, d'abord sus-aponévrotique; elle traverse l'aponévrose cervicale superficielle à deux travers de doigt au-dessus de la fourchette sternale; devenue sous-aponévrotique, elle entre dans l'espace sus-sternal, puis, à 1 cm. 1/2 environ du sternum, elle se coude à angle droit pour se diriger horizontalement en dehors; elle traverse le cul-de-sac de Grüber, puis elle chemine dans la région carotidienne sous le sterno-cléido-mastoïdien, et finalement elle se termine dans la veine sous-clavière, au niveau de l'angle veineux de Pirogoff, soit isolément, soit par un tronc commun avec la veine jugulaire externe.

CALIBRE. — Elle est moins volumineuse que la jugulaire externe et son *calibre* est en rapport inverse du calibre de cette dernière; il est en moyenne de 4 à 5 millimètres dans la partie inférieure de la région sous-hyoïdienne.

RAPPORTS. — Par suite de son trajet, on peut lui distinguer *deux portions* : *a)* l'une, *verticale,* paramédiane, qui occupe successivement les régions sus- et sous-hyoïdienne, où la veine est parallèle à celle du côté opposé et superficielle, sauf à la partie inférieure du cou où elle devient profonde; *b)* l'autre, *horizontale,* où elle occupe successivement l'espace sus-sternal, la région carotidienne et l'angle veineux de Pirogoff.

Au niveau de son coude et dans l'espace sus-sternal, elle envoie une anastomose transversale à celle du côté opposé : c'est l'*arcade des jugulaires* (voy. : fig. 441).

1° Dans sa ***portion verticale,*** elle est tout d'abord comprise entre les deux ventres antérieurs du digastrique; très superficielle, elle repose sur l'aponévrose interdigastrique, puis au-dessous de l'os hyoïde, elle répond en arrière par l'intermédiaire de l'aponévrose cervicale superficielle, dans un dédoublement de laquelle elle est comprise sur une certaine partie de son trajet, à la membrane thyro - hyoïdienne, aux muscles thyro-hyoïdien et sterno-cléido-hyoïdien.

2° Dans sa ***portion horizontale,*** elle est tout d'abord comprise entre les aponévroses cervicales superficielle et moyenne, au niveau de l'espace sus-sternal et du cul-de-sac de Grüber.

Elle répond : a) *en avant,* au sterno-cléido-mastoïdien, compris dans un dédoublement de l'aponévrose cervicale superficielle; b) *en arrière,* aux muscles sterno-thyroïdien et sterno-cléido-hyoïdien, compris dans un dédoublement de l'aponévrose cervicale moyenne et à la veine jugulaire interne, et au nerf pneumogastrique qu'elle croise transversalement avant de se terminer; c) et *en bas,* à la fossette sus-sternale située au-dessus du manubrium *(fovea jugularis),* à l'articulation sterno-chondro-claviculaire et à la clavicule.

Pour les *rapports à la terminaison,* voy. : *Rapports de la veine jugulaire externe.*

Dans son trajet, elle est accompagnée par un tronc collecteur lymphatique (voie jugulaire antérieure de Rouvière), et par de petits ganglions dont quelques-uns sont situés dans l'espace sus-sternal (ganglions sus-sternaux).

BRANCHES AFFÉRENTES. — La jugulaire antérieure ne reçoit que des affluents grêles provenant des muscles et des téguments des régions sus- et sous-hyoïdiennes, ainsi que des veinules laryngées.

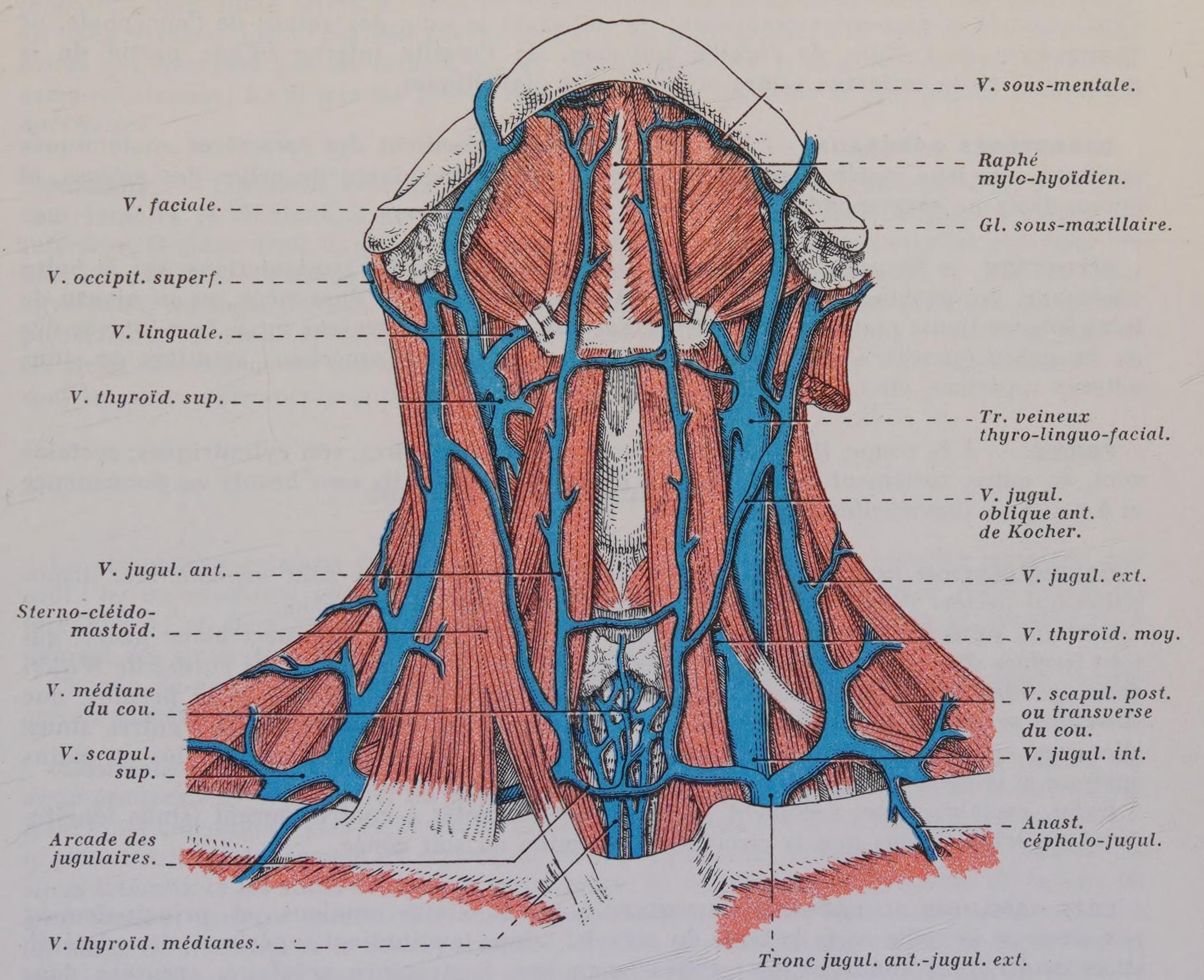

FIG. 441. — *Veines jugulaires, vue antérieure.*
Le sterno-cléido-mastoïdien a été réséqué à gauche.

L'arcade des jugulaires reçoit par son bord inférieur des veinules thymiques et médiastinales qui passent à travers le ligament interclaviculaire, et anormalement par son bord supérieur une *veine médiane du cou* (voy. : fig. 441).

ANASTOMOSES. — La veine jugulaire antérieure s'anastomose : *a)* avec *celle du côté opposé,* par l'*arcade des jugulaires,* et parfois par une petite arcade transversale grêle, inconstante, située immédiatement au-dessous de l'os hyoïde; *b)* avec la *jugulaire externe,* par l'intermédiaire de la veine jugulaire oblique antérieure de Kocher (voy.: fig. 440 et 441); *c)* avec la *jugulaire interne,* par l'intermédiaire de l'anastomose d'origine à la veine faciale, et par une ou deux anastomoses qu'elle reçoit de la veine thyroïdienne supérieure.

SINUS VEINEUX DE LA DURE-MÈRE, OU SINUS CRANIENS

Les *sinus de la dure-mère*, ou *sinus craniens*, sont des canaux veineux creusés dans l'épaisseur de la dure-mère cranienne; ils collectent le sang des veines de l'encéphale, de l'hypophyse, de l'orbite, de l'oreille moyenne, de l'oreille interne (d'une partie de la muqueuse) et de certaines veines méningées et diploétiques.

CARACTÈRES GÉNÉRAUX. — Les sinus craniens présentent des caractères anatomiques spéciaux, car leur systématisation est absolument indépendante de celles des artères, et aucun d'eux ne correspond à un territoire artériel défini.

SITUATION. — Ils sont situés pour la plupart au niveau des implantations, sur la boîte cranienne, des prolongements sagittaux ou transversaux de la dure-mère, ou au niveau de leurs intersections; certains sinus répondent aux *gouttières* creusées sur la face interne des os du crâne (gouttière sagittale pour le sinus longitudinal supérieur; gouttière du sinus pétreux supérieur, etc.).

FORME. — A la coupe, ils sont soit prismatiques triangulaires, soit cylindriques; certains sont, en outre, nettement plexiformes et irréguliers; enfin, ils sont béants en permanence et à peu près inextensibles.

CONFIGURATION INTÉRIEURE. — Les sinus de la dure-mère sont *avalvulaires*, disposition qui permet l'établissement de la circulation dans les deux sens.

Certains sinus présentent intérieurement des brides fibreuses d'aspect blanc nacré, qui sont tendues d'une paroi à l'autre et dans des sens différents : ce sont les *cordes de Willis*; dans certains sinus (sinus caverneux, en particulier), elles s'unissent pour prendre une structure aréolaire et constituer un véritable *réseau intra-sinusien*; dans d'autres sinus, elles sont encore plus denses, et prennent l'aspect de travées incomplètes plus ou moins épaisses et irrégulières, qui forment ainsi de véritables *cloisons*.

Enfin, certains sinus reçoivent leurs veines afférentes à contre-courant (sinus longitudinal supérieur), sans que la circulation sanguine en soit gênée.

LACS SANGUINS ou **LACUNES VEINEUSES.** — Aux sinus craniens, et principalement aux sinus de la voûte et de la tente du cervelet (sinus longitudinal supérieur, sinus latéral, sinus droit), sont annexées des cavités lacunaires à structure aréolaire, creusées dans l'épaisseur de la dure-mère cranienne; elles dérivent du même processus embryologique que les sinus et passent par les mêmes phases que ceux-ci (voyez plus loin) : ce sont les *lacs sanguins de Trolard* ou *lacunes veineuses de la dure-mère* (1); ces lacs sont plus spécialement développés de part et d'autre du sinus longitudinal supérieur dont ils sont tributaires; on les rencontre également dans l'épaisseur de la tente du cervelet où ils constituent les *lacunes veineuses de la tente*; ils reçoivent des veines méningées et diploétiques.

Avec l'âge, ceux de la convexité de la calotte dure-mérienne sont envahis par les granulations de Pacchioni et font saillie extérieurement; ils creusent alors sur la face interne du crâne de petites dépressions qui correspondent aux fossettes pacchioniennes (voy. : *Voûte du Crâne*, tome I).

---

(1) Article à consulter : TROLARD : Les granulations de Pacchioni et les lacunes veineuses de la dure-mère. *Journal de l'Anatomie*, 1892, p. 28.

D'après certains auteurs (Ch. Labbé), les lacs sanguins ont pour rôle de régulariser la circulation veineuse du cerveau et constituent ainsi des réservoirs de décharge (lacs dérivatifs de sûreté); en réalité, bien que ce rôle soit possible, il faut voir dans ces formations de simples reliquats embryonnaires, vestiges de la lacunisation primitive.

VOIES DE DÉVERSEMENT. — Tous les sinus de la dure-mère sont drainés par les deux *veines jugulaires internes,* qui font suite, au niveau du trou déchiré postérieur *(foramen jugulare),* aux *sinus latéraux,* ceux-ci représentant les voies de déversement principales du sang veineux intra-cranien. Accessoirement, ils sont drainés : *a)* par des *veines émissaires* qui émergent par les orifices ou les canaux du crâne, et se déversent dans les veines extra-craniennes; *b)* et par les *plexus veineux du trou occipital* et des *canaux condyliens antérieurs.*

NOMBRE. — Les sinus veineux de la dure-mère sont au nombre de *vingt-trois* : *a)* cinq sont impairs et médians, à savoir : le sinus longitudinal supérieur, le sinus longitudinal inférieur, le sinus droit, le sinus coronaire ou circulaire et le sinus occipital antérieur ou basilaire; *b)* tous les autres (neuf) sont pairs et symétriquement disposés; ce sont les sinus caverneux, les sinus pétreux supérieur et inférieur, les sinus latéraux, les sinus occipitaux postérieurs, les sinus sphéno-pariétaux ou sinus de Breschet, les sinus pétro-occipitaux et les sinus carotidiens de Rektorzik; enfin, parmi ces derniers, deux sont exocraniens : ce sont les sinus pétro-occipitaux ou sinus d'Englisch.

CONFLUENTS VEINEUX SINUSIENS

La circulation veineuse intra-cranienne aboutit à *trois confluents veineux sinusiens,* qui sont : *a)* un *confluent postérieur* et *supérieur,* impair : c'est le *pressoir d'Hérophile* ou *torcular*; *b)* et deux *confluents antérieurs* et *inférieurs,* symétriques, où se réunissent la plupart des sinus de la base : ce sont les *sinus caverneux.*

Chacun de ces confluents présente des voies afférentes et efférentes que nous envisagerons successivement.

Classification. — Cette conception des sinus de la dure-mère permet de les classer en *deux groupes* : *a)* d'une part, les *sinus de la voûte* ou *torculariens (groupe postéro-supérieur)*; ils convergent vers le *pressoir d'Hérophile,* ce sont : le sinus longitudinal supérieur, le sinus droit, prolongement en arrière du sinus longitudinal inférieur, et d'où partent les sinus latéraux et les sinus occipitaux postérieurs; *b)* et, d'autre part, les *sinus de la base* ou *atorculariens (groupe antéro-inférieur)*; ils convergent vers les *sinus caverneux,* ce sont : les sinus de Breschet et le sinus coronaire, et d'où partent les sinus pétreux supérieur et inférieur, affluents des sinus latéraux, et le sinus occipital antérieur; toutefois, au point de vue topographique et chirurgical, on doit comprendre dans les sinus de la base les portions mastoïdienne et terminale du sinus latéral *(sinus sigmoïde),* portions qui peuvent être lésées dans les fractures de la base du crâne, dans les interventions sur l'apophyse mastoïde et sur l'antre, ou thrombosées au cours des infections de l'oreille moyenne.

1. — *Pressoir d'Hérophile.*

Le *pressoir d'Hérophile* (1), ou *torcular,* ou *confluent occipital de Cruveilhier (confluent sinusien postérieur),* représente le confluent des sinus du groupe postéro-supérieur.

Il est situé au niveau de la protubérance occipitale interne, à l'union de la faux du

(1) Célèbre médecin grec d'Alexandrie (335-280 avant J.-C.).

cerveau, de la faux du cervelet et de la tente du cervelet; six sinus y convergent ou divergent, soit : *deux afférents*, le sinus longitudinal supérieur et le sinus droit, et *quatre efférents*, qui sont les deux sinus latéraux et les sinus occipitaux postérieurs, ces derniers pouvant être confondus en un seul (voyez plus loin).

Véritable carrefour de voies veineuses, la disposition et la constitution du pressoir d'Hérophile sont sujettes à des variations individuelles, mais les travaux de Henrici et Kikuchi, ainsi que les recherches plus récentes de A. Delmas et Chifflet (1), ont montré que l'on peut ramener la configuration du torcular à *deux types morphologiques* bien

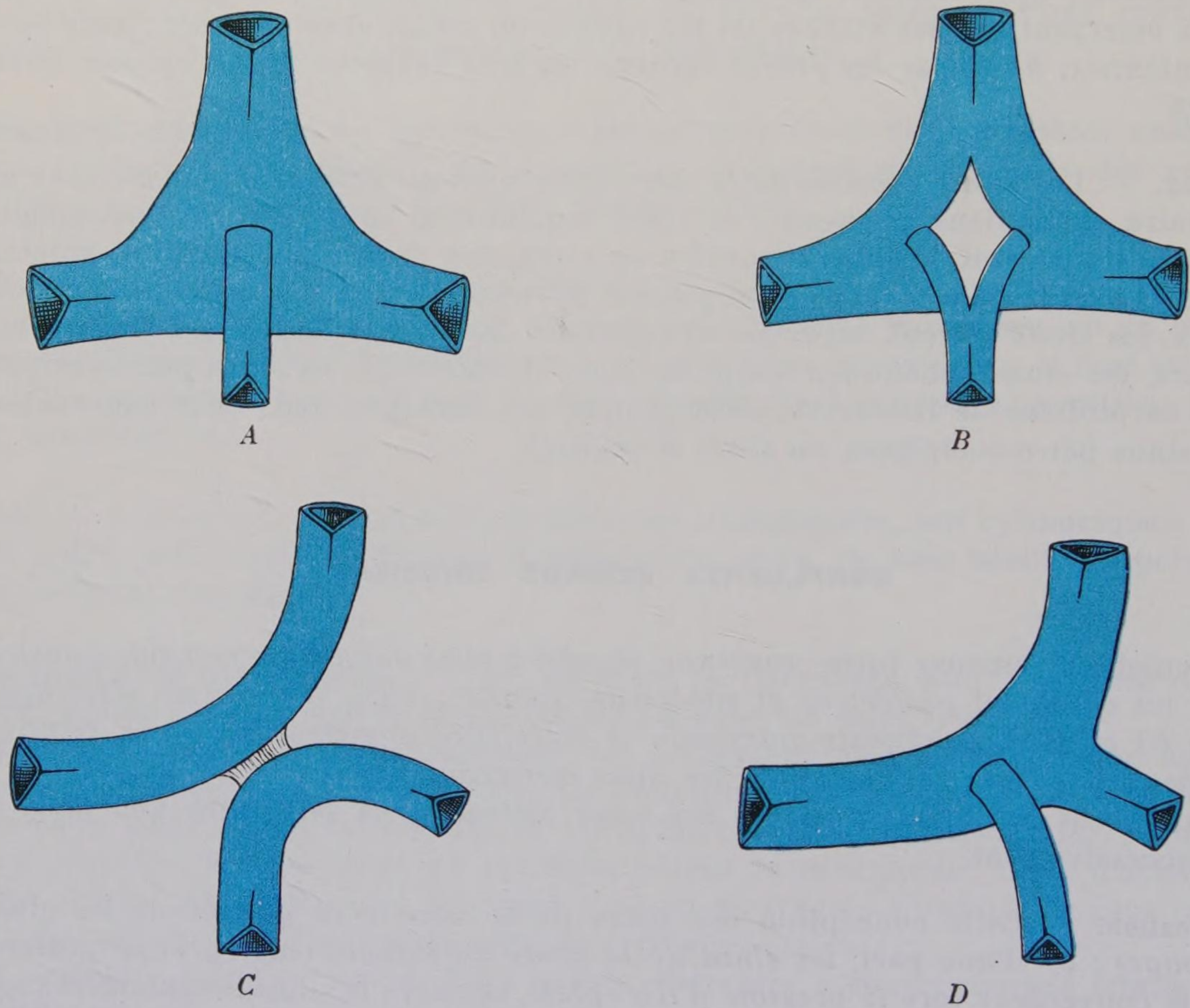

FIG. 442. — *Principaux types morphologiques de convergence des sinus de la dure-mère au niveau du pressoir d'Hérophile.*

A, type symétrique avec sinus droit unique; *B*, type symétrique avec dédoublement du sinus longitudinal supérieur et du sinus droit (type en îlot); *C*, type asymétrique adossé; *D*, type asymétrique avec latéralisation du sinus droit (schématique) (d'après A. DELMAS et CHIFFLET).

distincts, suivant que les éléments qui l'atteignent ou qui en partent (sinus convergents ou divergents) affectent une disposition symétrique ou asymétrique : ce sont les *types symétriques* et *asymétriques*.

a) **Types symétriques.** — Les *types symétriques* sont de beaucoup les plus fréquents (80 % des cas). Ils résultent de la réunion en un réservoir commun des quatre sinus qui convergent au pressoir d'Hérophile, le sinus droit se déversant à la face antérieure du pressoir, soit unique, soit dédoublé (voy. : fig. 442 *A* et *B*); cependant, la symétrie n'est pas

(1) Article à consulter : A. DELMAS et J. CHIFFLET : Le pressoir d'Hérophile. *Comptes rendus de l'Association des Anatomistes*, 1950, p. 123.

toujours parfaite, car le sinus latéral droit est fréquemment plus développé que le gauche; d'autre part, le sinus droit peut s'aboucher quelque peu à droite ou à gauche de la ligne médiane.

Lorsque le sinus droit est unique, le torcular présente le plus souvent un aspect tronconique irrégulier, dont la grande base postérieure osseuse répond parfois à une dépression appelée *fossette torculaire de Zoja,* et le sommet à la terminaison du sinus droit.

Lorsque le sinus droit est dédoublé avant sa terminaison dans le pressoir, il s'abouche sur sa paroi antérieure par deux orifices, et, dans ce cas, le sinus longitudinal supérieur offre fréquemment un dédoublement analogue, de telle sorte que le sinus en se bifurquant sur la ligne médiane constitue latéralement l'origine de chacun des sinus latéraux; par cette disposition, ils circonscrivent entre eux un *îlot dure-mérien* de forme variable, triangulaire ou losangique, situé à la partie centrale de la paroi antérieure du torcular: c'est cette disposition que les auteurs classiques désignent sous le nom de *type en îlot* (voy. : fig. 442 *B*); enfin, des quatre branches qui encadrent l'îlot de la dure-mère, il est fréquent de constater que celles du côté droit l'emportent en dimensions sur celles du côté gauche.

Quoi qu'il en soit, la symétrie ou l'asymétrie du pressoir d'Hérophile semble être en relation directe : *a)* d'une part, avec le mode de confluence des sinus longitudinal supérieur et droit au niveau de la protubérance occipitale interne; *b)* et d'autre part, avec l'orientation de ces sinus par rapport au plan médio-sagittal, et il est probable que l'inégalité de développement des hémisphères cérébraux en soit la cause (A. Delmas et Chifflet).

b) **Types asymétriques.** — Les *types asymétriques* sont très rares, et l'on observe, en même temps que l'asymétrie du pressoir, la *latéralisation* du sinus longitudinal supérieur ou celle du sinus droit (voy. : fig. 442 *D*); parfois aussi, on peut observer une indépendance des sinus longitudinal supérieur et droit; dans ce cas, le sinus longitudinal supérieur, légèrement dévié en dehors de la ligne médiane, se continue par l'un des sinus latéraux, le droit le plus souvent, tandis que le sinus droit, constitué en majeure partie par les veines de Galien, se continue par le sinus latéral gauche; le pressoir fait défaut, on dit alors que les sinus sont du *type adossé* (voy. : fig. 442 *C*); toutefois, au niveau de leur adossement, les deux courants veineux peuvent communiquer entre eux soit par des espaces fenêtrés taillés dans leur cloison commune, soit par un étroit et court canal qui joue le rôle d'anastomose transversale, et qui peut être assimilé à une ébauche de pressoir.

Extérieurement, le pressoir d'Hérophile répond à l'*inion* ou *protubérance occipitale externe,* facilement repérable sous le cuir chevelu; il rayonne autour de la partie centrale de cette saillie sur une largeur de 1 cm. 1/2 environ.

SINUS AFFÉRENTS. — Le pressoir d'Hérophile reçoit deux sinus, qui sont : le sinus longitudinal supérieur et le sinus droit, celui-ci recevant à son tour le sinus longitudinal inférieur (1).

1° Sinus longitudinal supérieur. — Le *sinus longitudinal supérieur,* ou *sinus sagittal supérieur,* impair et médian, est situé dans le bord convexe de la faux du cerveau, dont il occupe toute la longueur, de l'apophyse crista galli à la protubérance occipitale interne.

Il naît dans le trou borgne, tantôt par une extrémité effilée se terminant en cul-de-sac, tantôt en faisant suite à la veine ethmoïdo-frontale de Sabatier (2) et Blandin (3) et, dans ce cas, il ne se constitue en sinus qu'au niveau de la crête frontale.

Il suit d'avant en arrière la gouttière sagittale creusée sur la ligne médiane de la voûte cranienne, et il se termine au pôle supérieur du pressoir d'Hérophile, tantôt à ce pôle,

---

(1) Article à consulter : Barnes Woodhall et Assa Seeds : Etude des sinus veineux du crâne. *Archives of Surgery,* décembre 1938, p. 865.

(2) Anatomiste français (1732-1811).

(3) Anatomiste et chirurgien français (1798-1849), fut chirurgien de l'Hôtel-Dieu et membre de l'Académie de Médecine.

tantôt directement dans l'un des sinus latéraux, le droit de préférence, plus rarement dans les deux à la fois; assez souvent il est dévié à droite de la ligne médiane.

A la coupe son aspect est triangulaire, d'où la dénomination de *sinus triangulaire* qu'on lui donne parfois (voy. : fig. 444 et 445); sa base est convexe en dehors et répond à la gouttière sagittale *(sulcus sagittalis)* creusée sur la face endocranienne de l'écaille du frontal, des deux pariétaux et de l'écaille de l'occipital; elle est facilement décollable de l'os, sauf au niveau des veines émissaires ou diploétiques; les deux autres faces (faces latérales) regardent la face interne des hémisphères cérébraux, et répondent à l'espace sous-

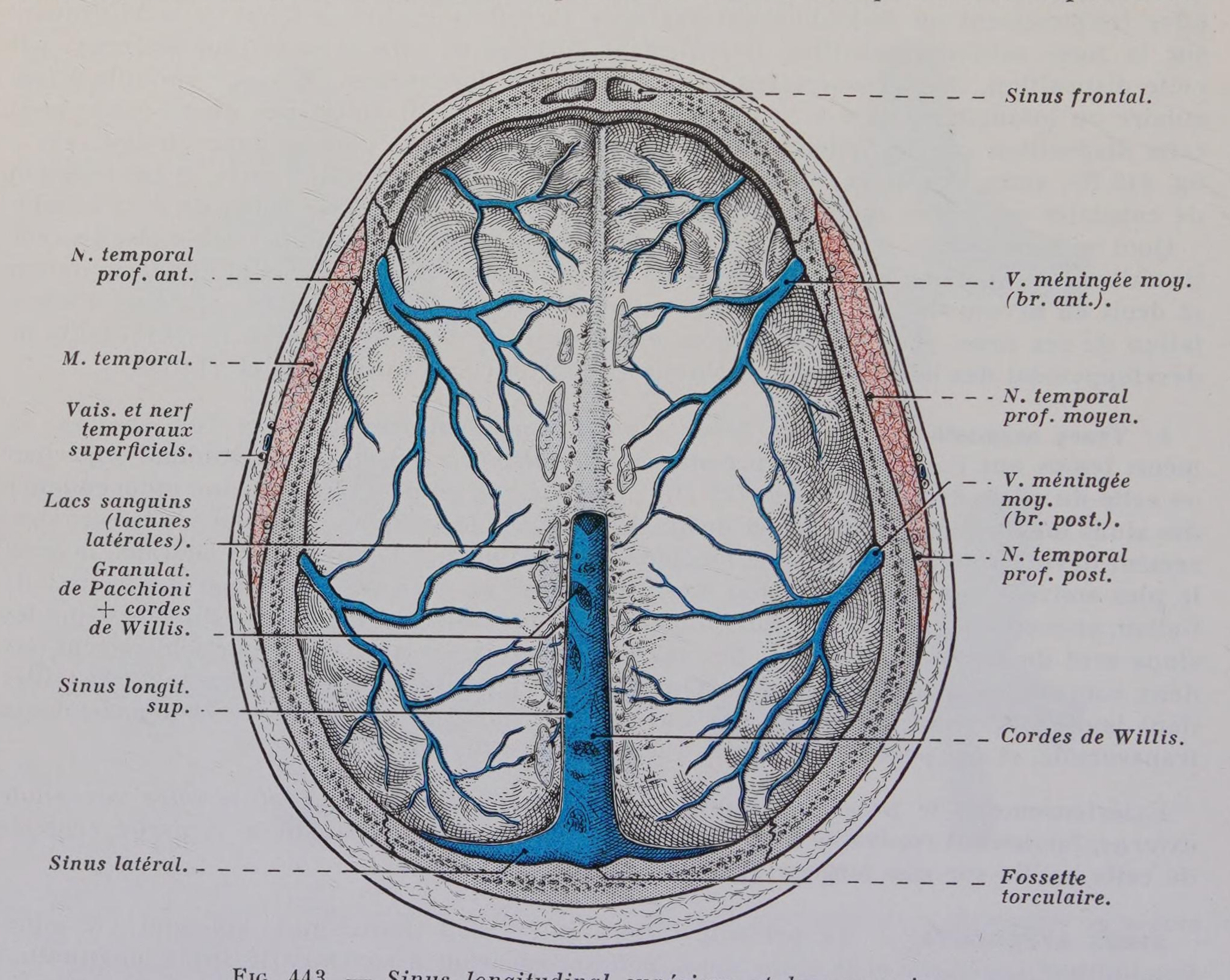

FIG. 443. — *Sinus longitudinal supérieur et lacs sanguins. Veines méningées de la convexité; vus sur une coupe transversale du crâne passant à un centimètre au-dessus du plan inion-glabelle.*

arachnoïdien; d'où il résulte qu'une plaie du sinus détermine un épanchement en nappe intra-dure-mérien, lorsque celle-ci intéresse les trois faces, et un épanchement extra-dure-mérien uni- ou bilatéral (épanchement en dos d'âne), lorsque la plaie n'intéresse que sa base.

Sa largeur augmente d'avant en arrière pour atteindre un centimètre à sa terminaison, mais au cours de son trajet sa largeur est triplée par la présence de *lacs sanguins* ou *lacunes latérales* placées sur ses côtés (voy. : fig. 443 et 445); d'où la nécessité de trépaner à deux centimètres au moins de la ligne médiane (suture sagittale ou interpariétale), si l'on veut éviter le sinus.

Sa cavité possède de nombreuses trabécules *(cordes de Willis)* (voy. : fig. 443) et, chez le vieillard, il est fréquemment envahi par des granulations de Pacchioni *(willi arachnoïdiens)*, qui proéminent plus ou moins dans la lumière du sinus (voy. : fig. 444).

Branches afférentes. — Il reçoit : 1° les *veines du trou borgne* et, parmi celles-ci, la *veine ethmoïdo-frontale de Sabatier et Blandin,* lorsqu'elle existe; 2° une *veine cérébrale du lobe orbitaire,* branche aberrante de la veine ethmoïdale antérieure; 3° les *veines cérébrales superficielles,* appartenant au courant de la voûte (voy. : *Veines du cerveau,* tome IV), et qui proviennent des faces interne et externe des hémisphères cérébraux; ces veines, au nombre de dix à quinze en moyenne, se dirigent obliquement en haut et en arrière; les antérieures s'abouchent directement dans le sinus, tandis que les postérieures s'y déversent à contre-courant; parmi ces veines, il en existe deux qui sont des veines anas-

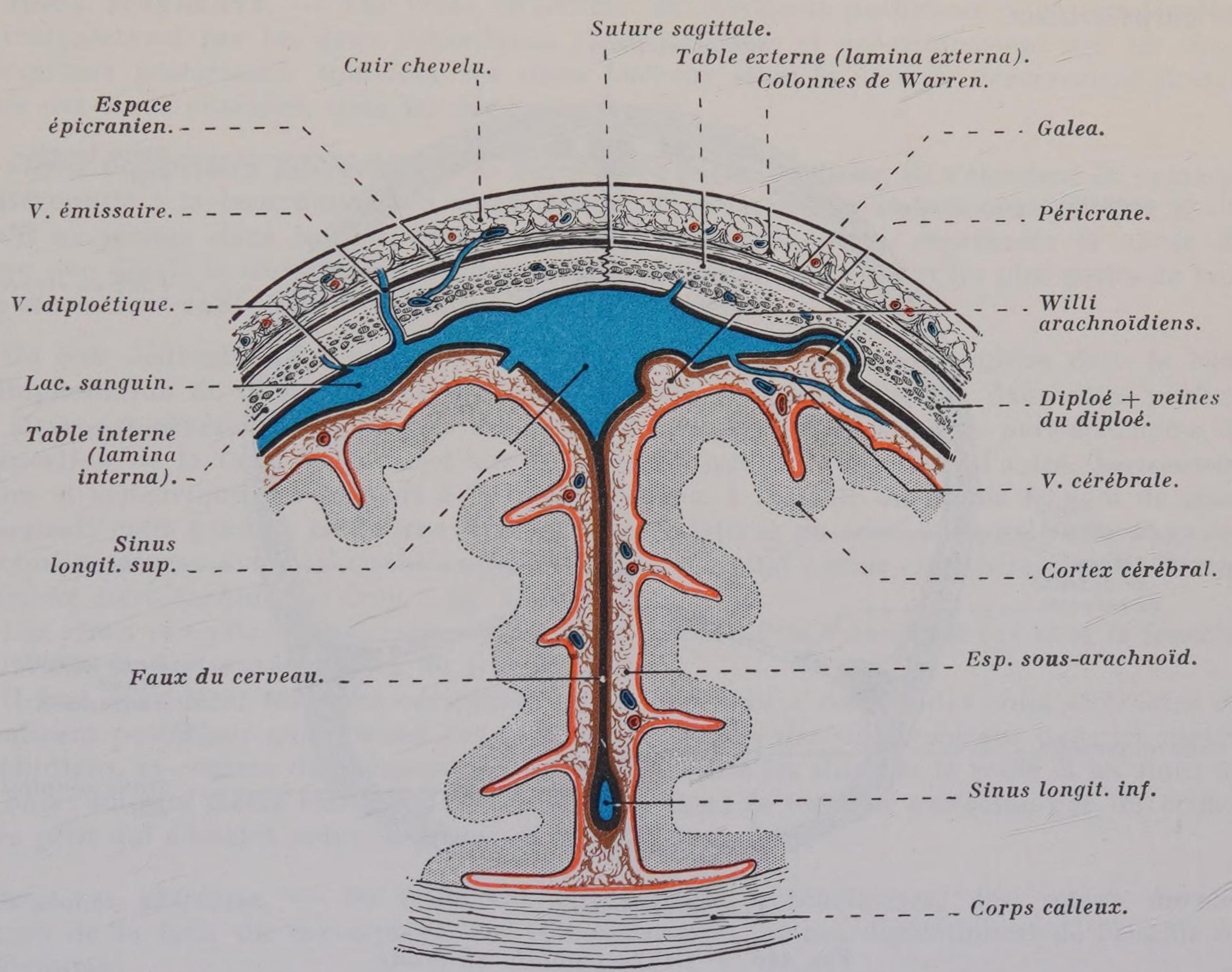

FIG. 444. — *Coupe frontale du crâne montrant la situation et la disposition des sinus de la dure-mère, longitudinaux supérieur et inférieur, les lacs sanguins et les willi arachnoïdiens; segment antérieur de la coupe* (demi-schématique).

En rouge, la pie-mère; *en brun,* l'arachnoïde et le tissu arachnoïdien.

tomotiques : la *grande veine anastomotique de Trolard,* qui aboutit dans le sinus longitudinal supérieur au niveau du sillon rétro-rolandique (voy. : fig. 452), et le *canal collatéral pariétal,* situé en arrière de la veine précédente, qui va du sinus longitudinal supérieur à la *veine de Labbé* ou *petite veine anastomotique*; 4° des *veines osseuses* et *diploétiques,* issues des os du crâne, parmi lesquelles figurent les *veines émissaires pariétales de Santorini*; 5° et des *veines durales* (voy. : fig. 444).

2° ***Sinus longitudinal inférieur.*** — Comme le précédent, le *sinus longitudinal inférieur,* ou *sinus sagittal inférieur,* est impair et médian; généralement grêle et parfois fort peu développé, il occupe le plus souvent la moitié postérieure du bord libre de la faux du cerveau (voy. : fig. 444 et 452).

Il naît par un cul-de-sac effilé à la partie moyenne de la concavité de la faux; il suit d'avant en arrière et de haut en bas le même trajet que le bord inférieur (bord libre) de cette faux, il se termine à l'union de ce bord avec la tente du cervelet, dans l'extrémité antérieure du sinus droit (voy. : fig. 452).

Il est d'aspect arrondi ou triangulaire à la coupe; son volume augmente d'avant en arrière.

Il se met en rapport en bas et en avant avec le corps calleux, et latéralement avec les faces internes des hémisphères cérébraux, représentées à ce niveau par la circonvolution du corps calleux.

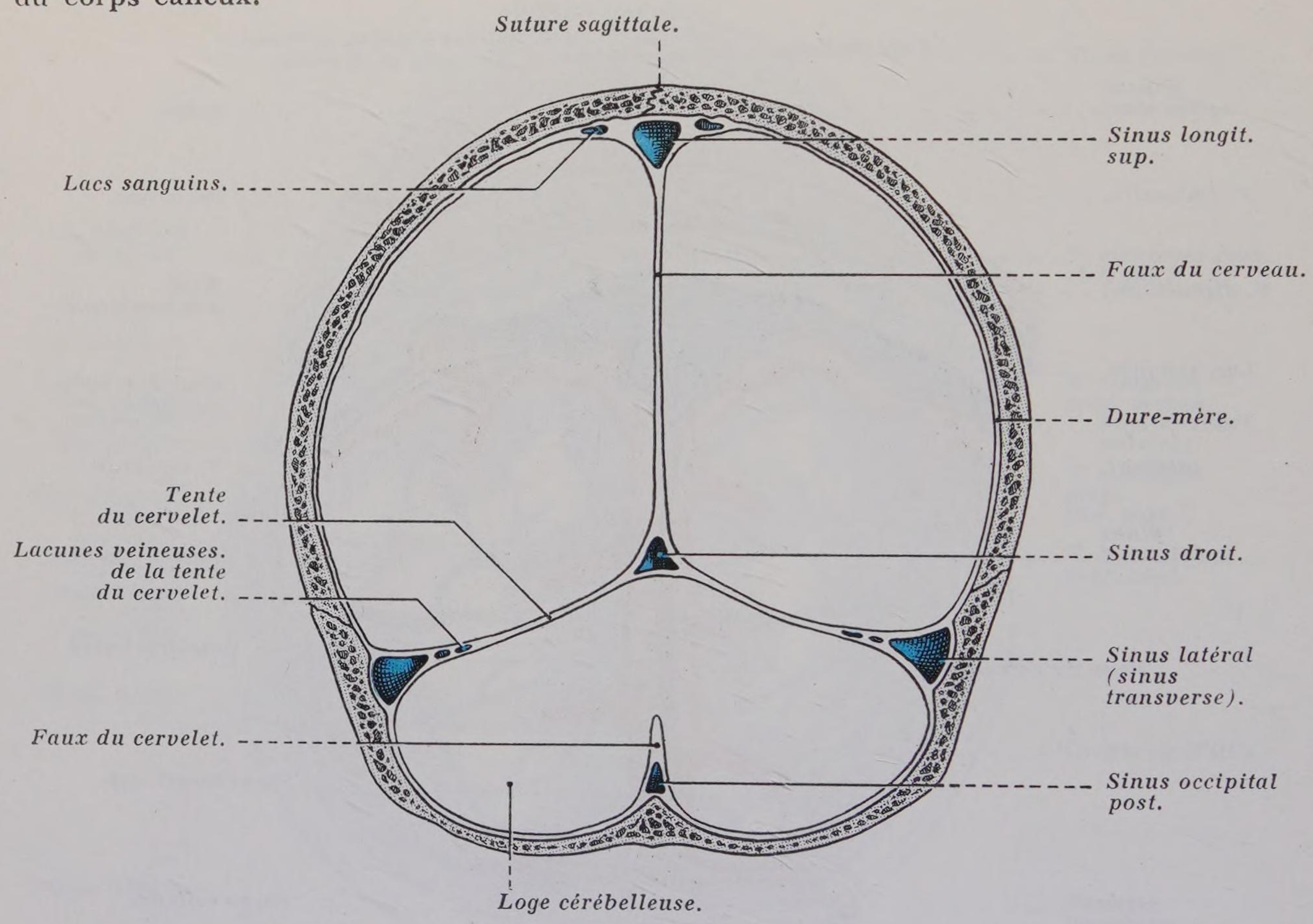

Fig. 445. — *Coupe frontale du crâne montrant la disposition des sinus veineux de la dure-mère* (schématique).

Branches afférentes. — Il reçoit : *a)* des *veines cérébrales,* très grêles, issues du corps calleux et des circonvolutions du corps calleux; parfois même, l'une d'elles, se jetant à son origine, semble constituer la naissance du sinus; *b)* et des *veines durales (veines de la faux du cerveau).*

3° ***Sinus droit.*** — Impair et médian, le *sinus droit* est situé à l'union de la faux du cerveau avec la tente du cervelet; obliquement dirigé en bas et en arrière, son extrémité antérieure fait suite au sinus longitudinal inférieur; son extrémité postérieure est d'aspect ampullaire; elle se termine dans le pressoir d'Hérophile ou dans le sinus latéral qui n'a pas reçu le sinus longitudinal supérieur, fréquemment le gauche (voy. : fig. 452). Il est sus-jacent au vermis supérieur du cervelet.

Prismatique triangulaire à arête supérieure lorsqu'il est vide, il prend un aspect cylindroïde lorsqu'il est plein de sang; son calibre augmente peu d'avant en arrière; son diamètre à sa terminaison est en moyenne de 4 à 5 millimètres.

Branches afférentes. — Indépendamment du sinus longitudinal inférieur, il reçoit : 1° la *veine de Galien* (1) près de son extrémité antérieure; cette veine s'y abouche à contre-courant en se recourbant de bas en haut et d'arrière en avant (voy. : fig: 452); elle est formée par la réunion des veines cérébrales internes, à laquelle prennent part parfois les deux veines basilaires; 2° la *veine vermienne inférieure*; 3° les deux grosses *veines basilaires,* lorsqu'elles ne se jettent pas directement dans la veine de Galien; 4° et des *veines durales* issues de la tente du cervelet et de la faux du cerveau.

SINUS EFFÉRENTS. — Les voies efférentes du confluent postérieur sont représentées principalement par les deux volumineux sinus latéraux, et accessoirement par les sinus occipitaux postérieurs; toutefois, les *sinus latéraux* étant la *voie de déversement principale* des sinus craniens, nous les décrirons à part.

Sinus occipitaux postérieurs. — Pairs et en partie médians, ils s'étendent du pressoir d'Hérophile à la terminaison du sinus latéral, dans lequel ils s'abouchent un peu avant qu'il ne plonge dans le trou déchiré postérieur; chacun d'eux représente la corde de l'arc que décrit le sinus latéral correspondant (Cruveilhier) : ce sont les plus petits de tous les sinus; leur calibre est de 2 millimètres en moyenne.

On leur distingue *deux portions* : *a)* l'une, **verticale** et **médiane,** comprise dans la base d'implantation de la faux du cervelet, sur la crête occipitale interne; dans cette portion le sinus est généralement *unique*; lorsqu'il est dédoublé, il est situé de part et d'autre de l'insertion de la faux du cervelet sur la crête occipitale interne; *b)* l'autre, **horizontale, paire** et symétrique par rapport à la ligne médiane, à laquelle on donne le nom de **sinus marginal**; cette portion contourne le bord postéro-latéral du trou occipital; elle s'anastomose à ce niveau avec les plexus veineux du trou occipital *(sinus circulaire)* (voy. : *Plexus veineux intra-rachidiens*) (voy. : fig. 452 et 453).

Les sinus occipitaux postérieurs présentent l'aspect d'un Y renversé (ʎ) dont la fourche embrasse la partie postérieure du trou occipital.

Il faut considérer les sinus occipitaux postérieurs moins comme des voies efférentes du confluent postérieur que comme des *voies de dérivation des sinus latéraux* dans les plexus rachidiens, et comme des *canaux anastomotiques* entre les sinus de la voûte et les sinus de la base; souvent même leur point d'abouchement dans le torcular s'effectue par un orifice très petit qui admet à peine la pointe d'une sonde cannelée.

Branches afférentes. — Ils reçoivent des veinules cérébelleuses, des veines durales issues de la faux du cervelet, et des veines osseuses (veines diploétiques) de l'écaille de l'occipital.

2. — *Sinus caverneux.*

Pairs et symétriques, les *sinus caverneux* sont situés de chaque côté de la selle turcique, où ils occupent le quart interne de la fosse cérébrale moyenne; ils s'étendent de la partie interne large de la fente sphénoïdale, jusqu'à la pointe du rocher (apex pétreux); vers eux convergent ou d'eux partent tous les sinus de la base.

FORME ET DIMENSIONS. — Chaque sinus présente la forme d'une pyramide quadrangulaire tronquée assez irrégulière, à petite base antérieure et à grande base postérieure.

A la partie moyenne, sa *longueur* est de 2 centimètres, sa *largeur* est de 1 centimètre, mais il est plus étroit en avant qu'en arrière, et, d'autre part, sa paroi inférieure est plus large que sa paroi supérieure.

---

(1) Médecin grec (130-200 après J.-C.).

CONSTITUTION. PAROIS DU SINUS (1). — L'enveloppe dure-mérienne du sinus caverneux est constituée par des expansions qui émanent des deux circonférences de la tente du cervelet.

Après avoir délimité le trou ovale de Pacchioni, la petite circonférence se place dans un plan sagittal; elle croise à distance la lame quadrilatère du sphénoïde pour se fixer sur l'apophyse clinoïde antérieure; la grande circonférence s'attache sur l'arête supérieure du rocher, mais un peu avant d'atteindre la pointe du rocher elle quitte cet os pour se diriger transversalement en dedans et en haut, et après avoir sous-croisé la petite circonférence elle se fixe sur l'apophyse clinoïde postérieure.

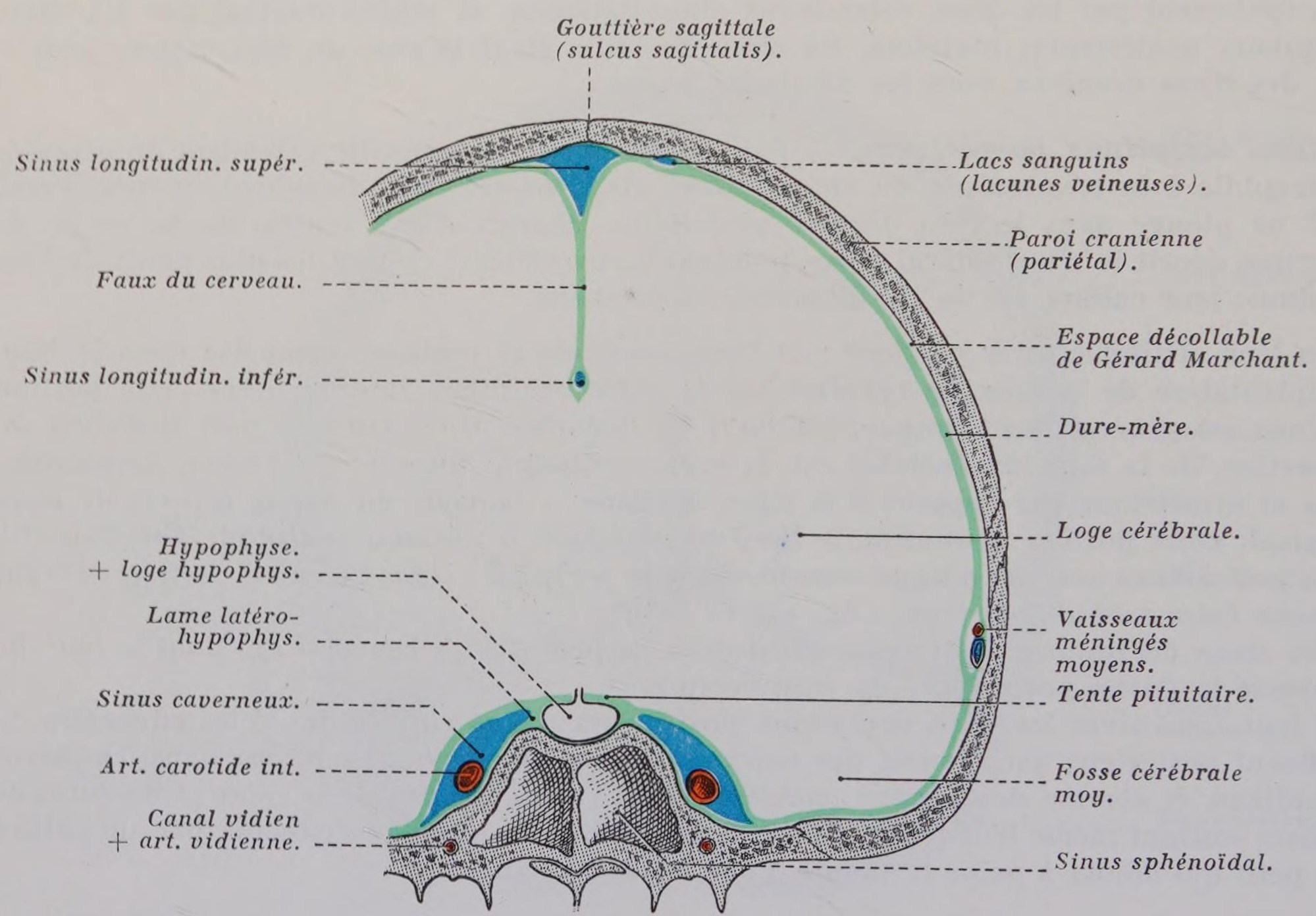

Fig. 446. — *Coupe frontale de la boîte cranienne passant par la selle turcique montrant la situation et la disposition des sinus de la dure-mère et les loges de la cavité cranienne; segment antérieur de la coupe, côté droit* (demi-schématique).

En vert, la dure-mère.

On distingue au sinus caverneux *quatre parois*, qui sont : une paroi interne, une paroi externe, une paroi inférieure, une paroi supérieure, et deux extrémités : l'une antérieure, l'autre postérieure.

1° La *paroi interne* est formée par la face latérale du corps du sphénoïde et par la *lame sagittale latéro-hypophysaire* qui sépare le sinus caverneux de la glande pituitaire; cette lame fibreuse, disposée dans un plan antéro-postérieur, ferme latéralement l'échancrure de la selle turcique; elle s'insère en haut, suivant une ligne qui délimite le toit du sinus caverneux et la tente hypophysaire, ligne qui est tendue entre les deux apophyses clinoïdes

(1) Article à consulter : Hovelacque et Reinhold : Note sur la constitution du sinus caverneux. *Revue anthropologique*, 1917, p. 277.
Taptas : La loge du sinus caverneux. *Revue d'Oto-neuro-ophtalmologie*, 1949, n° 4, p. 193.

antérieure et postérieure; la lame latéro-hypophysaire est traversée par l'artère hypophysaire inférieure, branche de la carotide interne (voy. : *Loge hypophysaire,* tome IV).

2° La *paroi supérieure* ou *toit* du sinus caverneux, large en arrière, étroite en avant, est formée aux dépens d'une expansion antérieure de la tente du cervelet; les attaches clinoïdiennes des deux circonférences de cette tente déterminent un triangle dont le sommet postéro-externe correspond au croisement des circonférences. Ce triangle est occupé par une lame fibreuse à laquelle nous réservons, en raison de sa situation, le nom de *lame interclinoïdienne.*

Cette paroi se continue en dedans par la tente de l'hypophyse; dans sa partie antérieure, la paroi supérieure du sinus caverneux présente l'orifice de sortie de la carotide interne, et cela un peu en dedans de l'apophyse clinoïde antérieure, ou au niveau du *foramen carotico-clinoïdien* (vieillard principalement).

Près de l'extrémité postérieure du sinus, cette paroi est traversée par le moteur oculaire commun, et dans l'angle postérieur et externe par le pathétique.

3° La *paroi externe* est épaisse et large; elle descend obliquement en bas et en dehors; elle est également formée par une émanation de la tente du cervelet et elle contient, comme nous le verrons, plusieurs nerfs.

En haut, elle s'attache sur la petite circonférence de la tente du cervelet, depuis l'apophyse clinoïde antérieure jusqu'au point de croisement des deux circonférences; en bas, elle s'étale sur la base de la grande aile du sphénoïde, pour se fixer suivant une ligne oblique en arrière et en dehors, qui va de la fente sphénoïdale à la *lingula sphénoïdalis,* en passant immédiatement en dedans du trou grand rond, et en laissant plus en dehors le trou ovale (voy. : fig. 452 et 453).

4° La *paroi inférieure,* ou *plancher du sinus,* est également oblique en bas et en dehors; elle est constituée par l'attache de la grande aile du sphénoïde sur le corps de cet os; elle est tapissée par la dure-mère, et en avant celle-ci se fixe au niveau du bord inférieur de la fente sphénoïdale, alors qu'en arrière elle recouvre le trou déchiré antérieur; elle présente à ce niveau le large orifice d'entrée de la carotide interne.

5° L'*extrémité postérieure* est large et sous-jacente à l'apophyse clinoïde postérieure; elle répond à la pointe du rocher (apex pétreux) ; elle est formée par une lame duremérienne, triangulaire, qui se fixe : en dedans, sur le bord latéral de la lame quadrilatère; en haut, sur le bord inférieur de la partie libre de la grande circonférence, et en bas et en dehors, sur la pointe et l'arête supérieure du rocher.

Cette extrémité présente *quatre cornes* correspondant chacune à l'abouchement d'un sinus, et dont l'ensemble constitue le *confluent latéral postérieur de Cruveilhier*; *a)* la *corne interne* répond à la branche postérieure du sinus coronaire, située en avant de la lame quadrilatère; *b)* la *corne postéro-interne* répond au sinus sphénoïdal transverse, situé derrière la lame quadrilatère; *c)* la *corne postérieure* répond au sinus pétreux inférieur; *d)* et la *corne postéro-externe* répond au sinus pétreux supérieur; entre ces deux dernières s'engage le moteur oculaire externe, appliqué sur la pointe du rocher par le ligament sphéno-pétreux de Grüber *(canal de Dorello)* (voy. : fig. 448).

6° L'*extrémité antérieure* est très étroite; elle s'étale sur la partie large, inféro-interne de la fente sphénoïdale, et n'est pas formée par la dure-mère, qui se continue au niveau des bords de la fente par le périoste orbitaire.

Cette extrémité présente *trois cornes* : *a)* la *corne antérieure* s'ouvre par la fente sphénoïdale dans la cavité de l'orbite, elle correspond au passage de la veine ophtalmique; *b)* la *corne interne* répond à la branche antérieure du sinus coronaire; *c)* et la *corne supéro-externe,* qui longe la petite aile du sphénoïde, répond au sinus de Breschet (voy. : fig. 453).

CAVITÉ ET CONTENU DU SINUS CAVERNEUX. — Sur une *coupe frontale,* la cavité du sinus caverneux apparaît sillonnée de brides fibreuses et de trabécules *(cordes de*

Willis) (1), qui se prolongent même dans certains sinus efférents, tels que le sinus occipital transverse, dispositif qui donne à ce carrefour veineux l'aspect du tissu caverneux. Ces trabécules sont anastomosées entre elles et sont parcourues par des filets nerveux sympathiques; elles servent également de lames porte-vaisseaux aux artères hypophysaires nées de la carotide interne.

Le sinus caverneux est traversé par la carotide interne et par le nerf moteur oculaire externe; ces organes, ainsi que les cordes de Willis, ne sont pas au contact direct du sang du sinus, car ils sont revêtus d'une couche endothéliale émanant de l'endothélium veineux qui tapisse la cavité du sinus; d'où il résulte que la carotide interne et le moteur oculaire externe sont entourés dans le sinus d'un manchon isolant endothélial.

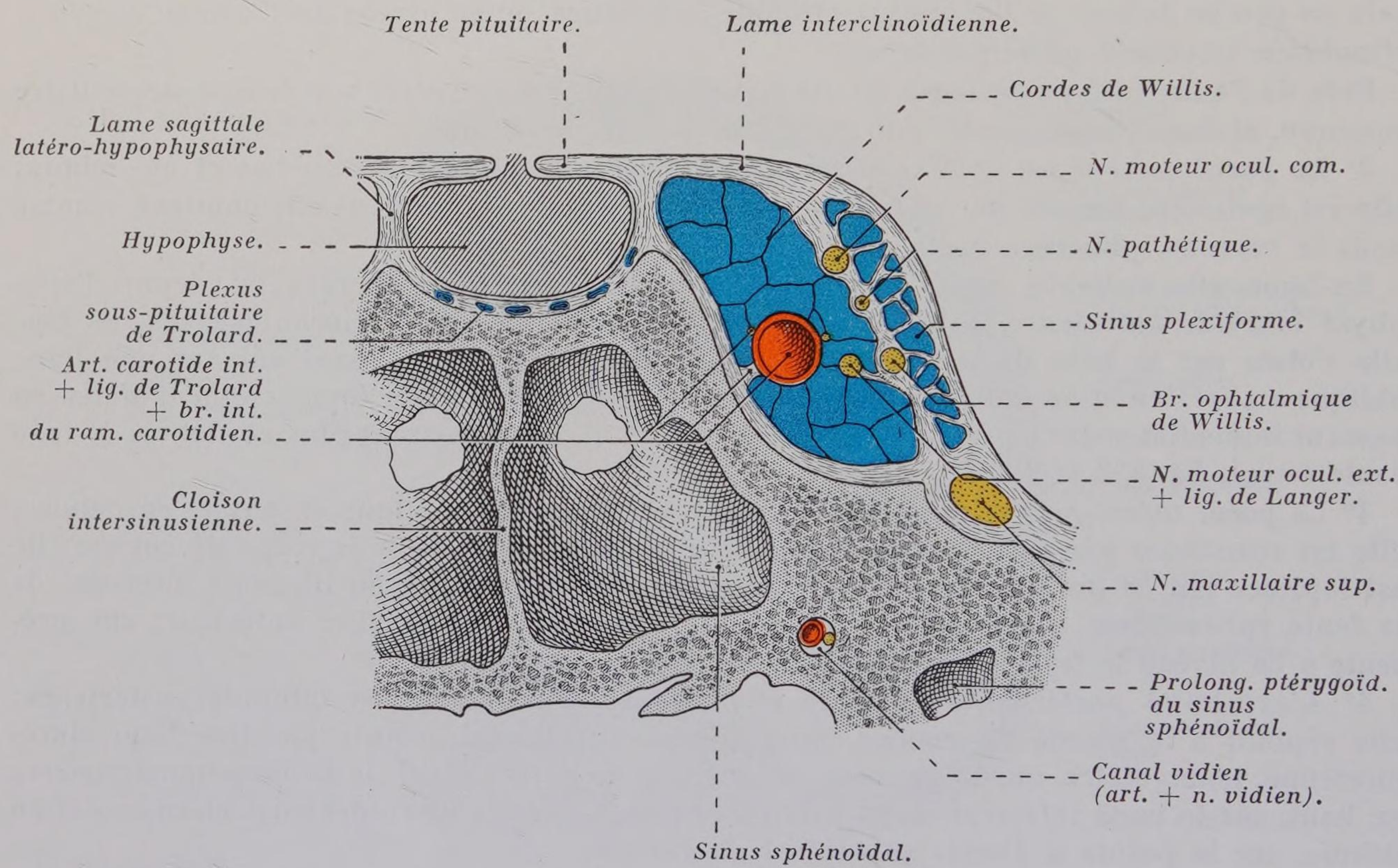

FIG. 447. — *Coupe frontale du sinus caverneux droit, segment antérieur de la coupe* (demi-schématique).

La *paroi externe du sinus* est le plus souvent clivée en *deux feuillets,* par un système trabéculaire veineux en communication avec le sinus caverneux; cette partie tient beaucoup plus du *plexus veineux* que du sinus proprement dit; aussi, en raison de ses caractères morphologiques, nous la désignerons sous le nom de *sinus plexiforme,* vestige de l'état primitif, plexiforme, du sinus.

Des deux feuillets de la paroi externe : *a)* l'un, *superficiel,* est généralement très mince; *b)* l'autre, *profond,* plus épais et résistant, contient des nerfs craniens qui sont : le moteur oculaire commun, le pathétique et la branche ophtalmique de Willis (2) (voy. : fig. 447); dans la lame dure-mérienne qui les contient, ces nerfs ne sont pas au contact les uns des autres, ils sont séparés entre eux par des lamelles fibreuses qui donnent à cette paroi un

(1) Anatomiste anglais (1621-1675), fut professeur d'Anatomie à l'Université d'Oxford.
(2) Article à consulter : LESTER SCHWADRON et B. C. MOFFETT : Relationships of cranial nerves to Meckel's cave and the cavernous sinus. *Anatomical Record,* février 1950, p. 131.

aspect plus ou moins *feuilleté,* chaque nerf se trouve donc sur des plans différents et par conséquent complètement isolé des autres nerfs; quand la branche ophtalmique est disséquée, on ne voit ni le pathétique, ni le moteur oculaire commun, et quand le pathétique est disséqué, on ne voit pas encore la troisième paire (Hovelacque et Reinhold).

Le *moteur oculaire commun* se dirige presque horizontalement en avant et en bas; il se divise, dans la partie antérieure de la paroi, en deux branches : l'une supérieure, l'autre inférieure.

Le *pathétique* chemine obliquement en avant et en haut; d'abord sous-jacent au moteur oculaire commun et parallèle à ce dernier, il le croise en dehors, puis il lui devient sus-jacent.

La *branche ophtalmique de Willis* est tout d'abord située au-dessous du nerf précédent, elle se dirige obliquement en avant et en haut, puis elle se trifurque en nerf nasal, qui se place entre les deux branches de division du moteur oculaire commun, et en nerfs frontal et lacrymal, qui après avoir croisé la troisième paire se placent entre le pathétique et cette dernière (voy. : fig. 448).

Quant au nerf maxillaire supérieur, que certains auteurs placent dans la paroi externe du sinus caverneux, il est situé en dehors de l'insertion de cette paroi, sur la grande aile du sphénoïde, compris dans un dédoublement de la dure-mère, dédoublement qui forme le prolongement moyen du cavum de Meckel, et par ce fait, il ne présente que des rapports extrinsèques avec le sinus caverneux (voy. : fig. 447 et 448).

Sur une *coupe frontale* du sinus caverneux, on voit s'étager dans la paroi externe du sinus et de haut en bas : 1° *en arrière,* le moteur oculaire commun, le pathétique et la branche ophtalmique de Willis; 2° *en avant,* le pathétique, le frontal et le lacrymal, ces deux derniers presque sur le même plan, la branche supérieure du moteur oculaire commun, le nasal et la branche inférieure du moteur oculaire commun; 3° enfin, à la *partie moyenne,* le moteur oculaire commun, presque horizontal, qui est croisé en dehors par le pathétique, puis par la branche ophtalmique de Willis, ces deux derniers nerfs étant à trajet ascendant (voy. : fig. 448).

La *carotide interne* (1), émergeant du canal carotidien, pénètre dans le sinus caverneux par son plancher et contre la paroi interne; elle décrit dans le sinus une courbe en S italique couché, dont l'extrémité antérieure est plus interne que l'extrémité postérieure; elle décrit dans le sinus, *deux courbures* (ou *coudes*), dirigées en sens inverse et réunies par un segment horizontal (très légèrement ascendant).

Dans son trajet, l'artère détermine sur la face externe du corps du sphénoïde une gouttière plus ou moins marquée, la *gouttière carotidienne* ou *sulcus caroticus (impressio carotica),* improprement appelée gouttière caverneuse, car c'est la carotide interne et non le sinus caverneux qui la détermine (voy. : *Corps du Sphénoïde,* tome I).

Le *premier coude* décrit une courbure à concavité inférieure; elle est unie à l'extrémité postérieure de la gouttière carotidienne par des trousseaux fibreux dont l'ensemble forme le *ligament carotidien de Trolard* (voy. : fig. 447).

Le *deuxième coude,* à concavité supérieure, est également appliqué contre la paroi interne du sinus; dans son ensemble, le trajet de l'artère est oblique en avant, en haut et en dedans, il suit l'une des diagonales de la pyramide sinusienne.

Ce rapport intrinsèque de la carotide interne et du sinus caverneux explique la possibilité d'anévrysmes artério-veineux carotico-caverneux.

Dans tout son trajet intra-sinusien, l'artère carotide interne est accompagnée du *rameau carotidien* issu du pôle supérieur du ganglion cervical supérieur du sympathique; souvent ce rameau est scindé en *deux branches* situées respectivement sur chacune des faces

(1) Article à consulter : Tanasesco : Situation, rapports et branches de la carotide interne dans le sinus caverneux. *Bulletin et Mémoires de la Société Anatomique de Paris,* novembre 1905.

interne et externe de l'artère. En outre, on trouve immédiatement accolé à l'artère un riche et fin plexus sympathique, le plexus carotidien, situé dans l'adventice du vaisseau, ainsi qu'un fin plexus veineux, le plexus carotidien de Rektorzik; l'ensemble formant le *plexus nervo-veineux de Walter.*

Le *moteur oculaire externe* suit un trajet à peu près horizontal; avant de s'engager dans le sinus caverneux, il est compris dans un étroit espace triangulaire appelé *canal de Dorello* (voyez plus loin), puis il pénètre le sinus par son versant postérieur; il se place en dehors de la carotide interne, toutefois il s'éloigne de cette artère à mesure qu'il s'approche de l'extrémité antérieure du sinus, car l'artère se porte un peu en dedans et le nerf un peu en dehors.

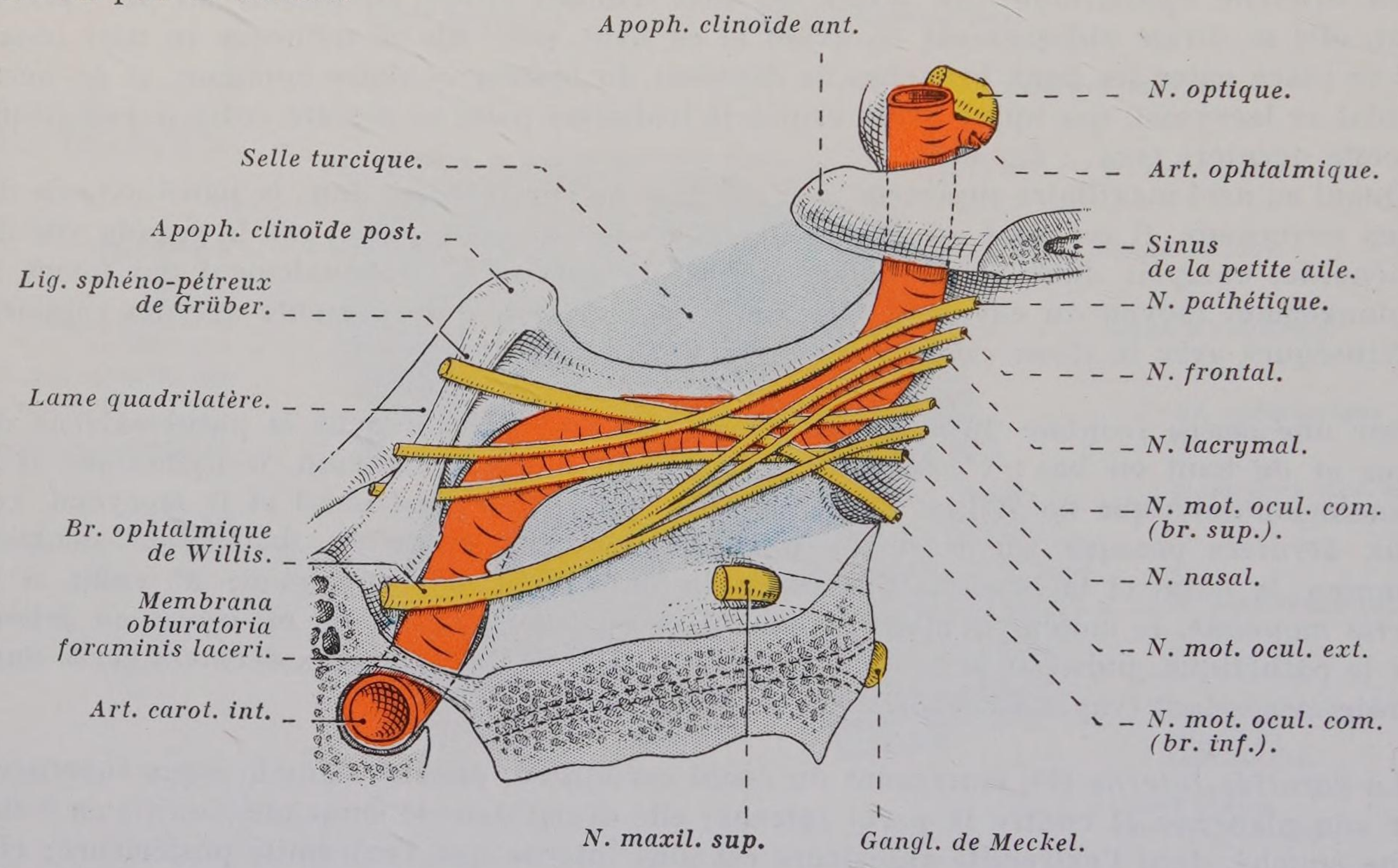

FIG. 448. — *Rapports vasculo-nerveux du sinus caverneux; côté droit, vue latérale* (demi-schématique).

En pointillé bleu, l'emplacement du sinus caverneux; le trajet du canal vidien est indiqué en pointillé.

Dans son trajet, il est assez rapproché de la paroi externe du sinus, à laquelle il est rattaché par un petit méso très court; il est accompagné par un rameau artériel issu de l'artère hypophysaire inférieure (Gentes, Lannois); enfin, il sort du sinus caverneux pour traverser la fente sphénoïdale, puis l'anneau de Zinn, contre son bord externe.

Olivier et Papamiltiades, et plus récemment Bonnet, Duroux et Bossy (1), reprenant l'étude du sinus caverneux sur des coupes sériées, décrivent plusieurs types du système caverneux. D'après ces auteurs, la carotide interne ne baigne qu'exceptionnellement dans le sang du sinus (5 % des cas); quant au nerf moteur oculaire externe, il est toujours situé

(1) Articles à consulter : E. OLIVIER et M. PAPAMILTIADES : Le système caverneux veineux de la région latéro-sellaire. *Comptes rendus de l'Association des Anatomistes,* 1952, p. 769.
PAUL BONNET : La loge caverneuse et les syndromes de la loge caverneuse. *La Clinique ophtalmologique,* 1955, n° 1, p. 2.
DUROUX et BOSSY : Contribution à l'étude du sinus caverneux. *Comptes rendus du VIe Congrès fédératif international d'Anatomie,* Paris, 25-30 juillet 1955.

plus ou moins près de la carotide interne et en dedans de tous les autres nerfs qui occupent le sinus, il ne baigne pas dans le sang veineux du sinus, il en est nettement séparé. Quoi qu'il en soit, on peut dire qu'il n'existe pas un type unique de sinus, aussi entre la *cavité sinusienne* à paroi bien délimitée et le *sinus du type plexiforme, aréolaire,* on peut observer tous les intermédiaires; le *système trabéculaire* du sinus rappelant les caractères embryonnaires de ce dernier (voy. : fig. 189). (voyez plus loin : *Développement des sinus veineux de la dure-mère*).

RAPPORTS EXTRINSÈQUES DU SINUS CAVERNEUX. — Par l'intermédiaire de ses parois, le sinus caverneux répond : 1° *en haut,* à la face inférieure du cerveau, et plus spécialement à l'espace perforé antérieur, à la bandelette optique, au pédoncule cérébral, à la partie interne de la vallée sylvienne, ainsi qu'au *bouquet terminal* de la carotide interne; ce dernier est situé à la sortie du sinus caverneux, en dedans de l'apophyse clinoïde antérieure et en dehors de l'angle externe du chiasma optique; cette artère, après avoir donné l'artère ophtalmique, se divise en *quatre branches terminales,* qui sont : la cérébrale antérieure, la cérébrale moyenne ou sylvienne, la communicante postérieure et la choroïdienne antérieure; ajoutons que l'artère hypophysaire supérieure, issue de la portion terminale verticale de la carotide interne après son émergence du sinus caverneux, s'applique sur la paroi supérieure du sinus pour gagner la loge hypophysaire par un trajet récurrent (voy. : fig. 186); 2° *en dehors,* à la face interne du lobe temporal et au ganglion de Gasser, contenu dans le cavum de Meckel, ainsi qu'au nerf maxillaire supérieur ; les rapports proches qu'affecte le sinus caverneux avec le ganglion de Gasser expliquent la possibilité de blessure du sinus dans les interventions chirurgicales sur ce ganglion (neurotomie rétro-gassérienne); 3° *en bas,* à l'implantation de la grande aile sur le corps du sphénoïde, au prolongement externe ou alaire du sinus sphénoïdal dans ses deux tiers antérieurs, et au trou déchiré antérieur dans son tiers postérieur; cet orifice est fermé par une lame fibreuse dure-mérienne *(membrana obturatoria foraminis laceri de Grüber),* et traversé par le nerf vidien; à ce niveau, on rencontre l'orifice par lequel la carotide interne pénètre dans le sinus caverneux; cet orifice est limité : en arrière, par la pointe du rocher; en avant, par la racine postérieure de la grande aile du sphénoïde; en dedans, par la partie la plus postérieure de la face externe du corps du sphénoïde excavé en gouttière (gouttière carotidienne); et en dehors, par la lingula, mince lamelle osseuse qui se détache du corps du sphénoïde, en dehors de la gouttière carotidienne (voy. : *Rapports de la Carotide interne*). 4° et *en dedans,* à la glande pituitaire ou hypophyse, logée dans la selle turcique, au corps du sphénoïde avec sa gouttière carotidienne plus ou moins apparente sur sa face externe, et au sinus sphénoïdal, creusé dans l'épaisseur du corps de cet os; ce rapport explique la possibilité de thrombo-phlébites du sinus caverneux au cours des sinusites sphénoïdales.

L'*extrémité antérieure* est en rapport avec la partie large, inféro-interne de la *fente sphénoïdale,* et par conséquent avec l'*anneau de Zinn,* orifice ovalaire, légèrement effilé en dehors, taillé à l'emporte-pièce dans l'épaisseur du tendon du droit externe *(boutonnière du droit externe),* par l'intermédiaire duquel certains des nerfs qui émergent du sinus caverneux peuvent pénétrer dans le cône musculo-tendineux de la cavité orbitaire. Dans cet anneau s'engagent : en haut et en bas, les deux branches de bifurcation du moteur oculaire commun, qui se divise à quelques millimètres en arrière de la fente sphénoïdale; en dedans, le nerf nasal, et immédiatement au-dessous de ce dernier, la racine sympathique du ganglion ophtalmique, et en dehors, le nerf moteur oculaire externe; quant à la veine ophtalmique, elle passe dans la partie large de la fente sphénoïdale, mais en dehors de l'anneau de Zinn (voy. : fig. 186 et 451) (voy. : *Anneau de Zinn*; article : *Muscles de l'orbite,* tome V, et *Fente sphénoïdale,* tome I).

La dure-mère, qui participe à la constitution de l'extrémité antérieure du sinus caverneux, adhère au pourtour de la fente sphénoïdale.

L'*extrémité postérieure* du sinus caverneux est située dans le prolongement de la lame

quadrilatère; elle répond à la pointe du rocher et à la suture pétro-basilaire. Dans sa partie la plus supérieure, elle limite en avant la loge cérébelleuse et répond à la face antéro-latérale de la protubérance annulaire.

En résumé, le sinus caverneux situé latéralement contre la selle turcique, immédiatement en avant de l'apex pétreux, est abordé et traversé par des organes nerveux et vasculaires qui lui offrent des rapports immédiats d'une importance capitale, puisqu'ils sont groupés, condensés même, dans un espace relativement restreint (entre la fossette gassérienne et l'apophyse clinoïde postérieure). Dans cet espace, ces organes constituent un véritable *faisceau vasculo-nerveux* : c'est le *carrefour vasculo-nerveux pétro-sphénoïdal de Jacod,* important du point de vue pathologique du fait du retentissement que peuvent avoir les affections infectieuses et traumatiques de la région de l'apex pétreux sur ces éléments (syndrome de Gradenigo).

BRANCHES ET SINUS AFFÉRENTS. — Dans le sinus caverneux, le sang circule d'avant en arrière, c'est-à-dire de la veine ophtalmique vers les sinus pétreux, cependant une partie du sang s'échappe au niveau de sa paroi inférieure par des veines grêles, dites *veines émissaires.*

Indépendamment de veines durales des étages antérieur et moyen du crâne, et de veines du sinus sphénoïdal qui perforent le sphénoïde pour s'aboucher dans le sinus caverneux, les vaisseaux afférents sont : la veine ophtalmique, le sinus sphéno-pariétal de Breschet, le sinus coronaire, et enfin, accessoirement, une des veines méningées moyennes (l'antérieure généralement).

***

VEINE OPHTALMIQUE

Le sang veineux de l'orbite est drainé par *deux veines ophtalmiques* : l'une supérieure, la plus volumineuse, l'autre inférieure; ces veines se jettent dans le sinus caverneux, tantôt isolément, tantôt par un tronc commun très court, mais large: c'est la *veine ophtalmique* proprement dite; cette dernière prend à sa terminaison des caractères sinusiens *(sinus ophtalmique)* (voy. : fig. 450 et 452).

1° La ***veine ophtalmique supérieure*** naît un peu en dedans de l'échancrure sus-orbitaire, par une ou deux anastomoses avec la veine faciale, formant à ce niveau la *veine angulaire,* et celle-ci traverse d'avant en arrière l'orbiculaire des paupières sous une petite arcade fibreuse, puis le *septum orbitale* (voy. : fig. 432).

Flexueuse, elle suit la voûte de l'orbite jusqu'à la fente sphénoïdale; elle est d'abord comprise entre les muscles droit supérieur et droit interne; elle croise ensuite la face supérieure du nerf optique (voy. : fig. 449 et 450).en passant sous le droit supérieur, puis elle longe en dehors et à distance le nerf optique, entre les muscles droit supérieur et droit externe, pour atteindre finalement la partie large de la fente sphénoïdale, qu'elle franchit au-dessous et en dehors de l'anneau de Zinn (voy. : fig. 451); elle se termine dans l'extrémité antérieure du sinus caverneux.

Elle est volumineuse à sa terminaison; son *calibre* augmente très vite d'avant en arrière, lui donnant un aspect infundibuliforme, et cette augmentation de calibre se fait par à-coups, après abouchement de chaque affluent (Festal) (1).

Cette veine est parfois accompagnée d'un canal collatéral veineux (voy. : fig. 450).

---

(1) Ouvrage à consulter : Festal : Recherches anatomiques sur les veines de l'orbite. *Thèse de Paris,* 1887.

Dans son trajet, elle reçoit des *branches collatérales,* qui sont : *a)* la ou les *veines frontales internes*; *b)* la *veine sus-orbitaire,* qui pénètre dans l'orbite au niveau de l'échancrure sus-orbitaire, elle draine une partie du sang veineux des régions sourcilière et frontale (région de la bosse frontale) (voy. : fig. 434); *c)* les *veines ethmoïdales antérieure et postérieure,* qui établissent, d'autre part, une anastomose entre la circulation intra-orbitaire et la circulation nasale, dispositif qui explique les thrombo-phlébites du sinus caverneux dans les furoncles du nez ou les sinusites (voy. : fig. 450); *d)* la moitié supérieure des *veines ciliaires antérieures*; *e)* les *deux veines vorticineuses supérieures*; *f)* la *veine lacry-*

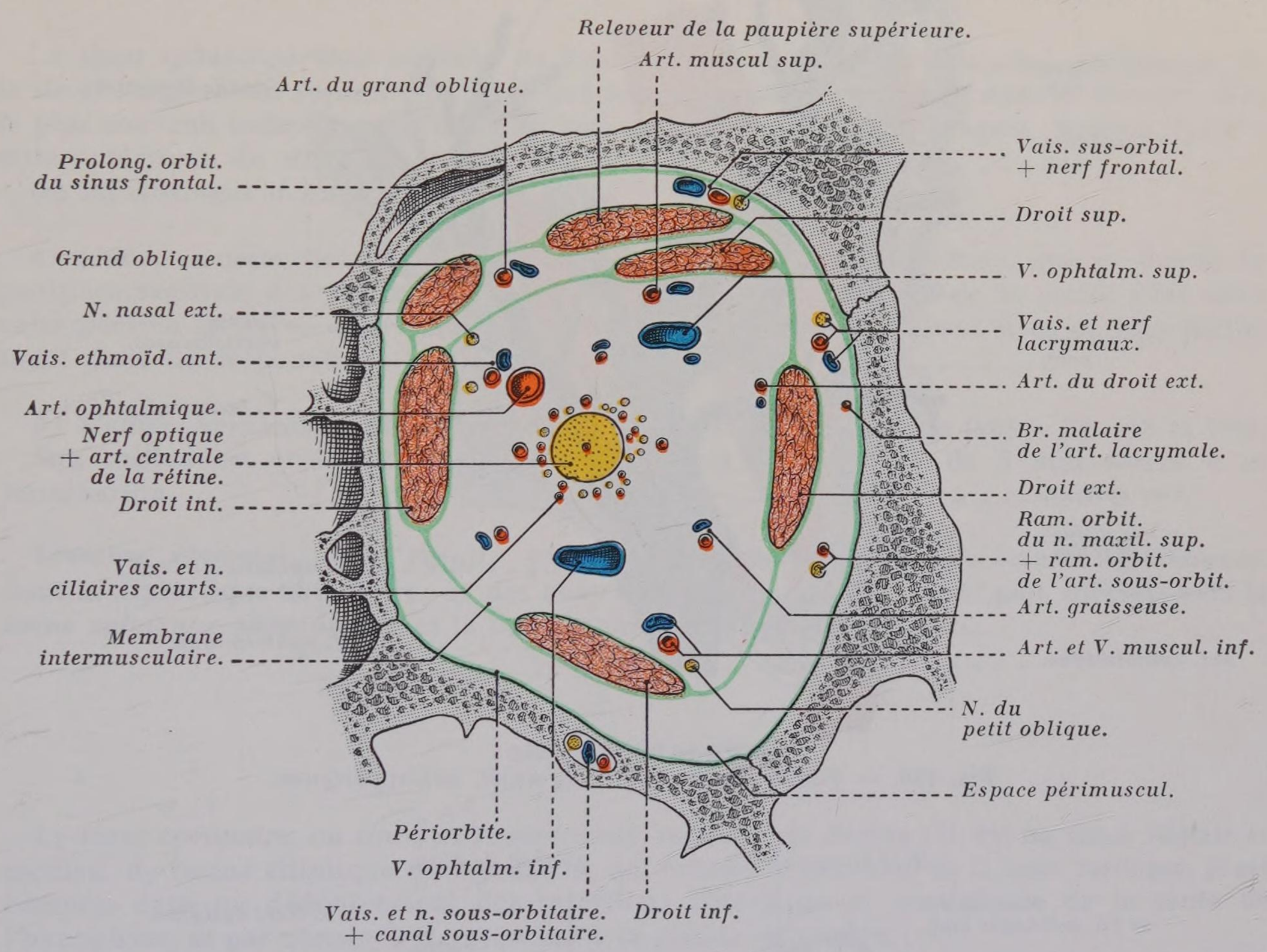

FIG. 449. — *Coupe frontale de la cavité orbitaire passant un peu en arrière de l'émergence du nerf optique, côté droit, segment antérieur de la coupe* (demi-schématique).

male, relativement volumineuse, qu'elle reçoit un peu avant sa traversée de la fente sphénoïdale; *g)* la *veine centrale de la rétine,* veine longue et grêle qui suit le même trajet que l'artère homonyme; toutefois, cette dernière peut déboucher isolément dans le sinus caverneux; *h)* et de multiples *veines musculaires* venues des muscles extrinsèques de l'œil et du releveur de la paupière supérieure (voy. : fig. 450).

2° La ***veine ophtalmique inférieure,*** souvent plus grêle que la précédente, naît contre le bord antéro-inférieur de l'orbite, entre les muscles droit inférieur et droit externe; elle suit le plancher de l'orbite en se plaçant au-dessous du droit inférieur (parfois au-dessus); elle traverse la partie large de la fente sphénoïdale au-dessous de l'anneau de Zinn, et se termine soit dans la précédente veine, soit directement dans le sinus caverneux (voy. : fig. 449 et 451).

Elle reçoit : *a)* les *deux veines vorticineuses inférieures*; *b)* la moitié inférieure des *veines ciliaires antérieures*; *c)* et des *veines musculaires.*

Près de sa terminaison, la veine ophtalmique proprement dite présente fréquemment un *canal de dérivation* qui se déverse dans le sinus plexiforme (Hovelacque et Reinhold).

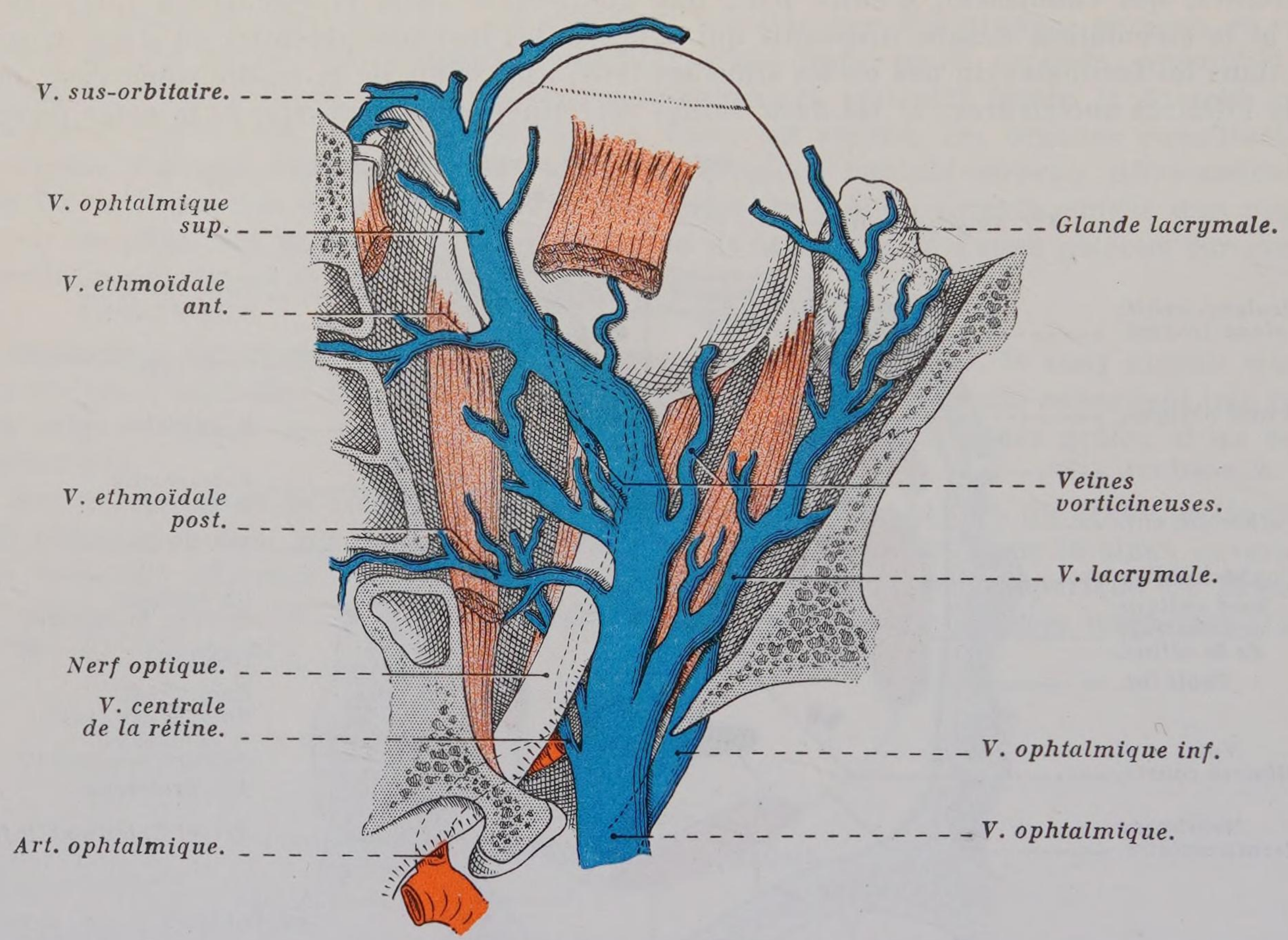

FIG. 450. — *Veines de l'orbite; côté droit, vue supérieure.*

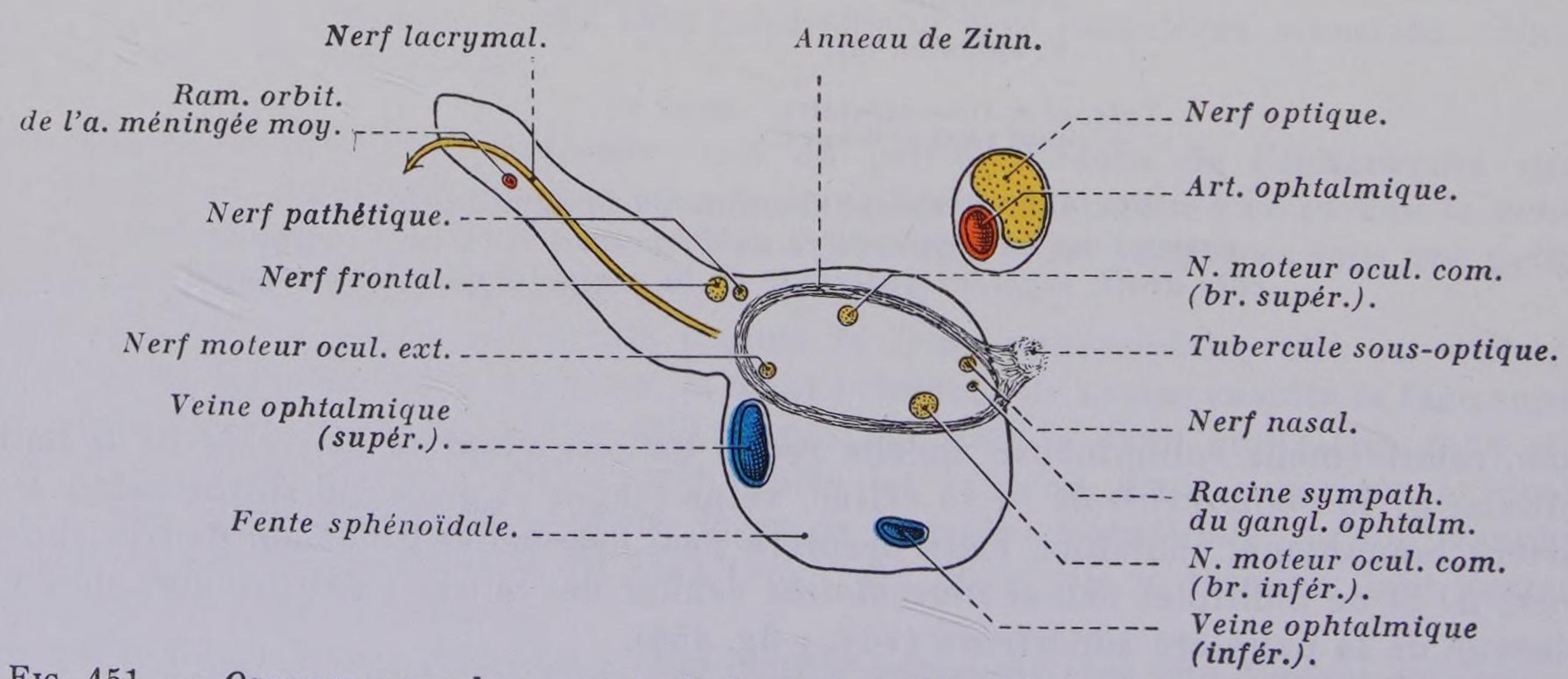

FIG. 451. — *Organes vasculo-nerveux de la fente sphénoïdale et du canal optique; côté droit, vue antérieure* (schématique).

Le système de la veine ophtalmique est avalvulaire, le sens du courant veineux s'établit normalement d'avant en arrière; toutefois, dans certaines conditions, la veine ophtalmique peut devenir une voie efférente du sinus caverneux, le sang étant drainé par la veine

faciale. Ce système s'anastomose avec la veine faciale (veine angulaire) et avec les veines temporales (voy. : fig. 432), ce qui explique la gravité des furoncles de la face et de la lèvre supérieure, qui peuvent s'accompagner de thrombo-phlébites du sinus caverneux résultant de la propagation de l'infection par voie veineuse.

SINUS SPHÉNO-PARIÉTAL OU SINUS DE BRESCHET

Le *sinus sphéno-pariétal* ou *sinus de Breschet* (1) *(sinus de la petite aile)*, s'étend depuis le sinus longitudinal supérieur où il prend naissance, soit directement dans ce dernier, soit, le plus souvent, indirectement dans les lacs sanguins voisins du bregma, jusqu'à l'extrémité antérieure du sinus caverneux.

On lui distingue *deux portions* :

a) L'une, **verticale**, descendante, voisine de la suture fronto-pariétale, qui va depuis la gouttière sagittale des pariétaux *(sulcus sagittalis)* jusqu'à l'épine de la petite aile; dans cette portion sa paroi externe, accolée à l'os, est extrêmement mince et se déchire facilement dans les trépanations (Poirier).

b) L'autre, **horizontale**, est cachée sous la petite aile du sphénoïde (voy. : fig. 452 et 455). Son *calibre* est croissant de haut en bas, il est en moyenne de 3 millimètres à sa terminaison.

Branches afférentes. — Il reçoit : 1° des *veines durales*; 2° des *veines diploétiques*, dont la diploétique antérieure; 3° des *veines cérébrales antérieures*, et plus spécialement la *veine sylvienne superficielle* et la *veine ophtalmo-méningée de Hyrtl.*

SINUS CORONAIRE

Le *sinus coronaire*, ou *sinus intercaverneux*, ou *sinus de Ridley* (2), est un sinus impair et médian, de forme elliptique ou circulaire, qui occupe le pourtour de la selle turcique. Il est compris dans un dédoublement des insertions antérieure et postérieure de la tente de l'hypophyse, et par conséquent sus-jacent à la glande pituitaire.

Il est constitué par *deux branches* : *a)* l'une, *antérieure*, la plus volumineuse, est logée dans une gouttière transversale située à la face supérieure du corps du sphénoïde entre le tubercule de la selle et la crête synostosique (voy. : *Sphénoïde*, tome I); *b)* l'autre, *postérieure*, plus grêle, est située en avant du bord supérieur de la lame quadrilatère; chacune des extrémités de ces deux branches s'ouvre isolément dans les sinus caverneux droit et gauche (voy. : fig. 452 et 453).

Ces deux branches sont également unies par un réseau plexiforme très fin, situé sous la partie glandulaire de l'hypophyse (lobe antérieur principalement) : c'est le *plexus sous-hypophysaire*, ou *plexus sous-pituitaire de Trolard* (voy. : fig. 447).

Branches afférentes. — Le sinus coronaire reçoit : 1° des *veines du corps du sphénoïde et du sinus sphénoïdal*; 2° des *veines durales*, provenant de la tente hypophysaire; 3° des

---

(1) Anatomiste et chirurgien français (1784-1845), fut professeur d'Anatomie à la Faculté de Médecine de Paris et membre de l'Académie des Sciences.

(2) Anatomiste et neurologue anglais du début du XVIIIe siècle; fut membre du Collège royal de Médecine de Londres.

veines de la glande pituitaire (système veineux de la capsule); 4° et de petites *veinules* issues de la partie centrale de la base du cerveau.

Il sert d'anastomose entre les deux sinus caverneux.

SINUS EFFÉRENTS. — Les voies efférentes des sinus caverneux sont représentées par les deux sinus pétreux supérieur et inférieur, et par le sinus occipital antérieur; enfin, accessoirement, on peut ranger, parmi les voies de déversement du confluent antérieur, les

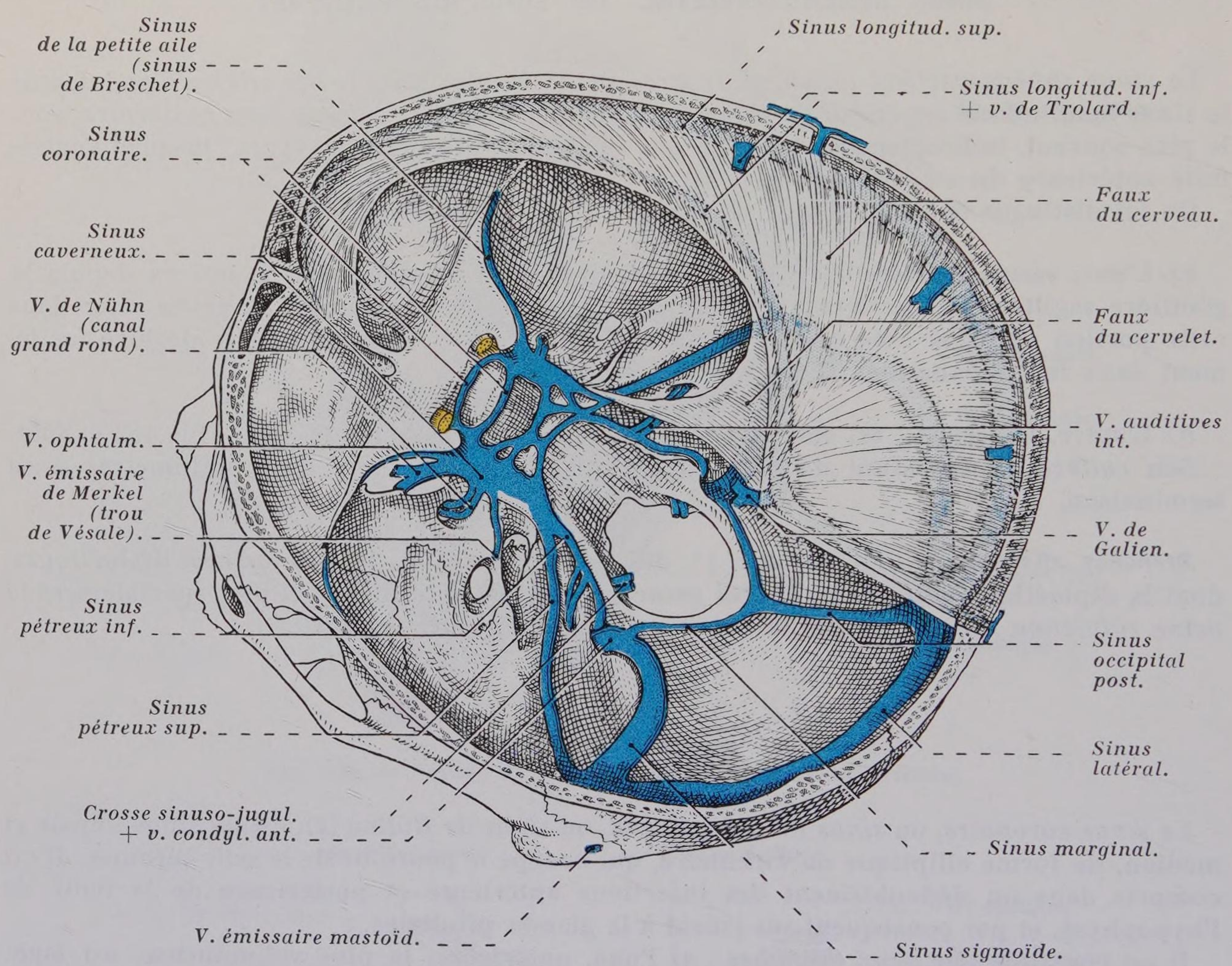

FIG. 452. — *Sinus veineux de la dure-mère; vue de trois quarts après ablation de la moitié gauche de la calotte cranienne.*

veines émissaires propres du sinus caverneux; mais ce sont là des anastomoses, accessoires d'ailleurs, avec le système extra-cranien, plutôt que des voies de déversement proprement dites.

*1° **Sinus pétreux supérieur.*** — Pair et symétrique, le *sinus pétreux supérieur* s'étend de l'extrémité postéro-externe du sinus caverneux au coude du sinus latéral, où il se termine en s'abouchant à contre-courant.

Son calibre n'est pas régulier, le sinus est nettement évasé à ses deux extrémités; c'est-à-dire au niveau des jonctions pétro-caverneuse et pétro-sigmoïdienne (1).

---

(1) Article à consulter : KOWSARIAN : Le sinus pétreux supérieur. *Comptes rendus de l'Association des Anatomistes*, 1953, p. 793.

Dans une première portion, il est situé sur la face antérieure du rocher et, dans le reste de son trajet, il suit l'insertion pétreuse de la grande circonférence de la tente du cervelet, où il est compris dans une gouttière creusée sur l'arête supérieure du rocher (voy. : fig. 452 et 453); dans son trajet, il surcroise le moteur oculaire externe et le nerf trijumeau, ce dernier occupant l'incisure trigéminale de Grüber (voy. : fig. 455); à ce niveau, la sixième paire cranienne s'engage dans un canal ostéo-fibreux, sous-jacent au sinus, appelé *canal de Dorello* (1), limité par le corps du sphénoïde (bord latéral de la lame quadrilatère) en dedans, le sommet du rocher en bas et en dehors, et le ligament sphéno-pétreux de Grüber en haut; ce ligament sépare le sinus du nerf (voy. : fig. 186).

Branches afférentes. — Il reçoit : 1° des *veines tympaniques,* qui proviennent de la voûte de la caisse du tympan, en passant par la scissure pétro-squameuse; 2° la *veine de l'aqueduc du vestibule*; 3° des *veines cérébelleuses latérales,* quand elles ne se déversent pas directement dans le sinus latéral, et, parmi celles-ci, la *veine de Dandy,* issue soit de l'angle ponto-cérébelleux, soit de la face supérieure du cervelet; pendant une partie de son trajet, cette veine est généralement satellite de la huitième paire cranienne; longeant en dehors le trijumeau, elle se jette dans le sinus pétreux supérieur (dans un tiers des cas, elle aboutit au sinus pétreux inférieur) (J. Poulhès); 4° des *veines durales*; 5° et accessoirement, près de sa terminaison, la *veine de Labbé* ou *petite anastomotique,* lorsque celle-ci ne se déverse pas dans le sinus latéral.

2° ***Sinus pétreux inférieur.*** — Pair et symétrique comme le précédent, le *sinus pétreux inférieur* est peu volumineux; il prend son origine à l'extrémité postérieure du sinus caverneux; de là, il se dirige obliquement en bas, en arrière et en dehors, logé dans la gouttière creusée au niveau de la suture pétro-occipitale; il s'étend ainsi du sommet du rocher au trou déchiré postérieur; au niveau de cet orifice, il s'engage dans la partie antéro-interne de ce dernier, en avant et en dedans des nerfs mixtes dont il est séparé par une petite languette fibreuse (ligament jugulaire) (voy. : fig. 423).

Il traverse verticalement le trou déchiré postérieur, puis il émerge du crâne pour atteindre l'espace sous-parotidien postérieur, où il prend tous les caractères d'une veine; il se termine dans le golfe de la veine jugulaire interne, après avoir croisé la face antérieure des nerfs pneumogastrique et spinal (voyez ces nerfs, tome IV) (voy. : fig. 423); exceptionnellement, il reste sinusien dans tout son trajet; à sa terminaison, il est pourvu d'une valvule ostiale.

De forme semi-cylindrique dans le crâne, son *calibre* est un peu supérieur à celui du sinus pétreux supérieur.

Les deux sinus pétreux (supérieur et inférieur), le sinus latéral dans sa portion sigmoïdienne et l'extrémité postérieure du sinus caverneux, délimitent un cadre veineux qui entoure la pyramide pétreuse; l'ensemble constitue l'*anneau veineux de la région pétreuse.*

Branches afférentes. — *a)* Dans le crane, il reçoit : des *veines osseuses* basilaires; des *veines durales*; des *veines cérébelleuses,* et plus spécialement la *veine du flocculus*; des *veines protubérantielles,* issues du réseau veineux prépontique; et les *veines auditives internes.*

b) Au niveau du trou déchiré postérieur, il reçoit de petites veinules du pourtour de cet orifice.

c) En dehors du crane, il reçoit : la ou les *veines condyliennes antérieures* provenant du plexus veineux de l'hypoglosse ou confluent condylien antérieur de Trolard; elles sont

(1) Anatomiste italien du début du xxe siècle, fut professeur d'Anatomie à l'Université de Pérouse.

situées au niveau du canal condylien antérieur (équivalent d'un trou de conjugaison); des *veines pharyngées*; le *sinus pétro-occipital d'Englisch* et le *sinus carotidien de Rektorzik* (voy. : fig. 458).

Le **sinus pétro-occipital d'Englisch** est le seul sinus qui soit situé en dehors de la cavité cranienne; large de 1 mm. 1/2, il occupe la suture pétro-basilaire. Il naît du sinus caverneux au niveau du trou déchiré antérieur; il traverse la membrane fibreuse qui obture cet orifice *(membrana obturatoria foraminis laceri de Grüber)*; il chemine obliquement à la

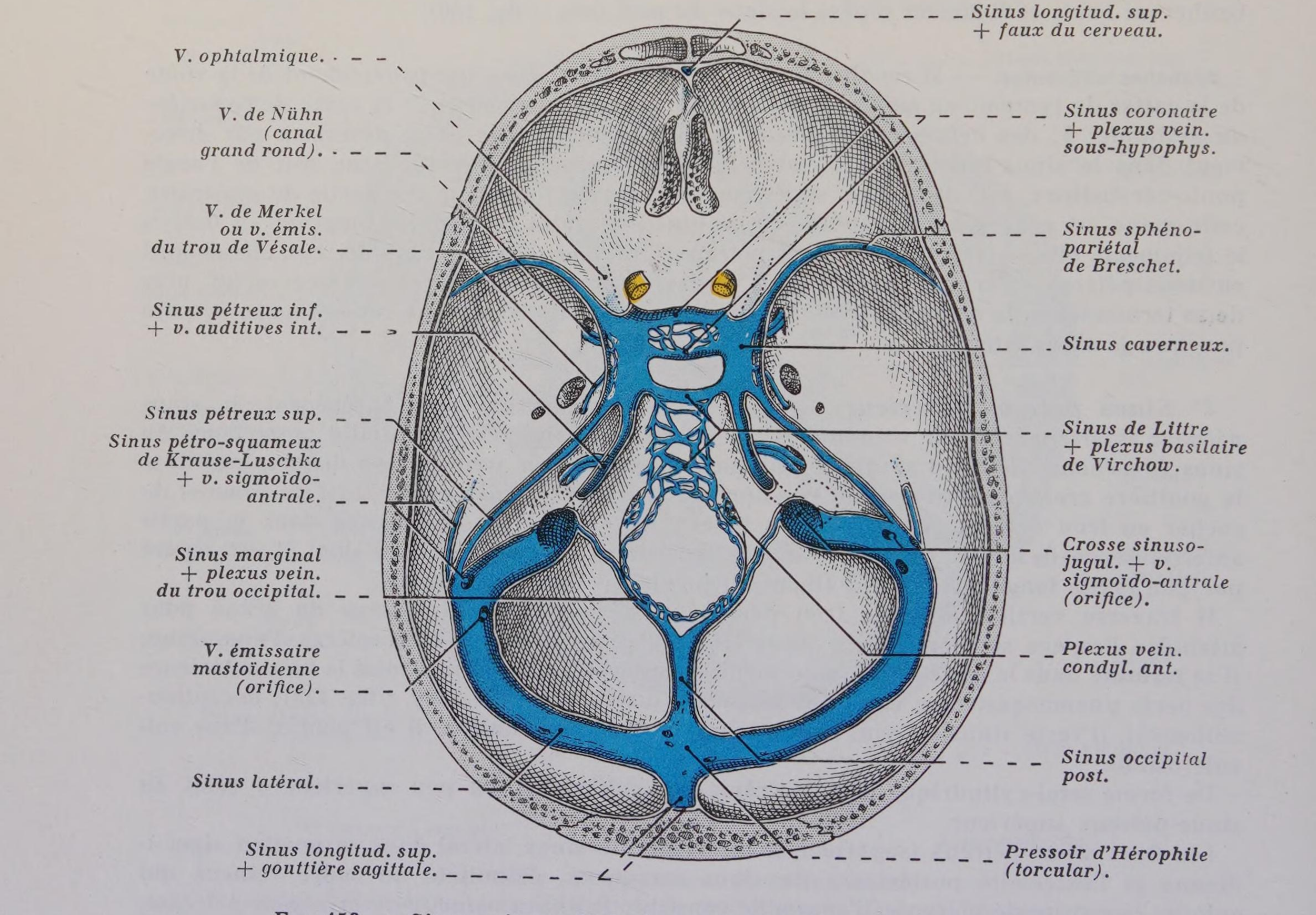

FIG. 453. — *Sinus veineux de la dure-mère au niveau de la base du crâne.*

base du crâne de dedans en dehors et un peu d'avant en arrière, pour se terminer dans le sinus pétreux inférieur (portion veineuse), près de son embouchure, dans le golfe de la jugulaire interne (voy. : fig. 458).

Dans son trajet, il reçoit quelques veinules de la voûte du pharynx *(veines pharyngées)* (voy. : fig. 458).

Le **sinus carotidien de Rektorzik** n'est pas un sinus, mais un fin plexus veineux aréolaire qui enlace la carotide interne dans son trajet intra-sinusien et intra-pétreux. Compris dans l'épaisseur de l'adventice artérielle, ce pseudo-sinus fait suite, à la sortie du crâne, à une ou deux veines grêles et courtes qui se jettent soit directement dans le golfe de la jugulaire interne, soit, le plus souvent, dans le sinus pétreux inférieur.

Dans son trajet, il reçoit des veinules issues du rocher et de la caisse du tympan.

*3° **Sinus occipital antérieur.*** — Le *sinus occipital antérieur,* ou *sinus basilaire,* est un sinus impair et médian, qui s'adosse transversalement à la lame quadrilatère du sphénoïde; il se prolonge au-dessous de cette lame en formant un réseau plexiforme sur la gouttière basilaire de l'occipital.

On peut lui distinguer *deux portions* nettement distinctes, qui sont : *a)* d'une part, une *portion transversale,* franchement sinusienne, qui réunit les extrémités postéro-internes des deux sinus caverneux, ainsi que les extrémités antérieures des sinus pétreux inférieurs; en raison de sa situation, nous le désignerons sous le nom de *sinus sphénoïdal transverse* (*sinus occipital transverse* de certains auteurs), ou *sinus de Littre* (1); *b)* et, d'autre part, au-dessous de ce dernier, une *portion plexiforme,* le *plexus basilaire de Virchow,* qui représente le plexus annexé au corps de la vertèbre occipitale; il se déverse par le trou occipital dans les plexus intra-rachidiens (voy. : fig. 453).

Duret décrit en outre un sinus basilaire intermédiaire entre ces deux portions.

Le sinus occipital antérieur représente une anastomose importante tendue entre les sinus de la base et les plexus rachidiens.

Branches afférentes. — Le sinus occipital antérieur reçoit des *veines osseuses basilaires* et des *veines bulbaires,* un peu au-dessus du trou occipital.

VOIE DE DÉVERSEMENT PRINCIPALE. SINUS LATÉRAUX

Au nombre de *deux,* l'un droit et l'autre gauche, et disposés symétriquement, les *sinus latéraux* (2) occupent l'étage postérieur du crâne. Ils s'étendent du confluent sinusien postérieur où ils naissent, au golfe de la veine jugulaire interne où ils se terminent, c'est-à-dire de la protubérance occipitale interne au trou déchiré postérieur, ou plus exactement au *foramen jugulare.*

Ils naissent soit directement du pressoir d'Hérophile, soit par continuation du sinus longitudinal supérieur pour le droit et du sinus droit pour le gauche (type adossé).

Leur *calibre* va en croissant de l'origine à la terminaison; leur *diamètre moyen* est de 10 à 12 millimètres; de plus, ils sont rarement égaux, et le droit est souvent plus volumineux que le gauche, d'où les dénominations respectives de *sinus major* et de *sinus minor,* traduisant cette fidèle loi du développement et de l'évolution du système veineux, en vertu de laquelle le côté droit l'emporte toujours sur le côté gauche; d'autre part, les gouttières osseuses du crâne, dans lesquelles les sinus latéraux sont logés, expriment nettement cette différence de calibre.

Dans tout son trajet, le sinus latéral est logé dans une gouttière osseuse, la *gouttière du sinus latéral,* creusée sur la face endocranienne de l'occipital, du temporal et de l'angle postéro-inférieur du pariétal (voyez ces os, tome I). Il présente dans son ensemble un trajet arqué en forme de *fer à cheval* à concavité interne, et on peut lui distinguer *trois portions,* qui sont : *a)* une *portion horizontale* ou *occipito-pariétale*; *b)* une *portion verticale* ou *mastoïdienne*; *c)* et une *portion terminale* ou *transversale,* très courte, *temporo-occipitale,* qui contourne l'apophyse jugulaire de l'occipital (voy. : fig. 453).

A l'union des deux premières portions, le sinus latéral aborde la base du rocher; à ce niveau, il change brusquement de direction contre la face endocranienne de l'écaille mastoïdienne : c'est le *coude du sinus latéral*; quant aux deux dernières portions, elles forment avec ce coude un trajet en S italique couché transversalement (ſ) : on donne à cet

---

(1) Médecin et anatomiste français (1658-1725).

(2) Ouvrages à consulter : Aka : Etude anatomo-clinique sur le sinus latéral. *Thèse de Bordeaux,* 1904.

Chatellier : *Le sinus latéral (Embryologie, Anatomie).* 1 vol. L. Arnette, édit., Paris, 1923.

ensemble le nom de *sinus sigmoïde* et à la gouttière qui le loge celui de *sulcus sigmoïdeus.*

Sur une coupe, le sinus latéral apparaît triangulaire dans sa portion horizontale (portion occipito-pariétale), tandis qu'il devient semi-circonférentiel, en « *gueule de four* », dans sa portion sigmoïdienne où il est encastré dans la gouttière relativement profonde que lui offre le *sulcus sigmoïdeus.* L'union du sinus transverse et du sinus sigmoïde *(coude du sinus latéral)* présente une section piriforme à la coupe; le sinus se prolonge à la manière d'une pointe dans l'insertion de la tente cérébelleuse sur le bord supérieur du rocher.

*1° **Portion horizontale*** ou ***sinus transverse.*** — La première portion, horizontale, appelée *sinus transverse* en raison de sa direction transversale, suit d'arrière en avant et de dedans en dehors l'insertion postérieure, occipitale, de la tente du cervelet, dans laquelle le sinus est contenu. Il occupe la *gouttière transverse,* creusée sur la face endocranienne de l'écaille de l'occipital, qui est située à la limite des fosses cérébrale postérieure et cérébelleuse; sa direction n'est pas franchement horizontale, mais légèrement oblique en dehors, en avant et en bas (voy. : fig. 445 et 453).

Dans cette portion, et par suite de l'insertion de la tente du cervelet sur les lèvres de la gouttière transverse, le sinus latéral est, à la coupe, prismatique triangulaire à arête antérieure.

Il répond : a) *en haut,* à la face inférieure du cerveau, et plus spécialement au lobe temporo-occipital; b) *en bas,* à la face supérieure du lobe latéral du cervelet et plus spécialement aux lobules semi-lunaires supérieur et inférieur; c) et *en arrière,* à la gouttière transverse de l'occipital; superficiellement, il répond à la ligne courbe occipitale supérieure. Sa projection sur le crâne correspond à une ligne qui va de la protubérance occipitale externe à la crête sus-mastoïdienne; la terminaison du sinus transverse répond exactement à l'astérion; généralement, le sinus droit est un peu plus élevé que le sinus gauche.

Le sinus transverse est décollable, et un volet de trépanation occipitale le découvre complètement jusqu'à la veine émissaire mastoïdienne, sans risque d'hémorragie.

*2° **Coude du sinus latéral.*** — Le *coude du sinus latéral* correspond au changement de direction de ce dernier; situé au niveau de la suture temporo-occipitale et appliqué contre la partie haute de l'écaille mastoïdienne *(zone postéro-supérieure de Mouret),* le sinus refoule la corticale endocranienne (table interne), à tel point que la paroi osseuse est considérablement amincie en ce lieu et semi-transparente; dans certains cas, le sinus n'est séparé de la surface exocranienne que par une mince lame osseuse dont l'épaisseur varie de 2 à 4 millimètres.

Le coude du sinus latéral représente un *point de faiblesse* où les déchirures traumatiques sont les plus fréquemment observées.

Les *rapports* de ce coude sont variables suivant les sujets, variables aussi avec l'âge, ils dépendent également de la procidence du sinus sigmoïde.

A ce niveau et *chez l'adulte,* le sinus transverse fait avec le sinus sigmoïde un angle qui varie entre 70 et 90 degrés, mais lorsque le sinus sigmoïde est procident en avant, son versant antérieur est généralement situé très près de l'antre, séparé de ce dernier par les cellules intersinuso-antrales.

Extérieurement, le coude se projette contre la suture pariéto-occipitale en haut et en arrière, les insertions du sterno-cléido-mastoïdien et du splénius en bas, et l'axe de la face externe de la mastoïde en avant *(ligne pariéto-apicale de Mouret),* axe qui s'étend de l'incisure pariétale au sommet de la mastoïde (voy. : fig. 454). Il est généralement situé à 15 millimètres en avant de l'astérion et à 10 millimètres au-dessous de la crête sus-mastoïdienne; il est fréquent d'observer à la face externe du crâne et à son niveau, l'existence d'une veine émissaire bien différente de la veine émissaire mastoïdienne.

Chez le nouveau-né et *chez l'enfant,* le coude est très rapproché de l'antre, et il est exceptionnel de rencontrer des cellules dans le bloc osseux intersinuso-antral avant neuf ans.

Le coude du sinus latéral répond à la partie externe du lobule semi-lunaire supérieur du cervelet.

3° ***Portion verticale* ou *mastoïdienne.*** — Cette portion fait suite au coude du sinus latéral; elle répond au premier segment du sinus sigmoïde *(segment mastoïdien).*

Elle s'étend du versant postérieur de la base du rocher à la suture temporo-occipitale; elle est logée dans une gouttière *(gouttière du sinus latéral* ou *sulcus sigmoïdeus),* creusée sur la face endocranienne du temporal, à l'union de l'écaille mastoïdienne et de la pyramide pétreuse, qu'elle semble refouler en avant; la lèvre antérieure de la gouttière est sur

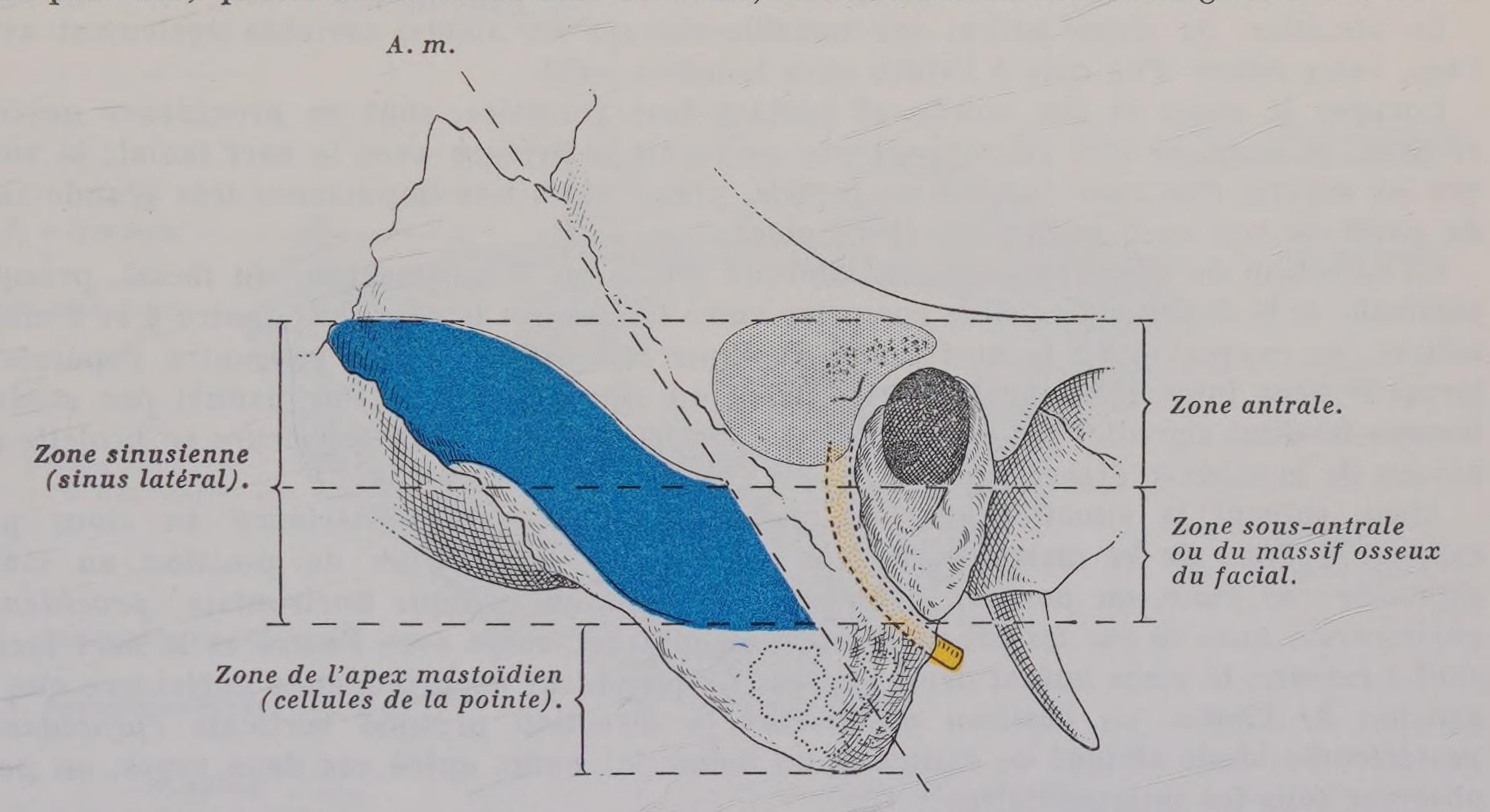

FIG. 454. — *Projection à la face externe de l'apophyse mastoïde, du sinus latéral* (en bleu), *de l'antre* (en pointillé gris) *et de la portion mastoïdienne du facial* (en jaune).
Les quatre zones de l'apophyse mastoïde, côté droit (demi-schématique).
a. m. : axe mastoïdien (ligne pariéto-apicale de Mouret).

le rocher, sa lèvre postérieure est située sur l'écaille mastoïdienne; de forme semi-cylindroïde à convexité inférieure et externe, le sinus se dirige un peu obliquement en bas, en avant et en dedans, devenant ainsi de plus en plus profond.

Entièrement situé dans l'*étage postérieur du crâne* (fosse cérébelleuse), il répond : a) *en arrière et en dedans,* à la face antérieure du lobe latéral du cervelet; b) *en avant et en dehors,* à la gouttière précitée, à l'apophyse mastoïde et au rocher; ce rapport explique la possibilité de thrombo-phlébite du sinus latéral au cours des otites suppurées et des mastoïdites, et cela d'autant plus facilement que des cellules mastoïdiennes (groupe postérieur) s'interposent parfois entre le sinus latéral et l'antre (cellules intersinuso-antrales) (voy. : *Cavités pneumatiques annexées à l'oreille moyenne,* tome V).

Ses *rapports avec l'antre* et sa *projection sur la face externe de l'apophyse mastoïde* sont importants à connaître pour la chirurgie de la mastoïde.

Topographiquement, on peut disposer la projection de ces organes sur la mastoïde de la façon suivante : si l'on mène sur la face externe de la mastoïde trois lignes horizontales parallèles, la supérieure ou ligne temporale prolongée, par la *linea temporalis* (crête sus-

mastoïdienne); la moyenne, par le milieu de l'orifice d'entrée du conduit auditif externe; et l'inférieure, par le bord inférieur de ce conduit (os tympanal), et qu'en outre l'on fasse passer une ligne oblique par l'axe de l'apophyse mastoïde *(axe mastoïdien)*, à 15 millimètres en arrière du bord postérieur du conduit auditif externe *(ligne pariéto-apicale de Mouret)*, allant de l'incisure pariétale au sommet de la mastoïde, on divise ainsi la face externe de cette apophyse en *six quadrants* : *a)* les deux quadrants postérieurs et supérieurs répondent au sinus latéral : c'est la *zone sinusienne*, tandis que l'antéro-supérieur répond à l'antre *(zone antrale)*; enfin, au-dessous de ce dernier se projette le massif osseux de Gellé où se trouve inclus le nerf facial dans l'aqueduc de Fallope : c'est la *zone sous-antrale* ou du *massif osseux du facial*; *b)* quant aux deux quadrants inférieurs, ils répondent aux cellules mastoïdiennes de la pointe : c'est la *zone de l'apex mastoïdien* (voy. : fig. 454).

La situation du sinus latéral est variable suivant les sujets, variable également avec l'âge, voire même d'un côté à l'autre chez le même sujet.

Lorsque le sinus et son coude, et partant leur gouttière, sont en *procidence antéro-externe*, le sinus se met en rapport par sa partie inférieure avec le nerf facial; la zone qui les sépare, dite *zone intersinuso-faciale*, prend alors une importance très grande tant du point de vue anatomique que chirurgical.

La direction du sinus, franchement oblique croise en X la direction du facial, presque verticale, et la distance moyenne comprise entre le sinus et le nerf varie entre 6 et 9 millimètres; ce rapport avec le nerf facial explique les difficultés que rencontre l'opérateur lorsqu'il veut intervenir sur la partie basse du sinus sigmoïde (Portmann); par contre, lorsque le sinus sigmoïde est en *procidence postérieure*, sa partie inférieure se projette au niveau de la rainure digastrique.

Ainsi, suivant la situation plus ou moins antérieure ou postérieure du sinus par rapport à l'axe de la mastoïde, il faut reconnaître *deux types* de position au sinus sigmoïde : *a)* l'une, en *position antérieure*, à direction presque horizontale *(procidence antérieure)*, dans ce cas les proches rapports qu'il contracte avec l'antre et le nerf facial sont à retenir; le sinus latéral droit est plus fréquemment en procidence antérieure que le gauche; *b)* l'autre, en *position postérieure*, à direction presque verticale *(procidence postérieure)*, donc éloigné de l'antre et du facial; *c)* enfin, entre ces deux types, on peut observer tous les intermédiaires.

En situation normale, la position en profondeur du sinus latéral, envisagée par rapport à la face externe de la mastoïde, est d'autant plus grande qu'on se rapproche davantage du sommet de l'apophyse; elle est en moyenne de 6 millimètres à la partie supérieure du sinus sigmoïde, et de 20 à 22 millimètres à sa partie inférieure.

La trépanation de l'antre se pratiquant toujours dans le quadrant antéro-supérieur, lorsque celle-ci est fortement poussée en arrière, on découvre toujours, et parfois assez rapidement, le sinus latéral que l'on reconnaît à sa dépressibilité.

Chez l'adulte, l'antre est distant du sinus latéral de 6 à 10 millimètres en moyenne; le massif osseux qui s'interpose entre ces deux organes est le plus souvent du type diploétique; il renferme le groupe postérieur des cellules mastoïdiennes, mais parfois aussi il est constitué par une couche compacte représentant la partie la plus postérieure du *mur de Schwartze et Eysell*, qui s'interpose entre les groupes écailleux et pétreux des cellules mastoïdiennes.

En résumé, cette portion du sinus latéral est située en arrière et au-dessous de l'antre, et sur un plan de plus en plus interne à mesure qu'on l'envisage de haut en bas.

Par rapport à la portion mastoïdienne du sinus latéral, on peut distinguer sur la face endocranienne de la fosse cérébelleuse *deux zones* : l'une, *présinusienne;* l'autre, *rétro-sinusienne.*

a) **Zone présinusienne.** — La *zone présinusienne* est située en bordure de la berge antéro-interne de la gouttière du sinus latéral; elle répond à la face postérieure du rocher, où l'on

trouve de haut en bas le sinus pétreux supérieur logé dans sa gouttière, et la fossette unguéale (fossette endolymphatique) au niveau de laquelle on observe l'aqueduc du vestibule disposé en forme de fente et par lequel émerge le canal endolymphatique; à ce niveau s'interpose, entre la dure-mère et l'os, le sac endolymphatique dont le bord inféro-externe affleure parfois le sinus latéral (voy. : *Labyrinthe membraneux,* tome V) (voy. : fig. 455).

b) **Zone rétro-sinusienne.** — La *zone rétro-sinusienne* correspond à la partie de l'écaille mastoïdienne comprise entre le sinus latéral et la suture pétro-occipitale. Elle est disposée obliquement de haut en bas et de dehors en dedans, et on observe parfois sur cette fosse, près de la berge postérieure de la gouttière, l'orifice endocranien du trou mastoïdien.

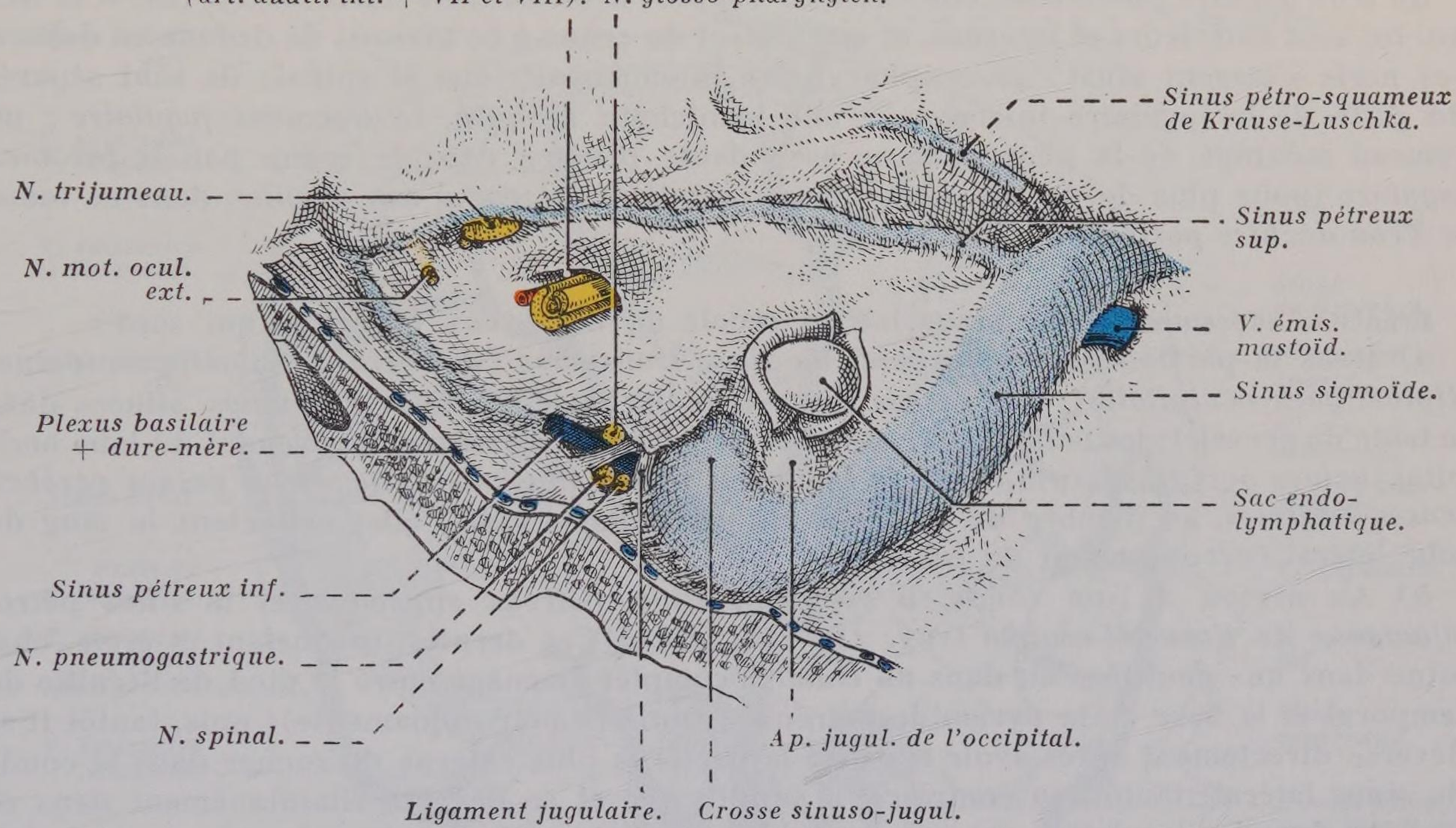

FIG. 455. — *Sinus sigmoïde et crosse sinuso-jugulaire, côté droit.*
La dure-mère a été incisée
pour montrer le sac endolymphatique au niveau de la fossette unguéale.

4° ***Portion terminale transversale. Crosse sinuso-jugulaire*** (1). — La *portion terminale transversale* contourne l'apophyse jugulaire de l'occipital; par ce fait, elle décrit une courbure à concavité antéro-externe très courte ; elle s'étend de la suture temporo-occipitale à l'échancrure jugulaire de l'occipital, qui représente le bord postéro-externe du *foramen jugulare* (voy. : fig. 455).

A ce niveau, le sinus latéral occupe la gouttière creusée sur la face endocranienne des masses latérales de l'occipital; en haut, il est recouvert par le lobe latéral du cervelet et répond plus spécialement au lobule digastrique qui s'étale entre le lobule grêle en arrière et l'amygdale cérébelleuse en avant et en dedans.

Au niveau du trou déchiré postérieur, le sinus latéral change brusquement de direction en décrivant une véritable crosse, la *crosse sinuso-jugulaire* (deuxième coude du sinus sigmoïde); le sinus plonge alors verticalement dans la portion élargie, postéro-externe

(1) Article à consulter : BRAISLIN : Le sinus latéral et le golfe de la jugulaire dans l'enfance. *The Laryngoscope,* 1911, n° 12.

de cet orifice *(foramen jugulare)* et il se continue par le golfe de la jugulaire interne (voy. : fig. 424 et 455).

La crosse et le golfe sont généralement séparés par un léger étranglement, qui n'est bien marqué qu'à partir de la deuxième année; l'angle sous lequel se continue la veine jugulaire interne au niveau de la crosse sinuso-jugulaire est d'environ 50 degrés chez l'enfant, 70 degrés chez l'adulte (Portmann).

La crosse sinuso-jugulaire entre en *rapport* : a) *en haut et en avant,* avec la face postéro-supérieure du rocher dans son segment labyrinthique; b) *en dedans,* elle est située à distance du trou occipital et de la face latérale du bulbe, dont elle est séparée par le tubercule occipital; c) *en dedans et en haut,* la crosse est en rapport éloigné avec l'angle ponto-cérébelleux.

Au trou déchiré postérieur, elle entre en rapport avec les trois nerfs mixtes (IX, X et XI), qui lui sont antérieurs et internes, et qui sortent du crâne à ce niveau; de dedans en dehors, ces nerfs s'étagent ainsi : glosso-pharyngien, pneumogastrique et spinal; ils sont séparés du golfe de la jugulaire interne par une bandelette fibreuse, le *ligament jugulaire* ; un rameau méningé de la pharyngienne ascendante pénètre dans le crâne par le *foramen jugulare* (pour plus de détails, voy. : *Veine jugulaire interne à son origine,* dans ce tome, et *Trou déchiré postérieur,* tome I).

Branches afférentes. — Le sinus latéral reçoit de nombreux affluents, qui sont :

a) Dans la portion qui correspond au *sinus transverse* : des *veines diploétiques* (*veines diploétiques occipitales*); des *veines durales,* pourvues de lacunes sanguines, situées dans la tente du cervelet; les *veines cérébrales postérieures et inférieures,* provenant du lobe occipital (*veines occipitales*); la *veine de Labbé* ou *petite anastomotique,* et les *veines cérébelleuses latérales,* au nombre de quatre à cinq de chaque côté : elles collectent le sang du lobe latéral correspondant du cervelet.

b) Au niveau de son *coude,* il reçoit le *sinus pétreux supérieur* et le *sinus pétro-squameux de Krause-Luschka* (voy. : fig. 453 et 455); ce dernier, inconstant et grêle, chemine dans une gouttière ou dans un canal incomplet aménagé entre le pied de l'écaille du temporal et la base de la pyramide pétreuse (gouttière pétro-squameuse); puis, tantôt il se déverse directement après avoir traversé la partie la plus externe du rocher dans le coude du sinus latéral; tantôt, au contraire, il se bifurque et se déverse simultanément dans ce sinus et dans la circulation veineuse exocranienne; alors il sort du crâne par un conduit situé dans la partie antérieure du fronton sus-méatique de Mouret, appelé *aqueduc de Verga* (1) ou *canal du sinus pétro-squameux* (voy. : *Os temporal,* tome I); l'orifice externe de ce canal correspond au *foramen jugulare spurium de Luschka* ou *trou temporal d'Otto* (voy. : fig. 456); finalement, le sinus devenu veine se perd dans la veine temporale superficielle, ainsi il représente le vestige de l'origine de la veine jugulaire externe du fœtus; parfois, enfin, le sinus continue son trajet en avant dans l'angle dièdre pétro-squameux, pour aboutir dans l'une des veines méningées moyennes, au niveau du trou petit rond.

c) Dans sa *portion mastoïdienne,* le sinus latéral reçoit la *veine sigmoïdo-antrale d'Elsworth,* veine diploétique qui collecte le sang veineux de la périphérie de l'antre et des cellules mastoïdiennes (voy. : fig. 453); cette veine explique dans une certaine mesure la marche de l'infection vers le sinus latéral, dans les otites et les mastoïdites; la *veine émissaire mastoïdienne,* qui passe par le trou ou canal mastoïdien, et qui fait communiquer le sinus latéral soit avec la veine jugulaire postérieure, soit avec la veine occipitale; cette veine est parfois d'un volume considérable, à tel point que, blessée au cours des opérations sur la mastoïde, elle peut faire penser à première vue à une ouverture du sinus latéral; et la *veine de l'aqueduc du limaçon,* qui provient de l'oreille interne (limaçon et canaux semi-circulaires).

---

(1) Neurologue et psychiatre milanais (1811-1895).

d) Enfin, dans sa *portion terminale,* il reçoit la *veine condylienne postérieure*; cette veine, sinusienne à son origine, traverse le trou ou canal condylien postérieur au niveau de la fossette condylienne, pour se jeter à sa sortie du crâne soit dans la veine vertébrale, soit dans l'origine de la veine jugulaire postérieure de Walther.

VOIES DE DÉVERSEMENT ACCESSOIRES

Ces voies sont représentées par les anastomoses des sinus craniens avec la circulation veineuse exocranienne et intra-rachidienne; les unes sont grêles, sans importance physiologique vraie; les autres au contraire, plus importantes, sont de véritables *voies de déri-*

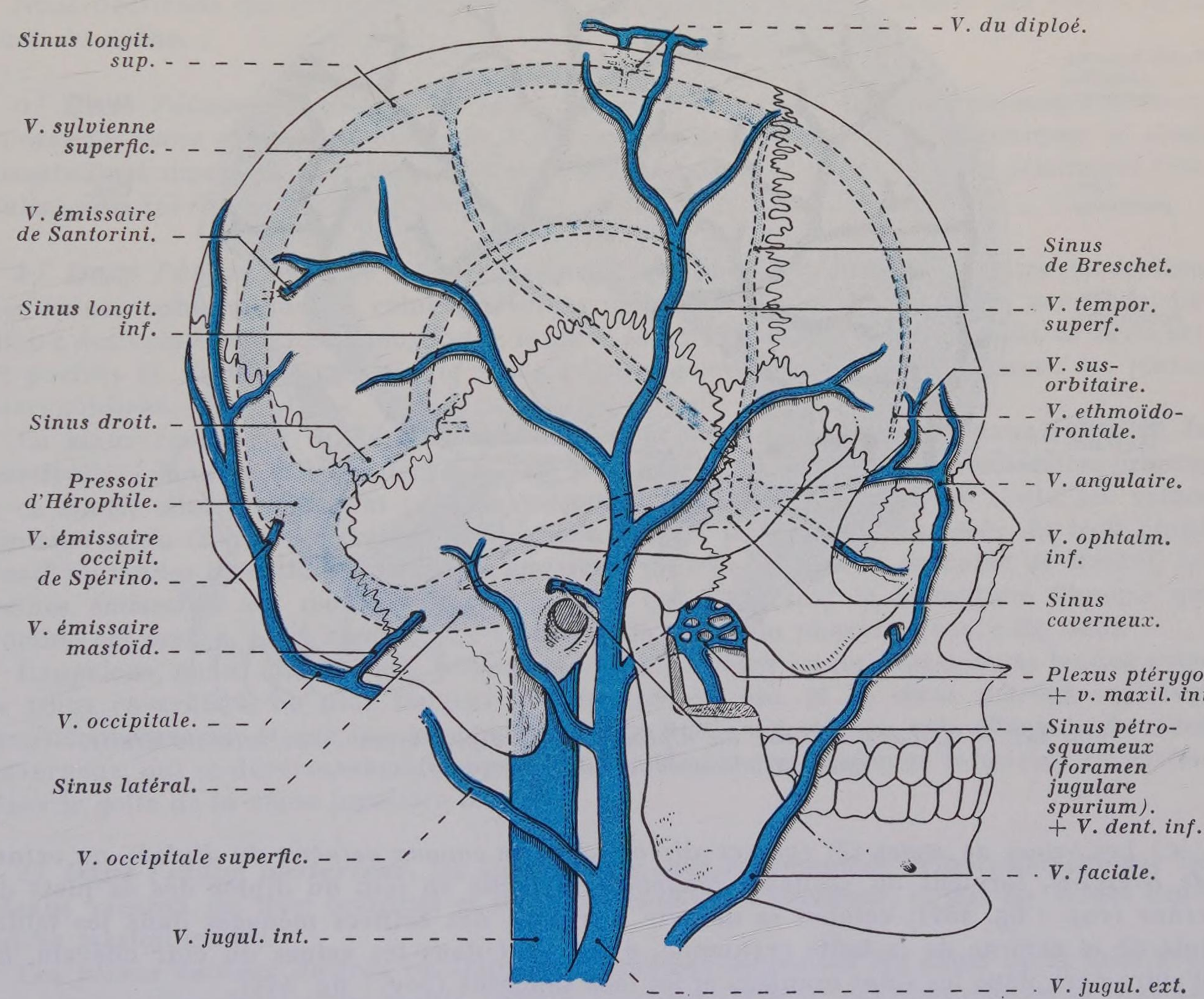

Fig. 456. — *Système anastomotique entre les sinus de la dure-mère et les veines jugulaires sur une vue latérale droite du crâne* (schématique).

vation; elles permettent de rétablir la circulation lorsque les voies principales de déversement sont obstruées; nous les envisagerons successivement au niveau de la voûte et au niveau de la base du crâne.

1° Au niveau de la voûte, elles sont constituées : d'une part, par des *veines émissaires,* veines qui traversent des orifices ou canaux de la paroi cranienne, à savoir : les veines émissaires pariétales et occipitale; et, d'autre part, les *veines du diploé,* qui représentent des anastomoses indirectes entre les systèmes veineux exo- et endocranien.

a) Les **veines émissaires pariétales de Santorini.** passent par les deux trous pariétaux situés près de la suture sagittale, à la hauteur de l'obélion; elles font communiquer le sinus longitudinal supérieur, ou ses lacs sanguins voisins, avec la branche postérieure de la veine temporale superficielle (voy. : fig. 456).

b) La **veine émissaire occipitale de Spérino** (1) (inconstante, 5 % des cas) va du pressoir d'Hérophile ou du sinus longitudinal supérieur, voire même de l'un des sinus transverses, aux veines occipitales; elle traverse le crâne un peu en dehors et au-dessus de la protubérance occipitale externe; elle est fréquemment unilatérale (voy. : fig. 456).

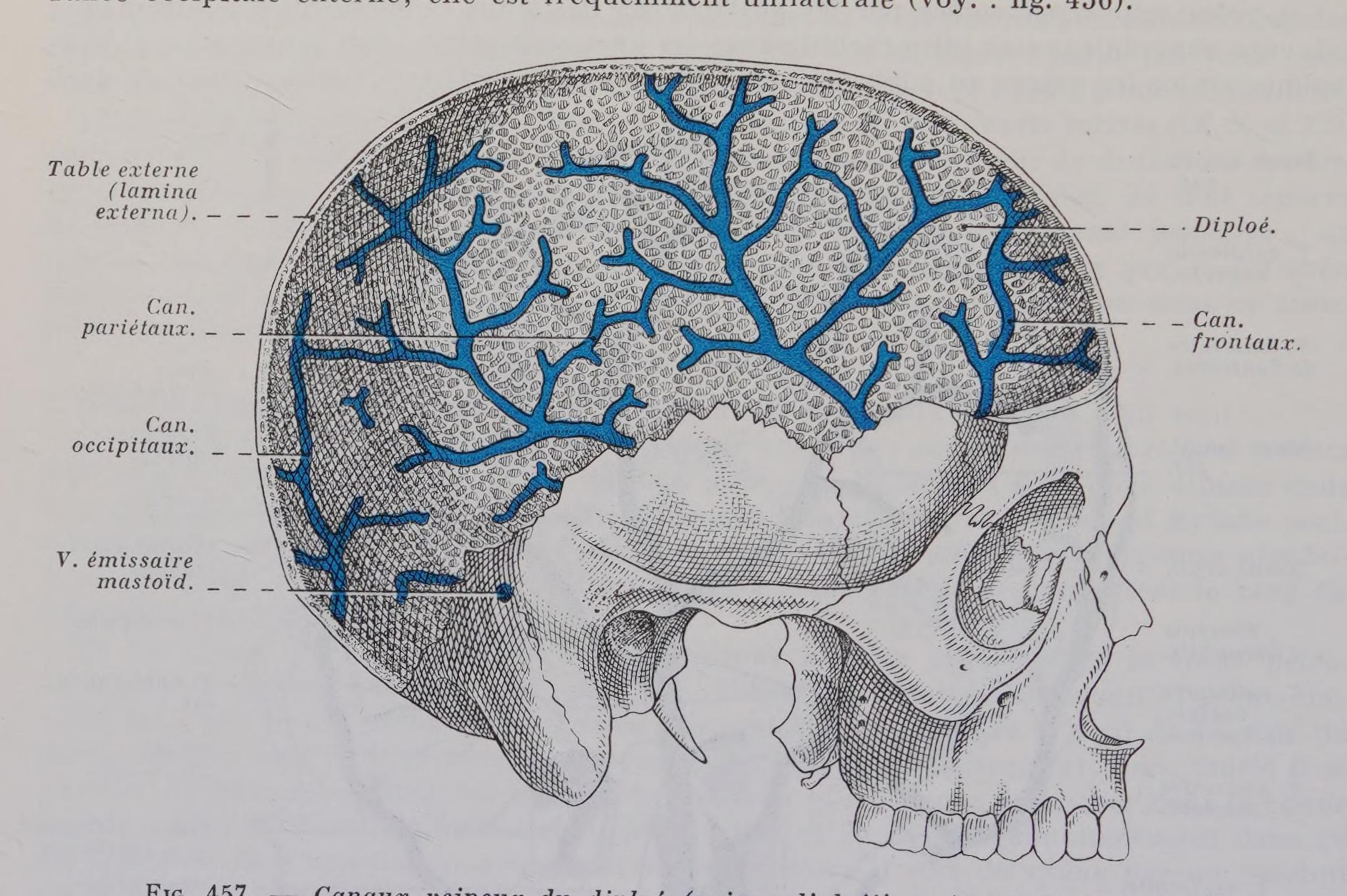

Fig. 457. — *Canaux veineux du diploé (veines diploétiques), vue latérale droite, après ablation de la table externe du crâne.*

c) Les **veines du diploé** (2) (*veines diploétiques* ou *canaux veineux du diploé*), ou *veines de Breschet,* forment un véritable *labyrinthe veineux* au sein du diploé des os plats du crâne (voy. : fig. 457); celui-ci se déverse à travers des orifices ménagés dans les tables interne et externe de la boîte cranienne, d'une part dans les veines du cuir chevelu, et, d'autre part, dans les sinus craniens et les lacs sanguins (voy. : fig. 444).

Suivant leur localisation, on distingue des veines diploétiques à trajet constant et symétrique, qui sont : α) les *veines diploétiques frontales,* apparues très précocement chez l'enfant, qui se déversent dans la veine sus-orbitaire; β) les *veines diploétiques temporo-pariétales,* qui se déversent extérieurement dans les veines temporales profondes, et intérieurement dans le sinus de Breschet; γ) et les *veines diploétiques occipitales,* qui se déversent dans le pressoir d'Hérophile, ou dans le sinus latéral, près de son origine.

Un grand nombre de veines diploétiques paramédianes de la convexité débouchent dans le sinus longitudinal supérieur ou dans les lacs sanguins voisins (voy. : fig. 444 et 457).

---

(1) Anatomiste italien (1850-1926), fut professeur d'Anatomie à l'Université de Modène.

(2) Ouvrage à consulter : Boismoreau : Contribution à l'étude de la vascularisation du diploé. *Thèse de Bordeaux,* 1904.

2° ***Au niveau de la base,*** les voies efférentes des sinus sont représentées : *a)* par les *veines méningées,* et principalement par les *veines petites méningées* et par la *veine méningée moyenne,* qui communiquent avec les sinus de la dure-mère par l'intermédiaire du réseau dural, des lacs sanguins et des veines durales, qui se déversent dans les sinus; mais ce sont là des voies anastomotiques peu importantes et toujours grêles; enfin, rappelons à ce sujet que le *sinus pétro-squameux de Krause-Luschka* constitue parfois une anastomose entre le coude du sinus latéral et les veines méningées moyennes, représentant ainsi une voie de déversement accessoire des sinus de la base; *b)* par des *veines émissaires (veines émissaires des sinus de la base)*; *c)* et par les *plexus veineux du trou occipital* et du *canal condylien antérieur* (voy. : fig. 434 et 458).

Nous décrirons ces *voies anastomotiques* successivement dans chacun des étages de la base du crâne.

a) ***Dans l'étage antérieur,*** les anastomoses se font : par la *veine émissaire du trou borgne* ou *veine ethmoïdo-frontale de Sabatier et Blandin,* qui fait communiquer le sinus longitudinal supérieur avec les veines des fosses nasales; et par les *veines pituitaires* (veinules), qui accompagnent les filets du nerf olfactif.

b) ***Dans l'étage moyen,*** des anastomoses importantes s'établissent entre le système des veines ophtalmiques et celui des veines faciale et temporale; en outre, par l'intermédiaire des veines méningées moyennes, le sinus longitudinal supérieur, le sinus de Breschet, et parfois le sinus latéral, par le sinus pétro-squameux, communiquent avec les plexus ptérygoïdiens.

Le *sinus caverneux* se déverse accessoirement dans les veines extra-craniennes et, en particulier, dans les plexus ptérygoïdiens, par l'intermédiaire de veines émissaires propres à ce sinus; elles proviennent presque toujours du sinus plexiforme, ce sont : les veines *émissaires du trou ovale* (veines petites méningées); les *veines émissaires du trou grand rond,* ou *veines de Nühn* (1); la *veine émissaire du trou de Vésale,* ou *veine de Merkel;* les *veines émissaires du trou déchiré antérieur,* qui traversent la membrane fibreuse qui comble cet orifice, pour aboutir aux veines de la voûte du pharynx (voy. : fig. 458).

Rappelons, enfin, que le *sinus pétro-occipital d'Englisch* est une anastomose tendue entre le sinus caverneux, ou plus souvent le sinus plexiforme, et le sinus pétreux inférieur (portion veineuse), et que le *sinus carotidien de Rektorzik* est une voie efférente du sinus caverneux, qui se déverse, comme la précédente, dans le sinus pétreux inférieur, ou parfois dans le golfe de la veine jugulaire interne.

c) ***Dans l'étage postérieur,*** les anastomoses sont représentées principalement par les plexus veineux du trou occipital et du canal condylien antérieur, et par les veines émissaires mastoïdiennes.

Les *plexus veineux du trou occipital* anastomosent largement les sinus de la base avec les veines extra-durales du rachis (plexus intra-rachidiens); ces anastomoses se font par l'intermédiaire du plexus basilaire de Virchow en avant, et des sinus occipitaux postérieurs en arrière et latéralement (voy. : fig. 453 et 458).

Le *plexus veineux de l'hypoglosse,* ou *confluent condylien antérieur de Trolard,* est l'équivalent du plexus veineux d'un trou de conjugaison (voy. : fig. 453) ; situé au niveau du canal condylien antérieur, il en présente tous les caractères et détermine contre l'orifice interne du canal, autour de l'hypoglosse, une couronne veineuse appelée *circulus hypoglossi*; ce plexus, et la ou les veines condyliennes antérieures qui lui font suite, communiquent, d'une part, dans le crâne, avec les plexus du trou occipital et avec le sinus basi-

(1) Anatomiste allemand (1814-1889), fut professeur d'Anatomie à l'Université d'Heidelberg.

laire *(plexus basilaire de Virchow)*, et d'autre part, avec le sinus pétreux inférieur dans sa portion veineuse exocranienne; parfois, la communication du plexus veineux de l'hypoglosse avec les plexus veineux du trou occipital s'établit par l'intermédiaire d'un court sinus, long de un centimètre environ, qui occupe la face interne du condyle de l'occipital : c'est le *sinus condylien de Labbé.*

Les *veines émissaires mastoïdiennes* (1) passent par les trous ou canaux mastoïdiens. Elles font communiquer les sinus latéraux, un peu au-dessous du coude, avec les veines occipitales et avec les veines jugulaires postérieures de Walther (voy. : fig. 456).

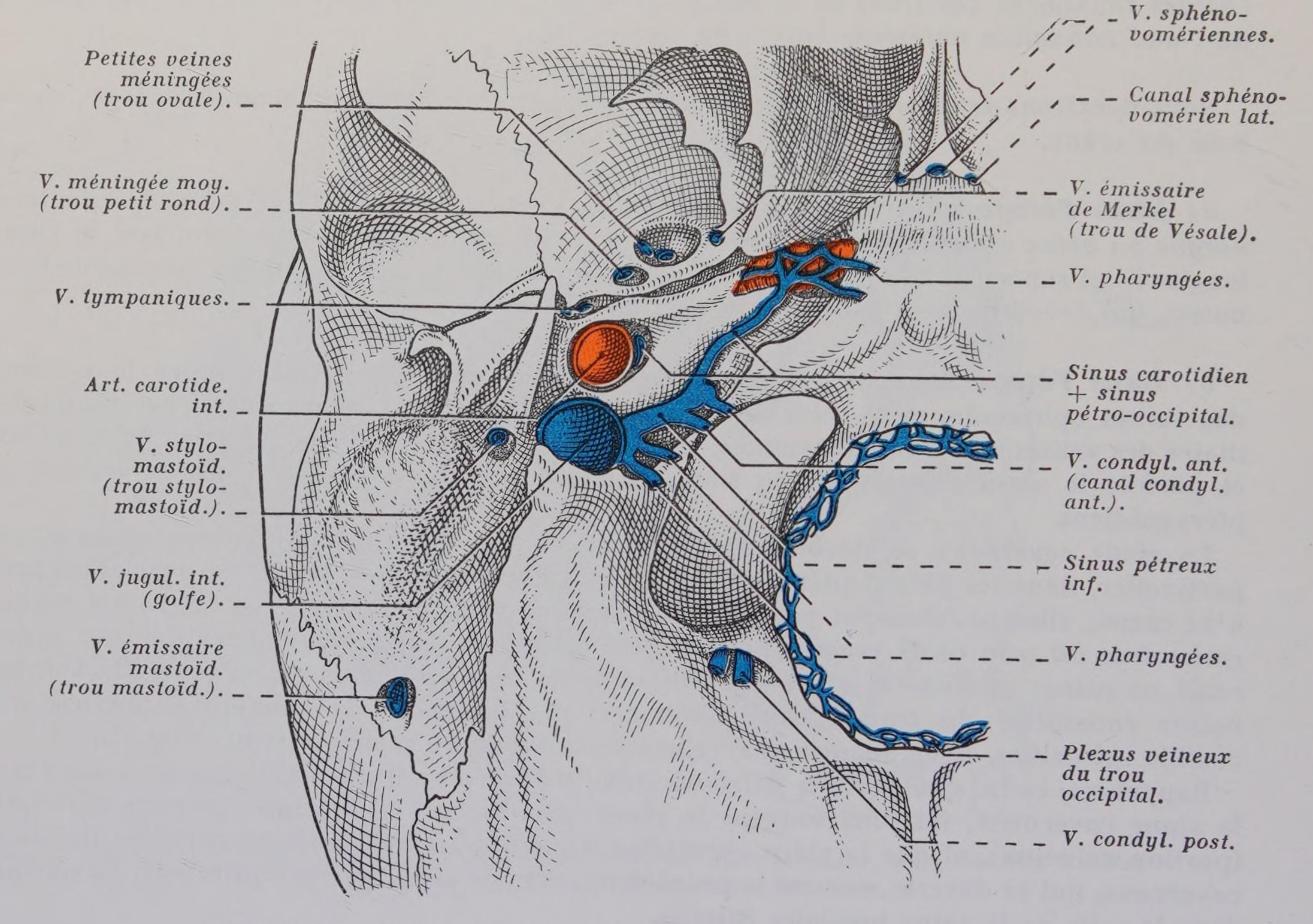

FIG. 458. — *Veines émissaires des orifices de la base du crâne et plexus veineux du trou occipital; sinus pétreux inférieur dans sa portion exocranienne; côté droit, vue exocranienne.*

A son émergence du crâne, la veine est située au niveau de la base de l'apophyse mastoïde *(trou mastoïdien)*, à deux travers de doigts en arrière du conduit auditif externe : c'est la plus volumineuse et la plus constante de toutes les veines émissaires craniennes; fréquemment, elle est accompagnée par une artériole issue de l'artère occipitale et destinée à la dure-mère (rameau méningé).

Enfin, nous signalerons également : *a)* les *veines condyliennes postérieures*, qui relient les sinus latéraux aux plexus extra-rachidiens postérieurs (plexus sous-occipital) et, par

(1) Ouvrages à consulter : COUDERT : Anatomie et pathologie de la veine émissaire mastoïdienne. *Thèse de Paris*, 1900.
DESCARPENTRIES : La veine mastoïdienne. *Thèse de Lille*, 1905.

leur intermédiaire, aux veines vertébrales et aux veines jugulaires postérieures; *b)* des *veines basilaires,* très grêles, qui vont aux veines pharyngiennes; *c)* et le *sinus pétro-squameux de Krause-Luschka* qui, lorsqu'il existe, anastomose le sinus latéral soit avec la veine temporale superficielle (voy. : fig. 456), soit avec les veines méningées moyennes.

ANASTOMOSES DES SINUS ENTRE EUX ET VUE D'ENSEMBLE DES SINUS CRANIENS

Les sinus de la dure-mère sont largement anastomosés entre eux, et beaucoup de sinus précédemment décrits pourraient être compris dans ces anastomoses.

Les anastomoses des sinus de la voûte avec ceux de la base sont nombreuses; nous citerons les sinus de Breschet, le système des veines méningées avec leurs veines anastomotiques (veine de Trolard, veine de Labbé, canal collatéral pariétal), et le sinus pétreux supérieur qui relie le sinus caverneux au coude du sinus latéral; de plus, nous signalerons les anastomoses transversales que constituent, entre les deux sinus caverneux, le sinus coronaire et le sinus de Littre.

Si l'on envisage la disposition des sinus de la dure-mère en allant du trou occipital vers la partie antérieure ou frontale de la boîte cranienne, on constate que les sinus craniens sont disposés d'arrière en avant, suivant *quatre anneaux veineux* : 1° le *premier anneau,* disposé autour du trou occipital, est formé par les sinus occipitaux postérieurs, pétreux inférieurs et basilaire; 2° le *deuxième anneau* est formé par les sinus latéraux, pétreux supérieurs, caverneux et sphénoïdal transverse; 3° le *troisième anneau* est constitué par le sinus longitudinal supérieur, les veines méningées, les veines anastomotiques, les sinus pétreux supérieurs, caverneux et leurs anastomoses intercaverneuses; 4° enfin, le *quatrième anneau* est représenté par le sinus longitudinal supérieur, les sinus de Breschet, les sinus caverneux et le sinus coronaire (voy. : fig. 452 et 453).

Cette disposition montre l'analogie qui existe entre les sinus de la dure-mère et les plexus veineux intra-rachidiens; les sinus étant les équivalents des veines extra-durales du rachis, ils leur sont assimilables comme le crâne aux vertèbres; enfin, les plexus veineux de l'hypoglosse sont assimilables aux veines qui accompagnent les nerfs rachidiens dans les trous de conjugaison; il en est de même des veines émissaires qui accompagnent les nerfs craniens dans les trous de la base du crâne (trou ovale et trou grand rond) (voy. : fig. 458).

VAISSEAUX ET NERFS

Artères. — Les artères des sinus ont été bien étudiées par Luschka; ce sont des *vasa vasorum* qui proviennent : *a)* de la *branche méningée postérieure* de l'artère vertébrale, et des *rameaux méningés de la pharyngienne ascendante* (trou déchiré postérieur et canal condylien antérieur) pour les sinus occipitaux postérieurs, antérieur, latéraux et pétreux inférieurs; *b)* de la *méningée moyenne* pour les sinus longitudinal supérieur et sphéno-pariétal; *c)* et de la *carotide interne* (rameaux grêles) pour les sinus caverneux et coronaire.

Ces artères se terminent en se ramifiant dans la couche externe du sinus.

Veines. — Les veines des parois du sinus se déversent toutes directement dans ces sinus.

Nerfs. — Les nerfs *(nerfs sinusiens de Luschka)* proviennent : *a)* d'une part, du *sympathique* par le rameau carotidien, le plexus carotidien interne et par les plexus qui accompagnent les branches méningées du système de la carotide externe; *b)* et, d'autre part, des

nerfs craniens, et principalement du *trijumeau;* α) soit directement par des filets émanés du *ganglion de Gasser* et destinés à la paroi externe du sinus caverneux *(filets sinusiens)*; β) soit indirectement de ses trois branches terminales, à savoir : par le *nerf récurrent d'Arnold (nerf de la tente du cervelet),* issu de la branche ophtalmique de Willis, pour les sinus pétreux supérieur et latéral; par le *filet ethmoïdal* du rameau nasal de la branche ophtalmique de Willis, destiné à la partie antérieure du sinus longitudinal supérieur; par le *rameau méningé moyen* du nerf maxillaire supérieur et par le *nervus spinosus de Luschka,* issu du nerf maxillaire inférieur.

Le *pathétique,* par l'*accessoire du nerf récurrent d'Arnold,* se distribue à la tente du cervelet et aux sinus qui y sont contenus; le *grand hypoglosse,* par son *rameau récurrent méningé,* se distribue au confluent condylien antérieur de Trolard et aux sinus occipitaux antérieur et postérieurs; enfin, le *pneumogastrique,* par le *rameau méningé,* issu du ganglion jugulaire, se distribue à la partie terminale du sinus latéral.

CONSTITUTION ANATOMIQUE ET STRUCTURE. — Les sinus sont compris dans un dédoublement de la dure-mère; on distingue *deux couches* à leurs parois : *a)* une *couche externe,* durale, donc fibreuse et épaisse, pauvre en fibres élastiques; *b)* et une *couche interne,* endothéliale, analogue à la tunique endothéliale de toutes les veines de l'économie; au niveau des veines émissaires et de la jugulaire interne, elle se continue avec la tunique interne de ces veines (endoveine), et elle repose sur une mince couche élastique.

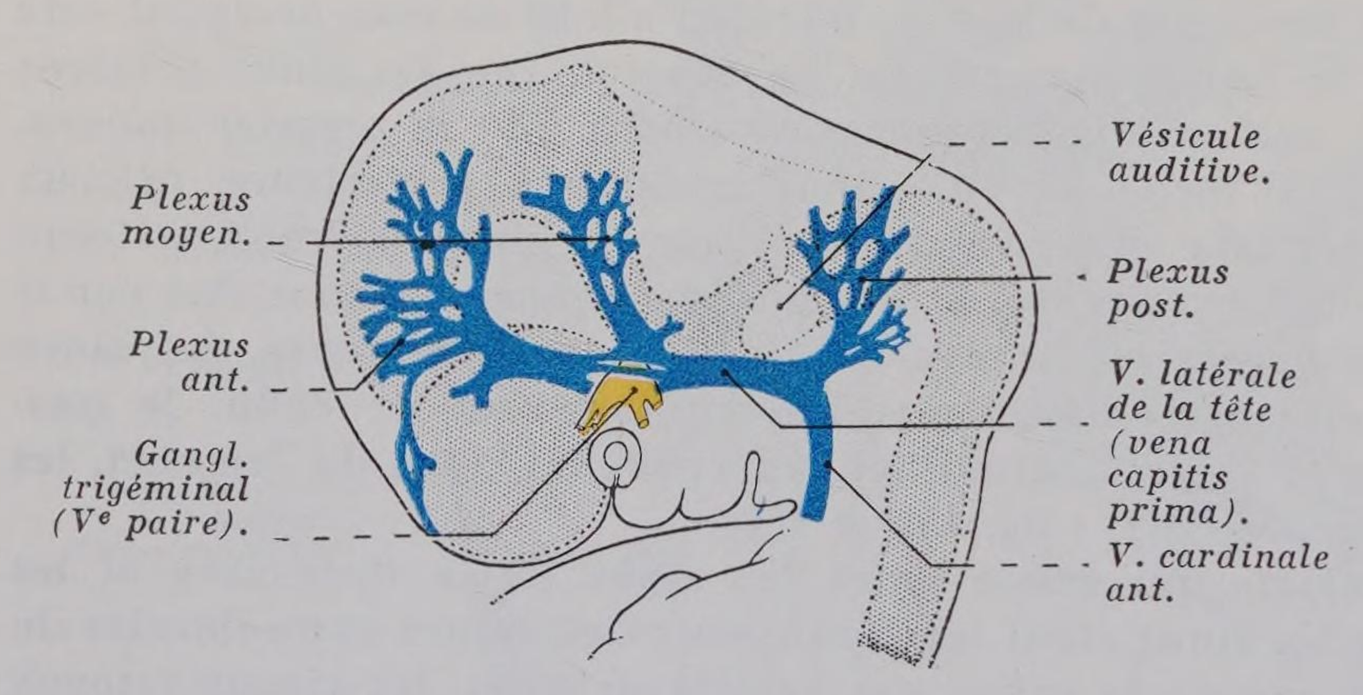

FIG. 459.

Développement des sinus veineux de la dure-mère. Disposition des plexus veineux duraux antérieur, moyen et postérieur et de la veine latérale de la tête de von Grosser (vena capitis prima) (embryon humain de 14 millimètres) (demi-schématique, imité de G. STREETER).

DÉVELOPPEMENT DES SINUS VEINEUX DE LA DURE-MÈRE. — Le *développement* et la *constitution* des sinus veineux de la dure-mère sont intimement liés au développement et à l'évolution de la future masse encéphalique (vésicules cérébrales), de la boîte cranienne et des veines cardinales antérieures.

Les travaux de Lewis, Hochstetter et G. Streeter (1) ont montré que primitivement, dans les premiers stades du développement de l'encéphale (formation et inflexion des vésicules cérébrales), il existe, tant à droite qu'à gauche, dans le mésenchyme qui entoure les vésicules cérébrales, *trois plexus veineux duraux* que l'on qualifie, d'après leur situation, d'*antérieur, moyen* et *postérieur*; chacun de ces plexus se déverse, par un tronc veineux très court, dans une veine qui représente l'extrémité céphalique de la veine cardinale antérieure et à laquelle on donne le nom de *veine latérale de la tête de Grosser* (2) ou de *vena capitis prima* (voy. : fig. 459).

Le *plexus antérieur* draine le sang veineux des hémisphères cérébraux (vésicule cérébrale antérieure), du cerveau moyen et de l'œil; le *plexus moyen* collecte le sang de la partie antérieure du cerveau postérieur, y compris l'ébauche cérébelleuse, son tronc collecteur se jette dans la *vena capitis prima,* entre les racines des nerfs trijumeau et facial; le *plexus postérieur* ramène le sang veineux du bulbe et de la partie supérieure de la moelle cervicale; son tronc collecteur se déverse dans la veine latérale de la tête, immédiatement en arrière de la vésicule auditive (voy. : fig. 459).

La *veine latérale de la tête* est située en dedans du ganglion trigéminal, auquel elle forme parfois une boucle veineuse, et inférieurement, par rapport à la vésicule auditive et aux racines d'origine

(1) Article à consulter : STREETER : The development of the venous sinuses of the dura mater in the human embryo. *American Journal of Anatomy,* 1915, p. 145.

(2) OTTO GROSSER : Embryologiste et histologiste autrichien (1873-1951), fut professeur à l'Université de Prague.

des neuvième et dixième paires craniennes. Au stade de 15-16 millimètres, il se produit chez l'embryon, par rapport aux deux veines latérales de la tête, un clivage en deux parties des enveloppes de l'encéphale : l'une *interne* ou *profonde* (future dure-mère), l'autre *externe* ou *superficielle.*

Vers la fin du deuxième mois, on voit apparaître une *anastomose* entre les plexus postérieur et moyen, qui se place au-dessus et en arrière de la vésicule auditive, cette anastomose prendra de plus en plus d'importance, alors que, simultanément, on assiste à une régression progressive de la

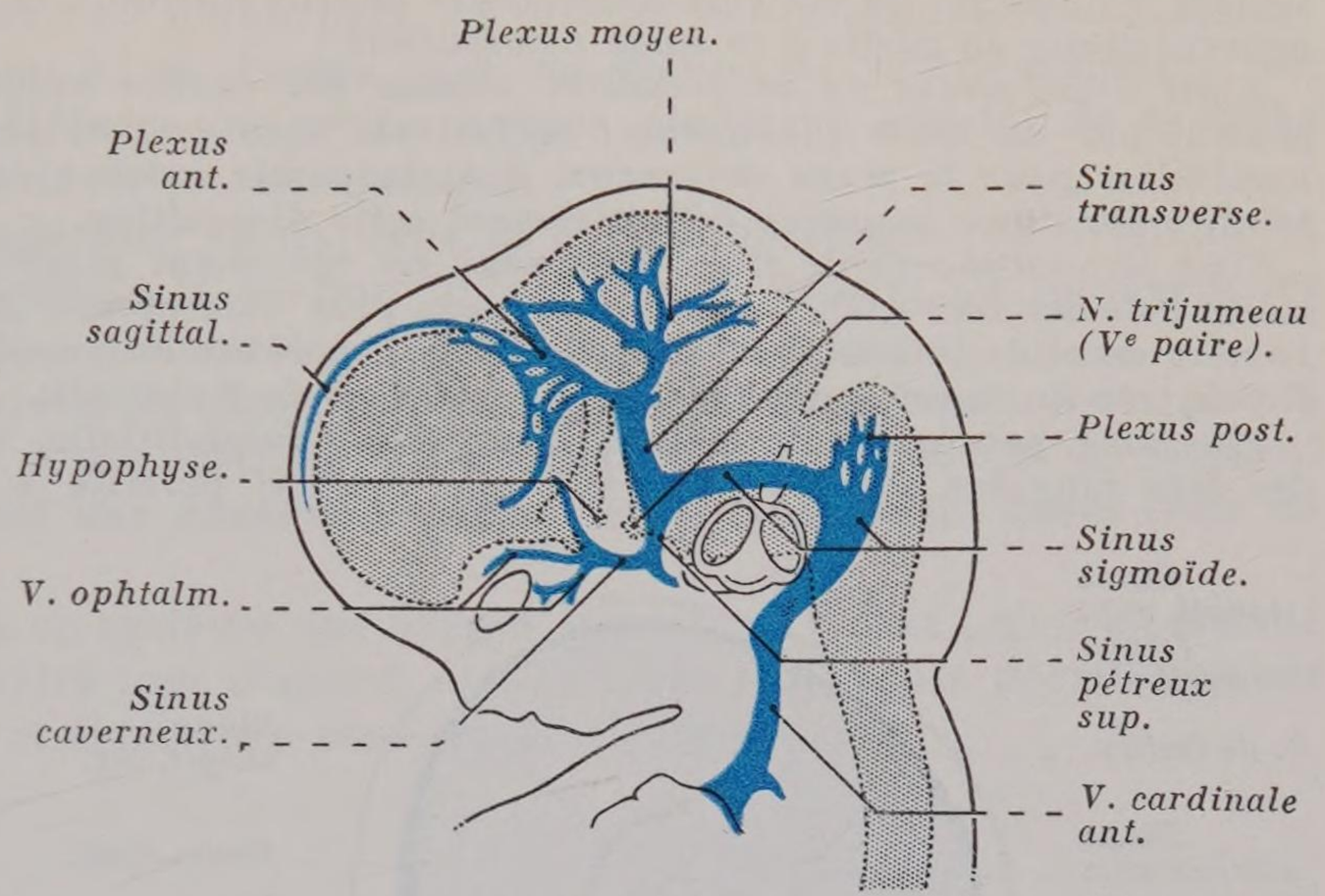

FIG. 460.

Développement des sinus veineux de la dure-mère. Formation des sinus sigmoïde, longitudinal supérieur et caverneux (embryon humain de 24 millimètres) (demi-schématique, imité de G. STREETER).

partie antérieure de la veine latérale de la tête; l'évolution ultérieure de cette anastomose aboutit finalement à la formation de la portion sigmoïdienne du sinus transverse, tandis que toute la partie de la *vena capitis prima* située en avant du ganglion trijeminal donne naissance au *sinus caverneux* dans lequel débouche la veine ophtalmique (voy. : fig. 460).

Le sang veineux de la *base* est alors drainé par *deux voies* vers la veine cardinale antérieure (future veine jugulaire), à savoir : *a)* d'une part, par le *sinus pétreux supérieur,* qui correspond à

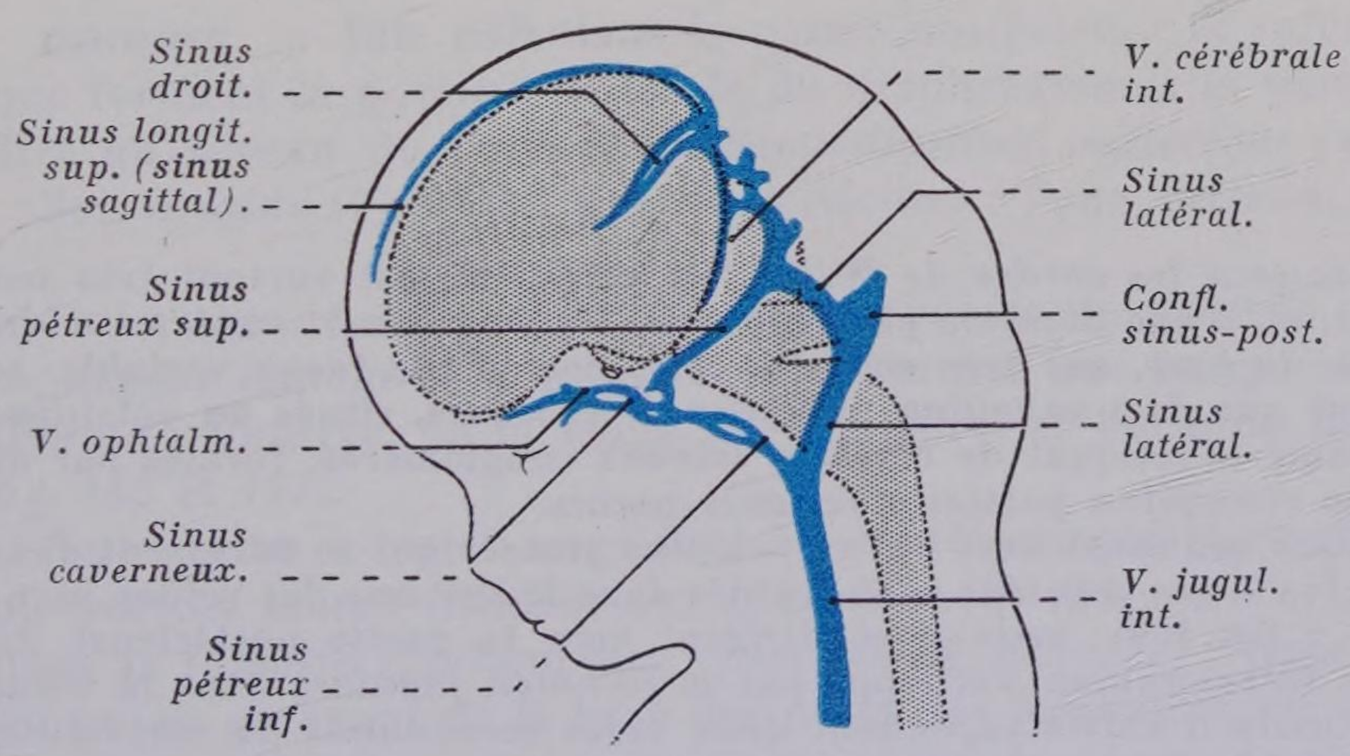

FIG. 461.

Développement des sinus veineux de la dure-mère et leurs connexions avec l'encéphale (embryon humain de 50 millimètres) (demi-schématique, imité de G. STREETER).

la partie comprise entre la portion sigmoïdienne du sinus transverse et le sinus caverneux; *b)* et, d'autre part, par le *sinus pétreux inférieur,* qui n'est autre que la portion de la *vena capitis prima* située postérieurement au sinus caverneux (voy. : fig. 460).

Au niveau de la *voûte,* il se produit plus tardivement une coalescence des plexus antérieur et postérieur, et la formation des *plexus sagittaux supérieur* et *inférieur* et du *plexus tentorial;* les plexus sagittaux donnent naissance aux *sinus longitudinaux supérieur* et *inférieur* et au *sinus droit*; du plexus tentorial dérivent la *portion horizontale du sinus latéral* et le *confluent sinusien postérieur* ou *pressoir d'Hérophile* (voy. : fig. 461 et 462).

Les *lacs sanguins (lacunes veineuses)*, que l'on trouve dans l'épaisseur de la dure-mère, de part et d'autre du sinus longitudinal supérieur et dans la tente du cervelet, ne sont que des reliquats des plexus précités.

Nous avons vu que, primitivement, les plexus veineux dure-mériens sont constitués par des veines anastomosées entre elles un assez grand nombre de fois; par endroits, ces veines s'adossent, et par confluence progressive leurs parois se soudent, puis elles se résorbent partiellement dans les zones de contact; ainsi se trouvent constituées la *cavité du sinus* et les *cordes de Willis*, qui représentent les vestiges du système trabéculaire interne du sinus, et certains, comme le sinus caverneux, peuvent rester en partie à ce *stade trabéculaire*.

Ainsi donc, avant de se présenter comme des cavités veineuses complètes, les sinus craniens passent par un *stade plexiforme*; ce fait est bien évident pour tous les sinus de la base, et en particulier pour le sinus caverneux, dont la partie externe ou *sinus plexiforme* (voire même la totalité du sinus) conserve définitivement cette disposition.

Chez le nouveau-né, le sinus caverneux est également plexiforme, formé par un amas de *vaisseaux veineux* très grêles en surface, mais plus volumineux dans la partie centrale; ils entourent l'artère carotide interne, autour de laquelle il persiste encore chez l'adulte un réseau veineux plexiforme très fin, représentant le *sinus carotidien de Rektorzik*.

Plus tard, par fusion des veines, lacunisation interstitielle, résorption trabéculaire, il se forme des lacs sanguins et une cavité veineuse, mais il persiste à titre de reliquat quelques tractus

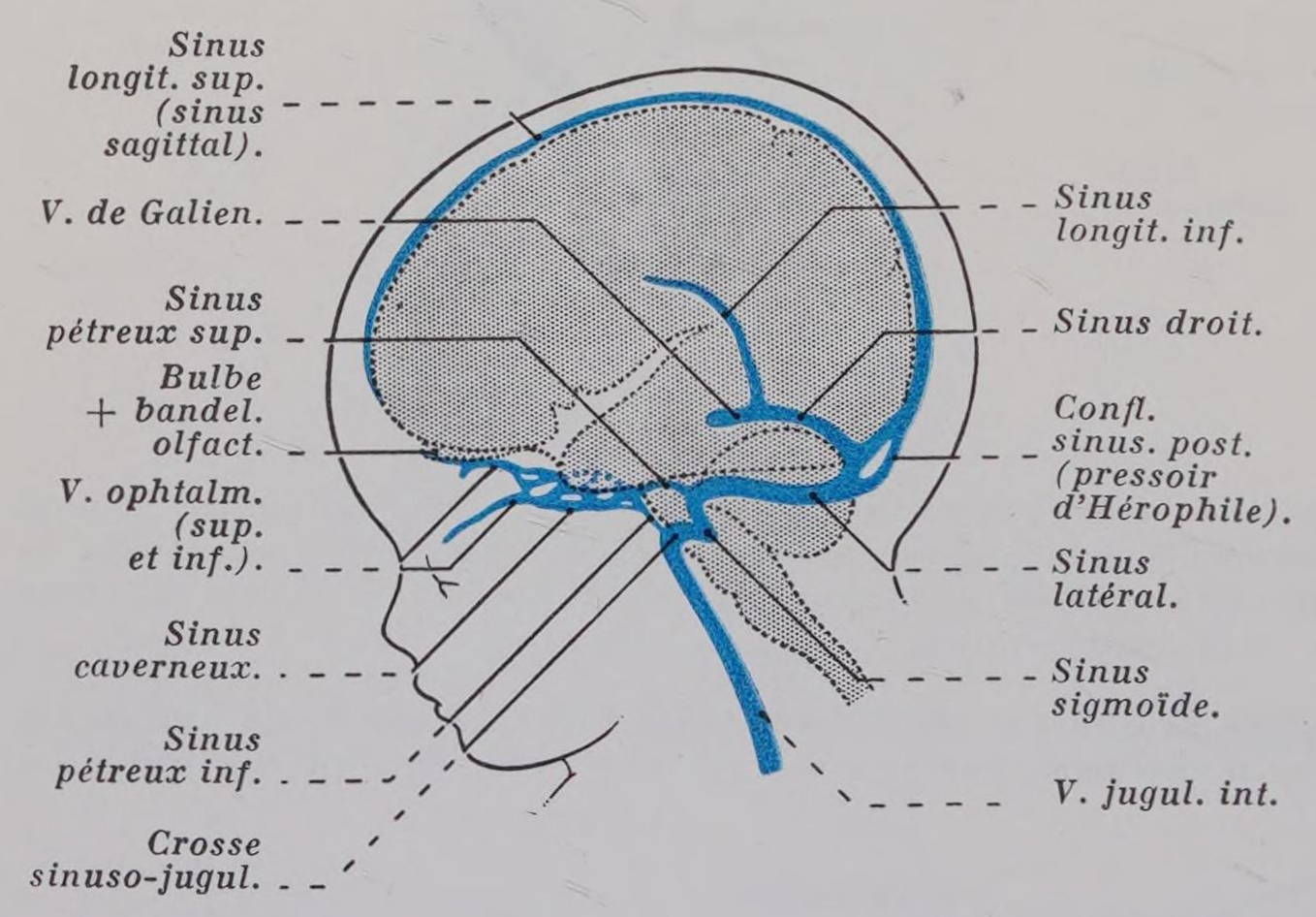

FIG. 462.

Sinus veineux de la dure-mère à la naissance, leurs connexions avec l'encéphale (demi-schématique, imité de G. STREETER).

fibreux au sein de cette dernière : ce sont les *cordes de Willis*; ce dispositif est surtout très net pour le sinus longitudinal supérieur, et, d'une manière plus générale, les *sinus de la voûte sont des sinus plus parfaits que les sinus de la base*, qui très souvent, mais cela d'une façon variable, se rapprochent du type primitif; quant aux *lacs sanguins*, ou *lacunes veineuses*, situés au voisinage des sinus, il faut les considérer comme le reliquat de réseaux veineux conglomérés, formés par de petites veines qui n'ont subi qu'une résorption partielle de leurs parois.

Les veines de la masse encéphalique confluent vers des veines plus grosses qui se déversent dans les sinus, mais primitivement tous les sinus craniens sont drainés dans le système des veines jugulaires par les sinus latéraux (voy. : fig. 462); ceux-ci se dirigent vers la partie postérieure du rocher; à ce niveau, le sang veineux intra-cranien s'échappe par le *foramen jugulare* dans la veine jugulaire interne (voie principale), mais il existe cependant deux voies secondaires de dérivation, qui sont : *a)* la *veine émissaire mastoïdienne*, qui sort du crâne par le trou mastoïdien; *b)* et le *sinus pétro-squameux de Krause-Luschka*, qui passe par le *foramen jugulare spurium de Luschka (faux trou jugulaire)* ou *trou temporal d'Otto*; ces deux voies veineuses représentent des anastomoses entre le sinus latéral et le système jugulaire (veine jugulaire externe) (voy. : fig. 456); par la suite, ces veines émissaires s'atrophient et disparaissent presque complètement, sauf anomalies de persistance; le sinus pétro-squameux disparaît le premier, puis c'est la veine émissaire mastoïdienne, dont il persiste une petite portion qui se déverse dans le sinus latéral; parfois même, il s'établit une communication entre le sinus latéral et le système jugulaire externe, par la veine occipitale; enfin, plus tard, les petites veines du trou borgne, qui faisaient communiquer le sinus longitudinal supérieur avec les veines ethmoïdales, s'atrophient également et disparaissent; quelquefois, une de ces veinules persiste pour constituer la *veine ethmoïdo-frontale de Sabatier et Blandin*, qui représente l'origine du sinus longitudinal supérieur.

VEINES AZYGOS

Les veines azygos comprennent : *a)* d'une part, la *grande veine azygos,* volumineuse, située à droite de la ligne médiane; *b)* et, d'autre part, un groupe de veines constitué par les *hémiazygos supérieure* et *inférieure* ou *petites azygos* placées à gauche de la ligne médiane (d'où leur dénomination, de ἄζυγος, non jumelé).

Ces deux systèmes sont profondément situés dans la cavité thoracique, en avant de la colonne vertébrale; ils correspondent à la portion thoracique de l'aorte; ils reçoivent les branches afférentes homologues des collatérales que fournit cette artère.

Tributaires du système cave supérieur, elles représentent le système émissaire des plexus rachidiens; le système collecteur d'une partie du sang de la région lombaire et de la paroi thoracique; enfin, elles constituent une anastomose entre les deux systèmes caves (voie de dérivation).

En réalité, il faut considérer à ce système une azygos impaire et droite : c'est la grande veine azygos que nous allons décrire tout d'abord, et une série d'affluents parmi lesquels les deux hémiazygos supérieure et inférieure sont les plus importants.

GRANDE VEINE AZYGOS

Cette veine, paire chez beaucoup de mammifères, est unique chez l'homme; appliquée contre le flanc droit du rachis dorsal, elle est placée un peu en avant, mais très près des trous de conjugaison; elle est exclusivement intra-thoracique et occupe la partie la plus postérieure du médiastin postérieur.

ORIGINE. — Elle naît dans la partie postérieure et inférieure du thorax, dans le dièdre que forment la portion verticale du diaphragme et la paroi postérieure du thorax, c'est-à-dire au niveau de l'*espace infra-médiastinal postérieur (sinus vertébro-diaphragmatique).*

Son *origine* (1) se fait par *deux racines* : l'une externe, l'autre interne.

1° La **racine externe,** volumineuse, est constante; c'est la *veine lombaire ascendante droite* ou *azygos lombaire*; elle est représentée par une longue anastomose tendue entre la veine iliaque primitive, ou la veine ilio-lombaire, et l'origine de la grande veine azygos (voy. : fig. 463 et 467).

Cette veine à trajet ascendant est tantôt simple et rectiligne, tantôt disposée en arcades ou parfois même plexiforme; généralement grêle à l'origine, elle chemine tout d'abord dans la fossette ilio-lombaire *(fossette de Marcille)*; puis elle glisse entre les deux plans du psoas, en avant de la base des costoïdes lombaires, où elle est comprise dans une nappe de tissu cellulaire; elle croise les racines du plexus lombaire, sans grande fixité dans les rapports, les unes en avant (5e et 4e), les autres en arrière (2e et 1re); quant au nerf génito-crural, il est constamment situé sur un plan antérieur à la veine.

Elle passe dans le thorax en s'engageant, avec le psoas, sous l'arcade du psoas et toujours entre les deux plans de ce muscle.

---

(1) Article à consulter : HOVELACQUE : Note sur les origines de la grande veine azygos et de l'hémiazygos inférieure; leurs rapports avec le diaphragme. *Bibliographie anatomique,* 1914, p. 204.

Peu après son entrée dans l'espace infra-médiastinal postérieur, elle reçoit la *douzième veine intercostale droite,* veine volumineuse qui augmente très rapidement le calibre de la racine externe de la grande veine azygos (voy. : fig. 463 et 467); l'union de ces deux veines est généralement située derrière le bord interne du carré des lombes et dans l'angle costo-vertébral formé par la douzième côte et le rachis.

Certains auteurs réservent le nom de racine externe de la grande veine azygos au tronc formé par l'union de la douzième veine intercostale avec la veine lombaire ascendante.

La veine lombaire ascendante est anastomosée avec les veines lombaires et elle est en quelque sorte constituée par la succession des arcades verticales tendues entre ces veines (voy. : *Veines lombaires*).

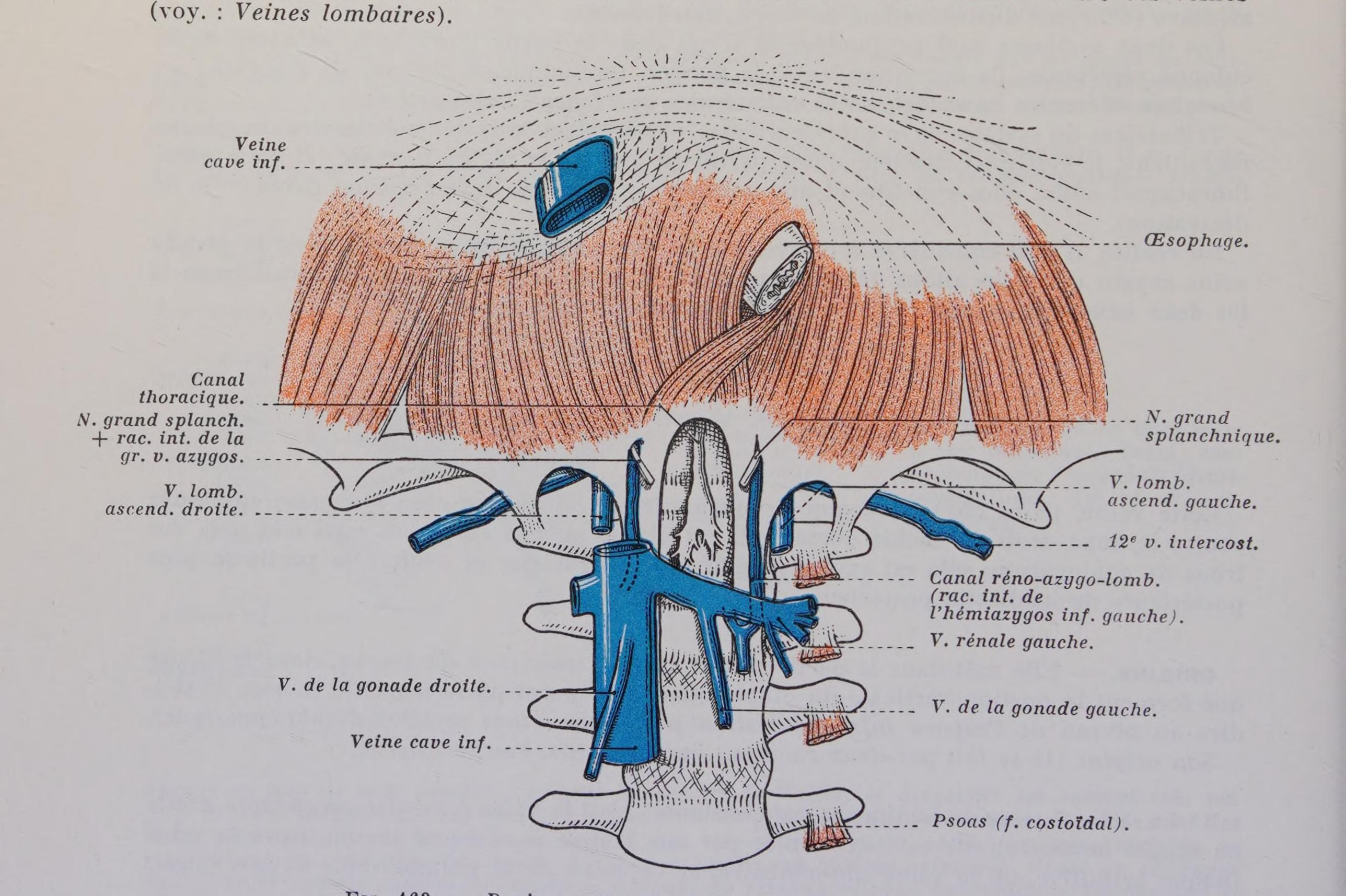

FIG. 463. — *Racines externes et internes des veines azygos.*

2° La **racine interne,** grêle et inconstante, se détache, tantôt, et le plus souvent, de la face postérieure de la veine cave inférieure au niveau de la deuxième vertèbre lombaire, tantôt, mais plus rarement, de la face postérieure de la veine rénale droite, constituant ainsi la *veine* ou *canal réno-azygo-lombaire droit* (Lejars).

Elle pénètre dans le thorax soit par l'orifice aortique, soit en dehors du pilier droit du diaphragme, par le même orifice que le grand splanchnique droit (voy. : fig. 463).

La *réunion des deux racines,* c'est-à-dire l'*origine* de la grande veine azygos, est toujours intra-thoracique, mais sa situation est variable; le plus souvent, elle est située au niveau du disque intervertébral qui sépare la onzième de la douzième vertèbre dorsale; à ce niveau, elle reçoit la douzième veine intercostale; parfois elle se situe plus haut, rarement plus bas.

TRAJET, DIRECTION, TERMINAISON. — Située à droite de la ligne médiane, elle se dirige verticalement de bas en haut jusqu'à la quatrième vertèbre dorsale; à ce niveau, elle quitte la colonne vertébrale, s'incline en avant, en haut et légèrement en dehors; elle passe au-dessus du pédicule pulmonaire droit, puis elle se termine (au niveau de D4), en se déversant à la face postérieure de la veine cave supérieure, au-dessus de sa traversée péricardique.

Envisagée par rapport à la direction qu'elle prend dans son trajet, la grande veine azygos présente *deux portions* : *a)* l'une, *inférieure,* paravertébrale droite : c'est la *portion ascendante* de la grande azygos; *b)* l'autre, *supérieure,* incurvée en forme de crosse à concavité inférieure, qui enjambe le pédicule pulmonaire droit : c'est la *crosse de la grande azygos,* ou plus simplement la *crosse de l'azygos.*

Sa *terminaison* est située plus près du versant externe que du versant interne de la veine cave supérieure, si bien que la convexité de la crosse de l'azygos est tournée en haut et en dehors vers la plèvre médiastine, sur laquelle elle détermine une empreinte en forme de gouttière (voy. : fig. 464 et 466).

Certains auteurs (Luschka, Devé) estiment que, dans sa première portion, la grande veine azygos serait presque médiane sur la face antérieure de la colonne vertébrale, accolée à l'aorte thoracique; puis, à la partie supérieure de l'étage infra-bifurcal du médiastin postérieur, les deux vaisseaux, aorte thoracique descendante et grande veine azygos, divergent à la manière des deux jambages d'un Y, selon l'expression de Devé; enfin, Hovelacque décrit à ces vaisseaux une *portion médiane* qui s'étend entre la sixième et la quatrième vertèbre dorsale; à notre avis, la grande veine azygos est assez rapprochée de la ligne médiane à son origine et dans sa partie initiale; elle s'en éloigne progressivement de bas en haut, et jamais elle n'est franchement médiane; elle reste toujours *paravertébrale droite*; parfois même, dans la partie la plus élevée de sa portion ascendante, elle est au contact des articulations costo-vertébrales; parfois aussi, sur certains sujets, elle se place en avant de ces articulations; toutefois son trajet n'est pas franchement rectiligne, mais très légèrement sinueux (voy. : fig. 464 et 467).

DIMENSIONS. — Sa **longueur** est de 20 à 25 centimètres.

Son **calibre** augmente de bas en haut; de 4 millimètres de diamètre à son origine, il passe à 10 millimètres environ à sa terminaison.

RAPPORTS. — La grande veine azygos occupe, dans la plus grande étendue de son trajet, la partie la plus reculée du médiastin postérieur; ce n'est qu'à sa terminaison qu'elle entre dans le médiastin antérieur, en s'insinuant entre la plèvre médiastine et la trachée.

Pour l'étude de ses rapports, nous distinguerons à la grande veine azygos *deux portions: a)* l'une, *ascendante, latéro-vertébrale droite,* qui occupe le médiastin postérieur; *b)* l'autre, qui répond à la *crosse de l'azygos* et qui occupe les deux médiastins; elle est à cheval sur le *pédicule pulmonaire droit.*

1° Portion ascendante. — Dans cette portion, médiastinale postérieure, la veine est plus ou moins oblique en haut et à droite, mais collée contre le flanc droit des corps vertébraux, comme l'aorte thoracique l'est sur le flanc gauche, et, dans leur ensemble, les deux vaisseaux s'écartent l'un de l'autre de bas en haut.

A la partie inférieure du médiastin postérieur *(espace infra-médiastinal postérieur),* les rapports sont presque intimes entre les deux vaisseaux : seul, le canal thoracique vient s'insinuer dans l'angle formé par ceux-ci; par contre, à la partie supérieure, les deux vaisseaux laissent entre eux un espace triangulaire à base supérieure et à sommet inférieur dans lequel on aperçoit la bifurcation de la trachée, l'origine des bronches souches, la face postérieure de l'œsophage thoracique et le canal thoracique : c'est le *triangle interazygo-aortique de Schwartz.*

Dans cette portion, la grande veine azygos entre en rapport :

a) *En arrière,* avec le flanc droit du rachis dorsal, avec lequel elle est en contact, mais dont elle est séparée par intervalles par les artères intercostales droites (voy. : fig. 464); les nerfs grand et moyen splanchniques droits sont également situés en arrière et en dehors.

Le sympathique thoracique chemine verticalement en avant des articulations costo-

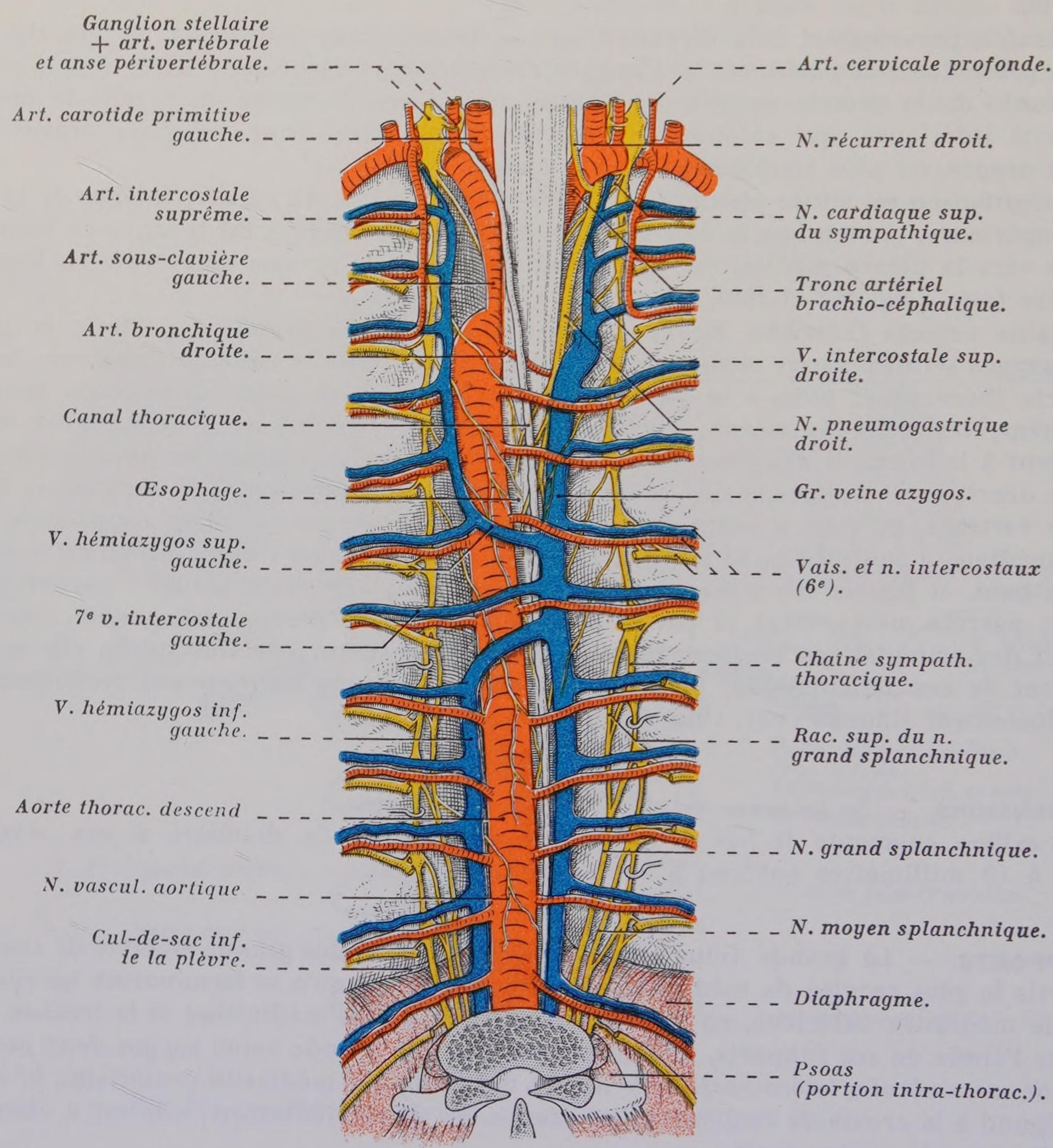

FIG. 464. — *Rapports des veines azygos et de leurs affluents sur une vue postérieure des organes médiastinaux postérieurs.*

vertébrales, donc à distance de la grande veine azygos; il fournit à ce niveau les nerfs grand et moyen splanchniques qui sont également placés en arrière et en dehors, par rapport à la grande veine azygos, contre le flanc de la colonne vertébrale et à la limite du médiastin postérieur; ils n'atteignent la grande veine azygos que très bas, un peu avant sa traversée diaphragmatique.

b) *En avant,* elle répond tout d'abord, à son origine, à la portion verticale du diaphragme et, plus haut, à l'œsophage et au pneumogastrique droit : ce nerf quitte le flanc droit de l'œsophage pour gagner sa face postérieure; quant à l'œsophage, il sépare la veine du

péricarde fibreux et il est séparé d'elle par un cul-de-sac de la plèvre médiastine (voy. : fig. 254).

c) *A droite,* c'est-à-dire *en dehors,* elle entre en rapport avec la plèvre médiastine qui la sépare de la face interne du poumon droit, et dont elle se rapproche de plus en plus au fur et à mesure qu'elle monte dans le médiastin postérieur; la plèvre médiastine se déprime en un cul-de-sac qui s'insinue entre la veine et l'œsophage : c'est le *cul-de-sac interazygo-œsophagien*; ce cul-de-sac, en tout comparable au cul-de-sac interaortico-œsophagien, situé du côté opposé, est beaucoup plus développé que ce dernier; au niveau de la dixième dorsale, il atteint son maximum de profondeur et dépasse parfois la ligne médiane; les deux culs-de-sac sont unis entre eux par des tractus fibreux, dont l'ensemble constitue le *ligament interpleural de Morossow* (voy. : fig. 254).

La plèvre médiastine se laisse facilement décoller de la grande veine azygos, et certains auteurs (Potarca, J. L. Faure) ont conseillé de passer entre ces deux organes pour atteindre l'œsophage au cours de l'œsophagotomie thoracique.

A la hauteur de la quatrième vertèbre dorsale, la grande veine azygos s'incline pour décrire sa crosse et, par ce fait, elle croise en arrière et à distance les éléments les plus postérieurs du pédicule pulmonaire droit, ainsi que le sommet du ligament triangulaire du poumon droit; enfin, un peu avant de décrire sa crosse, elle est séparée de la terminaison de la crosse de l'aorte ou, mieux, de l'origine de l'aorte thoracique descendante, par un intervalle de 8 à 9 centimètres, dans lequel glissent, en arrière de la bifurcation trachéale, l'œsophage et le pneumogastrique droit, ce dernier tendant à devenir de plus en plus rétro-œsophagien.

d) *A gauche,* c'est-à-dire *en dedans,* elle répond à l'aorte thoracique descendante; et nous avons vu que les deux vaisseaux divergent en V de bas en haut; leurs crosses sont séparées par toute l'épaisseur de la terminaison de la trachée et de la bifurcation trachéale; entre ces deux vaisseaux et dans l'aire du *triangle interazygo-aortique* apparaissent les artères intercostales droites, les deux hémiazygos, et quelques veines intercostales gauches qui se rendent directement à la grande veine azygos; enfin, le canal thoracique monte verticalement, tout d'abord médian, prévertébral et rétro-aortique, puis il longe le flanc droit de l'aorte, tout en s'éloignant progressivement de la grande veine azygos (voy. : *Canal thoracique,* tome VI).

2° ***Crosse de l'azygos.*** — La crosse de la grande veine azygos contourne le pédicule pulmonaire droit et occupe les deux médiastins, mais parfois aussi elle chemine au fond d'une *fausse scissure,* dans l'épaisseur du lobe supérieur du poumon droit *(scissure azygos)*; dans ce cas, elle entraîne avec elle la plèvre pariétale dans la scissure, qui lui forme un véritable méso : c'est le *mésoazygos* (voy. : fig. 618), ainsi elle isole au-dessus du hile un petit lobe surnuméraire qui ne correspond à aucun territoire bronchique bien défini : c'est le *lobe azygos,* ou *lobe de Wrisberg,* mais cette disposition est très rare (voy.: *Lobe azygos*).

A ce niveau, la crosse de l'azygos est située dans un plan presque sagittal, paratrachéal, à cheval sur la bronche droite; toutefois, elle décrit une *double courbure,* l'une à concavité inférieure, qui enjambe le pédicule précité; l'autre qui la rend légèrement convexe en dehors; cette disposition lui permet d'apparaître sur les clichés de face du thorax (oblique antérieure gauche), où elle constitue l'*image d'Ottonello*; cette image radiologique bien spéciale est à peu près constante chez l'enfant, fréquente chez l'adulte, elle apparaît à la hauteur de la bifurcation trachéale, à droite de la clarté trachéo-bronchique, et elle se traduit par une ombre paratrachéale et sus-bronchique droite (1), oblique de haut en bas et de dedans en dehors, qui présente tantôt l'aspect d'une grosse virgule renversée, tantôt celle d'une note de musique (noire), parfois aussi, et le plus souvent, celle d'une lame d'uréthrotome vue de profil.

(1) Qu'il ne faut pas confondre avec une *ombre hilaire ganglionnaire,* et plus spécialement avec celle du *ganglion de la crosse de l'azygos.*

En dedans, la crosse de l'azygos croise d'arrière en avant le bord droit de l'œsophage et la face latérale droite de la terminaison de la trachée; dans l'espace compris entre l'œsophage et la crosse de l'azygos, descend obliquement de haut en bas et de dehors en dedans le nerf pneumogastrique droit; celui-ci croise le bord droit de l'œsophage, puis il lui devient postérieur un peu plus bas (voy. : fig. 465 et 469); à ce niveau, elle répond également aux nerfs cardiaques droits du sympathique.

En dehors, elle répond à la face interne du poumon gauche (lobe supérieur) tapissé de la plèvre médiastine (voy. : fig. 466).

En bas, elle entre en rapport avec les éléments du pédicule pulmonaire droit; la crosse

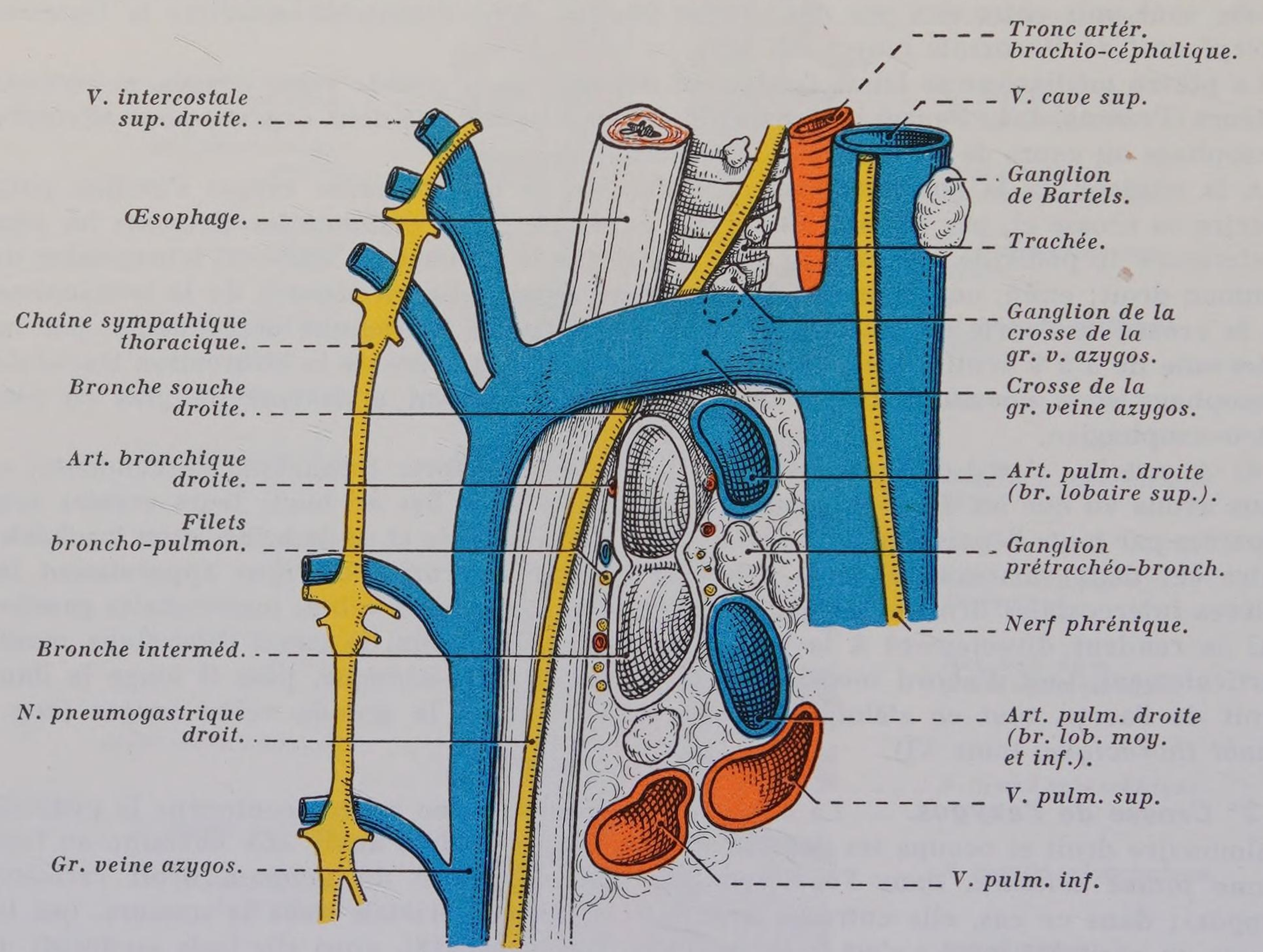

FIG. 465. — *Rapports de la crosse de la grande veine azygos, vue latérale droite* (demi-schématique).

de l'azygos, volumineuse à ce niveau, cache à peu près complètement la portion de la bronche droite, que l'on pourrait aborder chirurgicalement par la voie médiastinale postérieure (Schwartz); derrière la bronche et au voisinage des bords cheminent les vaisseaux bronchiques droits, ainsi que le plexus broncho-pulmonaire (voy. : fig. 119 et 465); quant à l'artère pulmonaire, qui est au-dessous et en avant de la bronche, elle n'offre pas de rapports immédiats avec la crosse de l'azygos; il en est de même de la veine pulmonaire supérieure droite placée sur un plan antérieur et inférieur par rapport à la bronche et à l'artère; signalons enfin, à ce niveau, des ganglions lymphatiques des groupes interbronchique et intertrachéo-bronchique du côté droit (voy. : fig. 469).

Le pédicule pulmonaire sépare la crosse de l'azygos du sommet du ligament triangulaire du poumon droit; enfin, rappelons également que le cul-de-sac pleural interazygo-œsophagien commence un peu au-dessous de la crosse.

En haut, elle répond au groupe ganglionnaire prétrachéo-bronchique droit de Baréty

(groupe paratrachéal droit); ce groupe comprend quatre à cinq gros ganglions ovoïdes plaqués contre la trachée; ils sont compris dans une loge, dite *loge paratrachéale droite de Baréty*, limitée : a) *en dehors*, par le poumon droit tapissé de sa plèvre médiastine; b) *en dedans*, par la trachée et par la crosse de l'aorte; c) *en bas*, par la crosse de l'azygos et la bronche droite; d) et *en avant*, par la veine cave supérieure et le tronc innominé droit; le ganglion le plus inférieur du groupe est souvent le plus volumineux, et son grand axe est dirigé verticalement; fréquemment, il arrive au contact de la crosse de l'azygos; parfois même, il s'interpose entre cette veine et la partie terminale de la trachée : c'est le *ganglion de la crosse de l'azygos* (Rouvière) (voy. : fig. 465, 466 et 469).

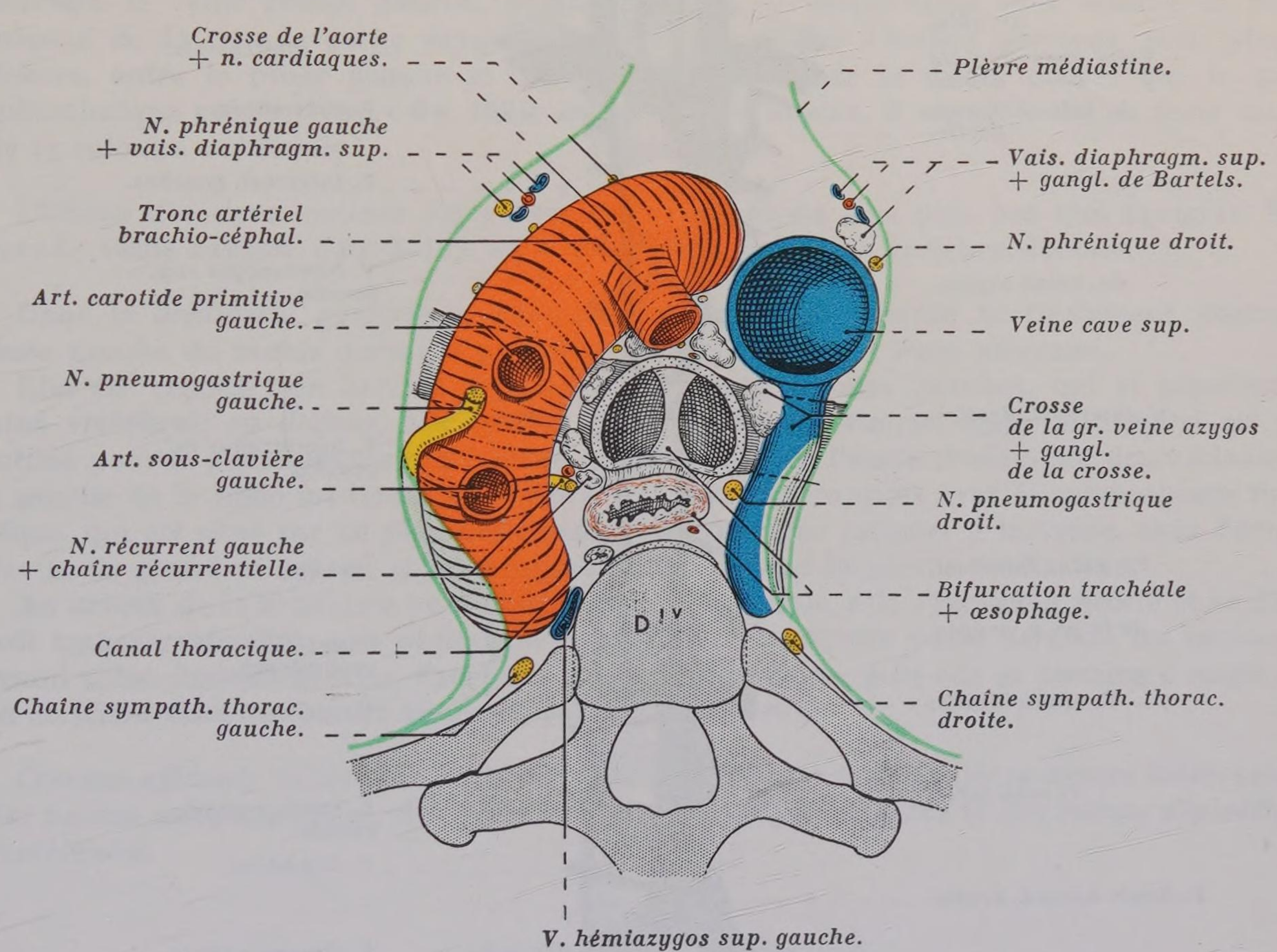

FIG. 466. — *Rapports de la crosse de la grande veine azygos vus sur une coupe transversale passant par le corps de la quatrième vertèbre dorsale; segment inférieur de la coupe* (demi-schématique).

En vert, la plèvre médiastine; *en pointillé vert*, les fossettes pleurales rétro-sus-aortique et sus-azygos.

Assez fréquemment, la plèvre médiastine s'insinue légèrement au-dessus de la crosse de l'azygos, en y déterminant une petite fossette appelée *fossette sus-azygos de Sencert* (voy. : fig. 466).

C'est à ce niveau que la crosse de l'azygos reçoit le tronc commun des veines intercostales supérieures droites; cette veine apparaît au-dessus de la crosse où elle soulève la plèvre médiastine, contribuant ainsi à la constitution de la fossette pleurale précitée (voy.: fig. 469 et 470).

En avant, elle entre en rapport avec la veine cave supérieure, dans laquelle elle se termine au-dessus de son entrée dans le sac fibreux péricardique; le nerf phrénique droit longe le flanc droit de la veine cave supérieure et ne possède pas de rapport immédiat avec la grande veine azygos (voy. : fig. 465).

BRANCHES AFFÉRENTES. — Au cours de son trajet, la grande veine azygos reçoit un certain nombre de veines afférentes qui viennent grossir son calibre, ce sont : a) *à droite,* les *veines bronchiques droites,* qui se jettent dans la crosse de l'azygos, et les *veines intercostales droites;* b) *à gauche,* les *veines hémiazygos supérieure* et *inférieure,* dont la disposition est variable (1), et *une* ou *deux veines intercostales*; c) et, de part et d'autre du tronc veineux, des *veines œsophagiennes, médiastinales* et *péricardiques postérieures* (voy.: fig. 467).

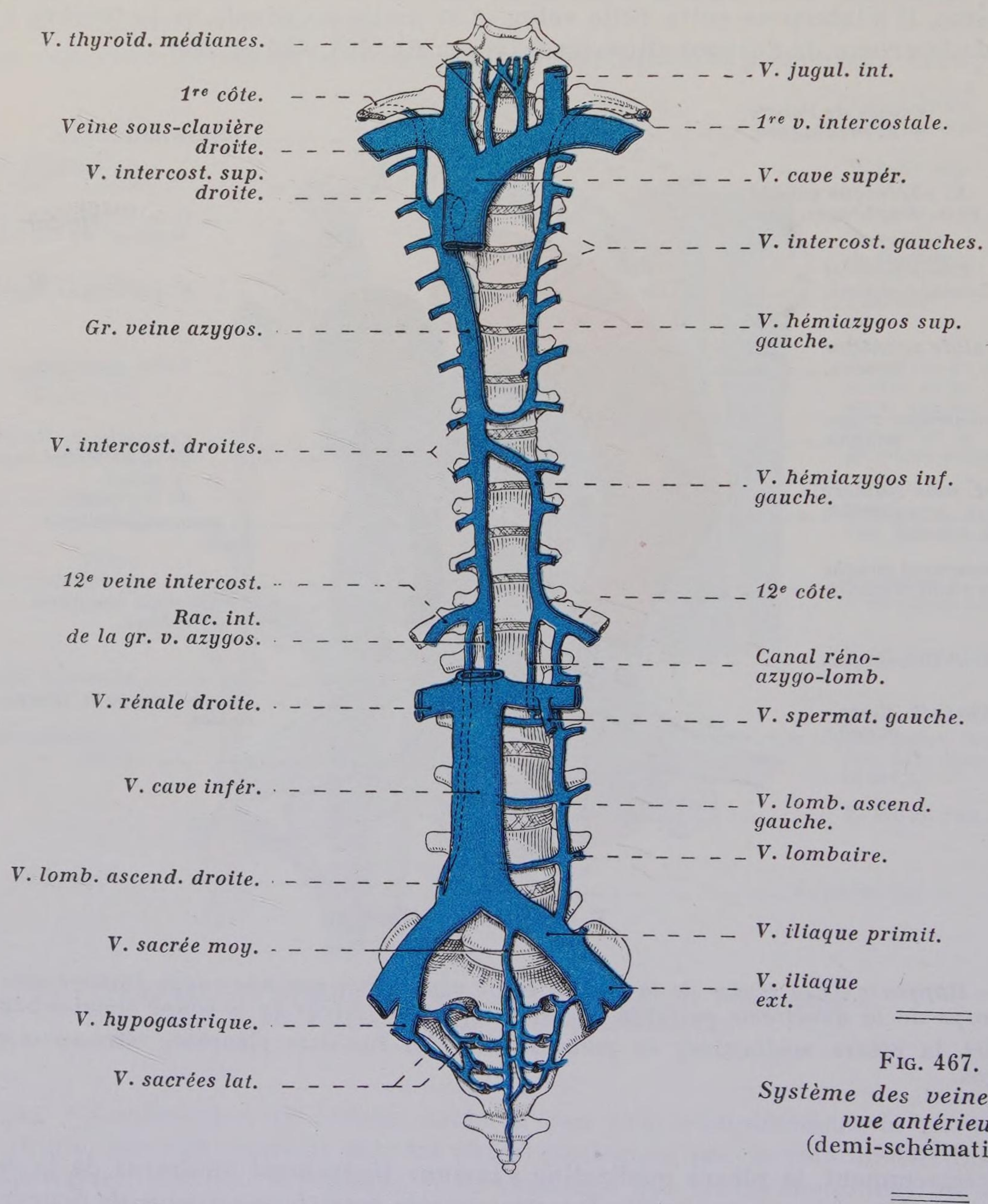

FIG. 467.
Système des veines azygos, vue antérieure (demi-schématique).

HÉMIAZYGOS INFÉRIEURE

L'*hémiazygos inférieure,* ou *petite azygos inférieure,* naît, comme la grande veine azygos, dans le thorax, dans la partie déclive du médiastin postérieur, c'est-à-dire au niveau de l'*espace infra-médiastinal postérieur,* par *deux racines* : l'une externe, l'autre interne.

(1) Article à consulter : P. CORDIER, L. DEVOS et A. DELCROIX : Essai de classification des variations du système azygos intra-thoracique. *Comptes rendus de l'Association des Anatomistes,* 1938.

1° La **racine externe** est constituée par la *veine lombaire ascendante gauche (azygos lombaire),* qu'elle semble continuer. Cette veine présente le même trajet et les mêmes rapports que celle du côté droit (voy. : fig. 463 et 467).

2° La **racine interne** est constituée par le *tronc* ou *canal réno-azygo-lombaire de Tuffier et Lejars,* beaucoup plus volumineux que celui du côté droit; ce tronc se détache du bord inférieur de la veine rénale gauche, un peu en dedans de la terminaison de la veine de la gonade; il reçoit une anastomose de la première veine lombaire gauche (voy.: fig. 467); appliqué tout d'abord contre la face antérieure du pilier gauche du diaphragme, il monte verticalement derrière la veine rénale gauche, puis il traverse le diaphragme tout comme la racine interne de la grande veine azygos, c'est-à-dire soit par l'orifice aortique, soit, plus en dehors, entre le pilier gauche et l'arcade du psoas, par le même orifice que le grand splanchnique gauche (voy. : fig. 463); enfin, dans le thorax, il chemine sur le flanc gauche de la colonne vertébrale.

L'*union des deux racines* est généralement située un peu plus bas que l'origine de la grande veine azygos; c'est-à-dire au niveau de la douzième vertèbre dorsale.

Dans le *médiastin postérieur,* l'hémiazygos inférieure monte verticalement contre le flanc gauche du rachis dorsal, à peu près parallèlement à la ligne médiane.

Elle est croisée : *en arrière,* par les artères intercostales gauches, qui la séparent du plan vertébral; *en dedans,* elle se met en rapport avec l'aorte, mais ce rapport est plus intime pour la petite azygos que pour la grande, puisque l'aorte thoracique descendante est à gauche de la ligne médiane; *en dehors,* elle entre en rapport avec le sympathique thoracique, qui est situé sur un plan nettement postérieur par rapport à la veine, avec l'origine des nerfs grand et moyen splanchniques, ainsi qu'avec la plèvre médiastine.

Au niveau de la neuvième ou huitième vertèbre dorsale, elle s'incline à droite et se dirige soit transversalement, soit obliquement de bas en haut; elle passe derrière les racines du grand splanchnique gauche, l'aorte et le canal thoracique, puis elle se termine à angle aigu en se jetant dans la grande veine azygos (voy. : fig. 467).

Comme *affluents* principaux, elle reçoit les *quatre* ou *cinq* dernières *veines intercostales,* des *veines œsophagiennes,* des *veines médiastinales postérieures* et des *veines diploétiques vertébrales.*

HÉMIAZYGOS SUPÉRIEURE

L'*hémiazygos supérieure,* ou *petite azygos supérieure,* présente une origine variable : *a)* tantôt elle ramène le sang veineux des *sept* premières veines intercostales gauches et, dans ce cas, son origine correspond à la terminaison de la première veine intercostale; ce confluent envoie fréquemment une anastomose au tronc innominé gauche; *b)* tantôt, au contraire, les trois premières veines intercostales gauches sont collectées directement par la *veine intercostale supérieure gauche (veine de Braine)* dans le tronc innominé gauche, alors l'hémiazygos supérieure ramène seulement le sang veineux des quatrième, cinquième, sixième et septième espaces intercostaux gauches; dans ce cas, elle naît au-dessous de la troisième côte, mais toujours anastomosée avec la veine intercostale supérieure gauche.

Située en arrière de l'aorte thoracique descendante, elle descend verticalement contre le flanc antéro-latéral gauche de la colonne vertébrale, dont elle est séparée par les trois ou quatre premières artères intercostales aortiques gauches.

Au niveau de la septième vertèbre dorsale, elle oblique vers la droite, croise la face postérieure de l'aorte et du canal thoracique; puis elle se termine à angle droit dans la grande veine azygos, un peu au-dessus du point d'abouchement de la petite azygos inférieure.

Assez souvent, les deux hémiazygos gauches se réunissent en un tronc commun transversal *(petite veine azygos)*, qui se jette dans la grande veine azygos entre la huitième et la dixième vertèbre dorsale; d'autre part, lorsque les deux hémiazygos se jettent isolément dans la grande veine azygos, il existe fréquemment une anastomose verticale, parallèle à cette veine qui les réunit au niveau de leurs coudes.

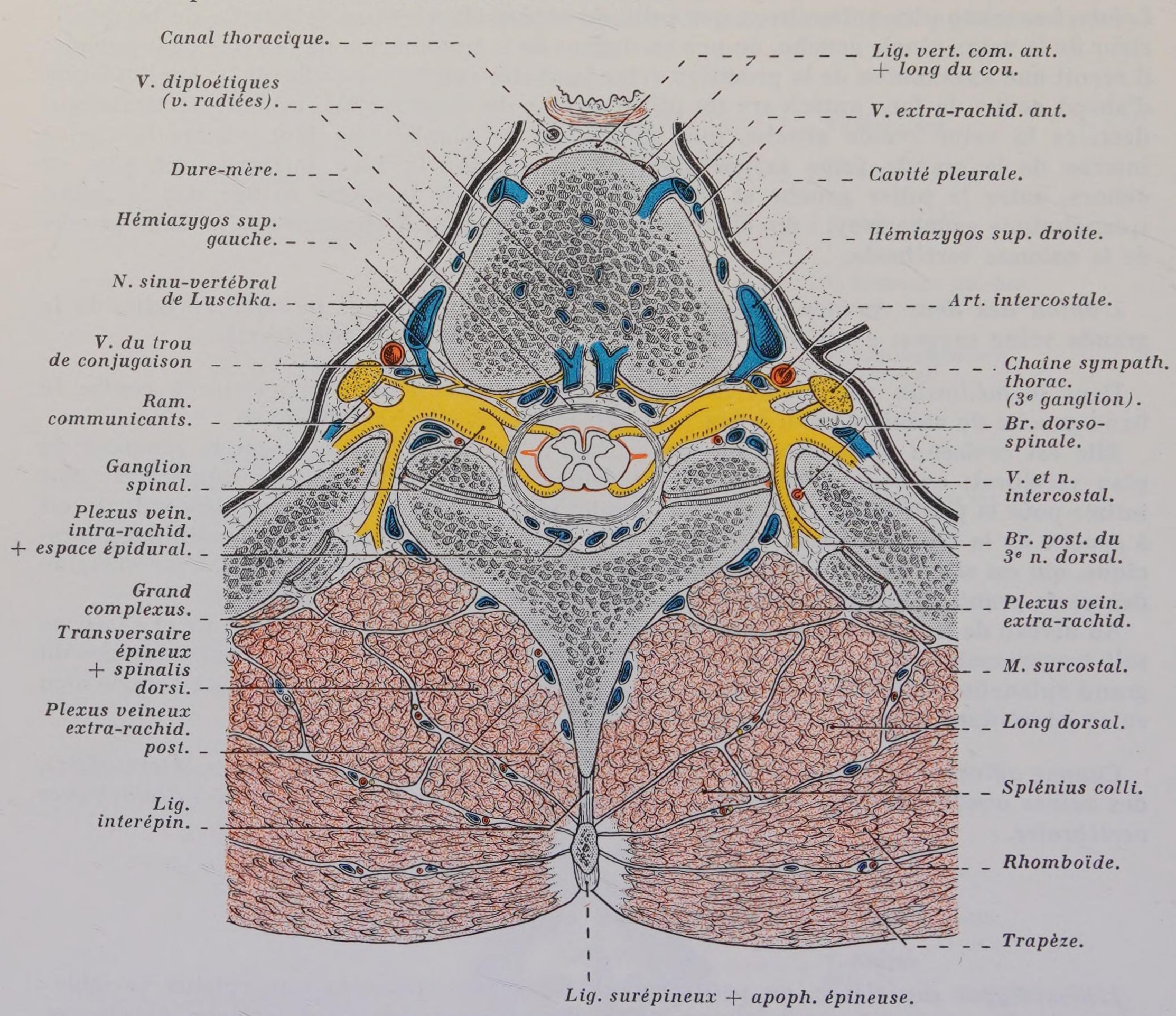

FIG. 468. — *Coupe transversale passant par la troisième vertèbre dorsale, montrant les rapports des veines hémiazygos supérieures droite et gauche et la disposition des veines du rachis.*

Enfin, rappelons qu'il n'est pas rare de rencontrer entre les portions horizontales des deux hémiazygos (supérieure et inférieure) *une* ou *deux veines intercostales* (exceptionnellement *trois*), qui se jettent dans la grande veine azygos soit directement, soit réunies en un tronc commun; ce sont généralement les septième et huitième veines intercostales gauches (voy. : fig. 464).

Indépendamment des *veines intercostales gauches*, l'hémiazygos supérieure reçoit les *veines bronchiques gauches*, des *veines œsophagiennes* et des *veines médiastinales postérieures*.

***

Veines intercostales.

Satellites des artères homonymes, les *veines intercostales* sont des veines segmentaires pariétales thoraciques, tendues entre le système azygos, d'une part, et le système des veines mammaires internes en avant pour les six premiers espaces intercostaux, ainsi que les veines diaphragmatiques et musculaires abdominales pour les espaces sous-jacents.

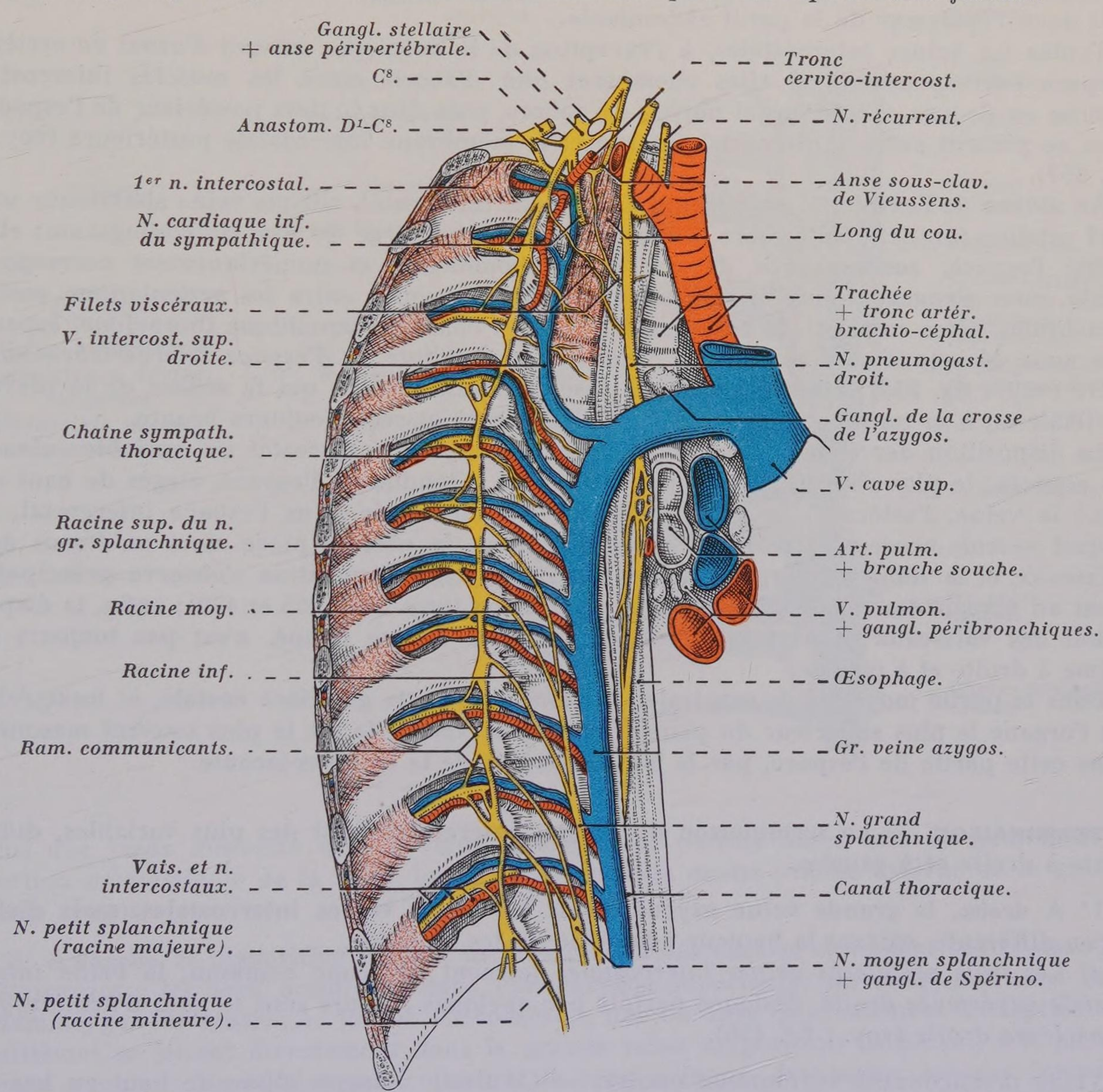

Fig. 469. — *Grande veine azygos et veine intercostale supérieure droite.*

Elles sont au *nombre* de *douze* de chaque côté (il existe une veine intercostale par espace, mais elle peut être dédoublée sur une certaine partie de son trajet, et parfois même constituer une boucle veineuse au nerf intercostal) (voy. : fig. 255).

Leur *calibre* va généralement en augmentant de bas en haut; les plus supérieures sont

les plus grêles, tandis que les plus inférieures, recevant des branches diaphragmatiques, sont les plus volumineuses; la douzième veine intercostale présente toujours un calibre important.

ORIGINE, SITUATION, TRAJET. — L'origine des veines intercostales est différente suivant les espaces : *a)* celles des six premiers espaces naissent à l'extrémité antérieure de l'espace intercostal, où elles sont anastomosées avec les veines mammaires internes; *b)* celles des espaces sous-jacents naissent toujours au niveau de l'extrémité antérieure de l'espace, où elles sont anastomosées avec des veines musculaires de la paroi abdominale antérieure et avec des veines musculo-phréniques; *c)* la douzième veine intercostale (veine sous-costale) naît dans l'épaisseur de la paroi abdominale.

Toutes les veines intercostales, à l'exception de la douzième, suivent d'avant en arrière l'espace correspondant, où elles cheminent tout d'abord entre les muscles intercostal interne en dedans et intercostal moyen en dehors, puis dans le tiers postérieur de l'espace, elles se placent entre l'intercostal interne et la membrane intercostale postérieure (voy. : fig. 257).

Au niveau de l'extrémité postérieure de l'espace intercostal, chaque veine abandonne son nerf satellite (branche antérieure du nerf dorsal), qui émerge du trou de conjugaison; elle quitte l'espace, accompagnée de son artère homonyme et numériquement correspondante, pour s'engager dans un orifice triangulaire compris entre les articulations costo-vertébrales (têtes costales), le corps vertébral et la chaîne sympathique thoracique, espace que nous désignons sous le nom de *foramen intercapitule* ou d'*espace intervertébro-caténaire* (voy. : fig. 253); elle glisse sous le fascia endothoracique qui la sépare de la plèvre pariétale et, à sa terminaison, elle adhère à la plèvre et reste toujours béante.

La disposition des éléments du *paquet vasculo-nerveux intercostal* est variable suivant les espaces; le plus souvent, on trouve dans toute l'étendue de l'espace, étagés de haut en bas : la veine, l'artère et le nerf intercostal; à son entrée dans l'espace intercostal, le paquet vasculo-nerveux offre parfois des variations, le nerf se place alors au-dessus des vaisseaux, et la veine est l'organe le plus inférieur; cette disposition s'observe principalement au niveau des espaces intercostaux supérieurs (voy. : fig. 255 et 470); enfin, la disposition des vaisseaux et nerf intercostaux, pour un espace donné, n'est pas toujours la même à droite et à gauche.

Dans la partie moyenne de son trajet, la veine occupe la gouttière costale, et lorsqu'elle est l'organe le plus supérieur du paquet vasculo-nerveux elle est le plus souvent masquée, dans cette partie de l'espace, par le bord inférieur de la côte sus-jacente.

TERMINAISON. — La terminaison des veines intercostales est des plus variables, différente à droite et à gauche.

1° **A droite,** la grande veine azygos reçoit les douze veines intercostales, mais d'une façon différente, suivant la hauteur à laquelle on les envisage.

a) Les *trois premières veines intercostales* forment un tronc commun, la *veine intercostale supérieure droite,* désignée parfois par quelques auteurs sous le nom d'*hémiazygos supérieure droite* (voy. : fig. 470).

Veine intercostale supérieure droite. — Ce tronc veineux glisse de haut en bas et d'arrière en avant entre l'œsophage et la plèvre médiastinale qu'il soulève dans sa partie supra-pédiculaire en déterminant la fossette sus-azygos de Sencert; toujours volumineux à sa terminaison, il débouche dans la crosse de l'azygos, à 3 ou 4 centimètres en arrière de son embouchure dans la veine cave supérieure (voy. : fig. 469); il est pourvu à sa terminaison d'une paire de valvules ostiales, la seule qui, parmi les valvules ostiales des veines intercostales, serait suffisante (Charpy).

Accessoirement, ce tronc peut se déverser également dans le tronc veineux brachio-céphalique droit, ou bien simultanément dans cette veine et dans la crosse de l'azygos,

formant ainsi deux troncs verticaux reliés entre eux par une anastomose grêle; α) l'un *inférieur*, descendant, dépend de la grande veine azygos : c'est la *veine intercostale supérieure droite* proprement dite; β) l'autre *supérieur*, ascendant, plus grêle que le précédent, dépend du tronc innominé droit : c'est la *veine intercostale supérieure accessoire de Braune* (1).

b) Les *neuf dernières veines intercostales* se jettent directement, à angle droit, dans la portion ascendante de la grande veine azygos. La *douzième veine intercostale (veine sous-costale)*, volumineuse, ramène le sang veineux de la paroi abdominale postérieure et de la région lombaire; tant par sa situation que par sa topographie, cette veine est beaucoup

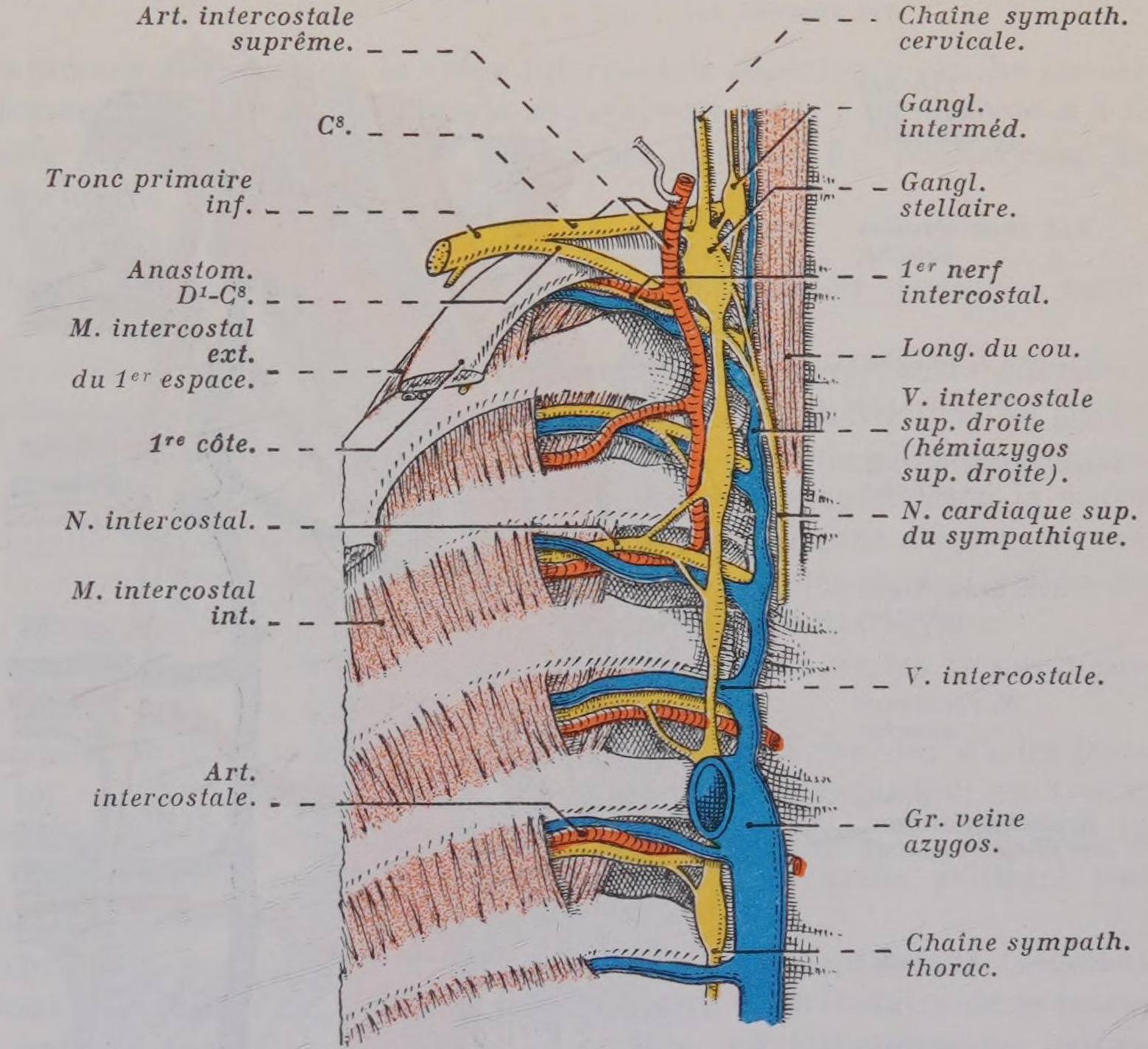

FIG. 470.

Veine intercostale supérieure droite et artère intercostale suprême, vue antérieure.

plus une veine lombaire qu'une veine intercostale; parfois aussi, elle se jette dans la portion médiastinale de la veine lombaire ascendante droite (racine externe de la grande veine azygos).

2° **A gauche,** la disposition est très variable; *a)* tantôt elles se déversent toutes dans les hémiazygos : les sept premières dans l'hémiazygos supérieure, les cinq dernières dans l'hémiazygos inférieure; *b)* tantôt, au contraire, une ou deux (généralement les septième et huitième) se jettent directement dans la grande veine azygos, soit isolément, soit par un tronc commun; les hémiazygos collectant le sang veineux des autres espaces intercostaux du côté gauche (voy. : fig. 464).

VEINE INTERCOSTALE SUPÉRIEURE GAUCHE. — Il n'est pas rare de rencontrer, chez certains sujets (comme à droite), une *veine intercostale supérieure gauche,* dite *veine de Braine,* qui draine le sang veineux des trois premières veines intercostales; ce tronc, satellite de l'artère

(1) Anatomiste allemand de la deuxième moitié du XIXe siècle, fut professeur d'Anatomie à l'Université de Leipzig.

intercostale suprême, issue du tronc cervico-intercostal, suit le même trajet que cette artère, mais en sens inverse; généralement, la veine se coude et change de direction au niveau du disque intervertébral qui sépare la troisième de la quatrième vertèbre dorsale; puis, se dirigeant d'arrière en avant et de bas en haut, immédiatement au-dessus de la crosse aortique, elle croise celle-ci tout en lui restant sus-jacente et relativement près d'elle; elle passe en

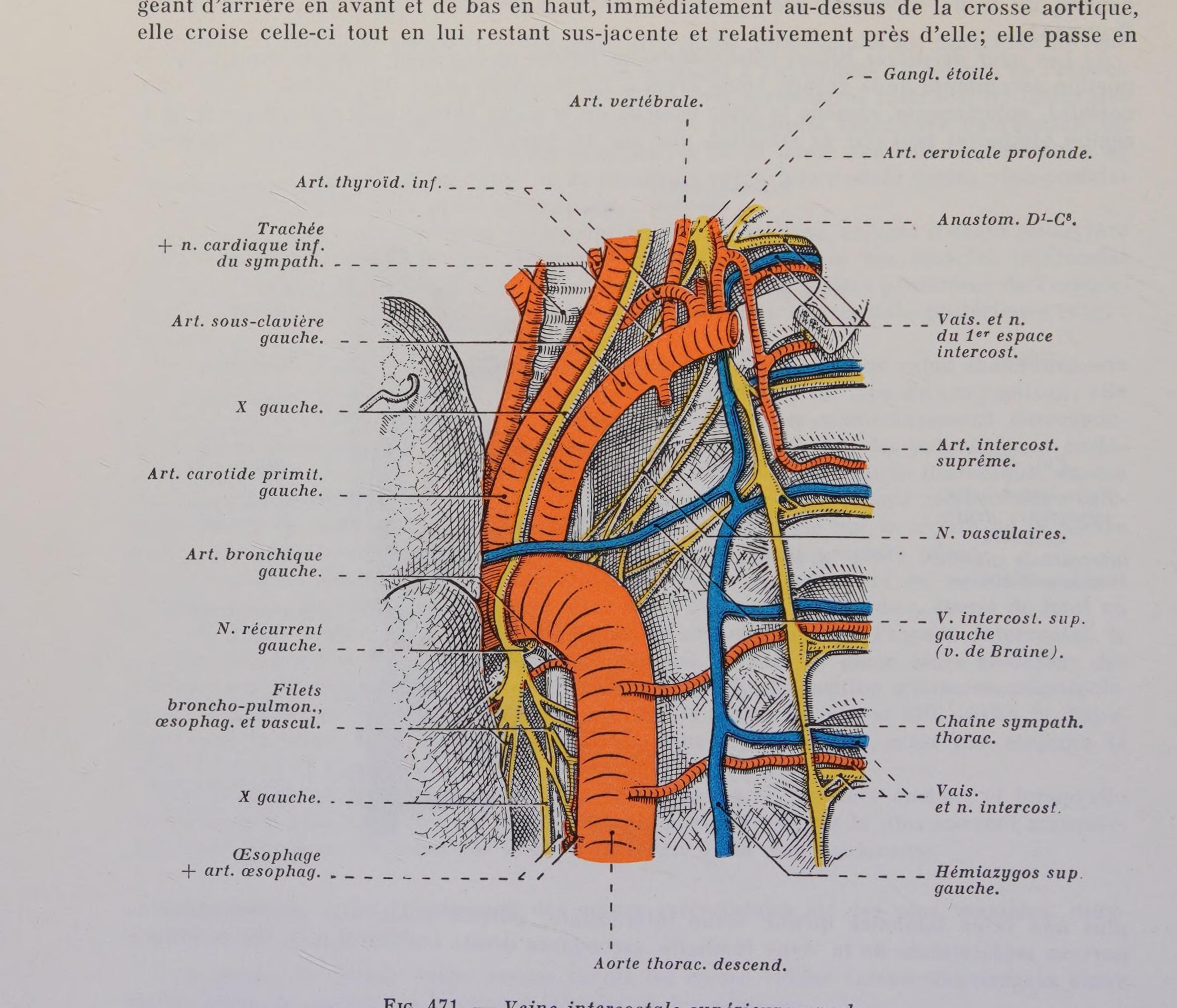

FIG. 471. — *Veine intercostale supérieure gauche et segment initial de la veine hémiazygos supérieure gauche sur une vue postéro-latérale.*

dehors du canal thoracique, puis s'engage entre le pneumogastrique gauche en dedans, qui la sépare de l'origine de la sous-clavière gauche, et le nerf phrénique gauche en dehors, qui la sépare de la plèvre médiastinale (voy. : fig. 471); elle se termine dans le tronc veineux brachio-céphalique gauche, qu'elle aborde par sa face postérieure.

Au cours de son trajet, cette veine offre *deux segments* bien distincts, opposés l'un à l'autre par leur direction :

a) L'un *juxta-pariétal,* obliquement descendant d'avant en arrière, sensiblement rectiligne, est directement appliqué contre la paroi thoracique.

b) L'autre *supra-aortique,* obliquement ascendant, est franchement curviligne à convexité gauche (voy. : fig. 471). Ce segment forme la limite supérieure du *quadrilatère de Bourgery,* dont les autres limites sont représentées : inférieurement, par la convexité de la crosse aortique; en avant, par la carotide primitive gauche et, en arrière, par la sous-clavière gauche; l'aire de ce quadrilatère est très variable et dépend en grande partie, d'une part, de la naissance des deux dernières branches collatérales de la crosse de l'aorte (carotide primitive et sous-clavière gauches), et, d'autre part, de la situation plus ou moins élevée de la veine intercostale supérieure gauche; lorsque la veine est bas située, très près de la crosse aortique, voire même à son contact, le quadrilatère de Bourgery est plus virtuel que réel, c'est donc cette veine qui commande par ses variations l'étendue de ce quadrilatère.

Au niveau de son changement de direction, la veine intercostale supérieure gauche envoie fréquemment une anastomose à la veine intercostale sous-jacente (voy. : fig. 471).

Dans le cas où il existe une veine intercostale supérieure gauche, les hémiazygos ne reçoivent que les neuf dernières veines intercostales.

Aussi bien à droite qu'à gauche, les veines intercostales présentent certaines *particularités* :

a) Les *six* ou *sept premières veines intercostales* présentent des *perforantes latérales*; celles-ci traversent l'espace intercostal de dedans en dehors, puis les digitations du grand dentelé; s'unissant entre elles, elles forment une veine irrégulière (parfois plusieurs) qui va se jeter soit dans la veine axillaire, soit dans les veines qui cheminent contre la paroi interne du creux de l'aisselle *(veines thoraciques inférieures),* constituant ainsi la ou les *veines costo-axillaires de Braune,* qui, suivant la disposition des valvules et la direction du sang, sont des affluents, tantôt de la veine axillaire, tantôt du système des azygos.

b) Les *neuf premières veines intercostales* communiquent en avant avec les veines mammaires internes ou avec leurs branches d'origine.

c) Les veines intercostales sont *valvulées,* et l'on peut considérer à chacune d'elles *trois segments,* qui sont : α) un *segment antérieur,* dans lequel les valvules regardent en avant; β) un *segment postérieur,* où les valvules sont orientées en sens inverse et regardent la colonne vertébrale; γ) et un *segment moyen,* avalvulaire, relié à la veine axillaire par l'intermédiaire des veines perforantes latérales (Braune).

Par suite de cette disposition des valvules, le sang veineux du segment moyen (segment ventral) se partage en deux courants : l'un, qui se dirige en avant, est tributaire de la mammaire interne; l'autre, qui, au contraire, se dirige en arrière, est tributaire des veines azygos, mais toutefois, comme les valvules des veines costo-axillaires anastomosées avec le segment moyen sont tournées vers l'aisselle, une partie du sang des veines intercostales pourra être déversée dans la veine axillaire grâce aux mouvements du thorax qui déterminent, dans les veines du creux de l'aisselle, une aspiration, de bas en haut, du sang veineux de la paroi thoracique.

d) Chaque veine intercostale, sauf la douzième, possède une *valvule ostiale*; celle-ci est très variable dans son développement, et le plus souvent insuffisante; celles des veines supérieures sont généralement plus développées que les autres.

BRANCHES AFFÉRENTES. — Elles collectent le sang veineux de la paroi thoracique, et par ce fait elles reçoivent des veines cutanées musculaires (parois thoraciques, diaphragme, paroi abdominale) mammaires, pleurales et costales; de plus, chaque veine intercostale reçoit : *a)* une branche volumineuse, la *branche dorso-spinale,* satellite de l'artère homonyme, qui, par ses rameaux spinal, musculaire et cutané, collecte le sang veineux des plexus intra-rachidiens et extra-rachidiens dorsaux (voy. : fig. 468); *b)* la *veine intercostale accessoire,* branche grêle et inconstante, satellite de l'artère supracostale, qui longe le bord supérieur de la côte sous-jacente dans l'espace intercostal (voy. : fig. 257 *B*); *c)* et

les *veines diploétiques* du corps vertébral, correspondant à l'espace intercostal (voy. : fig. 468); *d)* les *six* ou *sept premières veines intercostales* reçoivent à la partie moyenne de l'espace des *veines perforantes latérales,* qui suivent le trajet des rameaux perforants latéraux et qui collectent le sang veineux des muscles et des téguments de la paroi thoracique latérale; rappelons que ces veines sont constamment anastomosées avec le réseau veineux sous-cutané thoracique, tributaire de la veine axillaire; *e)* enfin, la *douzième veine intercostale* reçoit une ou deux veines grêles, satellites des nerfs abdomino-génitaux (voyez ces nerfs, tome IV).

*
**

ANASTOMOSES DES VEINES AZYGOS

Les veines azygos établissent un *système de communication* et *de dérivation* entre les deux systèmes caves.

Les veines azygos s'anastomosent : *a)* avec le *système cave inférieur* au niveau de leurs origines, par l'intermédiaire du tronc veineux réno-azygo-lombaire à gauche, de la racine interne de la grande veine azygos à droite *(canal réno-azygo-lombaire)* et des veines lombaires ascendantes, et aussi par l'intermédiaire des veines du diaphragme, des premières veines lombaires, et des veines satellites des nerfs abdomino-génitaux anastomosées avec la douzième veine intercostale; *b)* avec le *système cave supérieur,* par l'intermédiaire des veines costo-axillaires de Braune, des veines mammaires internes, et des veines intercostales supérieures droite et gauche, lorsque celles-ci débouchent dans les troncs innominés; *c)* et avec le *système porte* par les veines œsophagiennes et les veines portes accessoires (groupe du ligament coronaire et du ligament suspenseur du foie).

Par leurs affluents (veines intercostales, veines diploétiques vertébrales), les veines azygos sont anastomosées avec les plexus extra- et intra-rachidiens et, pour cette raison, elles établissent un système de communication entre les deux systèmes caves.

Un peu au-dessus de leurs origines, la grande veine azygos et l'hémiazygos inférieure présentent fréquemment une anastomose transversale ou oblique qui passe derrière le canal thoracique et l'aorte (Zumstein).

STRUCTURE. — Les veines azygos et leurs collatérales intercostales sont des veines du type musculaire, possédant une double tunique musculaire pour la grande veine azygos.

Tandis que les hémiazygos sont rarement valvulées, la grande veine azygos ne possède qu'une seule paire de valvules, généralement insuffisantes, dont la concavité regarde en avant; elle est située dans la partie moyenne de la crosse, à environ 2 centimètres de son embouchure dans la veine cave supérieure, et toujours en aval de la terminaison de la veine intercostale supérieure droite.

Le système des veines azygos apparaît ainsi comme un *canal de sûreté à courant ascendant,* suppléant les veines caves, et dont le rôle s'explique par ses *valvules insuffisantes*; il peut servir de *voie de dérivation* dans l'un et l'autre sens, en cas d'obstruction ou de compression, soit de la veine cave supérieure, soit surtout de la veine cave inférieure; les plexus intra- et extra-rachidiens contribuent également pour une large part au rétablissement de la circulation.

DÉVELOPPEMENT. — Le développement du système veineux azygos n'est bien connu que depuis les remarquables travaux de G. Seib (1934) (1); il s'effectue simultanément avec celui des veines caves aux dépens des veines cardinales inférieures et supracardinales droite et gauche, ainsi que d'anastomoses transversales, parfois plexiformes, que les veines supracardinales échangent entre elles; rappelons que ces veines appartiennent au système des *lignes veineuses de Reagan* (voy. : *Développement de la veine cave inférieure).*

---

(1) Article à consulter : G. Seib : The azygos system of veins in American whites and American negros. *American Journal of Physiology,* 1934, p. 39.

Les *veines cardinales inférieures* ou *postérieures* sont représentées par deux troncs longitudinaux placés de part et d'autre de la ligne médiane, dans la paroi postérieure du corps de l'embryon, en arrière du corps de Wolff (voy. : fig. 485); elles ramènent vers les canaux de Cuvier (droit et gauche), ou veines cardinales communes, le sang veineux du segment caudal de l'embryon.

Les *veines supracardinales*, postérieurement situées par rapport aux précédentes, sont plus rapprochées que ces dernières de la ligne médiane et au contact de la chaîne sympathique paravertébrale dont elles suivent le trajet; elles sont constituées par des anastomoses longitudinales entre les extrémités supérieures et inférieures des veines cardinales inférieures d'un même côté (voy. : fig. 484).

A la partie moyenne de la future cavité thoracique, elles échangent des anastomoses transversales en nombre variable, parfois plexiformes, qui passent derrière l'aorte.

Liées à la formation des veines caves inférieure et supérieure au fur et à mesure que se développent les différents tronçons de ces veines (voy. : *Développement des veines caves inférieure et supérieure*), on voit s'effectuer des modifications importantes au niveau des veines cardinales et supracardinales :

a) *A droite*, toute la partie de la veine cardinale inférieure comprise entre la naissance et la terminaison de la veine supracardinale s'atrophie, régresse progressivement de bas en haut, pour disparaître en totalité, seule la partie terminale de la veine cardinale inférieure persiste et donne naissance à la crosse de l'azygos, qui débouche dans la veine cave supérieure, elle-même dérivée du canal de Cuvier droit et de la partie terminale de la veine cardinale antérieure droite; la veine supracardinale donnera naissance : α) dans sa moitié inférieure (portion lombaire), au segment infra-rénal de la veine cave inférieure; β) et dans sa moitié supérieure, à la majeure partie de la grande veine azygos, ainsi qu'à sa racine interne (canal réno-azygo-lombaire).

b) *A gauche*, la veine cardinale inférieure disparaît à peu près en totalité, sauf à sa partie supérieure où elle peut participer à la formation de la veine intercostale supérieure gauche; la veine supracardinale donne naissance aux hémiazygos inférieure et supérieure, tandis que ses parties extrêmes régressent et disparaissent; le tronc ou canal réno-azygo-lombaire de Tuffier et Lejars dérive de la partie de la veine supracardinale gauche qui participe à la constitution du collier rénal (voy. : *Développement de la veine cave inférieure*) (voy. : fig. 487).

La petite azygos qui collecte le sang veineux des deux hémiazygos est constituée par l'une des anastomoses transversales tendues entre les deux veines supracardinales; la disposition de ces anastomoses explique les *variations* que l'on peut observer dans le système des veines azygos, et plus spécialement l'indépendance de chacune des deux hémiazygos, qui peuvent se déverser isolément dans la grande veine azygos par la voie de deux anastomoses transversales superposées et indépendantes.

VEINE CAVE INFÉRIEURE

La *veine cave inférieure,* ou *veine cave ascendante,* est le tronc collecteur des veines de la portion sous-diaphragmatique du tronc, des organes abdomino-pelviens et des deux membres inférieurs; satellite de l'aorte abdominale, elle correspond au territoire de cette artère et résume en quelque sorte toute la circulation veineuse sous-diaphragmatique du corps.

ORIGINE. — Elle naît de la réunion des deux veines iliaques primitives droite et gauche; cette réunion se fait suivant un angle de 65 degrés environ, dit *angle ilio-cave,* situé à 1 cm. 1/2 ou 2 centimètres au-dessous de la bifurcation aortique; cet angle est variable suivant les sujets et en rapport avec la conformation du bassin; il est généralement plus grand chez la femme que chez l'homme.

Cette origine correspond au flanc droit du rachis lombaire et répond le plus souvent au disque intervertébral qui sépare la quatrième de la cinquième vertèbre lombaire; l'*origine basse* répond au corps de la cinquième lombaire; l'*origine haute,* plus rare, répond au corps de la quatrième lombaire.

TRAJET ET DIRECTION. — La veine cave inférieure se dirige tout d'abord verticalement, elle longe le flanc droit de la colonne lombaire, jusqu'à l'embouchure des veines rénales; dans ce trajet, elle est cependant légèrement oblique de bas en haut et de gauche à droite; puis, au-dessus des veines rénales, elle se déporte légèrement vers la droite pour gagner la face postérieure du foie, qu'elle croise verticalement dans une gouttière; elle atteint le centre phrénique qu'elle traverse au niveau de son orifice diaphragmatique; elle débouche dans la cavité thoracique en plein médiastin, où elle s'infléchit de droite à gauche et d'arrière en avant; devenue intra-péricardique, elle se termine dans l'oreillette droite.

TERMINAISON. — L'*embouchure* de la veine cave inférieure est située à la partie postéro-inférieure de l'oreillette droite, au-dessous de l'orifice de la veine cave supérieure, dont elle est séparée par le *torus intercave* ou *tubercule de Lower.*

Disposé dans un plan oblique en haut et en arrière, cet orifice, presque vertical, présente une forme circulaire dont le diamètre est d'environ 33 millimètres (la veine cave inférieure est le plus volumineux des vaisseaux de l'organisme); il est pourvu d'une valvule en forme de croissant, mais insuffisante : c'est la *valvule d'Eustache* (voy. : fig. 11); il est situé à la hauteur du disque intervertébral qui sépare la huitième de la neuvième vertèbre dorsale.

SITUATION ET DIVISION. — Entièrement située à droite de la ligne médiane, elle s'en écarte dans la moitié supérieure de son trajet abdominal et s'en rapproche à ses extrémités, et c'est à son origine qu'elle est le plus rapprochée de la ligne médiane (1 cm. 1/2), au contact de l'aorte.

Située presque entièrement dans la cavité abdominale, et profondément, derrière les viscères abdominaux et le péritoine, elle ne devient intra-thoracique qu'à sa partie terminale.

Par suite de son trajet, nous lui distinguerons *trois portions*, qui sont : *a)* une *portion abdominale*; *b)* une *portion diaphragmatique*; *c)* et une *portion thoracique*.

Dans son ensemble, elle se dirige obliquement de bas en haut et de gauche à droite, en s'écartant de l'aorte avec laquelle elle forme un angle très aigu ouvert en haut : c'est l'*espace interaortico-cave*.

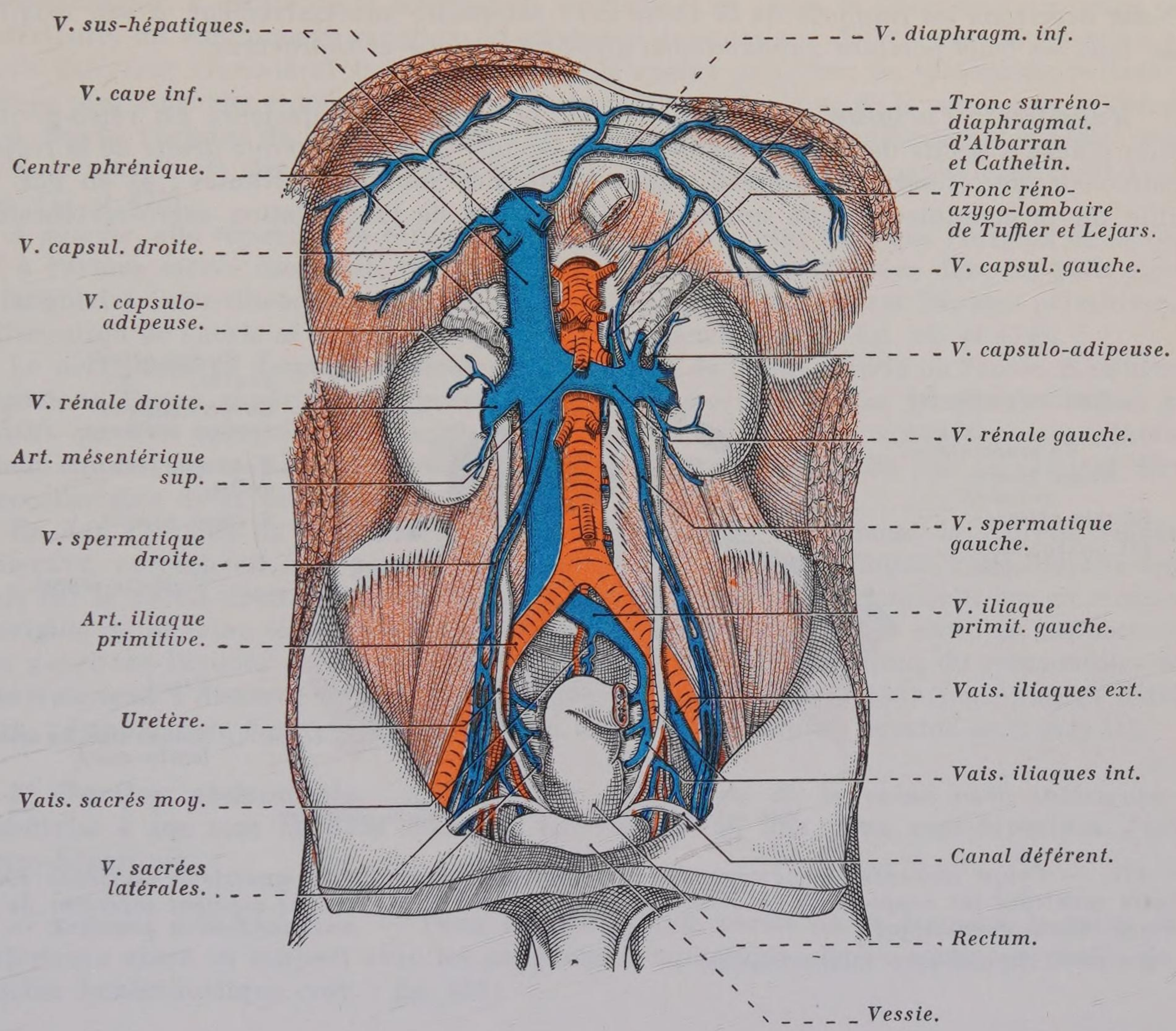

FIG. 472. — *Veine cave inférieure et ses affluents.*

DIMENSIONS. — Variable suivant la taille du sujet, sa **longueur** moyenne est d'environ 24 centimètres, dont 20 centimètres pour la portion abdominale, 5 millimètres pour la portion diaphragmatique, et 3 cm. 1/2 pour la portion thoracique.

Son **calibre**, supérieur à celui de tous les autres vaisseaux de l'organisme, varie suivant les points envisagés. Il augmente de bas en haut du fait des affluents qu'elle reçoit, mais non en proportion avec l'importance de ceux-ci; son *diamètre moyen* est de 22 millimètres à l'origine, 30 millimètres immédiatement au-dessus des veines rénales, et 33 millimètres au-dessus des veines sus-hépatiques, ainsi qu'à son embouchure.

La veine cave inférieure présente sur son trajet *deux dilatations* situées respectivement au-dessus de l'abouchement de ses affluents principaux, les veines rénales et les veines sus-hépatiques; le premier constitue le *sinus rénal de Calori*, le deuxième le *sinus hépatique de Calori* (voy. : fig. 481); enfin, son diamètre est légèrement diminué pendant la traversée diaphragmatique, où il est de 30 millimètres.

RAPPORTS DE LA VEINE CAVE INFÉRIEURE

Nous décrirons les rapports de la veine cave inférieure successivement, *à son origine,* puis dans ses *trois portions* : *abdominale, diaphragmatique* et *thoracique.*

1° Rapports à l'origine. — A sa naissance, la veine cave inférieure est rétro-péritonéale; placée à droite de la ligne médiane, elle occupe la *partie latérale droite* de la *région termino-aortique* (Chalier et Murard), dont les limites sont les suivantes : a) *en bas,* la saillie du promontoire (partie antérieure et médiane de l'articulation sacro-vertébrale);

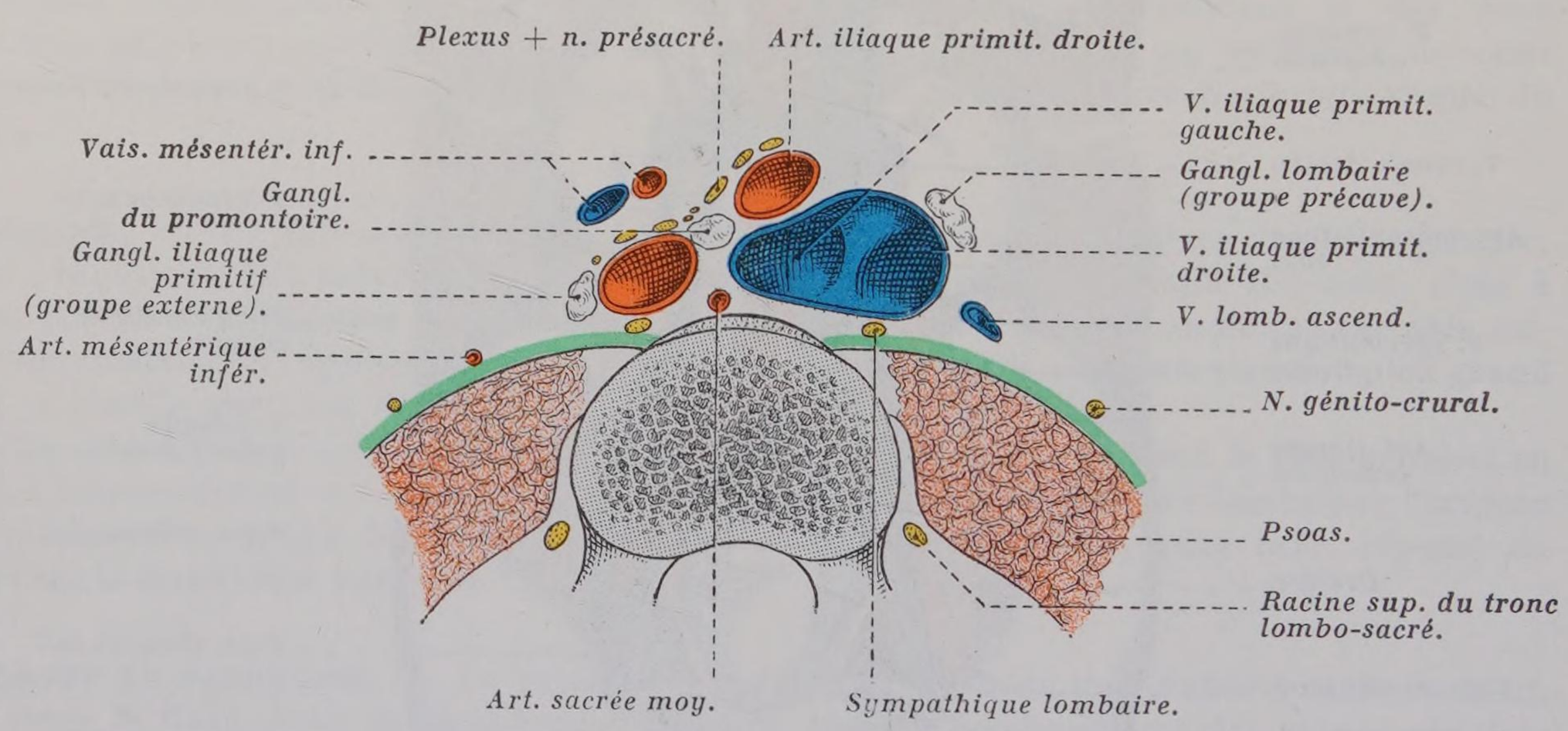

Fig. 473. — *Coupe transversale passant par la partie inférieure de la quatrième vertèbre lombaire montrant les rapports de la veine cave inférieure à sa naissance; segment inférieur de la coupe* (demi-schématique).

En vert, l'aponévrose lombo-iliaque.

b) *en haut,* la portion transversale (troisième portion) du duodénum; c) et *latéralement,* les bords internes, obliques en bas et en dehors, des muscles psoas droit et gauche.

Dans cette région, *deux fourches vasculaires* apparaissent en avant de la partie basse du rachis lombaire, ce sont : d'une part, sur la ligne médiane, la *fourche artérielle aortico-iliaque,* et, d'autre part, la *fourche veineuse ilio-cave,* située à droite de la ligne médiane et sur un plan inférieur et postérieur par rapport à la précédente (voy. : fig. 130).

En arrière, l'origine de la veine cave inférieure répond au flanc droit du disque intervertébral, qui sépare la quatrième de la cinquième vertèbre lombaire, et aux vertèbres adjacentes; la veine, volumineuse à ce niveau par suite de la confluence des deux veines iliaques primitives, apparaît dans l'angle dièdre que forme la saillie du psoas avec le rachis lombaire; elle est parfois croisée postérieurement et transversalement par la cinquième artère lombaire droite, principalement lorsque celle-ci se détache de l'artère sacrée moyenne; la chaîne sympathique lombaire la sépare des insertions inférieures du psoas.

En avant, l'origine de la veine cave inférieure, ainsi que la terminaison de la veine iliaque primitive gauche, sont croisées obliquement par l'artère iliaque primitive (voy. :

fig. 130 et 472); toutefois, en cas d'origine haute de la veine cave inférieure, l'artère iliaque primitive laisse au-dessus et en dehors d'elle la naissance du tronc veineux, et le croisement de l'artère ne s'effectue qu'avec la veine iliaque primitive gauche et non plus avec la veine cave inférieure; sur la face antérieure de la bifurcation aortique et de l'origine de l'artère iliaque primitive droite, descend verticalement le nerf présacré; il n'est pas rare de rencontrer, à droite de la bifurcation aortique et en avant de l'origine de la veine cave inférieure, un volumineux ganglion du groupe latéro-aortique droit : c'est le *ganglion précave inférieur* (Rouvière) (voy. : fig. 125); la racine primitive du mésocôlon pelvien est située plus à gauche et ne présente aucun rapport avec l'origine de la veine cave inférieure.

A droite, l'origine de la veine répond au psoas et à la veine lombaire ascendante; toutefois, le muscle est situé sur un plan postérieur par rapport à l'origine de la veine (voy. : fig. 472 et 473).

A gauche, elle répond à la bifurcation aortique située plus haut que l'origine de la veine et à l'artère sacrée moyenne, que l'on aperçoit sur la ligne médiane dans un petit espace triangulaire inter-ilio-aortique, compris entre la fourche des artères iliaques primitives, la bifurcation de l'aorte et la veine iliaque primitive gauche (voy. : fig. 388 et 472).

Le nerf présacré descend verticalement en avant de la bifurcation de l'aorte. A ce niveau signalons l'amas supérieur ou préveineux du groupe interne des ganglions iliaques primitifs que l'on aperçoit dans l'angle de bifurcation de l'aorte; ceux-ci reposent généralement sur la terminaison de la veine iliaque primitive et n'entrent pas en rapport direct avec l'origine de la veine cave inférieure.

En bas, l'origine de la veine cave inférieure, ou plus exactement la fourche veineuse ilio-cave, correspond à la partie droite du *triangle promonto-iliaque*; cette fourche apparaît sur la partie droite du promontoire comme un cavalier mal assujetti sur sa monture; l'origine de la veine surplombe en effet la saillie du promontoire et entre en rapport avec les ganglions iliaques primitifs droits (amas supérieur); les ganglions du promontoire sont généralement à distance de la fourche veineuse (voy. : fig. 125 et 130) (pour plus de détails, voy. : *Rapports de l'aorte abdominale à sa terminaison. Région termino-aortique*) (1).

2° **Portion abdominale.** — La portion abdominale de la veine cave inférieure se subdivise à son tour en *deux segments* par rapport au foie : l'un *sous-hépatique,* l'autre *rétro-hépatique.*

a) **Segment sous-hépatique.** — Dans la plus grande partie de ce segment, la veine cave inférieure entre en rapport avec les ganglions lymphatiques latéro-aortiques droits de la chaîne lombo-aortique (voy. : fig. 125).

En arrière, la veine répond au flanc droit de la colonne lombaire sur laquelle elle repose, et plus spécialement aux corps des quatrième et troisième vertèbres, et plus haut (au-dessus de la troisième lombaire) au pilier droit du diaphragme; en dehors, la veine cave inférieure recouvre les insertions du psoas sur les corps des vertèbres lombaires et la chaîne du sympathique lombaire, les nerfs splanchniques du côté droit obliques en bas et en dedans, et le groupe rétro-cave des ganglions latéro-aortiques droits (voy. : fig. 126, 474 et 475).

De nombreux vaisseaux croisent la face postérieure de la veine cave inférieure et la séparent de la paroi postérieure de l'abdomen; ce sont : α) les *artères lombaires droites,* issues de l'aorte abdominale, étagées en regard de chaque corps vertébral lombaire; ces artères, dirigées transversalement, s'engagent sous les arcades fibreuses d'insertion du psoas; β) l'*artère rénale droite,* qui se détache de l'aorte au niveau de la deuxième lombaire, et qui glisse obliquement, de dedans en dehors et de haut en bas, entre la veine cave inférieure et le pilier droit du diaphragme pour aborder le hile du rein; en cas de division

(1) Article à consulter : A. Chalier et Murard : La région termino-aortique. *Revue de Chirurgie,* 1912, p. 261.

précoce, les branches terminales du tronc deviennent rétro-caves (voy. : fig. 474 et 475) (voy. : *Artères rénales*); parfois aussi, la face postérieure de la veine cave inférieure est croisée transversalement ou obliquement par des artères rénales accessoires à distribution extra-hilaire : ce sont les *artères polaires*; γ) l'*artère capsulaire moyenne droite,* très grêle, et parfois l'origine de la capsulaire inférieure droite; δ) et la *racine interne de la grande veine azygos,* ou *veine réno-azygo-lombaire droite* (voy. : fig. 474 et 476).

A droite, elle entre en rapport, de bas en haut, avec le muscle psoas du côté droit, sur lequel descend l'uretère, très près de la veine cave inférieure, et avec le bord interne

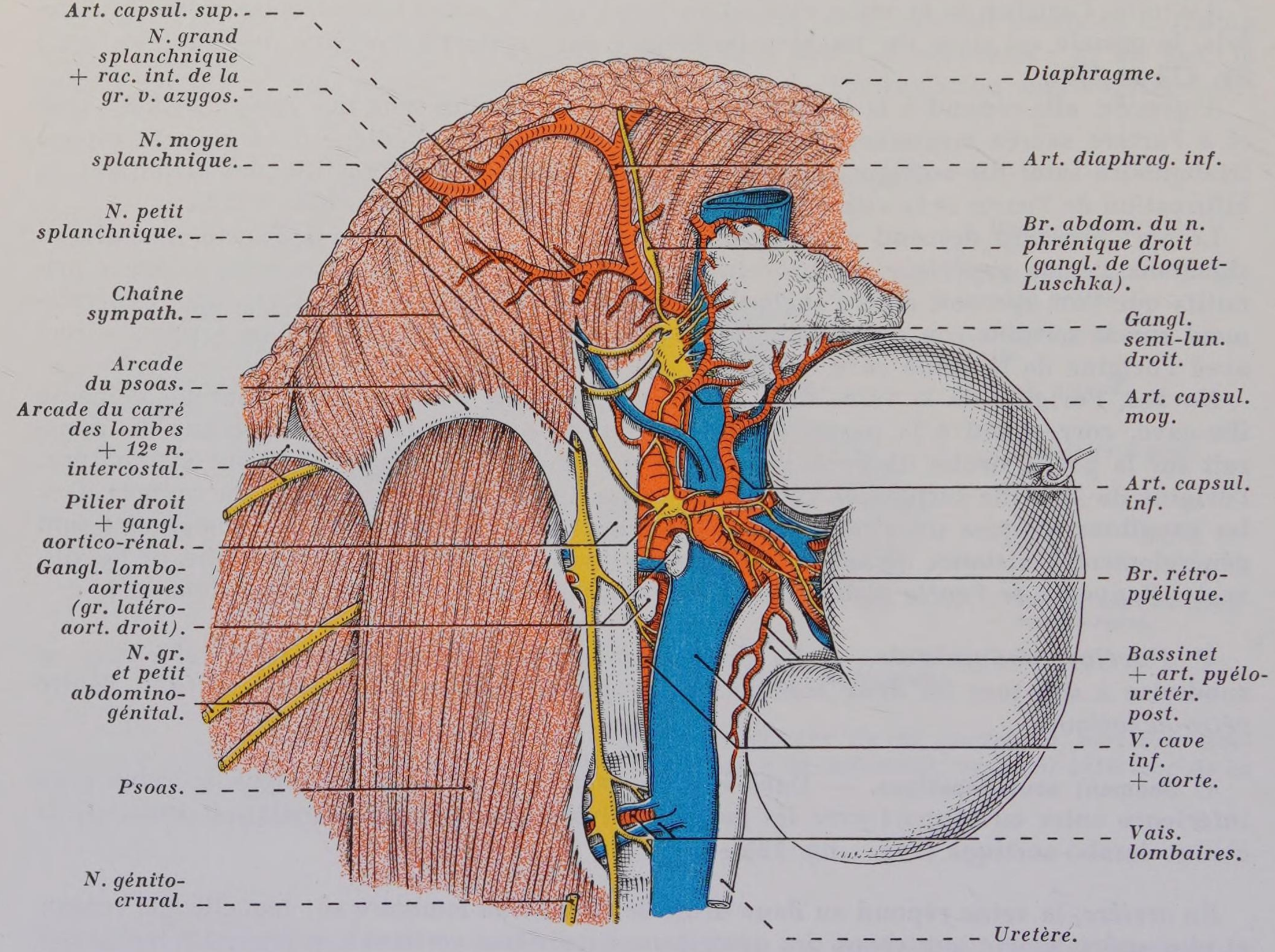

FIG. 474. — *Rapports de la veine cave inférieure et du pédicule rénal droit.*
Le rein, la capsule surrénale et leurs vaisseaux sont représentés rabattus de droite à gauche.

du rein droit, et plus spécialement avec le tubercule rénal inférieur dont la veine reste toutefois séparée par la partie initiale de l'uretère et par le ligament de Tuffier et Navarro (voy. : fig. 472 et 475).

Par son pédicule rénal, *le rein droit est amarré de court à la veine cave inférieure,* et cela principalement par l'intermédiaire de la veine rénale droite (voy. : fig. 474) : aussi la ligature du pédicule du rein droit est-elle un des temps les plus délicats de la néphrectomie droite; des blessures de la veine cave inférieure ont été signalées au cours de cette intervention.

Au niveau du hile du rein, on trouve près de la veine, et d'avant en arrière, la veine, l'artère et le bassinet, ce dernier à peu de distance de la veine cave inférieure, et la branche rétro-péylique; enfin, rappelons que, par suite de l'inclinaison du rein, son tuber-

cule supérieur est plus rapproché de la veine cave inférieure que ne l'est son tubercule inférieur, et parfois même il se met au contact de ce vaisseau.

Au-dessus du rein, la capsule surrénale droite entre en contact par son bord interne avec le flanc droit de la veine cave inférieure (voy. : fig. 475 et 479); la glande se moule sur la veine et offre le plus souvent à ce niveau une gouttière verticale, la *gouttière cave*, d'autant plus accusée qu'une lame de tissu glandulaire s'insinue fréquemment entre la

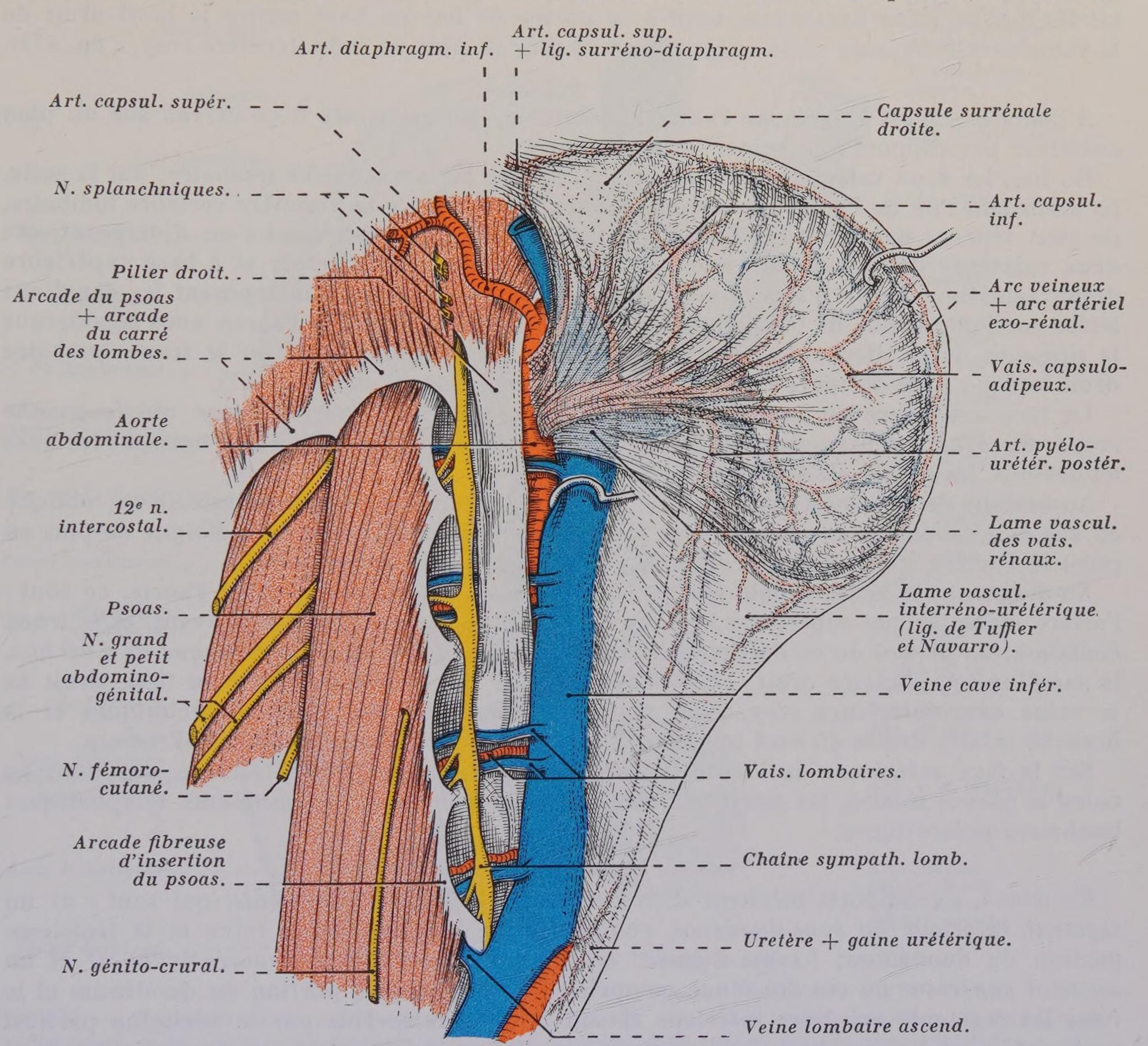

FIG. 475. — *Rapports de la veine cave inférieure.*
Le rein droit et la capsule surrénale ont été réclinés et sont vus par transparence à travers les parois de leurs loges.

veine cave inférieure et le diaphragme; la capsule surrénale est intimement unie à la veine cave inférieure par du tissu fibreux conjonctivo-vasculaire qui forme la *lame vasculaire surrénale interne* ou *ligament surréno-cave*; dans l'épaisseur de cette lame, on trouve les ramifications artérielles de l'artère capsulaire moyenne, la courte mais volumineuse veine capsulaire droite et les nerfs de la capsule surrénale droite, nombreux et grêles filets issus du plexus solaire; les connexions intimes de la capsule surrénale droite avec la veine cave inférieure expliquent la possibilité de blessures du vaisseau dans la surrénalectomie

droite; la libération de la veine cave inférieure et la section du pédicule interne de la glande sont les temps les plus minutieux de cette intervention (voy. : *Capsules surrénales,* tome V).

Au-dessous du rein, notons le croisement des vaisseaux spermatiques ou utéro-ovariens avec l'uretère, toujours situé à faible distance de la veine cave inférieure; mais l'artère, plus interne que la veine, croise antérieurement et très obliquement la veine cave inférieure tandis que la veine homonyme tend à se porter de bas en haut contre le bord droit de la veine cave inférieure en se rapprochant de plus en plus de cette dernière (voy. : fig. 472).

A gauche, elle est longée par l'aorte abdominale, qui est située à ce niveau sur un plan antérieur par rapport à la veine.

En bas, les deux vaisseaux sont adossés au niveau de la quatrième lombaire; par la suite, ils s'écartent l'un de l'autre de bas en haut, et, au niveau de la première vertèbre lombaire, ils sont séparés par toute la largeur du pilier droit du diaphragme ; en divergeant, ces deux vaisseaux délimitent un espace triangulaire à sommet inférieur et à base supérieure diaphragmatique : c'est l'*espace inter-aortico-cave,* dans lequel s'interposent les ganglions latéro-aortiques droits de la chaîne lombo-aortique; enfin, derrière l'aorte, nous signalerons la présence de la citerne de Pecquet, origine du canal thoracique, ou le tronc lombaire droit lorsque cette dernière fait défaut (voy. : *Canal thoracique,* tome VI).

La face antérieure de l'aorte est croisée transversalement par la *veine rénale gauche* (voy. : fig. 472); les branches viscérales antérieures de l'aorte abdominale naissent les unes au-dessous, les autres au-dessus de cette veine.

Au-dessous de la veine rénale gauche, ce sont : l'artère mésentérique inférieure, oblique en bas et à gauche, sans rapport avec la veine cave inférieure (elle s'en éloigne de plus en plus) et l'artère spermatique droite, ou l'artère utéro-ovarienne droite.

Au-dessus de la veine rénale gauche, deux grosses artères naissent de l'aorte, ce sont : l'artère mésentérique supérieure, qui va croiser plus bas cette veine en avant, et le tronc cœliaque; au niveau de ce dernier vaisseau se trouve, dans la *région cœliaque de Luschka,* le ganglion semi-lunaire droit; celui-ci répond, par sa corne supérieure, au flanc droit de la veine cave inférieure (voy. : fig. 474); il forme, avec les nerfs splanchniques et la branche solaire droite du nerf pneumogastrique droit, l'*anse mémorable de Wrisberg.*

Sur la face antérieure de l'aorte, et très près de la veine cave inférieure, signalons en outre le plexus solaire, les ganglions aortico-mésentériques et les ganglions lymphatiques lombaires préaortiques.

En avant, les rapports méritent d'être envisagés dans *trois segments,* qui sont : *a)* un *segment inférieur* ou *sous-duodénal,* compris entre l'origine de la veine et la troisième portion du duodénum; *b)* un *segment moyen* ou *rétro-duodéno-pancréatique*; *c)* et un *segment supérieur* ou *sus-duodénal,* compris entre la première portion du duodénum et le foie; les segments extrêmes inférieur et supérieur sont revêtus par le péritoine pariétal postérieur, aussi pourrait-on les appeler également *segments sous-péritonéaux inférieur* et *supérieur.*

α) Dans le **segment sous-duodénal,** la veine cave inférieure est croisée obliquement de dedans en dehors et de haut en bas, à son origine, par l'artère iliaque primitive droite; au-dessus de cette artère le groupe des ganglions lymphatiques précaves s'étale devant la veine.

Elle est tapissée par le péritoine pariétal postérieur et par le fascia mésocolique droit de Toldt; en outre, elle est croisée obliquement de haut en bas et de dedans en dehors par la racine du mésentère, par les artères colique droite moyenne et iléo-cæco-colique ; celles-ci s'interposent entre le péritoine et la veine avant d'aborder le côlon ascendant et le cæcum; enfin, par l'intermédiaire du péritoine pariétal postérieur, elle répond aux anses grêles intestinales (voy. : fig. 128 et 130).

β) Dans le **segment rétro-duodéno-pancréatique,** elle est entièrement recouverte par le *duodéno-pancréas* fixé à la paroi abdominale postérieure, et par conséquent sur la veine cave inférieure par l'intermédiaire d'un fascia d'accolement, appelé *fascia de Treitz* (voy. : fig. 129, 476 et 478); ce fascia est un plan de clivage que l'on utilise chirurgicalement comme voie d'abord de la portion terminale du canal cholédoque, après décollement

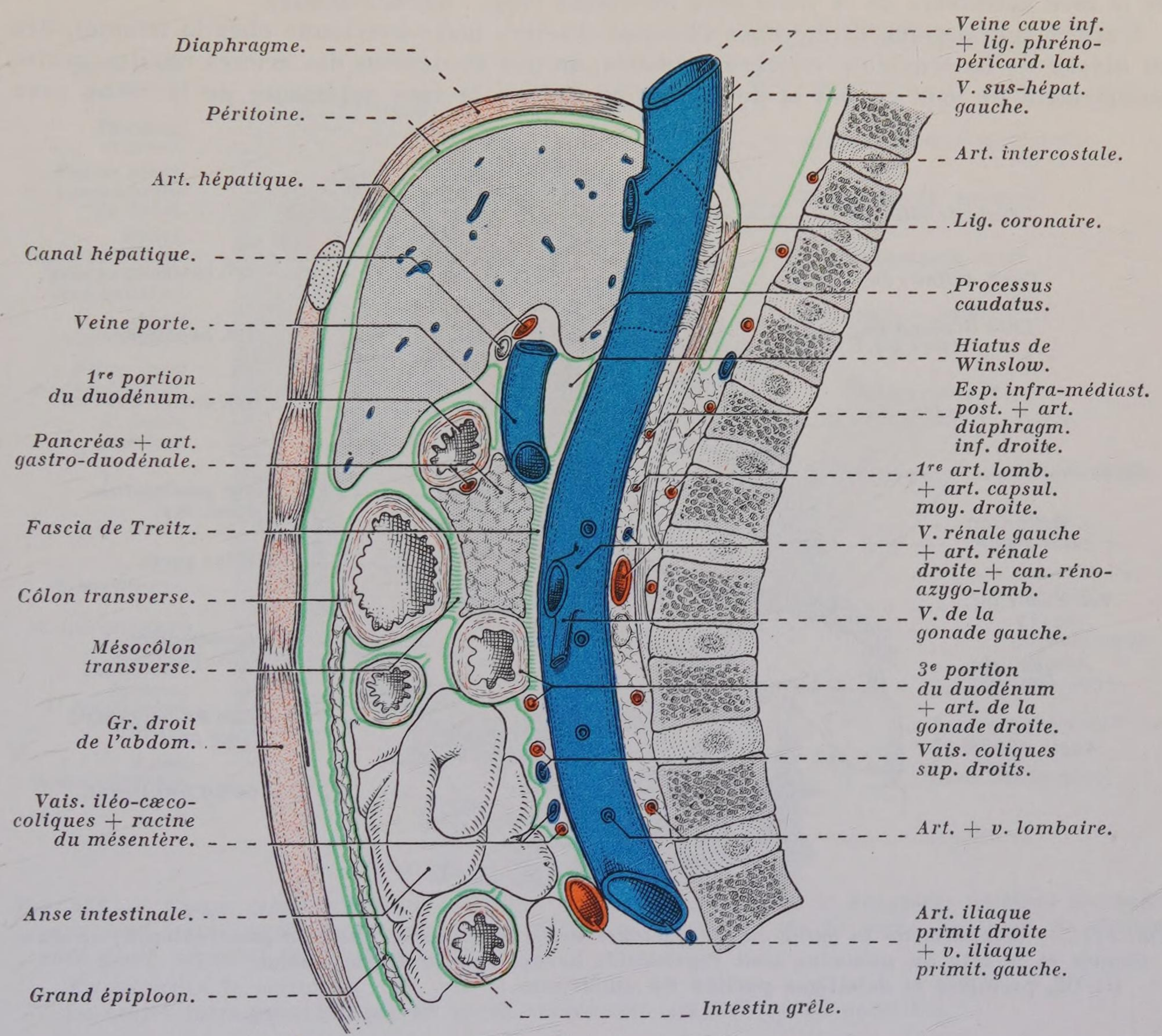

FIG. 476. — *Rapports de la veine cave inférieure vus sur une coupe médio-sagittale de l'abdomen, côté droit de la coupe; vue latérale gauche de la veine cave inférieure* (demi-schématique).

En vert, le péritoine, les fascias d'accolement et la plèvre.

duodéno-pancréatique (manœuvre de Vautrin); la présence de la veine cave inférieure à ce niveau constitue un danger au cours de cette manœuvre.

Dans ce segment, la veine cave inférieure est croisée transversalement par la première et par la troisième portion du duodénum, cette dernière étant perpendiculaire à la veine, tandis que la deuxième portion, ou portion descendante, lui est parallèle et externe.

La tête du pancréas repose sur la veine cave inférieure dont elle est séparée par la veine porte et par la partie terminale de la veine mésentérique supérieure (voy. : fig. 477); le confluent d'origine de la veine porte, formé par l'union du tronc spléno-mésaraïque et de la veine mésentérique supérieure, est placé entre le plan du pancréas en avant et celui de

la veine cave inférieure en arrière, et généralement il est situé un peu à gauche de cette veine (voy. : fig. 508).

Le canal cholédoque accompagné de sa chaîne ganglionnaire cholédocienne et de son rameau artériel satellite est situé dans l'aire du *quadrilatère de Quénu*; il descend derrière la tête du pancréas, mais à droite de la veine porte; il répond à la partie la plus externe de la face antérieure de la veine cave inférieure (voy. : fig. 477 et 478).

L'artère spermatique droite chez l'homme (l'artère utéro-ovarienne chez la femme), née au niveau de la deuxième vertèbre lombaire, un peu au-dessous des artères rénales, croise obliquement de haut en bas et de dedans en dehors la face antérieure de la veine cave

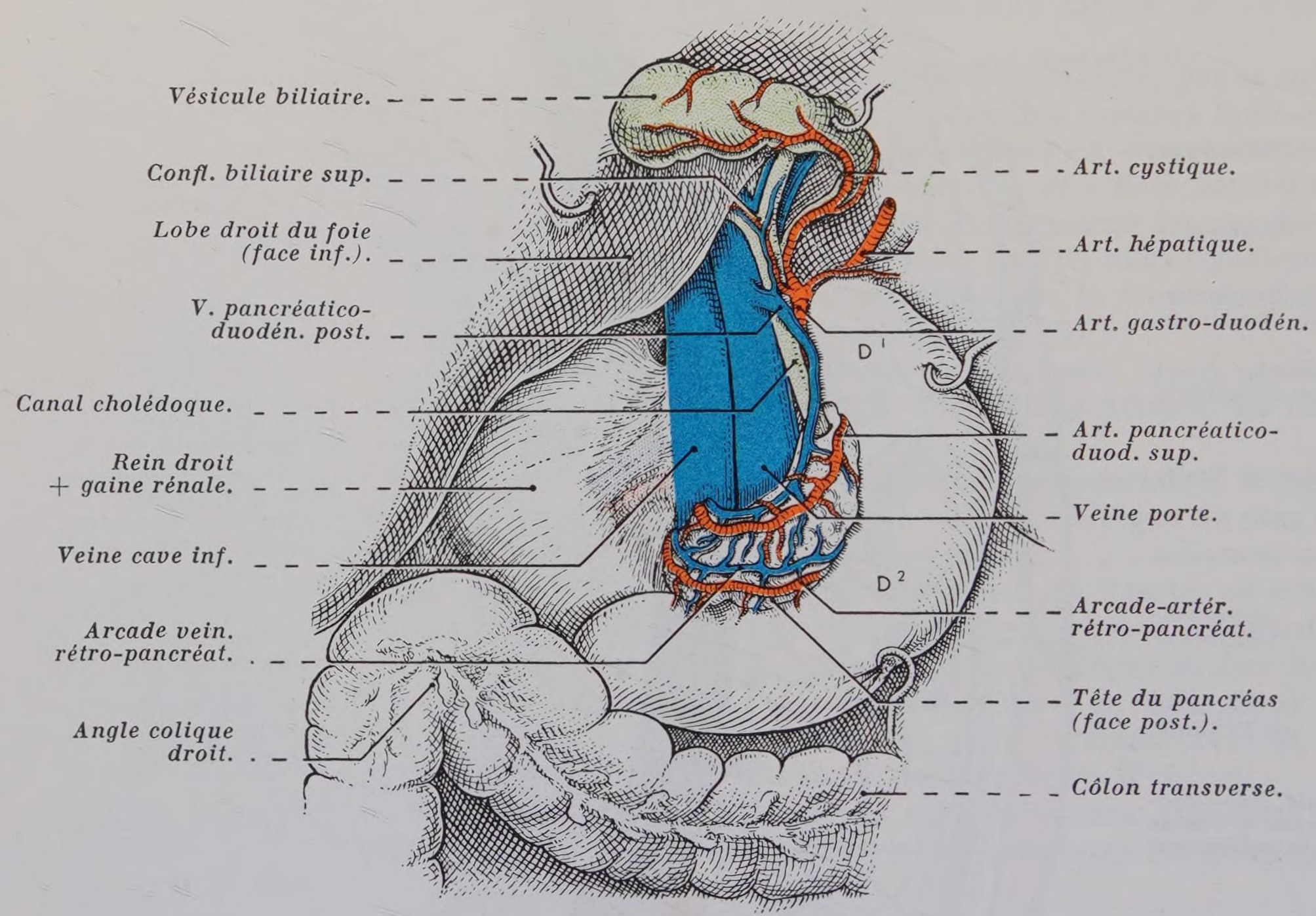

FIG. 477. — *Rapports de la veine cave inférieure dans sa portion duodéno-pancréatique*; le duodénum et la tête du pancréas sont représentés basculés de droite à gauche.
D1-D2, première et deuxième portion du duodénum.

inférieure avant de croiser antérieurement l'uretère; dans ce trajet, elle rejoint sa veine satellite, non pas devant la veine cave inférieure, mais un peu en dehors de ce vaisseau.

Dans ce segment, la veine cave inférieure reçoit *latéralement* deux gros affluents, qui sont les *veines rénales droite* et *gauche* (voy. : fig. 508).

γ) Dans le **segment sus-duodénal**, la veine cave inférieure est tapissée par le péritoine de la face postérieure de l'arrière-cavité des épiploons; elle forme la paroi postérieure de l'*hiatus de Winslow*, et répond par son intermédiaire au bord libre du petit épiploon, dans lequel cheminent les éléments du pédicule hépatique (voy. : fig. 476 et 479) (voy. : *Arrière-cavité des épiploons*, tome VI); ceux-ci sont disposés suivant *deux plans* : l'un, postérieur, est représenté par le tronc de la veine porte, qui reçoit à ce niveau la veine coronaire stomachique, la veine pylorique et parfois les veines cystiques; l'autre, antérieur, par conséquent plus éloigné de la veine cave inférieure, est représenté par le canal cholédoque en dehors et en dedans par l'artère hépatique, qui abandonne à ce niveau les artères gastro-

duodénale et pylorique; parfois, le bord libre du petit épiploon se prolonge vers la droite par un ligament tendu entre la vésicule biliaire en haut, la première portion du duodénum et le côlon transverse en bas : c'est le ligament cystico-duodéno-colique d'Ancel et Sencert. A la partie supérieure de l'hiatus, le tubercule caudé du lobe de Spigel *(processus caudatus)* fait saillie en avant de la veine cave inférieure (voy. : fig. 476).

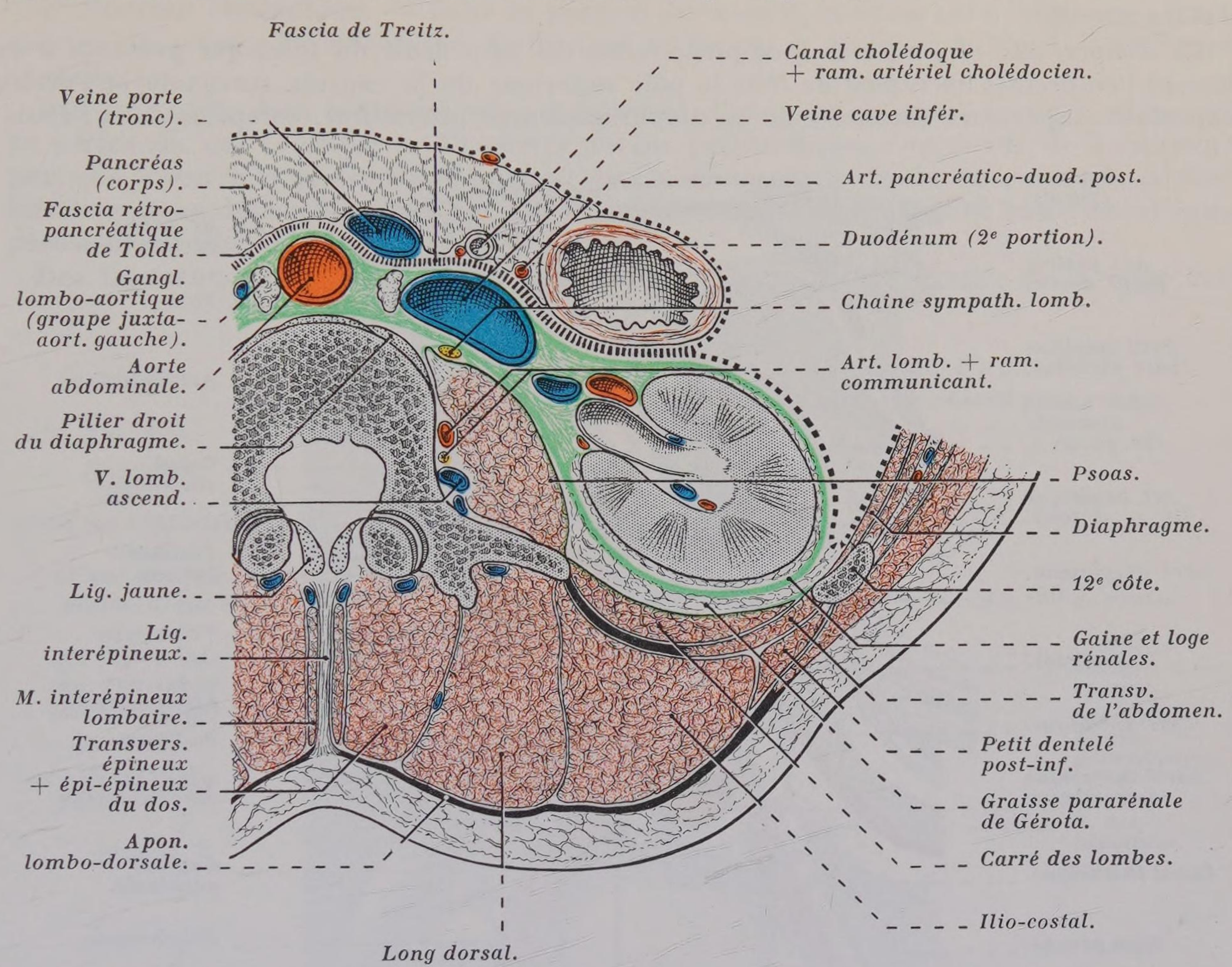

FIG. 478. — *Coupe transversale de la région lombaire passant par la deuxième vertèbre lombaire, montrant les rapports de la veine cave inférieure, du tronc de la veine porte et de l'aorte; côté droit, segment inférieur de la coupe.*

En pointillé, le péritoine.

Le trajet intra-pancréatique du canal cholédoque est indiqué en pointillé.

b) **Segment rétro-hépatique.** — Ce segment de la veine cave inférieure, relativement court, correspond à toute la hauteur de la face postérieure du foie, où la gouttière de la veine marque la limite entre le lobe droit et le lobe de Spigel.

En arrière, la veine cave inférieure repose sur le diaphragme, dont elle est séparée par des branches de l'artère diaphragmatique inférieure droite.

En avant, elle répond à la face postérieure du foie, où elle est comprise dans l'aire du ligament coronaire (voy. : fig. 476). Elle occupe une gouttière verticale, longue de 4 centimètres environ, située entre le lobe droit et le lobe de Spigel; cette gouttière, dite *gouttière de la veine cave inférieure,* correspond à la partie postérieure du sillon longitudinal droit que l'on a coutume de décrire sur la face inférieure du foie; parfois même, la gouttière est transformée en un canal complet, soit par une lame de tissu fibreux qui unit les deux lèvres de la gouttière, soit par un pont de tissu hépatique, la *languette rétro-cave.*

La veine cave inférieure adhère intimement aux parois de la gouttière par l'intermé-

diaire de tractus fibreux qui se confondent avec son adventice. Elle reçoit à ce niveau les veines sus-hépatiques et celles-ci, ainsi que la veine cave inférieure, constituent le principal moyen de fixité du foie.

Le feuillet antérieur du ligament coronaire se réfléchit devant la veine cave inférieure lorsque celle-ci abandonne la face postérieure du foie pour traverser le diaphragme (voy. : *Foie,* tome VI).

En dehors, elle répond à la face postérieure du lobe droit du foie, qui présente à ce niveau l'*empreinte surrénale de His*; le pôle supérieur de la capsule surrénale et l'artère capsulaire supérieure (branche de la diaphragmatique inférieure), comprise dans l'épais-

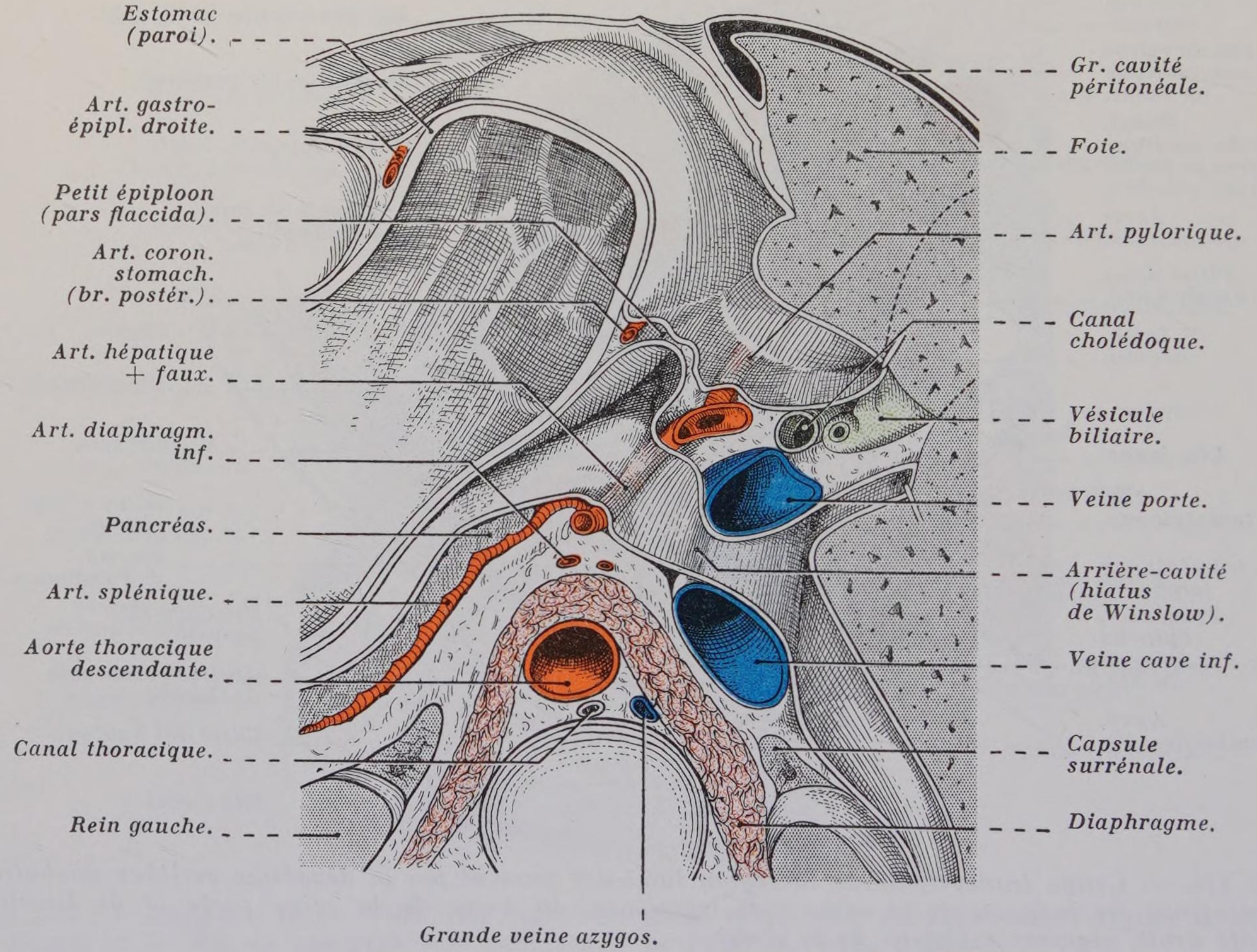

FIG. 479. — *Coupe transversale du tronc passant immédiatement au-dessus du plancher de l'hiatus de Winslow; segment inférieur de la coupe* (d'après FARABEUF).

seur du ligament surréno-diaphragmatique (lame vasculaire surrénale supérieure), sont situés très près de la veine cave inférieure.

En dedans, elle répond à la face postérieure du lobe de Spigel, à l'artère diaphragmatique inférieure droite avant son croisement de la veine, à la branche abdominale du nerf phrénique droit et aux grand et moyen splanchniques droits qui vont aborder le plexus solaire (ganglion semi-lunaire droit).

*3° **Portion diaphragmatique.*** — La veine cave inférieure traverse le diaphragme en plein centre phrénique par un orifice de forme quadrilatère *(orifice quadrilatère)*, situé à l'union des folioles antérieure et droite, à la hauteur de la neuvième vertèbre dorsale; il est circonscrit par les bandelettes semi-circulaires supérieure et inférieure de Bourgery ; il est exclusivement *fibreux* et *inextensible.*

Dans le segment très court de sa traversée diaphragmatique, la veine cave inférieure adhère intimement aux bords de cet orifice; la branche abdominale du nerf phrénique droit l'accompagne parfois dans cet orifice en se plaçant en dehors d'elle (voy. : *Orifices du diaphragme*, tome I).

4° ***Portion thoracique.*** — Dans sa portion thoracique, la veine cave inférieure est très courte; elle mesure 35 millimètres de hauteur en dehors et quelques millimètres seulement en dedans.

Dès son entrée dans le thorax, elle est entourée d'une épaisse gaine fibreuse, expansion du péricarde, qui constitue les ligaments phréno-péricardiques *(ligaments de Teutleben)*; puis elle traverse le péricarde fibreux au niveau de la partie droite de son angle postéro-inférieur pour déboucher dans l'oreillette droite; cette portion est donc entièrement *intra-péricardique* (Rouvière) (voy. : fig. 480).

Des ligaments phréno-péricardiques latéraux situés de part et d'autre de la veine cave

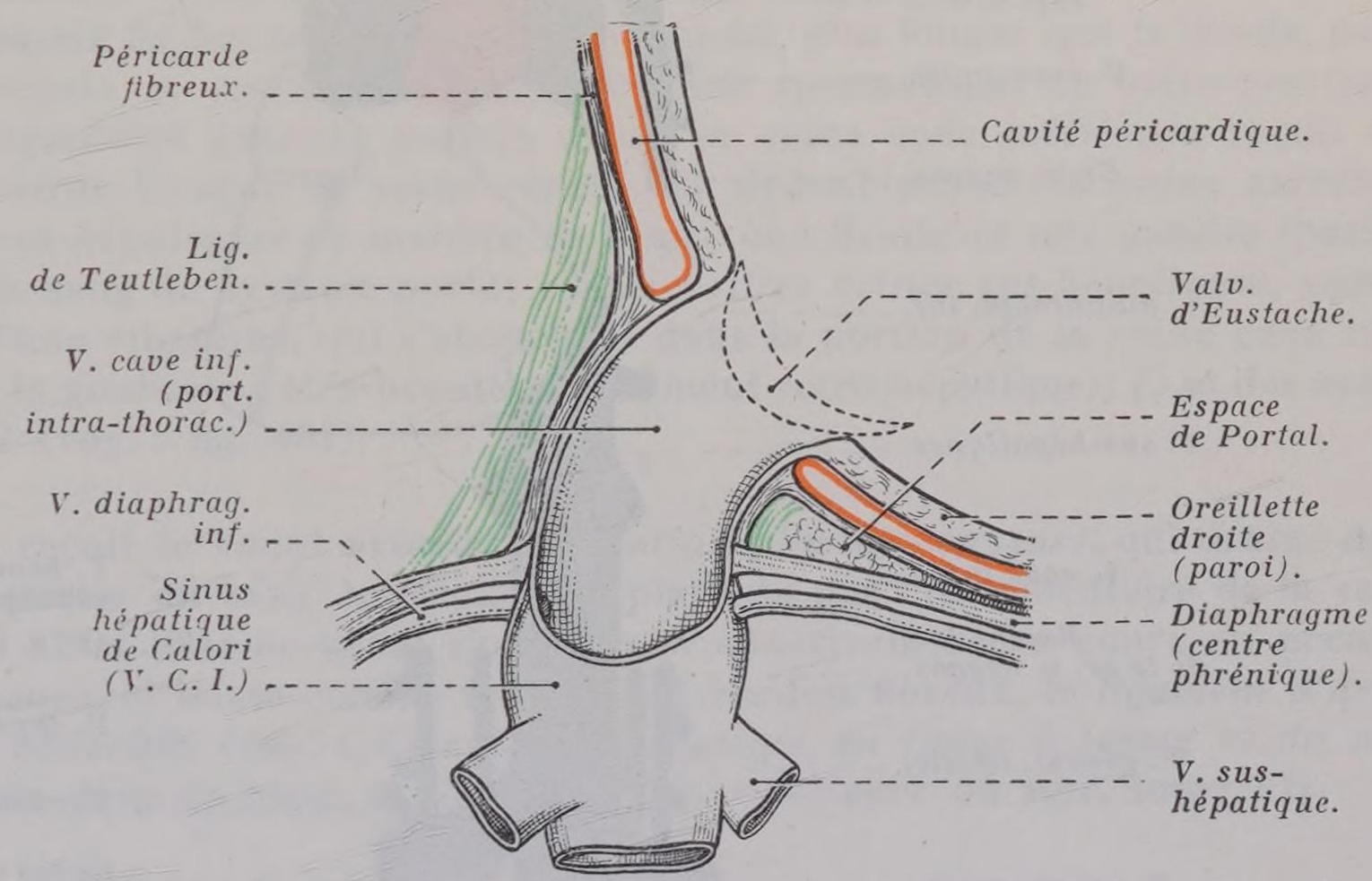

FIG. 480.
Rapports de la veine cave inférieure avec le sac fibreux péricardique et avec les ligaments de Teutleben (schématique).
En rouge, la séreuse péricardique.

inférieure, le droit est beaucoup plus développé et plus épais que le gauche; détachés du pourtour de l'orifice diaphragmatique de la veine, ils viennent se perdre sur le péricarde et sur le pédicule pulmonaire droit.

Par l'intermédiaire du péricarde fibreux et des ligaments phréno-péricardiques, la veine cave inférieure répond : a) *en arrière,* au ligament triangulaire du poumon; b) *en dehors,* au nerf phrénique droit, aux vaisseaux diaphragmatiques supérieurs du côté droit, à la plèvre médiastinale et au poumon droit, sur lequel l'ébauche de crosse que décrit la veine cave inférieure marque une empreinte en forme de gouttière (voy. : *Poumons*), et aux ganglions juxta-phréniques droits; *c) en dedans,* à l'*espace interphréno-pédiculaire droit,* et à l'*espace de Portal* (1) compris entre le diaphragme et le péricarde fibreux; à ce niveau, on rencontre des ganglions lymphatiques situés immédiatement au-dessus du diaphragme : ce sont les ganglions de l'espace de Portal, ou ganglions préœsophagiens.

A l'intérieur du péricarde, elle répond : a) *en avant,* à la base de l'oreillette droite, qui repose sur le diaphragme; b) et *en dedans,* à la partie inférieure du cul-de-sac de Haller.

(1) Médecin français (1742-1832), fut le fondateur, en 1820, de l'Académie royale de Médecine.

Libre en arrière, elle est entourée par la séreuse péricardique sur les trois quarts de sa circonférence antérieure, sur une hauteur de 20 millimètres environ; ainsi, le péricarde séreux lui forme une gaine incomplète; cette gaine représente la partie la plus inférieure du pédicule veineux droit du cœur. Entre la veine cave inférieure, la veine pulmonaire

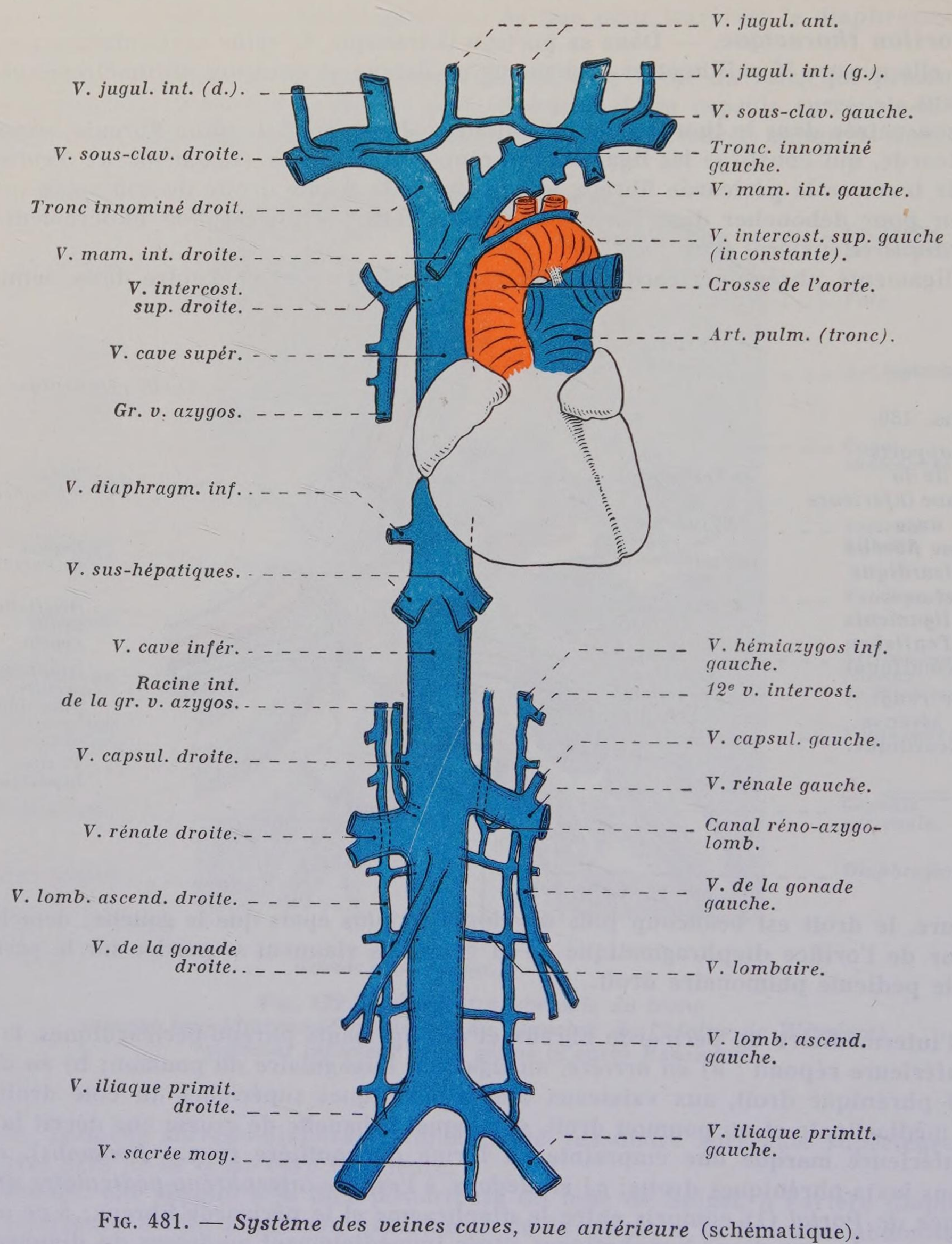

Fig. 481. — *Système des veines caves, vue antérieure* (schématique).

inférieure droite, et le sac fibreux péricardique, apparaît un méso sagittal de forme triangulaire à sommet inférieur, rétro-cave : c'est le *mésocave inférieur,* correspondant à la réflexion de la séreuse entre les veines précitées et le péricarde; variable dans ses dimensions, il est cependant un des mésos les plus développés que l'on observe au niveau du péricarde séreux, sa hauteur varie entre 10 et 15 millimètres (voy. : fig. 66) (voy. : *Ligne de réflexion pariétale du péricarde séreux*).

BRANCHES AFFÉRENTES. — Les branches afférentes de la veine cave inférieure se distinguent en *branches pariétales* et en *branches viscérales.*

1° Les **branches pariétales** sont, de chaque côté : *a)* les *quatre veines lombaires* ; les gauches, plus longues que les droites, croisent la face postérieure de l'aorte abdominale avant de se déverser dans la veine cave inférieure; *b)* les *deux veines diaphragmatiques inférieures,* qui s'abouchent dans la veine cave inférieure, un peu au-dessus des veines sus-hépatiques, c'est-à-dire à quelques millimètres avant sa traversée diaphragmatique, mais parfois celle du côté gauche n'est pas un affluent direct de la veine cave inférieure, elle se fusionne à la veine capsulaire gauche pour constituer un tronc veineux très court, mais volumineux : c'est le *tronc veineux surréno-diaphragmatique d'Albarran et Cathelin,* qui se jette dans la veine rénale gauche (voy. : fig. 472).

2° Les **branches viscérales** comprennent : *a)* la *veine de la gonade droite (veine spermatique* ou *utéro-ovarienne)*; *b)* les *veines rénales*; la gauche, plus longue que la droite, passe devant l'aorte abdominale et reçoit elle-même la veine spermatique ou utéro-ovarienne gauche et la veine capsulaire gauche; parfois aussi, la veine cave inférieure reçoit des *veines rénales accessoires* lorsque la veine rénale est dédoublée; *c)* la *veine surrénale droite*; *d)* les *veines sus-hépatiques* au nombre de *deux,* une droite et une gauche (parfois trois), qui collectent le sang du système porte; *e)* les *petites veines sus-hépatiques,* petites veinules au nombre d'une vingtaine, qui s'abouchent dans la portion de la veine cave inférieure comprise dans la gouttière rétro-hépatique (segment rétro-hépatique); *f)* et des *veines surrénales accessoires* (voy. : fig. 481).

Chez le fœtus, elle reçoit le *canal veineux d'Arantius (ductus venosus),* qui draine dans le système cave une partie du sang artérialisé du placenta par l'intermédiaire de la veine ombilicale (voy. : fig. 87 et 88); ce canal s'oblitère progressivement au cours du premier mois qui suit la naissance, et laisse comme reliquat un cordon fibreux, le *ligament d'Arantius* ou *ligamentum venosum* (voy. : *Circulation sanguine du fœtus à terme et du nouveau-né,* et *Veine Porte,* dans ce tome, et *Configuration extérieure du foie,* tome VI).

ANASTOMOSES. — Les deux systèmes caves, inférieur et supérieur, sont anastomosés entre eux par l'intermédiaire : *a)* des *veines azygos,* ou plus exactement du tronc veineux réno-azygo-lombaire à gauche, de la veine réno-azygo-lombaire à droite et des veines lombaires ascendantes (droite et gauche); *b)* des *veines de la paroi abdominale antérieure* et *du diaphragme*; *c)* et des *plexus veineux intra-rachidiens* (voy. : *Veines du rachis*). Ces anastomoses ont une importance capitale, car elles permettent le rétablissement de la circulation en cas d'oblitération de la veine cave inférieure; on a signalé des cas où la veine cave inférieure, blessée au cours de néphrectomies, avait été ligaturée avec succès; et aussi des oblitérations trouvées à l'autopsie, sans troubles circulatoires importants auparavant.

Pour les anastomoses porto-caves, voyez : *Veine porte.*

STRUCTURE DE LA VEINE CAVE INFÉRIEURE. — Dans *sa portion abdominale,* la veine cave inférieure présente *trois tuniques,* qui sont : *a)* une *tunique interne,* endothéliale; *b)* une *tunique moyenne,* épaisse, musculaire, formée de deux couches de fibres musculaires lisses, l'une externe, longitudinale, l'autre interne, circulaire; *c)* et une *tunique externe* ou *adventice,* de nature conjonctive, adhérente au foie.

Dans *sa portion thoracique,* la tunique musculaire lisse fait défaut; l'adventice est renforcée par une gaine fibreuse d'origine péricardique, les ligaments de Teutleben pouvant être considérés comme une gaine conjonctivo-vasculaire cave inférieure.

Près de son embouchure, la veine cave inférieure est entourée de fibres musculaires striées à disposition annulaire, d'origine myocardique : ces fibres proviennent de l'oreillette droite.

Indépendamment de la *valvule d'Eustache,* reliquat embryonnaire situé à l'embouchure de la veine cave inférieure, celle-ci ne possède aucune autre valvule.

***

INNERVATION DE LA VEINE CAVE INFÉRIEURE

L'innervation de la veine cave inférieure est très riche, et ce fait tient vraisemblablement à sa constitution anatomique, car elle est pourvue d'une musculature importante (veine du type musculaire).

Cette innervation a été particulièrement étudiée par Laux, A. Delmas et Guerrier (1); les territoires d'innervation de ce vaisseau sont subordonnés à l'origine de ses différentes portions (voyez plus loin : *Développement de la veine cave inférieure*), aussi peut-on distinguer dans l'innervation de cette veine *cinq segments*, qui sont de haut en bas : un segment thoracique, un segment rétro-hépatique, un segment intersurrénal, un segment interrénal et un segment infra-rénal.

1° Le ***segment thoracique*** de la veine cave inférieure est complètement entouré par le péricarde fibreux doublé des ligaments phréno-péricardiques latéraux (ligaments de Teutleben).

Il est innervé par le *nerf phrénique droit*. Ce nerf abandonne toujours plusieurs filets vasculaires (deux à trois) à la veine cave inférieure, qui se détachent tantôt assez haut du tronc du nerf phrénique, tantôt, et le plus souvent, de sa branche de division antérieure.

Ces nerfs sont compris dans l'épaisseur du ligament de Teutleben droit (ligament de Lancisi) (voy. : *Ligaments du péricarde*).

Ils innervent le segment terminal de la veine cave inférieure, ainsi que le péricarde qui l'entoure.

L'innervation commune du diaphragme et du segment thoracique de la veine, annexé en quelque sorte à l'orifice quadrilatère, explique les contractions rythmées et synchrones aux mouvements du diaphragme que présente la partie terminale de la veine cave inférieure (Franklin et Mac Lachlin).

2° Le ***segment rétro-hépatique*** de la veine cave inférieure, compris entre le lobe droit et le lobe de Spigel dans la gouttière qui correspond à cette veine, reçoit toujours plusieurs filets nerveux : *a)* les uns, *antérieurs*, dérivent le plus souvent de la branche de division antérieure du *nerf phrénique droit*; ces filets s'anastomosent en plexus au niveau des points d'abouchement des veines sus-hépatiques et certains se continuent sur ces veines; *b)* les autres, *postérieurs*, dérivent de la *branche abdominale* du nerf phrénique droit, et plus spécialement du *ganglion phrénique de Cloquet et Luschka*; *c)* enfin, la face latérale gauche de la veine cave inférieure reçoit plusieurs filets nerveux venus du *ganglion semi-lunaire droit* (voy. : fig. 482).

Ce segment de la veine cave inférieure est très richement innervé et les rameaux qui lui sont destinés s'anastomosent en plexus.

3° Le ***segment intersurrénal*** de la veine cave inférieure reçoit de nombreux filets nerveux du plexus solaire, et plus spécialement du ganglion semi-lunaire, ainsi que de ses branches afférentes (nerfs splanchniques); les filets nerveux qui proviennent du ganglion semi-lunaire droit sont au nombre de trois à quatre, ils se détachent de la corne inférieure et du bord externe de ce ganglion, et ils se distribuent principalement à la face postérieure

(1) Article à consulter : G. Laux, A. Delmas et Y. Guerrier : Innervation de la veine cave inférieure. *Travaux du Laboratoire d'Anatomie de la Faculté de Médecine de Montpellier*, janvier 1942.

de la veine; quelques-uns, après avoir contourné le bord interne de la veine, s'épanouissent sur sa face antérieure par un trajet descendant.

Le *grand* et le *moyen splanchniques* abandonnent des filets nerveux au bord externe et à la face postérieure de la veine cave inférieure.

Enfin, quelques filets nerveux émanent directement de la capsule surrénale : ce sont les *nerfs surréno-caves,* ils dérivent des amas ganglionnaires de la médullo-surrénale; ils suivent la veine capsulaire *(veine centrale de Testut)* (voy. : fig. 482). La majeure partie

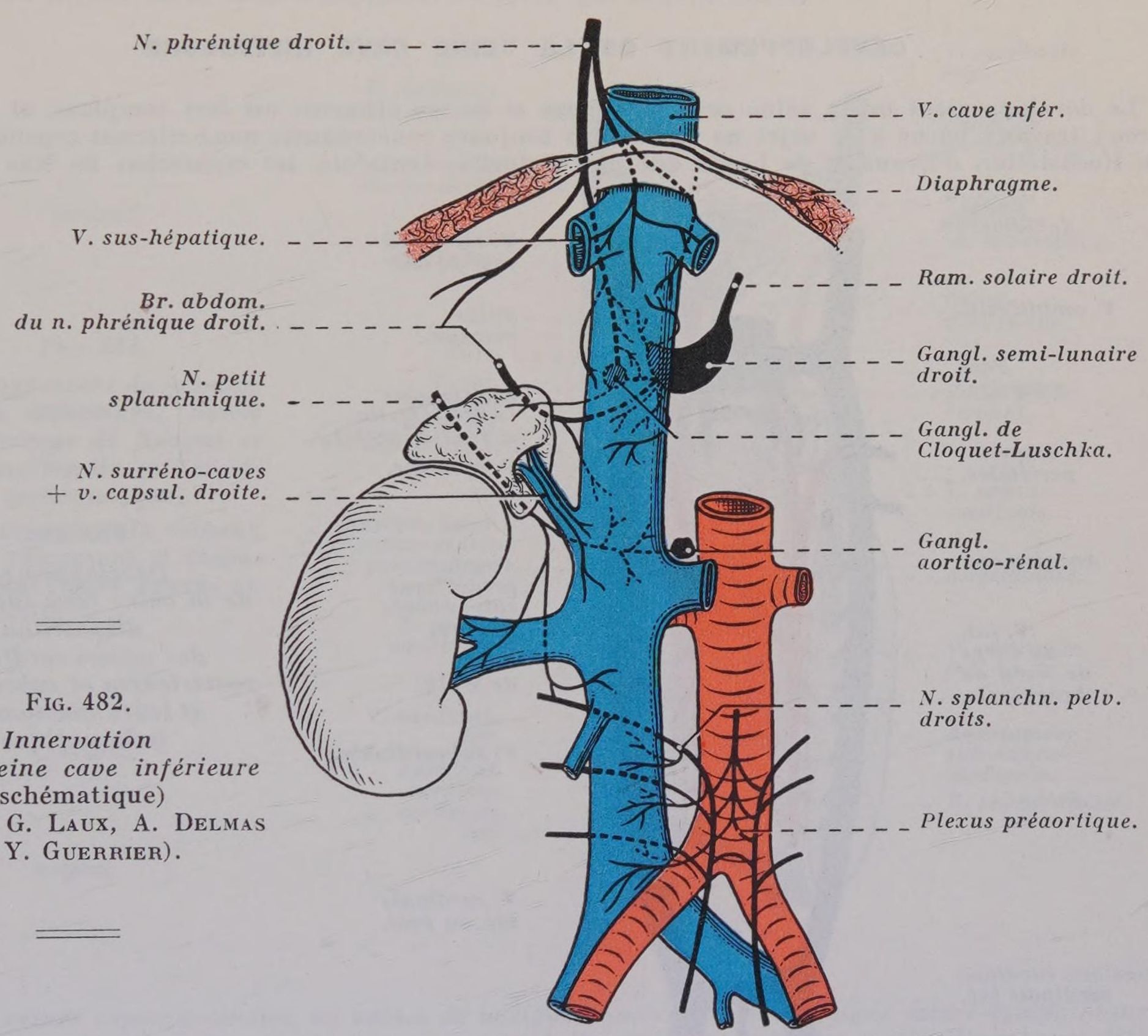

FIG. 482.
Innervation de la veine cave inférieure (schématique) (d'après G. LAUX, A. DELMAS et Y. GUERRIER).

des filets nerveux destinés à ce segment de la veine cave inférieure, qui proviennent des nerfs splanchniques et de la médullo-surrénale, sont compris dans l'épaisseur de la lame vasculaire surrénale interne (ligament surréno-cave).

Les connexions qu'établissent les nerfs surréno-caves entre la médullo-surrénale et la veine cave inférieure expliquent très vraisemblablement le rôle capital que cette veine exerce sur la circulation abdominale de retour.

4° Le ***segment interrénal*** de la veine cave inférieure reçoit la majeure partie de ses nerfs par sa face postérieure ou par ses bords; ils sont fournis par le *moyen* et par le *petit splanchnique*; l'anastomose longitudinale tendue entre le petit splanchnique et les splanchniques pelviens fournit constamment un rameau à la face antérieure de la veine cave inférieure (voy. : fig. 482).

5° Le ***segment infra-rénal*** de la veine cave inférieure est innervé par le *splanchnique pelvien droit,* et les rameaux destinés à la veine se détachent dans la partie comprise entre l'aorte et la veine cave inférieure; ces filets vasculaires, étagés, à disposition métamérique, atteignent la veine cave inférieure par son bord interne, où ils se divisent en rameaux antérieurs et postérieurs (voy. : fig. 482).

***

DÉVELOPPEMENT DE LA VEINE CAVE INFÉRIEURE

Le développement de la veine cave inférieure et de ses affluents est fort complexe, et les nombreux travaux parus à ce sujet ne furent pas toujours concordants; nous citerons cependant ceux de Hochstetter, d'Evans et de Lewis qui font autorité; toutefois, les recherches de Mac Clure et

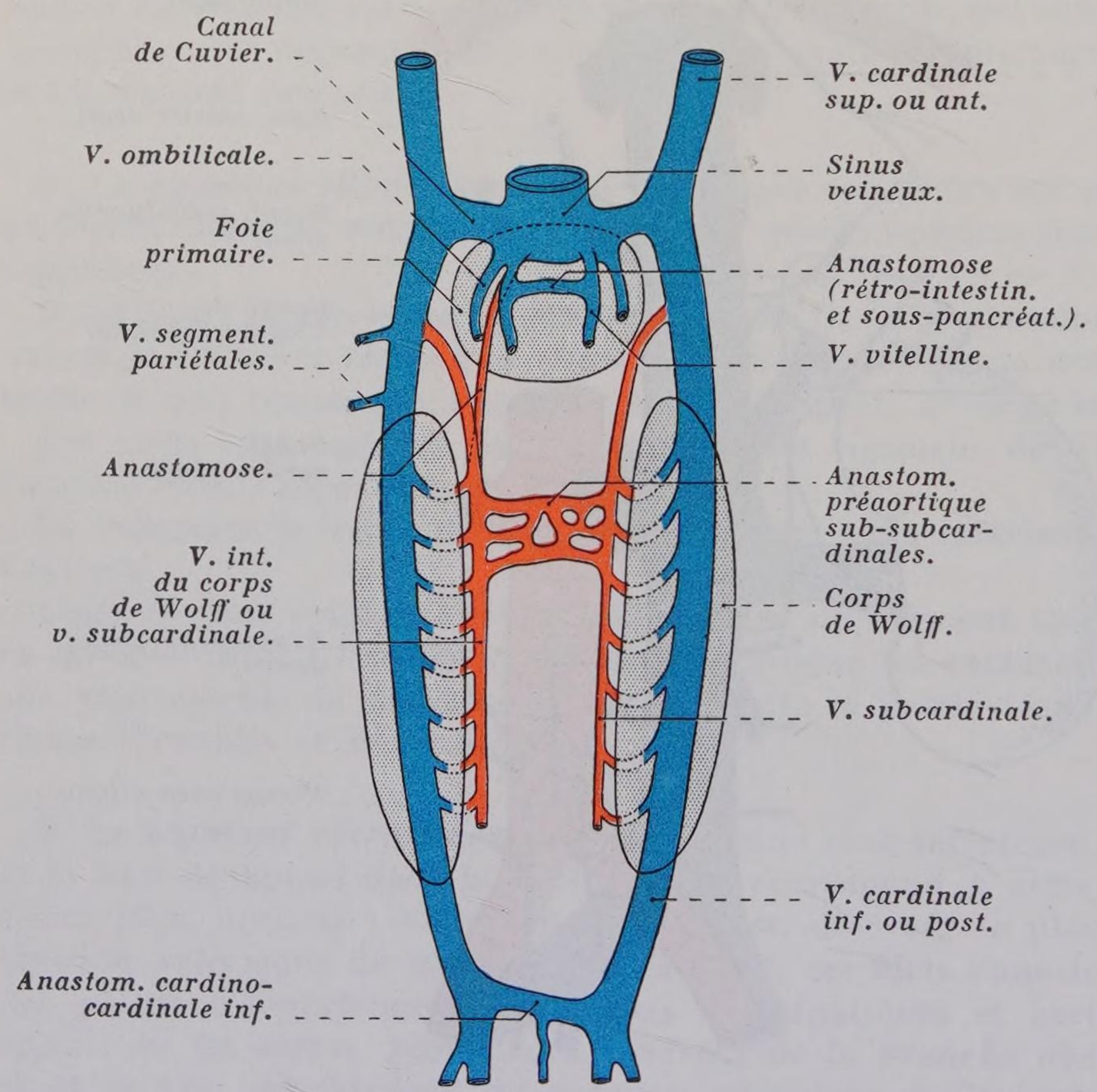

FIG. 483.
Développement de la veine cave inférieure; disposition des veines cardinales postérieures et subcardinales et leurs anastomoses (schématique).

Butler (1), et les travaux plus récents de Richardson (1937), ont fait apparaître sous un aspect nouveau l'embryologie de ce tronc veineux.

La veine cave inférieure résulte de la juxtaposition bout à bout de plusieurs tronçons veineux, primitivement indépendants les uns des autres et, embryologiquement, d'origine très différente.

La *formation* et la *constitution* de ces divers tronçons sont liées à l'évolution et aux modifications que l'on observe dans les *trois systèmes veineux longitudinaux,* pairs et symétriquement disposés par rapport à la ligne médiane, qui constituent unilatéralement les *trois lignes veineuses de Reagan* (2), à savoir : les *veines cardinales inférieures,* les *veines subcardinales* et les *veines supracardinales* (voy. : fig. 484).

---

(1) Ouvrage et article à consulter : H. EVANS : The development of the vascular system in Keibel et Mall. *Manual of Human Embryology.* 1 vol. Lippincott, édit., Philadelphie, 1912.
C. MAC CLURE et E. BUTLER : The development of the vena cava inferior in man. *American Journal of Anatomy,* 1925, p. 331.

(2) Article à consulter : REAGAN et A. ROBINSON : The later development of the inferior vena cava in man and in carnivora. *Journal of Anatomy,* 1927, p. 482.

a) Les *veines cardinales inférieures* (ou *postérieures*) sont situées de part et d'autre de la ligne médiane, en arrière du corps de Wolff où elles occupent la partie basale de ce dernier (voy. : fig. 485) ; disposées symétriquement, elles montent verticalement dans la paroi postérieure pour se terminer dans les canaux de Cuvier homolatéraux, ou veines cardinales communes (voy. : fig. 483).

Ces veines collectent le sang veineux des mésonéphros et des ébauches des membres inférieurs (au niveau de leurs segments d'origine) ; enfin, tout au long de leur trajet, elles reçoivent des veinules métamériques segmentaires pariétales.

b) Les *veines subcardinales* (Hochstetter), ou *veines internes du corps de Wolff*, ou *veines efférentes principales du mésonéphros*, sont situées sur un plan antérieur et interne par rapport aux précédentes (voy. : fig. 483 et 485) ; elles montent parallèlement à l'aorte en dedans du corps de Wolff et au niveau de sa base d'implantation (d'où leur dénomination).

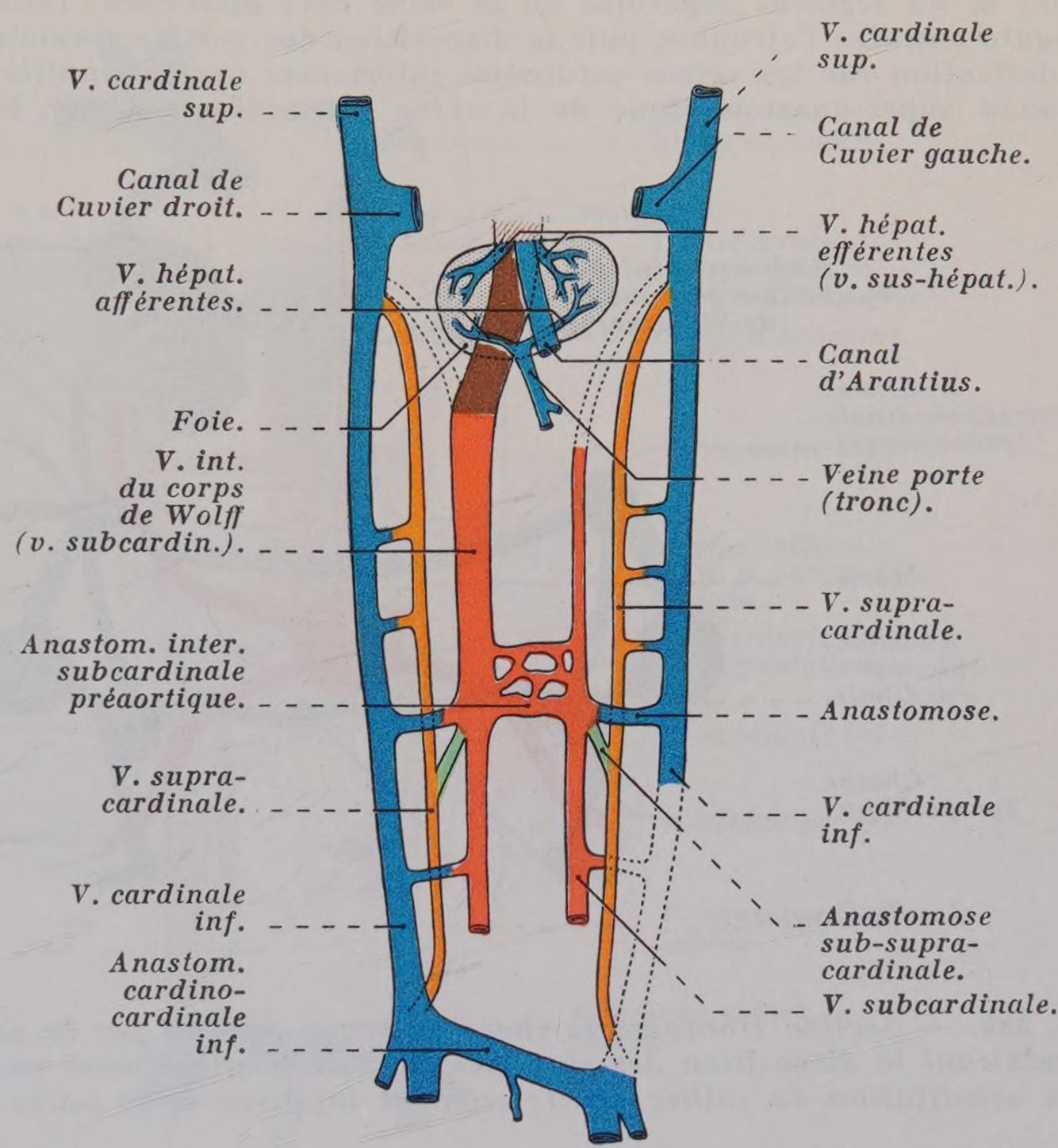

FIG. 484.

Développement de la veine cave inférieure; lignes veineuses de Reagan et formation du collier rénal (schématique).

Les segments veineux qui régressent et disparaissent sont figurés en pointillé.

c) Les *veines supracardinales*, ou *veines de la ligne thoraco-lombaire (ligne latéro-sympathique)*, occupent une situation dorso-latérale par rapport à l'aorte ; elles montent verticalement, parallèlement aux chaînes sympathiques paravertébrales, en dehors d'elles et à leur contact (voy. : fig. 485).

Aux modifications évolutives apportées à ces lignes veineuses s'ajoute au cours du développement de la veine cave inférieure et de ses affluents l'apparition d'*anastomoses* qui sont de *trois* sortes, à savoir : *a)* des *anastomoses médianes*, multiples (trois à cinq branches en moyenne) et plexiformes, préaortiques, tendues entre les deux veines internes du corps de Wolff (voy. : fig. 483 et 485) : ce sont les *anastomoses interwolffiennes* ou *sub-subcardinales;* ces anastomoses sont variables dans leur situation et leur époque d'apparition, et parmi celles-ci, seule la plus inférieure persistera pour donner naissance au tronc commun de la veine rénale et de la veine capsulaire du côté gauche (voy. : fig. 484) ; *b)* des *anastomoses sub-supracardinales*, bilatérales, qui occupent la partie immédiatement sous-jacente aux anastomoses précédentes (voy. : fig. 484 et 485) ; elles participent à la constitution du *collier rénal* (voyez plus loin) ; *c)* et une *anastomose cardino-cardinale inférieure*, pelvienne, oblique de haut en bas et de droite à gauche ; cette anastomose est située sur un plan postérieur par rapport à l'aorte, mais elle croise antérieurement sa branche terminale, l'artère sacrée moyenne *(artère caudale)*.

Un rapide coup d'œil jeté sur les figures 484, 485 et 486 montre que la disposition des systèmes veineux longitudinaux et de leurs anastomoses est sensiblement symétrique par rapport au plan médio-sagittal, avec *prédominance du côté droit sur le côté gauche.*

La partie terminale de la veine cave inférieure est primitivement constituée par un tronc veineux très court, ampulliforme, qui résulte de la fusion des veines vitelline et ombilicale droites *(tronc ombilico-vitellin — sinus reuniens de His)*; dans ce tronc se déversent le canal d'Arantius et la veine hépatique efférente commune (voy. : fig. 484) (voy. : *Développement de la veine porte*).

Du point d'abouchement de la veine hépatique efférente commune émane un tronc veineux descendant, anastomotique, qui prolonge inférieurement le tronçon terminal de la veine cave inférieure; située à la face postérieure du foie primitif, cette veine s'unit à la veine subcardinale droite (veine interne du corps de Wolff); ainsi se trouve constitué le *segment hépatique de la veine cave inférieure* (voy. : fig. 483 et 484).

Dès cette époque, le sang veineux des corps de Wolff est drainé vers le cœur par l'intermédiaire des anastomoses transversales préaortiques interwolffiennes, de la veine interne droite du corps de Wolff et du segment hépatique de la veine cave inférieure; cette nouvelle disposition du courant sanguin entraîne l'atrophie, puis la disparition des parties craniales des veines subcardinales, dont la dérivation sur les veines cardinales inférieures devient inutile (voy. : fig. 484 et 486); ainsi, le segment supra-anastomotique de la veine subcardinale droite, le segment hépatique et la partie

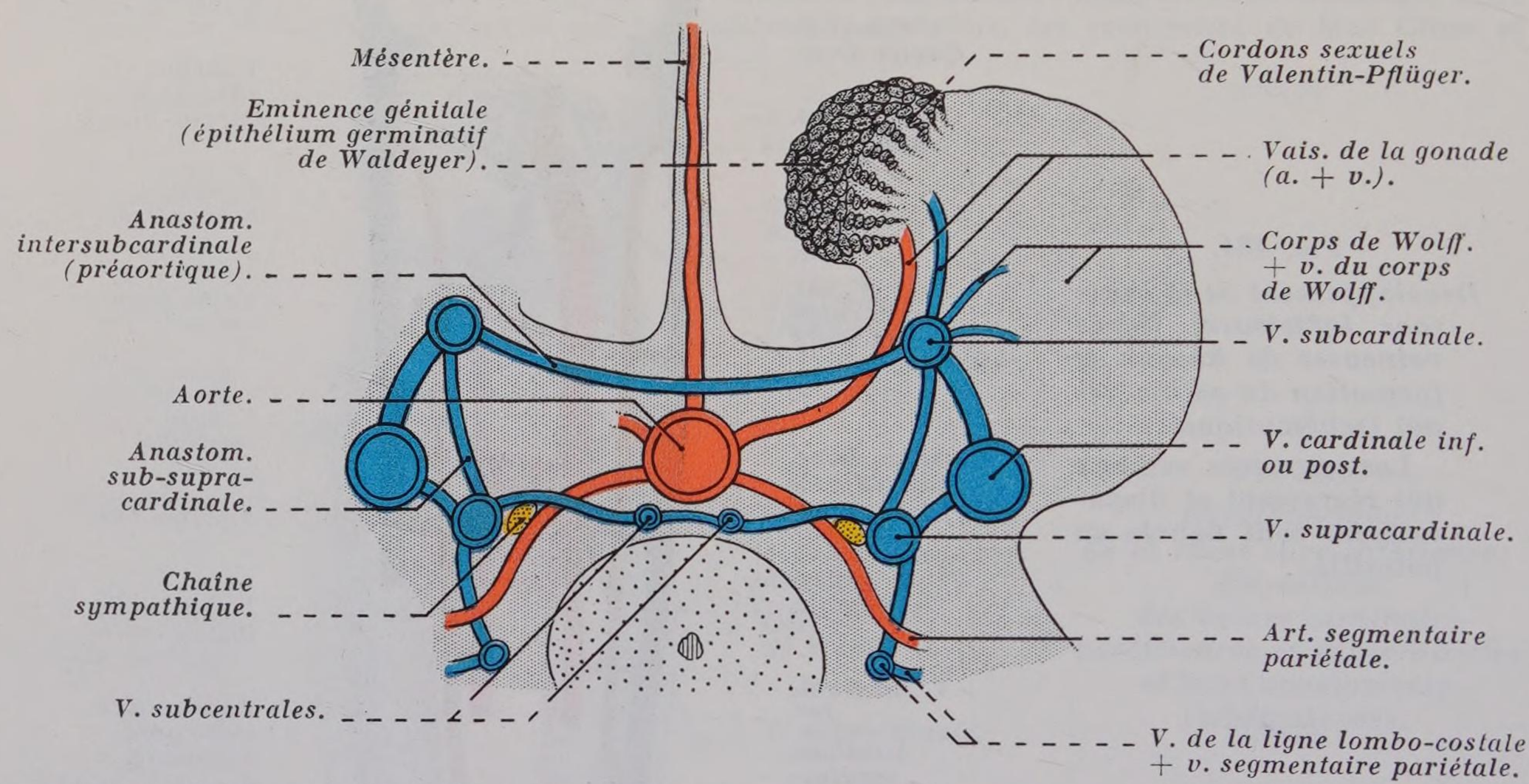

FIG. 485. — *Section transversale chez l'embryon passant par la partie moyenne du corps de Wolff, montrant la disposition des systèmes veineux longitudinaux embryonnaires* (lignes veineuses) *et la constitution du collier rénal; segment inférieur de la coupe* (schématique).

terminale de la veine cave inférieure, dérivés du tronc ombilico-vitellin droit, méritent le nom de *veine cave inférieure primitive.*

A partir de ce stade, la *prédominance du côté droit sur le côté gauche* s'amplifiera au cours de l'évolution des lignes veineuses et de la formation de la veine cave inférieure.

Dans la partie située au-dessous des anastomoses interwolffiennes, il apparaît de part et d'autre de la ligne médiane : 1° des *anastomoses homolatérales* : *a)* entre les *veines subcardinales et les veines cardinales inférieures*; elles occupent la partie du corps de Wolff qui correspond à l'ébauche épithéliale surrénalienne, et au fur et à mesure de la régression du mésonophros, elles s'atrophient et disparaissent; cependant, parmi ces troncs anastomotiques, un seul persistera dans sa partie juxta-axiale, pour donner naissance à la *veine supra-rénale* ou future *veine efférente de la capsule surrénale,* ou *veine capsulaire (veine centrale de Testut)* (voy. : fig. 486); *b)* et des *anastomoses sub-supracardinales* qui permettent le drainage vers la veine cave inférieure primitive du sang veineux de toute la partie postérieure de l'embryon; ces anastomoses sont disposées obliquement de bas en haut et d'arrière en avant; elles s'abouchent dans les veines subcardinales au niveau de la future région interrénale (emplacement des reins définitifs ou métanéphros) (voy. : fig. 484); 2° et des *anastomoses transversales médianes* : *a)* l'une passe devant l'aorte et s'étend d'une veine subcardinale ou interwolffienne à l'autre, et cette anastomose est toujours placée au-dessus de l'artère mésentérique supérieure : c'est l'*anastomose intersubcardinale préaortique* (voy. : fig. 484); *b)* l'autre, tendue entre les deux veines supracardinales, s'engage derrière l'aorte et devant la chaîne sympathique (voy. : fig. 485).

Ces systèmes d'anastomoses relient entre eux les troncs veineux longitudinaux, homo-

latéralement et bilatéralement. Ils occupent la partie qui correspond à la future *région inter-rénale* et forment autour de l'aorte un véritable anneau veineux, au niveau de la zone où se détachent les artères segmentaires destinées aux reins définitifs (métanéphros) et aux capsules surrénales; on donne à cet anneau veineux le nom de *collier rénal* (1) (voy. : fig. 485).

Le *collier rénal* est constitué par deux demi-boucles veineuses situées de part et d'autre de l'aorte et chacune d'elles est utilisée par le passage du bourgeon urétérique dans son évolution ascendante; ainsi l'ébauche rénale définitive (métanéphros ou rein définitif, coiffe métanéphrogène) et le segment initial des voies d'excrétion de l'urine (bassinet primitif) sont compris dans l'anneau veineux que représente le collier rénal.

Cette disposition embryonnaire explique le passage en avant de l'uretère, des veines de la gonade, dérivées tant à droite qu'à gauche de la portion infra-rénale des veines subcardinales (voy. :

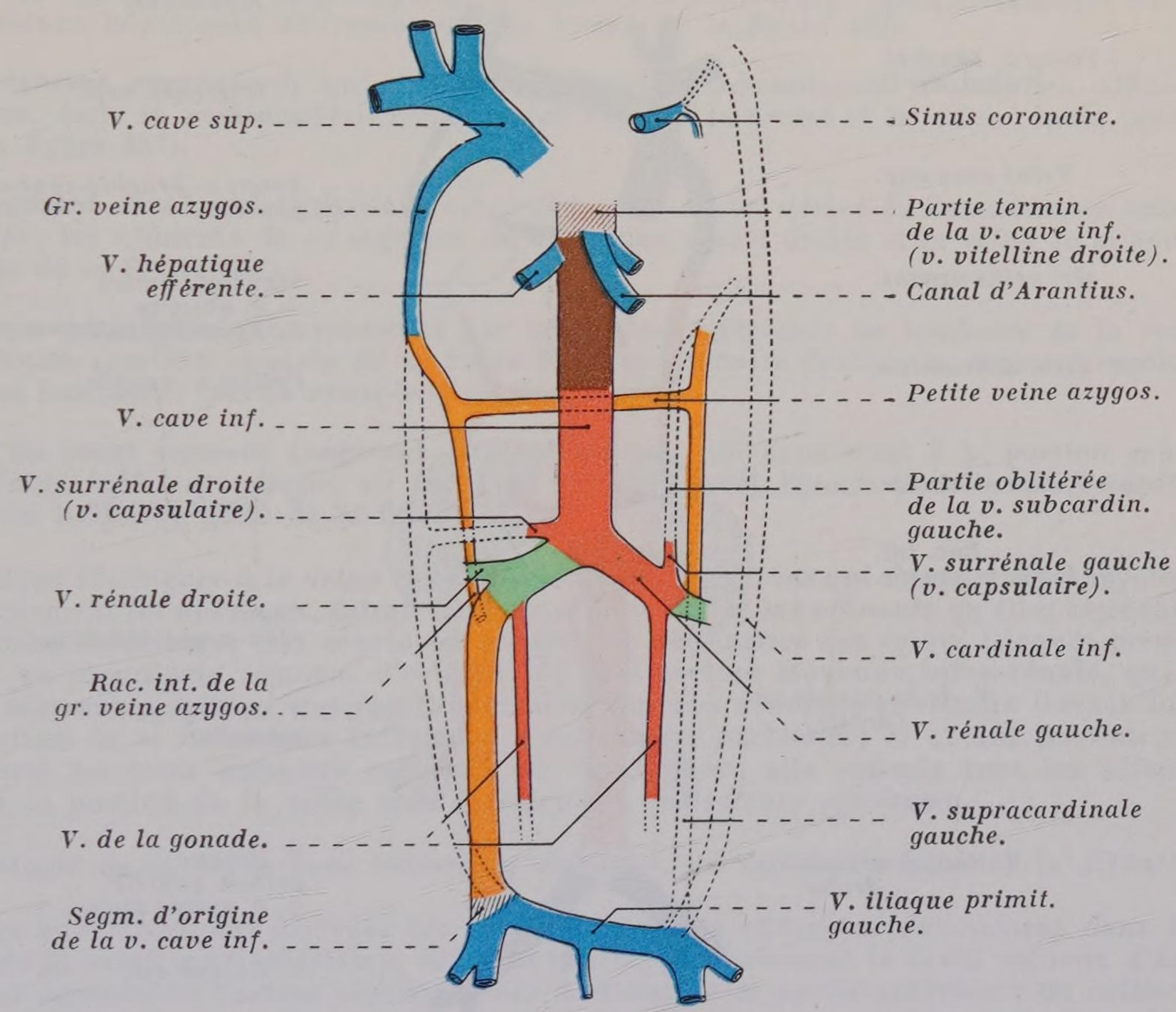

FIG. 486. — *Développement de la veine cave inférieure et de ses affluents; développement des veines azygos* (schématique).

Les segments veineux qui régressent et disparaissent sont figurés en pointillé.

fig. 486); enfin, la disposition du collier rénal et l'évolution de ses différents segments (en particulier l'anastomose sub-supracardinale droite d'où dérive la portion rénale de la veine cave inférieure) expliquent pour quelle raison le rein droit est très rapproché de la veine cave inférieure, alors que le rein gauche en est plus éloigné.

Au fur et à mesure du développement, le système des veines subcardinales et supracardinales l'emporte pendant un certain temps sur le système cardinal inférieur, qui s'atrophie en majeure partie (voy. : fig. 486).

Du fait de la prédominance de la veine cave inférieure primitive, la partie terminale des veines subcardinales (portion supra-rénale) n'ayant plus de raison d'être s'atrophie et disparaît (voy. : fig. 486); la veine subcardinale droite dans sa partie comprise entre la portion hépatique de la veine cave inférieure et l'anastomose sub-supracardinale persiste et se développe considérablement, donnant naissance à la portion suprarénale de la veine cave inférieure, tandis que du côté gauche

(1) *Renal collar* des anatomistes anglo-américains.

la partie moyenne de cette veine s'atrophie, sauf dans son segment le plus inférieur, où elle donnera naissance à la veine capsulaire (voy. : fig. 486 et 487).

Le segment inférieur des veines subcardinales, en connexion avec l'éminence génitale (épithélium germinatif de Waldeyer et cordons sexuels de Valentin-Pflüger), persiste pour constituer la *veine de la gonade,* c'est-à-dire la *veine spermatique,* ou la *veine utéro-ovarienne;* la partie de cette veine située au-dessous de la gonade disparaît.

Les anastomoses sub-supracardinales persistent, tant à droite qu'à gauche, pour donner naissance : *a) à droite,* à un court segment de la veine cave inférieure, dit *segment rénal* (voy. : fig. 486 et 487); b) et *à gauche,* à la veine rénale gauche; enfin, la disposition des anastomoses sub-subcardinales et sub-supracardinales *(collier rénal)* explique pour quelle raison les veines de la gonade

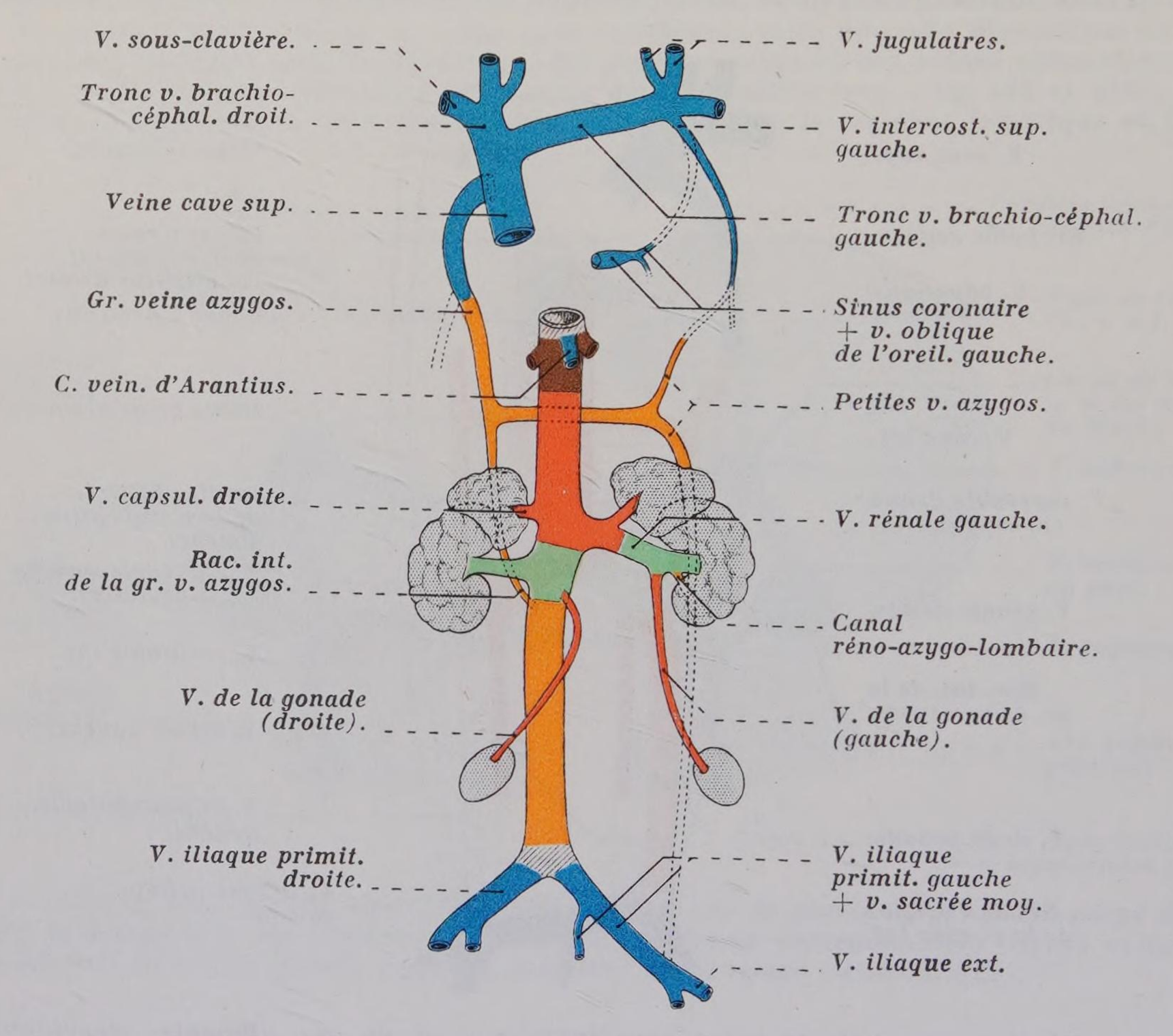

FIG. 487. — *Développement de la veine cave inférieure et disposition de ses cinq segments d'origine chez l'adulte. Développement des veines azygos* (schématique).

sont tributaires à droite du segment rénal de la veine cave inférieure et à gauche de la veine rénale gauche (voy. : fig. 486 et 487).

La partie des veines supracardinales sous-jacente au collier rénal, donc sous-jacente aux veines rénales, s'atrophie considérablement à gauche, au point de disparaître en totalité, tandis qu'au contraire elle prend un développement considérable du côté droit pour constituer le segment infra-rénal de la veine cave inférieure (voy. : fig. 486 et 487).

L'existence d'une veine cave inférieure double dans sa portion infra-rénale s'explique par la non-disparition de la veine supracardinale gauche dans son segment infra-rénal (voy. : fig. 486).

La partie des veines supracardinales sus-jacente au collier rénal persiste sans toutefois acquérir un développement aussi important que le système cave; elle donnera naissance : a) *à droite,* à la *racine interne de la grande veine azygos,* qui s'abouche dans la veine cave inférieure à l'union des portions rénale et infra-rénale; elle donne naissance également à la majeure partie de la grande veine azygos dont le segment terminal, et en particulier la crosse, dérive de la partie terminale de la veine cardinale inférieure droite, seule portion de cette veine qui persiste par la suite; b) et *à gauche,* au *tronc réno-azygo-lombaire de Tuffier et Lejars,* ainsi qu'à l'hémiazygos inférieure gauche (voy. : fig. 487).

Les veines lombaires ascendantes, véritables canaux de dérivation branchés sur le système cave inférieur, dérivent des veines de la ligne lombo-dorsale ou précostale.

Le développement de la veine cave inférieure nous montre que celle-ci est constituée par la juxtaposition, de haut en bas, de *cinq segments,* qui sont :

1° Un **segment hépatique** dérivé : *a)* d'une part, du tronc ombilico-vitellin droit, qui représente la portion de la veine cave inférieure comprise entre l'abouchement des veines sus-hépatiques et son embouchure dans l'oreillette droite; cette partie reçoit le canal veineux d'Arantius (hachures obliques brunes de la figure 487); *b)* et, d'autre part, de l'anastomose tendue entre le tronc ombilico-vitellin ou la veine vitelline droite et la veine interne droite du corps de Wolff; cette portion correspond au segment rétro-hépatique de la veine cave inférieure, situé au-dessous de l'abouchement des veines hépatiques efférentes (partie brune de la figure 487).

2° Un **segment suprarénal,** qui dérive de la veine subcardinale droite; les affluents de ce segment sont, dans sa partie inférieure, la veine capsulaire droite et la veine rénale gauche (partie rouge de la figure 487).

3° Un **segment rénal,** qui appartient au *collier rénal* et qui dérive de l'anastomose sub-supracardinale droite; les affluents de ce segment sont la veine rénale droite et la veine de la gonade droite (partie verte de la figure 487).

4° Un **segment infra-rénal,** représenté par la portion inférieure ou lombaire de la veine supracardinale droite (portion caudale de la veine thoraco-lombaire droite); ce segment reçoit les veines segmentaires lombaires (partie orangée de la figure 487).

5° Enfin, un court segment **(segment de confluence),** qui appartient à la portion caudale de la *veine cardinale inférieure droite,* au point où celle-ci reçoit l'*anastomose cardino-cardinale inférieure* (partie hachurée grise de la figure 487).

On peut donc distinguer à la veine cave inférieure *trois portions* qui s'opposent embryologiquement et anatomiquement les unes aux autres, par leur *origine* et par les *affluents* qu'elles reçoivent, ce sont: *a)* une **portion inférieure,** très courte ou **portion de confluence** des veines iliaques primitives, qui correspond au cinquième segment d'origine; *b)* une **portion moyenne, infra-rénale,** qui dérive du quatrième segment précité et qui reçoit exclusivement des affluents pariétaux (veines lombaires) : c'est la portion de la veine cave inférieure à *collecteurs pariétaux*; *c)* et une **portion supérieure,** qui comprend les trois premiers segments de cette veine; elle collecte tous les affluents viscéraux : c'est la portion de la veine cave inférieure à *collecteurs viscéraux.*

L'embryologie de la veine cave inférieure explique, en outre, l'*origine* et la *situation* de ses *affluents.*

Les *veines sus-hépatiques* dérivées des veines hépatiques efférentes s'abouchent dans le segment hépatique de la veine cave inférieure, segment qui reçoit également le canal veineux d'Arantius.

Les *veines capsulaires (veines suprarénales)* dérivent de la partie antérieure du collier rénal, où elles sont constituées par la portion juxta-axiale des anastomoses tendues entre les veines subcardinales et cardinales inférieures (voyez précédemment); *à droite,* elles dérivent de la portion proximale de l'anastomose, tandis qu'*à gauche* c'est la partie inférieure du segment suprarénal de la veine subcardinale gauche qui lui donne naissance. Cette différence d'origine explique la raison pour laquelle les veines capsulaires s'abouchent à droite dans la partie terminale du segment suprarénal de la veine cave inférieure, tandis qu'à gauche elle est tributaire de la veine rénale (voy. : fig. 486 et 487).

Les *veines rénales* dérivent du collier rénal et ont une origine différente à droite et à gauche : a) *à droite,* elle est constituée par un bourgeon vasculaire émané de l'anastomose sub-supracardinale d'où dérive le segment rénal de la veine cave inférieure; b) *à gauche,* elle possède une double origine : sa *portion proximale,* c'est-à-dire celle qui va jusqu'à la terminaison de la veine suprarénale gauche, dérive d'une anastomose jetée entre les veines subcardinales droite et gauche, tandis que sa *portion distale* dérive d'une anastomose sub-supracardinale gauche (voy. : fig. 484, 486 et 487); cette différence résulte de la prédominance des systèmes veineux longitudinaux droits sur ceux du côté gauche.

Les *veines de la gonade* dérivent du segment infra-rénal des veines subcardinales; leur terminaison différente à droite et à gauche s'explique également par l'embryologie (voy. : fig. 487).

Les *veines lombaires* (veines segmentaires) se terminent dans la veine cave inférieure, par l'intermédiaire d'anastomoses transversales tendues entre les veines de la ligne lombo-costale et la veine supracardinale droite; disposition qui explique les connexions de ces veines avec la veine lombaire ascendante de l'adulte.

Les *veines iliaques primitives* dérivent : a) *à droite,* du segment terminal inférieur de la veine cardinale inférieure; b) et *à gauche,* de l'anastomose cardino-cardinale inférieure (voy. : fig. 484 et 487).

Rappelons que, *chez le fœtus,* la veine cave inférieure reçoit une partie du sang placentaire artérialisé, par l'intermédiaire de la veine ombilicale (voy. : fig. 87). Au niveau du hile du foie, le sang d'origine placentaire dérive en partie dans le foie par le système porte, et en partie directement dans la veine cave inférieure, par le *canal veineux d'Arantius;* situé à la face inférieure du foie, ce vaisseau occupe la partie postérieure, rétro-hilaire du sillon longitudinal gauche, il se détache de la branche gauche de la veine porte et semble continuer la direction de la veine ombilicale; il persiste, ainsi que cette dernière, pendant toute la durée de la vie fœtale.

ANOMALIES. — La veine cave inférieure peut être *double* dans sa portion inférieure, infra-rénale *(vena cava caudalis duplex)*; des cas (très rares) ont été signalés, et la droite l'emporte toujours en dimensions sur la gauche; ces anomalies s'expliquent embryologiquement par la *persistance du système supracardinal inférieur gauche* dans sa portion infra-rénale; dans ce cas, il existe, près de l'origine des deux veines, une anastomose transversale située un peu au-dessus du promontoire; elle correspond à l'anastomose cardino-cardinale inférieure.

Le développement de la veine cave inférieure, ainsi que celui de ses principaux affluents, telles que les veines rénales, explique également certaines *anomalies de situation* et *de rapports,* en particulier la position rétro-cave de l'uretère *(uretère rétro-cave)* (1) et la situation rétro-aortique de la veine rénale gauche (2).

BRANCHES PARIÉTALES DE LA VEINE CAVE INFÉRIEURE

VEINES LOMBAIRES

Les *veines lombaires,* équivalentes des veines intercostales dont elles possèdent certains caractères, sont des veines segmentaires de la région lombaire.

Au nombre de *quatre* ou *cinq* de chaque côté, elles sont dirigées transversalement au niveau des gouttières que forment les corps vertébraux; elles sont satellites des artères lombaires correspondantes (artères lombaires aortiques pour les quatre premières).

ORIGINE. — Elles naissent au niveau du trou de conjugaison, par deux branches : *a)* l'une, *antérieure,* ou *branche abdominale,* suit dans la paroi abdominale l'intercostale lombaire (voy. : *Artères lombaires*); cette branche *(veine intercostale lombaire)* naît dans l'épaisseur même de la musculature de la paroi latérale de l'abdomen et son origine est toujours anastomosée avec le système des veines circonflexes iliaques profondes et épigastriques; *b)* l'autre, *postérieure,* ou *branche dorso-spinale,* accompagne l'artère homonyme; cette veine, généralement très courte, est elle-même formée par la réunion de deux branches : α) l'une, la *branche spinale,* provient des plexus intra-rachidiens et des veines des trous de conjugaison correspondants; β) l'autre, la *branche musculaire dorsale,* vient des muscles spinaux; elle collecte également une partie du sang veineux des plexus extra-rachidiens postérieurs.

TRAJET ET TERMINAISON. — Ainsi formée par l'union de ses deux branches d'origine, chaque veine lombaire se dirige horizontalement en avant et en dedans, en compagnie de l'artère homonyme, au-dessus de laquelle elle est généralement située; toutefois, on ren-

(1) Ouvrage à consulter : P. Sesboué : L'uretère rétro-cave. *Thèse de Paris,* 1952.

(2) Articles à consulter : Mutel et Fourche : La veine rénale rétro-aortique. *Archives d'Anatomie, d'Histologie et d'Embryologie,* 1922.

M. Salmon et J. Dor : Considérations embryologiques sur la veine rénale rétro-aortique. *Archives d'Anatomie, d'Histologie et d'Embryologie,* 1933, p. 195.

contre assez souvent une ou deux artères lombaires qui sont accompagnées chacune de deux veines disposées respectivement l'une au-dessus et l'autre au-dessous de l'artère, la supérieure étant généralement la plus volumineuse.

Elles s'engagent avec les *rami communicantes* du sympathique lombaire sous les arcades fibreuses d'insertion du plan corporéal du psoas (voy. : fig. 490); les deux premières passent également entre les piliers du diaphragme et la colonne lombaire et sont ainsi intra-thoraciques (voy. : fig. 474 et 475); elles traversent un orifice lenticulaire que nous désignons sous le nom d'*espace intervertébro-caténaire* compris entre la chaîne sympathique lombaire et la surface circonférentielle des corps vertébraux du rachis lombaire; puis elles se terminent à angle droit à la face postérieure de la veine cave inférieure.

Celles du côté gauche croisent la face postérieure de l'aorte abdominale avant d'atteindre la veine cave inférieure; dans leur segment terminal, ces veines sont en rapport avec les ganglions lombo-aortiques situés autour des gros vaisseaux de l'abdomen (aorte et veine cave inférieure).

Avec les artères lombaires correspondantes, elles sont comprises dans l'épaisseur des *lames sagittales de l'abdomen.*

A sa terminaison, chaque veine lombaire présente une paire de valvules ostiales, insuffisantes, dont la concavité est tournée vers la veine cave inférieure.

LONGUEUR. — Les veines lombaires gauches sont plus longues que celles du côté droit, du fait qu'elles se terminent dans la veine cave inférieure située à droite de la ligne médiane.

BRANCHES AFFÉRENTES. — Indépendamment de la branche abdominale, satellite de l'artère intercostale lombaire, les veines lombaires collectent en majeure partie le sang veineux de la musculature de la paroi latérale de l'abdomen; elles reçoivent en outre : *a)* quelques *veinules musculaires,* venues du psoas et du carré des lombes; *b)* des *veines diploétiques,* issues des corps vertébraux lombaires, par l'intermédiaire de l'anastomose transversale prévertébrale; *c)* et les *veines émissaires des trous de conjugaison lombaires.*

ANASTOMOSES. — Les veines lombaires d'un même côté échangent, d'une part, des anastomoses avec le système de la veine iliaque externe, par l'intermédiaire des veines épigastrique et circonflexe iliaque profonde, et, d'autre part, entre elles, des anastomoses verticales qui sont situées contre les faces latérales du rachis lombaire, au niveau de la base des apophyses costiformes de ces vertèbres; ces anastomoses forment des *arcades,* qui sont tantôt simples, tantôt doubles, parfois même plexiformes; elles constituent dans leur ensemble une veine verticale, paravertébrale, appelée *veine lombaire ascendante,* ou *veine azygos lombaire* (voy. : fig. 488 et 490).

***

VEINE LOMBAIRE ASCENDANTE

La *veine lombaire ascendante (veine azygos lombaire)* est un canal veineux variable dans sa constitution, situé contre la face latérale de la colonne lombaire, où elle est comprise entre les deux plans d'insertion vertébrale du psoas (voy. : fig. 489). Elle est parfois dédoublée sur une partie de son trajet.

Son *calibre* est irrégulier; fréquemment inégal d'un côté par rapport à l'autre, et souvent d'un même côté, de son origine à sa terminaison.

ORIGINE. — Elle naît de la veine iliaque primitive, en se détachant soit du bord supéro-externe, soit de la face postérieure de ce tronc veineux (voy. : fig. 488 et 490); parfois aussi, mais plus rarement, elle présente une double origine qui s'effectue par *deux racines* : *a)* l'une provient de la veine iliaque primitive (comme précédemment); *b)* l'autre est constituée par une anastomose que lui fournit la ou les veines ilio-lombaires tributaires de la veine hypogastrique.

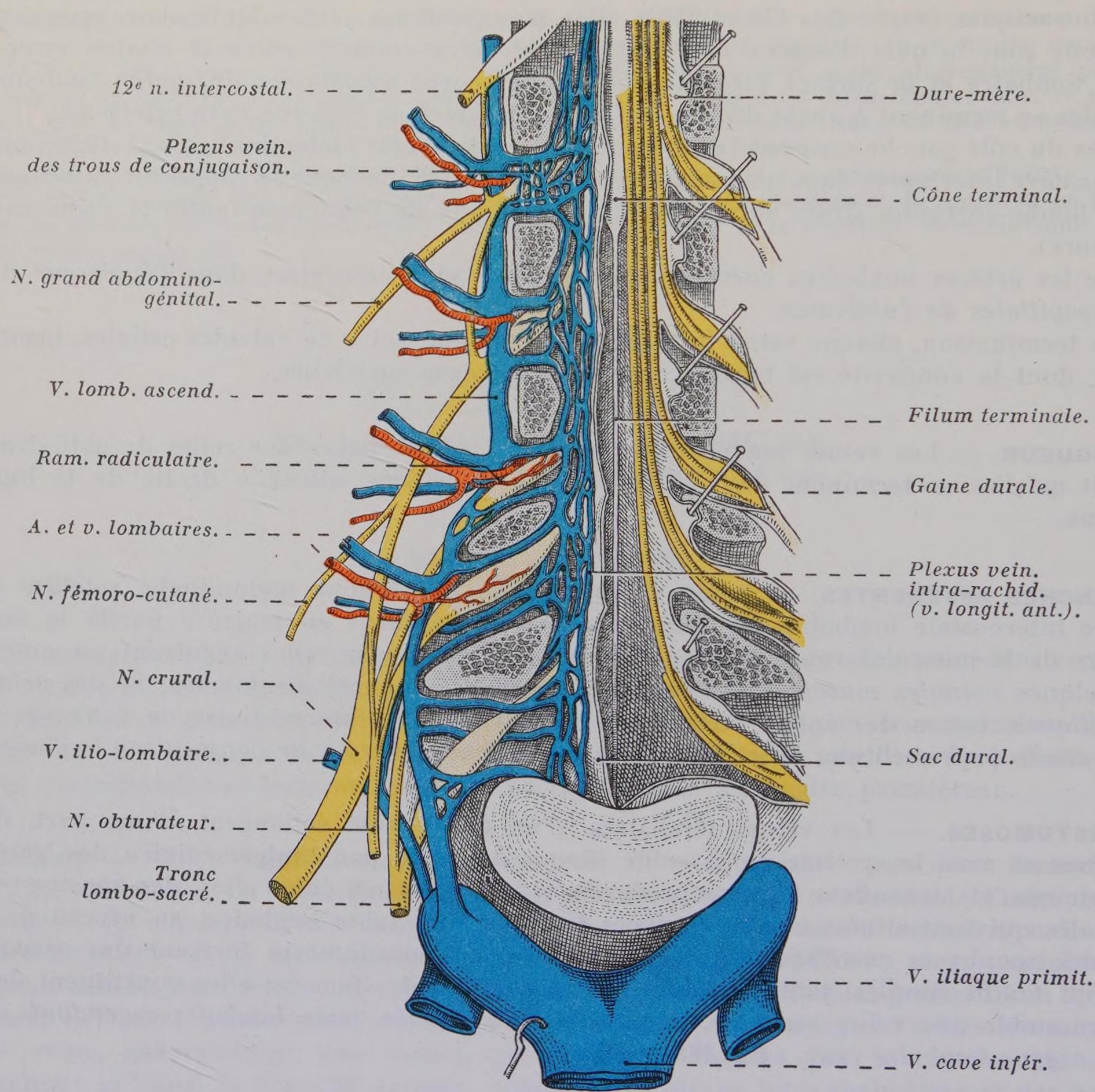

FIG. 488. — *Veine lombaire ascendante, sa constitution, ses affluents, ses rapports avec le plexus lombaire et les artères lombaires; côté droit, vue antérieure* (d'après BONNIOT).

La veine cave inférieure et les veines iliaques primitives sont rabattues en bas et en avant.

SITUATION ET TRAJET. — De cette origine, elle monte verticalement à quelques millimètres de la colonne lombaire, où elle se fraie un passage entre les branches d'origine du plexus lombaire (voyez plus loin, et *Plexus lombaire*, tome IV).

Dans son trajet paravertébral, elle est comprise entre le plan corporéal en avant et le plan costoïdal en arrière du psoas (voy. : fig. 489 et 490).

A la hauteur du corps vertébral de la première vertèbre lombaire, elle s'engage avec le psoas sous l'arcade de ce muscle, puis elle pénètre dans l'espace infra-médiastinal postérieur où elle se termine (voy. : fig. 463 et 490).

Dans son ensemble, elle est sensiblement verticale, toutefois légèrement oblique de bas en haut, de dehors en dedans et d'avant en arrière, mais, parfois aussi, sinueuse. Dans la majeure partie des cas, elle est constituée par une série d'*anses* superposées, convexes en avant et en dehors (trois à quatre en moyenne).

TERMINAISON. — Elle se termine généralement contre le flanc de la douzième vertèbre lombaire, dans la partie latéro-vertébrale de l'espace infra-médiastinal postérieur, où elle constitue la *racine externe* de la grande veine azygos à droite et de l'hémiazygos inférieure à gauche (voy. : fig. 463) (voy. : *Veines azygos*).

RAPPORTS. — Par suite de sa situation et de son trajet, elle présente *quatre segments* qui sont : *a)* un segment d'origine; *b)* un segment lombaire; *c)* un segment intra-thoracique; *d)* et, entre ces deux derniers, un court segment qui correspond à son passage sous l'arcade du psoas.

1° A ***son origine,*** elle entre en rapport : a) *en dedans,* avec la face latérale de l'articulation lombo-sacrée et avec le promontoire dont elle est peu distante (2 centimètres à 2 cm. 1/2 environ) et dont la sépare la chaîne sympathique lombaire; b) *en bas* et *en dedans,* avec la veine iliaque primitive et, sur un plan antérieur à cette dernière, avec l'artère homonyme; à gauche, l'artère iliaque primitive croise obliquement la face antérieure de l'origine de la veine lombaire ascendante, tandis qu'à droite le croisement est moins prononcé; c) *en avant,* avec les fibres les plus inférieures et les plus internes du plan antérieur ou plan corporéal du psoas (faisceaux issus de la cinquième vertèbre lombaire), et avec le nerf génito-crural qui la croise obliquement, le plus souvent près de sa naissance (voy. : fig. 490); d) *en arrière,* avec le tronc lombo-sacré lorsque l'origine de ce dernier est haute, et avec la branche antérieure du cinquième nerf lombaire lorsque l'origine du tronc lombo-sacré est bas située; e) enfin, *en dehors,* avec le nerf obturateur et l'angle dièdre formé par les deux plans du psoas (voy. : fig. 488 et 490).

2° ***Dans la région lombaire,*** la veine est toujours comprise entre les deux plans du psoas, mais elle contracte, à ce niveau, des rapports importants avec les *branches constitutives du plexus lombaire* et avec les *artères lombaires* (voy. : fig. 490).

En avant, elle répond au plan corporéal du psoas qui la sépare du sympathique lombaire, des piliers du diaphragme et des vaisseaux rénaux, et à droite de la veine cave inférieure. Rappelons que le psoas se détache des disques intervertébraux en déterminant une série d'arcades *(arcades fibreuses du psoas)* sous lesquelles s'engagent les *rami communicantes* du sympathique et les artères lombaires (voy. : *Psoas iliaque,* tome I).

En arrière, elle répond aux insertions costoïdales du plan postérieur du psoas et aux costoïdes lombaires, ainsi qu'aux muscles intertransversaires externes des lombes (muscles intercostiformes) (voy. : fig. 489).

Ses rapports avec le *plexus lombaire* ont été précisés par A. Bonniot (1); dans la plupart des cas la veine lombaire ascendante est antérieure aux branches du plexus dans la moitié inférieure de son trajet, alors qu'elle est postérieure dans sa moitié supérieure (voy. : fig. 490).

a) *En bas,* la *veine ilio-lombaire* passe en arrière du plexus qui la sépare de la veine lombaire ascendante, puis elle s'engage généralement entre les deux racines d'origine du tronc lombo-sacré. Assez souvent elle fournit à ce niveau une anastomose à la veine lombaire ascendante (racine d'origine) (voy. : fig. 488).

---

(1) Ouvrage à consulter : A. Bonniot : Anatomie du plexus lombaire chez l'homme. *Thèse de Lyon,* 1922.

b) *A la partie moyenne* de la région lombaire, la veine lombaire ascendante s'engage entre la quatrième et la troisième branche antérieure du plexus lombaire pour devenir postérieure au plexus; parfois même, elle forme, à cette dernière, une *boucle veineuse* allongée.

c) *En haut,* c'est-à-dire à la partie supérieure de la région lombaire, la veine lombaire ascendante est côtoyée par la *première anse nerveuse lombaire,* qui se place sur un plan antérieur et interne par rapport à la veine. Rappelons que cette anse est tendue presque verticalement entre la première et la deuxième branche antérieure du plexus lombaire; en arrière, la veine lombaire ascendante repose sur l'extrémité externe de la première

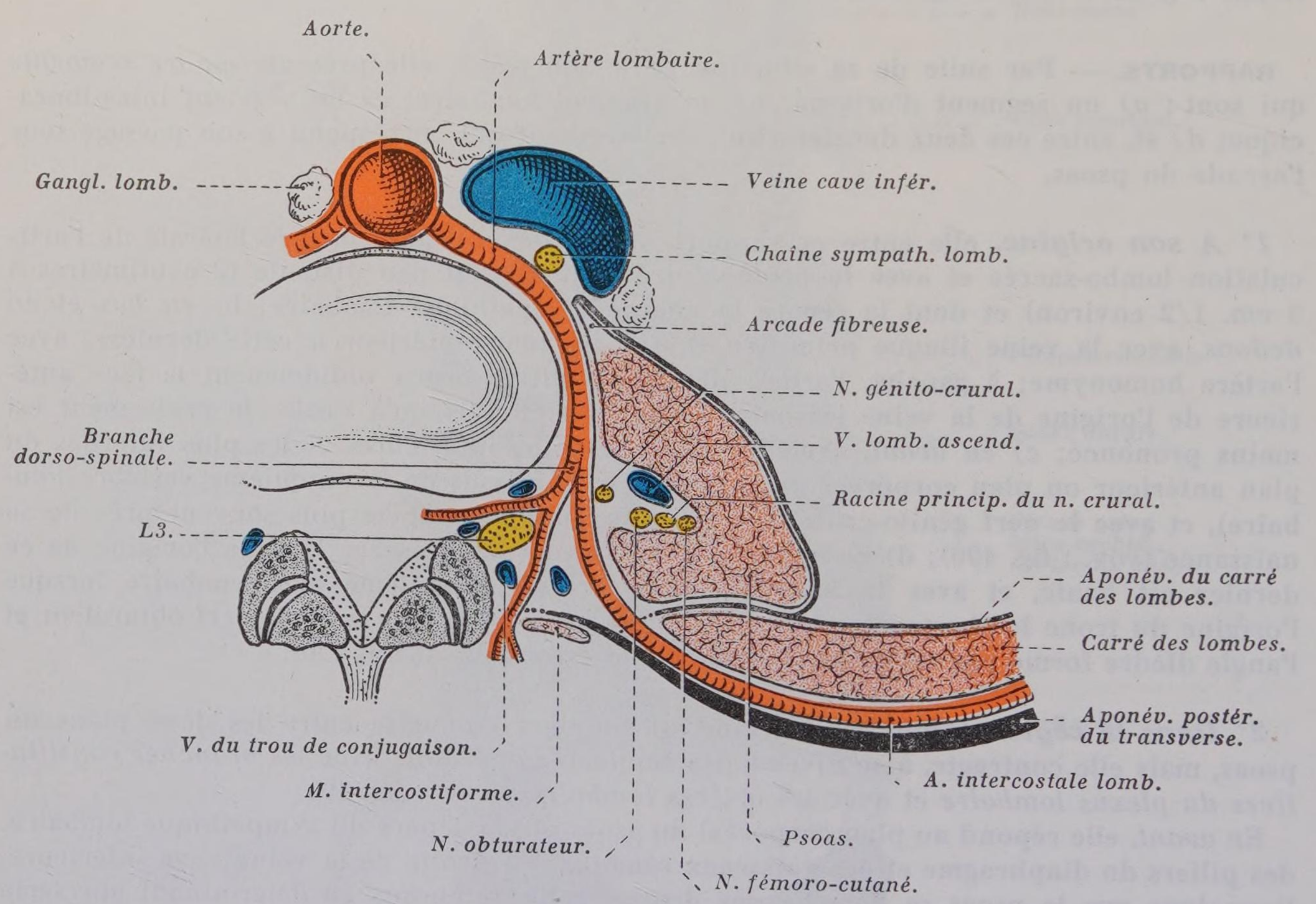

FIG. 489. — *Situation et rapports de la veine lombaire ascendante et de la veine cave inférieure sur une coupe transversale passant par le disque intervertébral L3-L4, côté droit; segment inférieur de la coupe* (demi-schématique).

costoïde lombaire d'où se détache l'arcade du psoas; en avant, elle est croisée, à ce niveau, obliquement par la deuxième branche antérieure du plexus lombaire, d'où se détache le nerf génito-crural.

Dans tout son trajet lombaire, la veine entre en rapport avec le *nerf génito-crural* qui, verticalement descendant, est situé sur un plan interne et légèrement antérieur par rapport aux vaisseaux lombaires et à la veine lombaire ascendante (voy. : fig. 490).

Les *artères lombaires,* branches de l'aorte abdominale, se dirigent transversalement en dehors contre la surface circonférentielle des corps vertébraux lombaires; elles passent successivement en arrière du sympathique lombaire, sous les arcades fibreuses du psoas, puis entre les deux plans de ce muscle (corporéal en avant, costoïdal en arrière) (voy. : fig. 489).

Dans la majeure partie des cas, elles se divisent en deux branches terminales : l'une,

antérieure, l'*intercostale lombaire*; l'autre, postérieure, la *branche dorso-spinale*, en regard des trous de conjugaison, et sur un plan antérieur par rapport aux veines azygos lombaires. La fourche de division embrasse le plus souvent une branche du plexus lombaire, qui la sépare ainsi de la veine lombaire ascendante (voy. : fig. 488).

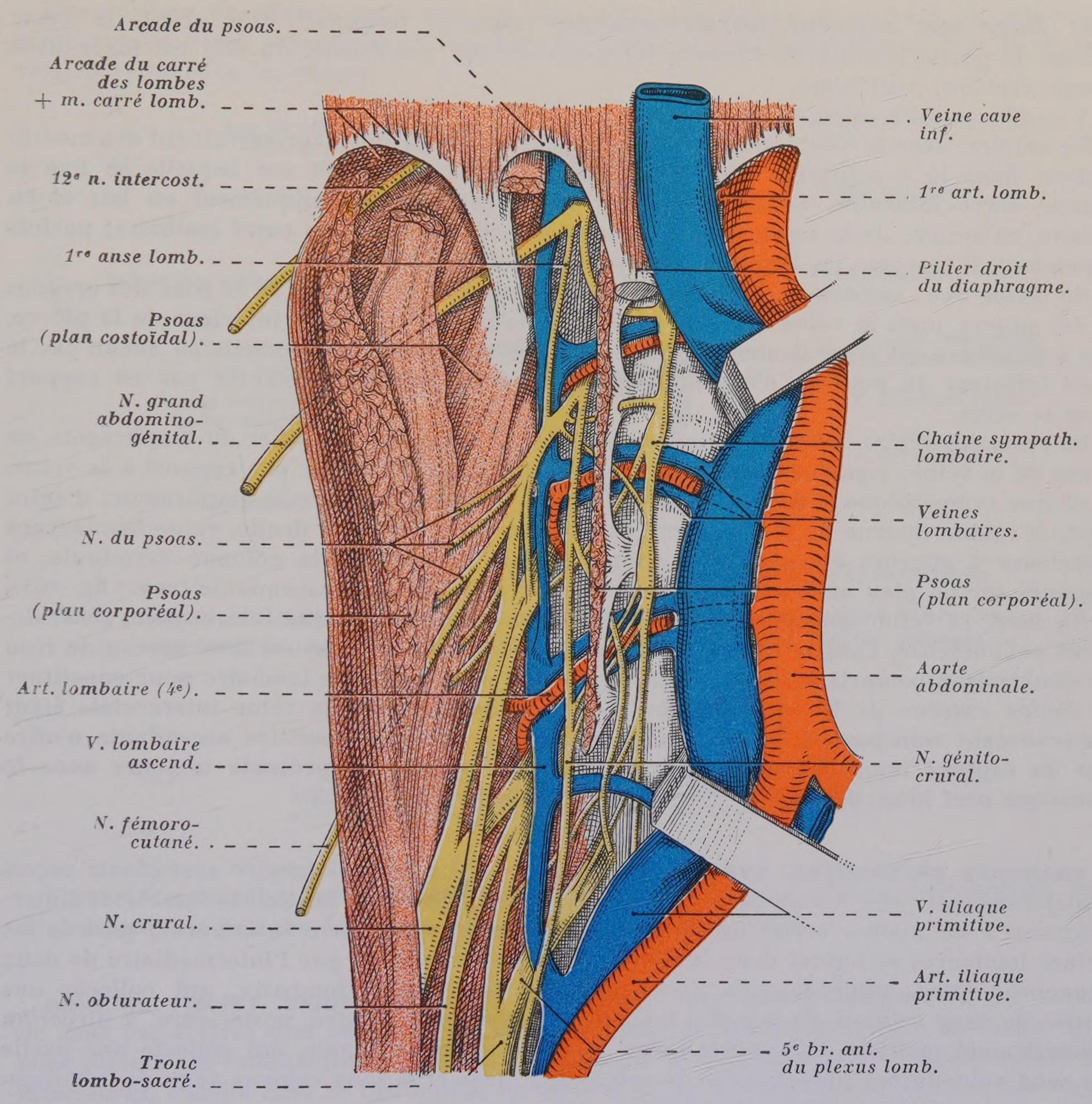

FIG. 490. — *Rapports de la veine lombaire ascendante et des vaisseaux lombaires; côté droit, vue antérieure* (d'après BONNIOT).

La veine cave inférieure a été réclinée vers la ligne médiane et le plan antérieur ou corporéal du psoas a été sectionné.

3° ***Sous l'arcade du psoas,*** la veine s'engage, verticalement ascendante, de la région lombaire dans le médiastin postérieur, avec le faisceau du psoas issu de la douzième vertèbre dorsale. La veine est située sur un plan postérieur par rapport à ce faisceau, mais elle s'en dégage très vite pour lui devenir postéro-externe. Elle est croisée en avant par le nerf petit abdomino-génital et par la première artère lombaire.

En avant et *en dedans,* elle répond à la partie supérieure de la première anse lombaire,

à l'arcade du psoas et au pilier du diaphragme; à ce niveau se place la traversée diaphragmatique de la chaîne sympathique et de la racine interne des veines azygos (voy. : fig. 490).

4° ***Dans son segment intra-thoracique*** (segment terminal), très court, la veine occupe la partie latérale de l'*espace infra-médiastinal postérieur,* où elle est logée dans l'angle vertébro-costiforme.

A ce niveau, elle entre en rapport :

En arrière, avec la *douzième côte,* dont les variations de longueur entraînent des modifications dans la constitution du sinus costo-diaphragmatique, et sur laquelle se fixe le muscle carré lombaire. Le *douzième nerf intercostal* glisse obliquement en bas et en dehors, en arrière de la veine, pour atteindre la face antérieure du carré lombaire; parfois cependant, il traverse les insertions les plus supérieures du psoas.

En avant, avec la portion verticale du diaphragme dans la région de la zone des arcades et des piliers, mais la veine est séparée du muscle par le cul-de-sac inférieur de la plèvre, qui à ce niveau est généralement très aigu et à direction horizontale, mais en aucun cas le bord inférieur du poumon n'atteint le fond du sinus, partant il n'entre pas en rapport avec la veine.

La *première artère lombaire* glisse transversalement derrière le pilier du diaphragme, en avant de la veine; signalons enfin, sur un plan antérieur et interne par rapport à la veine, la chaîne sympathique et les nerfs splanchniques qui vont traverser le diaphragme; d'autre part, la racine interne de la veine azygos (grande veine azygos à droite, veine hémiazygos inférieure à gauche) est appliquée contre la face latérale de la colonne vertébrale, et toujours sur un plan antérieur par rapport à la veine lombaire ascendante (voy.: fig. 463).

En haut, la veine lombaire ascendante atteint la douzième veine intercostale, généralement volumineuse, l'union de ces deux veines se faisant le plus souvent au niveau du trou de conjugaison compris entre la douzième dorsale et la première lombaire pour constituer la *racine externe* de la veine azygos (voy. : *Veines azygos*); la veine intercostale étant généralement sous-jacente à son artère homonyme, la veine lombaire ascendante n'offre pas de rapport immédiat avec cette artère, alors qu'elle en présente toujours avec le douzième nerf intercostal.

BRANCHES AFFÉRENTES. ÉTOILES VEINEUSES. — La veine lombaire ascendante reçoit unilatéralement : des veines issues des trous de conjugaison et les veines lombaires (interrompues à ce niveau avant de se déverser dans la veine cave inférieure); parfois les veines lombaires se jettent dans la veine lombaire ascendante, par l'intermédiaire de deux branches : l'une, antéro-latérale : c'est la veine intercostale lombaire, qui collecte une partie du sang veineux de la paroi latérale de l'abdomen; l'autre, postérieure, à direction généralement sagittale, très courte : c'est la branche dorso-spinale, qui collecte une partie du sang veineux des plexus intra- et extra-rachidiens et le sang veineux venu de la musculature des gouttières vertébrales et de la région lombaire.

Cette disposition se traduit au niveau de chaque trou de conjugaison par la présence d'une *étoile veineuse* constituée par trois, quatre ou cinq branches : *a)* la *branche antérieure* (simple ou dédoublée), tendue entre la veine lombaire ascendante et la veine cave inférieure, représente la *veine lombaire* proprement dite; elle constitue avec l'artère homonyme le pédicule lombaire; *b)* la *branche postérieure* est représentée par la veine dorso-spinale; elle accompagne la branche postérieure du nerf rachidien lombaire correspondant; *c)* la *branche interne,* très courte, venue des trous de conjugaison, collecte le sang des plexus veineux des trous de conjugaison lombaires et des plexus intra-rachidiens *(veines émissaires des plexus veineux des trous de conjugaison)*; *d)* quant à la *branche externe,* elle représente la *veine intercostale lombaire,* satellite de l'artère homonyme (voy. : fig. 491).

Chaque étoile veineuse est comprise dans le tissu cellulo-graisseux placé entre les deux plans du psoas; leur aspect général est variable, parfois même plexiforme, ou ampullaire.

ANASTOMOSES. — Par suite de ses connexions avec les systèmes veineux voisins, la veine lombaire ascendante peut être considérée comme une longue anastomose paravertébrale, segmentaire, comprise entre les veines lombaires, les veines iliaques primitives, la veine cave inférieure et le système des azygos.

Elle collecte en effet le sang veineux dans *trois directions* : a) *en haut,* et, principalement, vers la veine azygos; b) *en bas,* vers les veines iliaques primitives; c) et *en dedans,* vers la veine cave inférieure.

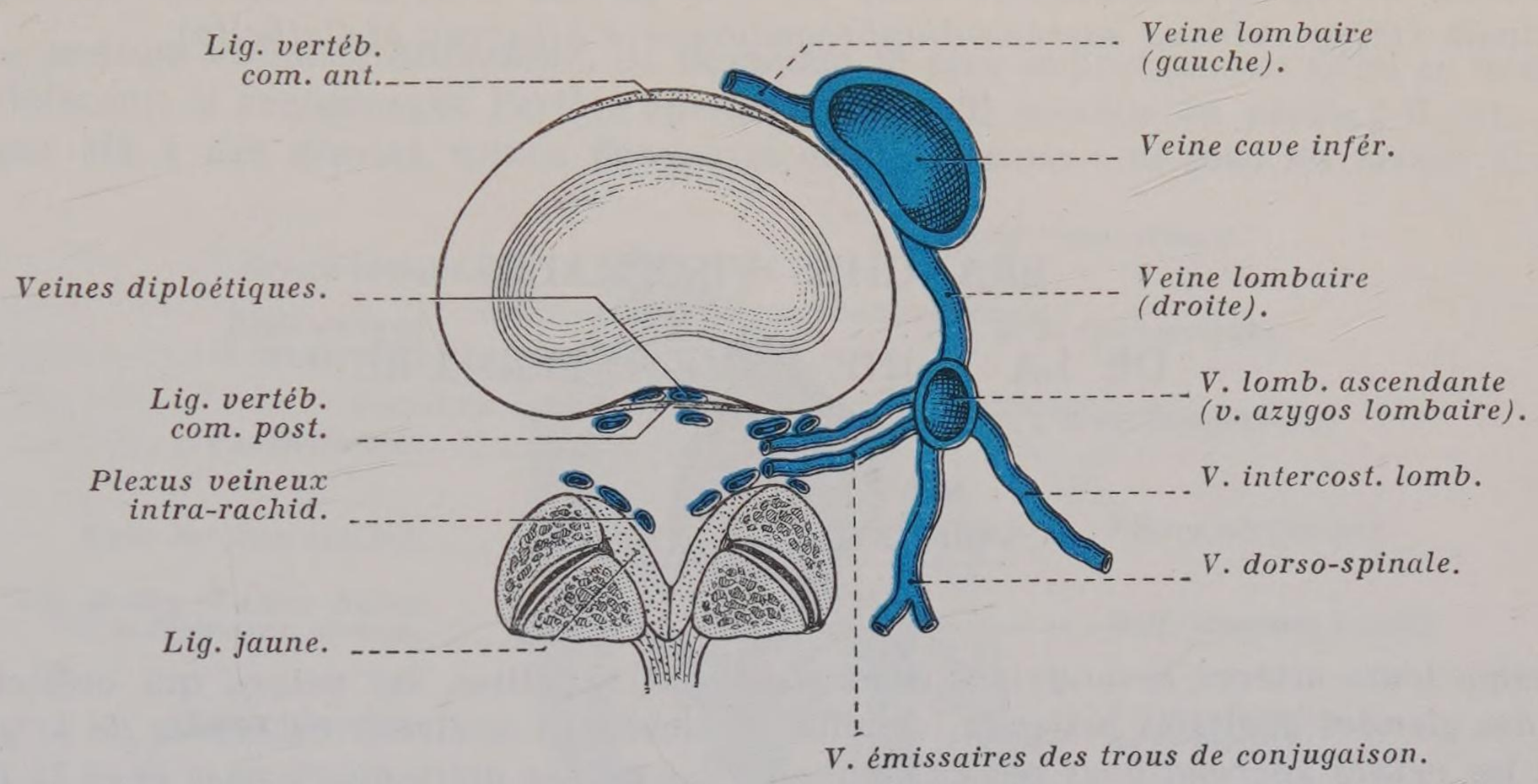

Fig. 491. — *Coupe transversale passant par les trous de conjugaison lombaires montrant les affluents de la veine lombaire ascendante (étoile veineuse).*

VEINES DIAPHRAGMATIQUES INFÉRIEURES

Les *veines diaphragmatiques inférieures* correspondent aux artères homonymes, mais elles ne suivent pas ces dernières dans la totalité de leur trajet.

ORIGINE, TRAJET, TERMINAISON. — A l'origine, elles sont primitivement au nombre de deux par artère; elles naissent d'un réseau veineux de la face inférieure du diaphragme; elles suivent les ramifications, puis les branches de division des artères diaphragmatiques inférieures, ensuite elles se fusionnent en un seul tronc, qui abandonne l'artère homonyme en se rapprochant de plus en plus de la ligne médiane.

Elles se terminent en s'ouvrant sur la face antérieure de la veine cave inférieure dans le sinus hépatique de Calori, immédiatement au-dessous de l'orifice diaphragmatique de la veine cave inférieure (voy. : fig. 472).

Celle du côté gauche s'unit parfois à la veine capsulaire gauche principale (veine centrale de Testut) pour constituer un tronc commun très court, le *tronc veineux surréno-diaphragmatique d'Albarran et Cathelin,* qui se déverse au niveau du versant supérieur de la veine rénale gauche, et le plus souvent en un point diamétralement opposé à l'abouchement dans cette veine de la veine spermatique ou utéro-ovarienne gauche (voy.: fig. 472).

BRANCHES AFFÉRENTES. — Elles reçoivent : *a)* des *veines surrénales accessoires* (groupe apical); ces veines, au nombre de deux ou trois, sont situées dans l'épaisseur du ligament

surréno-diaphragmatique (lame vasculaire capsulaire supérieure); parmi ces veines, une, généralement plus volumineuse que les autres, constitue la *veine capsulaire supérieure*; *b)* et des *veinules œsophagiennes.*

ANASTOMOSES. — Elles sont anastomosées : *a)* à travers le diaphragme avec les veines de la convexité, tributaires des veines diaphragmatiques supérieures, affluents des troncs innominés; *b)* et, accessoirement, celle du côté gauche avec la veine surrénale gauche principale *(tronc veineux surréno-diaphragmatique d'Albarran et Cathelin).*

BRANCHES VISCÉRALES DE LA VEINE CAVE INFÉRIEURE

VEINES DE LA GONADE

Comme leurs artères homonymes dont elles sont satellites, les veines qui collectent le sang des glandes génitales mâles et femelles (testicules et ovaires), ou *veines de la gonade,* sont : les *veines spermatiques* chez l'homme et les *veines utéro-ovariennes* chez la femme. Elles offrent certains *caractères communs* : *a)* tout d'abord, par suite de l'origine primitivement lombaire de la gonade mâle et femelle et de la migration de la glande génitale, leur *terminaison* dans le système cave inférieur est haut situé dans la région interrénale, tandis que leur *origine* est située très bas dans le petit bassin chez la femme, dans les bourses chez l'homme; comme leurs artères satellites, elles possèdent donc un long trajet; *b)* d'autre part, elles sont multiples et groupées en faisceaux à l'origine (huit à quinze chez l'homme), alors qu'elles sont généralement uniques à leur terminaison; représentant ainsi le type le plus parfait de *système veineux concentré* ou à *réduction numérique* que l'on observe dans l'organisme; *c)* enfin, dans les *deux sexes,* leur terminaison est différente à droite et à gauche (voyez plus loin), fait qui s'explique par l'embryologie (voy. : fig. 486 et 487); *d)* à droite, elles accompagnent l'artère de la gonade pendant tout son trajet; à gauche, elles s'en séparent avant leur terminaison et possèdent ainsi un *segment terminal indépendant.*

1. — *Veines spermatiques.*

Les *veines spermatiques* collectent le sang veineux du testicule et de l'épididyme; elles sont satellites des artères spermatiques.

ORIGINE. — Elles naissent profondément dans les bourses, à l'intérieur de la fibreuse commune, par le groupement des *veines testiculaires.*

Ces veines : *a)* les unes, *courtes* et *superficielles,* sont situées dans l'épaisseur de l'albuginée; *b)* les autres, *longues* et *flexueuses,* occupent les cloisons interlobulaires, où elles accompagnent les rameaux artériels interlobulaires.

Elles émergent au niveau des deux tiers antérieurs du bord postéro-supérieur du testicule, au-dessus de la ligne de réflexion de la vaginale.

Elles reçoivent quelques veinules sinueuses, superficielles, qui cheminent entre la vaginale et le testicule.

TRAJET ET TERMINAISON. — Ces veines, dont le nombre varie à l'origine entre *huit* et *quinze*, se dirigent verticalement en haut; elles croisent la face interne de l'épididyme et, au-dessus de ce dernier, elles reçoivent quelques veines épididymaires, puis elles se condensent en des troncs plus volumineux.

Elles cheminent tout d'abord dans le *cordon spermatique* où elles accompagnent le canal déférent dans toute l'étendue de leur portion funiculaire, où l'on distingue *deux groupes* de veines, l'un *antérieur*, l'autre *postérieur* (voy. : fig. 314).

1° Le ***groupe veineux antérieur***, de beaucoup le plus important, est situé en avant du canal déférent; il accompagne l'artère spermatique, qu'il masque en partie ; il est représenté par *six* à *dix* grosses veines flexueuses et plexiformes : ce sont les *veines sperma-*

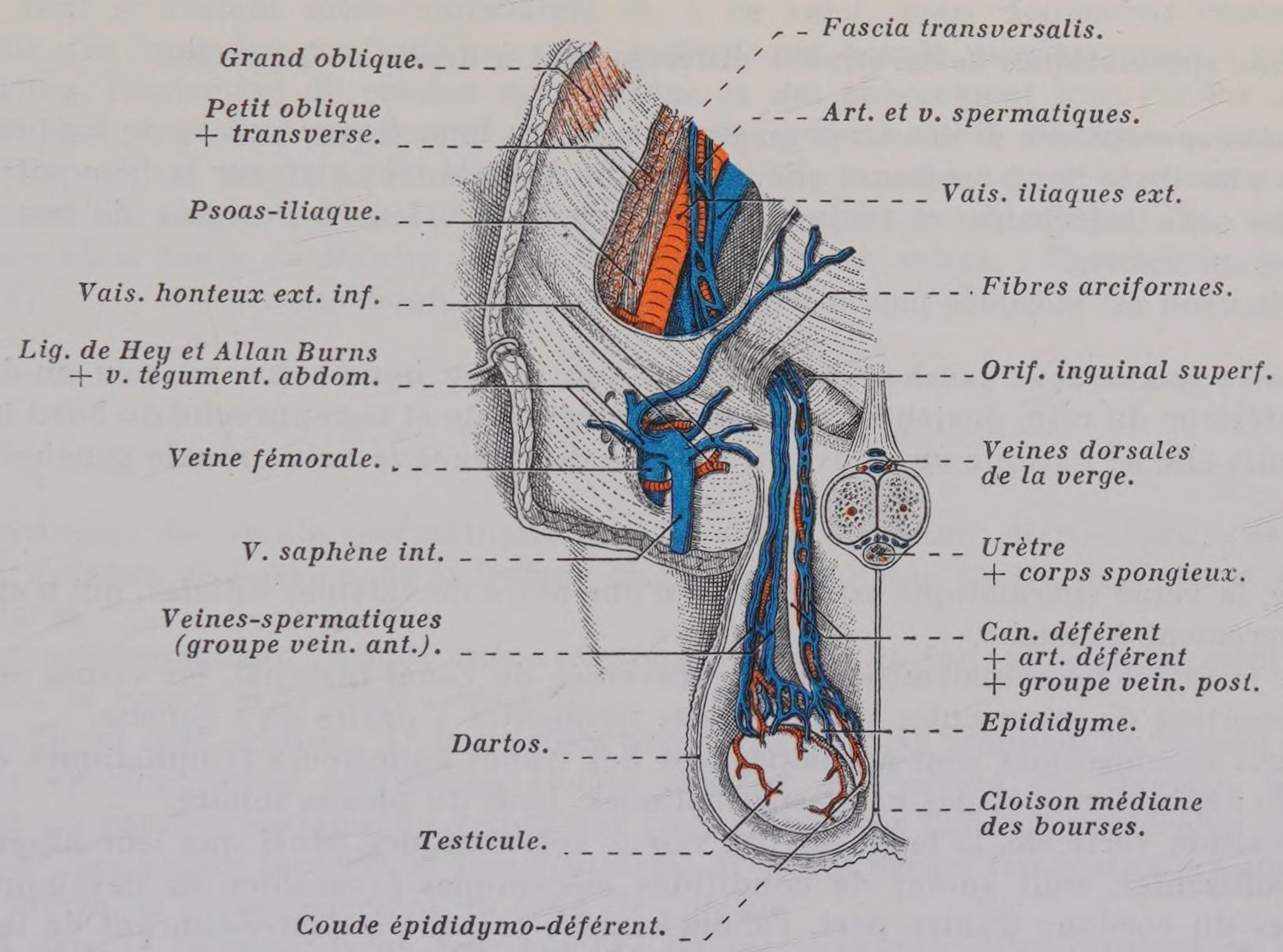

FIG. 492. — *Veines spermatiques; côté droit, vue antérieure.*

tiques proprement dites, ou *veines pampiniformes* (1); ces veines sont anastomosées entre elles et, par leurs anastomoses, elles déterminent de multiples fentes vasculaires allongées et étroites, dont l'ensemble constitue le *plexus pampiniforme*.

Ces veines reçoivent, un peu au-dessus de l'épididyme, les *veines épididymaires antérieures*.

Au-dessus de la tête de l'épididyme, elles sont tapissées en avant par le cul-de-sac supérieur de la vaginale, et elles entrent en rapport à ce niveau avec le corps de Giraldès, vestige wolffien (voy. : *Dérivés embryonnaires paragénitaux chez l'homme*, tome V).

Au niveau de l'orifice inguinal profond, elles se réduisent à deux ou trois troncs veineux qui suivent le même trajet que l'artère spermatique et présentent les mêmes rapports que ce vaisseau; puis, dans la région lombaire, elles se réduisent à nouveau à deux *(veines spermatiques)*, puis à un seul tronc qui se place en dehors de l'artère.

---

(1) Du latin *pampinus*; les anciens comparaient le système des veines spermatiques à un cep de vigne retourné dont la tige serait représentée par la veine spermatique et les branches par les veines du cordon.

Dans leur *segment lombaire,* les veines spermatiques présentent les mêmes rapports que ceux de leurs artères homonymes (voy. : *Artères spermatiques*) : a) *en avant,* elles sont croisées par l'uretère, le point de croisement s'effectue au niveau du bord supérieur de la quatrième vertèbre lombaire à droite et près du collet de l'uretère à gauche; elles sont recouvertes par les fascias mésocoliques droit et gauche de Toldt, et par le péritoine pariétal postérieur qui les appliquent contre la paroi lombaire; sous le péritoine cheminent, en avant des vaisseaux spermatiques, les vaisseaux coliques droit et gauche; et à gauche, la où les veines spermatiques entrent en rapport avec l'arc vasculaire de Treitz, constitué par l'artère colique gauche supérieure et par la petite veine mésaraïque; b) *en arrière,* elles reposent sur le psoas compris dans sa gaine et par son intermédiaire, elles entrent en rapport avec les branches du plexus lombaire (voy. : fig. 472).

Les veines spermatiques se terminent différemment à droite et à gauche.

a) La **veine spermatique droite** accompagne son artère homonyme tout en se rapprochant de plus en plus de la ligne médiane; elle se termine à angle très aigu sur la face antérieure de la veine cave inférieure, et toujours à un niveau inférieur à l'origine de son artère homonyme sur l'aorte.

Sa terminaison est masquée par la troisième portion du duodénum.

b) La **veine spermatique gauche,** abandonnant son artère homonyme un peu au-dessous du pôle inférieur du rein, devient verticalement ascendante et se rapproche du bord interne du rein, puis elle se termine en s'ouvrant à angle droit dans la veine rénale gauche (voy. : fig. 472).

A droite, la veine spermatique est pourvue d'une paire de valvules ostiales, qui n'existent que très rarement à gauche.

Sur leur trajet, et principalement dans la traversée du canal inguinal, les veines spermatiques présentent de minuscules valvules plus fréquentes à droite qu'à gauche.

Les veines spermatiques sont accompagnées des troncs collecteurs lymphatiques du testicule et de l'épididyme, et des nerfs spermatiques, issus du plexus solaire.

La disposition verticale, la longueur des veines spermatiques, ainsi que leur absence de valvules suffisantes, sont autant de conditions mécaniques favorables au développement des varices du cordon; d'autre part, l'abouchement presque à contre-courant de la veine spermatique gauche dans la veine rénale homolatérale explique la plus grande fréquence du varicocèle à gauche.

2° Le ***groupe veineux postérieur*** est formé de veines plus grêles et moins nombreuses; il est représenté par *quatre* ou *cinq* troncs veineux qui partent de la face interne de la queue de l'épididyme; ces veines accompagnent l'artère épididymaire postérieure, puis elles atteignent le canal déférent qu'elles suivent de bas en haut dans le cordon spermatique, en se plaçant en arrière de celui-ci : ce sont les *veines funiculaires de Périer* (1) (voy. : fig. 314 et 492).

Dans le canal inguinal, ces veines se groupent en deux ou parfois un seul tronc et celui-ci abandonne le canal déférent au niveau de l'orifice péritonéal du canal inguinal, pour se terminer dans la crosse de la veine épigastrique.

Dans le cordon spermatique, ces deux groupes veineux présentent des *anastomoses* étagées, au nombre de trois à quatre, qui les rendent solidaires l'un de l'autre.

---

(1) Ouvrage à consulter : C. Périer : Les veines spermatiques. *Thèse de Paris*, 1864.

BRANCHES AFFÉRENTES. — Dans l'abdomen, les veines spermatiques reçoivent : *a)* des *veines péritonéales*; *b)* des *veines capsulo-adipeuses,* issues de la capsule adipeuse du rein; *c)* et, accessoirement, des *veines urétériques.*

Un peu au-dessous du pôle inférieur du rein, la veine spermatique reçoit une branche anastomotique venue de l'arc veineux exorénal de Tuffier et Lejars.

ANASTOMOSES. — Les veines spermatiques s'anastomosent avec les veines superficielles des bourses, tributaires des veines honteuses, par l'intermédiaire d'une ou deux veines qui suivent le ligament scrotal; quant aux anastomoses signalées par Périer entre les deux côtés et avec la veine dorsale superficielle de la verge, elles n'existent pas; les veines spermatiques, étant topographiquement et embryologiquement des veines du cordon spermatique, sont et restent intra-funiculaires et, à ce sujet, nous donnerons comme preuve formelle que lorsqu'on pratique une cure radicale de hernie inguino-scrotale ou de kyste du cordon, l'isolement du cordon spermatique et son chargement sous l'index s'exécutent sans la moindre hémorragie, car aucune veine ne traverse la fibreuse commune; toute autre disposition serait une hérésie embryologique; la seule et unique anastomose que présentent les veines spermatiques est celle du ligament scrotal, reliquat des vaisseaux du *gubernaculum testis de Hunter* (voy. : *Ligament scrotal*; article : *Enveloppes du testicule,* tome V).

2. — *Veines utéro-ovariennes.*

Homologues des veines spermatiques chez l'homme, les *veines utéro-ovariennes* collectent le sang veineux de l'ovaire, de la trompe de Fallope et d'une partie de l'utérus et du ligament large.

Elles accompagnent l'artère utéro-ovarienne et, par ce fait, elles n'occupent que *deux régions* : le *bassin* et la *région lombaire.*

Elles tirent leur origine : 1° des *veines ovariennes,* qui se groupent au niveau du hile de l'ovaire en une masse plexiforme *(bulbe veineux de l'ovaire de Rouget),* de laquelle partent un nombre variable de veines qui cheminent dans l'aileron postérieur du ligament large; 2° des *veines tubaires* et *ligamentaires*; 3° et des *veines issues du tiers supérieur du corps utérin,* et principalement du *fond de l'utérus.*

Nées dans le ligament large, leur nombre est très variable; elles quittent ce ligament à la hauteur de son angle supéro-externe, contre la paroi pelvienne, où elles apparaissent, avec l'artère homonyme, sous le péritoine, dans l'épaisseur du ligament infundibulo-pelvien de Henle *(ligament lombo-ovarique).*

Elles suivent le même trajet que l'artère utéro-ovarienne. Au-dessus du détroit supérieur, elles sont représentées par quatre ou cinq veines plexiformes *(plexus pampiniforme),* puis, dans la région lombaire, elles se réduisent successivement à trois ou deux gros troncs veineux, puis à une seule veine *(veine utéro-ovarienne proprement dite).*

Elles se terminent comme les veines spermatiques et, comme elles, ne présentent qu'une paire de valvules ostiales à droite; d'autre part, elles se comportent vis-à-vis de l'uretère comme les veines spermatiques et, vis-à-vis de l'artère utéro-ovarienne, comme ces dernières à l'égard de leur artère satellite.

Dans l'abdomen, les *affluents* des veines utéro-ovariennes sont les mêmes que ceux des veines spermatiques. *Dans le bassin,* on observe parfois (25 % des cas) l'existence d'un tronc veineux, dit *veine interpédiculaire* (1), qui naît au niveau de l'insertion utérine du

(1) Article à consulter : R. Proust, A. Maurer et P. Dreyfus : La veine interpédiculaire du ligament large. *Annales d'Anatomie pathologique et d'Anatomie normale chirurgicale,* décembre 1931, n° 9, p. 1254.

ligament rond, où elle se détache soit des plexus veineux latéro-utérins, soit de l'une des veines du ligament rond; cheminant sous le péritoine du ligament large, elle croise les vaisseaux iliaques externes au niveau du détroit supérieur, puis prenant une direction obliquement ascendante d'avant en arrière, elle se termine dans l'une des veines du plexus pampiniforme; la terminaison s'effectue généralement dans le ligament lombo-ovarique; cette veine constitue une voie de dérivation intra-ligamentaire (voie de suppléance) entre la partie supérieure des plexus latéro-utérins et les veines de la trompe et de l'ovaire.

Les veines utéro-ovariennes sont anastomosées : *a)* avec la *veine hypogastrique,* par l'intermédiaire des veines utérines; *b)* et avec la *veine épigastrique,* par l'intermédiaire des veines du ligament rond.

Elles augmentent considérablement de volume au cours de la gestation.

VEINES RÉNALES

Au nombre de *deux,* une droite et une gauche, les *veines rénales,* ou *veines émulgentes,* résument la circulation veineuse des reins, de la capsule adipeuse périrénale, du bassinet et de la partie supérieure de l'uretère, et, pour celle du côté gauche, de la majeure partie de la capsule surrénale gauche.

Ce sont des veines volumineuses, les plus volumineuses après les veines sus-hépatiques parmi les affluents de la veine cave inférieure. Leur *calibre* est de 8 à 10 millimètres de diamètre, et la gauche est généralement plus grosse que la droite.

Elles sont avalvulées.

ORIGINE, TRAJET, TERMINAISON. — Elles naissent parfois au niveau du hile du rein, mais le plus souvent un peu en dehors du hile; très exceptionnellement, dans le sinus du rein, par la réunion de trois à cinq branches principales issues des arcades veineuses péricaliciennes de ce sinus; la constitution tardive de la veine rénale est beaucoup plus rare que la division précoce de l'artère, et elle ne coïncide pas toujours avec elle (Hovelacque).

Parmi ses branches d'origine, les unes, volumineuses (deux à trois), sont antérieures ou prépyéliques; les autres, très grêles, sont postérieures ou rétro-pyéliques, et doivent être considérées comme de simples affluents des précédentes au tronc de la veine rénale.

Elles se dirigent transversalement de dehors en dedans, et légèrement de bas en haut; elles se terminent sur les faces latérales correspondantes de la veine cave inférieure, au niveau du bord inférieur de la première vertèbre lombaire ou du disque intervertébral qui sépare la première de la deuxième vertèbre lombaire; la gauche est plus oblique que la droite, du fait qu'elle débouche presque toujours à un niveau plus élevé que la droite (première vertèbre lombaire).

La terminaison des veines rénales dans la veine cave inférieure se fait presque à angle droit à droite, tandis qu'elle s'effectue à angle aigu à gauche.

Cette disposition et cette différence de niveau dans leur terminaison s'explique par l'embryologie (voy. : *Développement de la Veine cave inférieure*) (voy. : fig. 486 et 487).

LONGUEUR ET DIRECTION. — La veine rénale gauche est plus longue que la droite, et dans son ensemble elle décrit une courbe à concavité postérieure qui embrasse la saillie de la colonne vertébrale, l'aorte abdominale et le pilier gauche du diaphragme.

Si l'on se rapporte au sens du courant sanguin, les veines rénales n'ont que très rarement une direction transversale, horizontale, et cela plus spécialement à gauche.

a) La **veine rénale droite** est légèrement oblique de bas en haut, de dehors en dedans et d'arrière en avant, sa convexité antérieure est toujours peu prononcée (voy. : fig. 472).

b) La **veine rénale gauche** est très variable quant à sa direction et indépendamment de sa courbure à convexité antérieure, qui est d'autant plus apparente que l'ensellure lombaire du sujet est plus marquée; sa direction générale est toujours franchement oblique de bas en haut, de dehors en dedans et d'arrière en avant, et cela malgré la situation plus élevée du rein gauche.

D'après sa forme et sa direction, nous distinguerons à la veine rénale gauche, *trois types,* qui sont : α) le *type transversal,* qui se rapproche beaucoup de l'horizontale (rare); β) le *type oblique ascendant,* le plus fréquent (75 % des cas); γ) et le *type en baïonnette,* qui rappelle la *disposition fœtale*; dans ce cas, les segments veineux qui prennent part à la constitution de la veine rénale gauche déterminent des *coudes* à leurs points de raccordement, et il existe toujours un décalage dans l'abouchement de la veine capsulaire gauche et de la veine de la gonade, cette dernière étant déportée vers le hile du rein, parfois même elle se déverse dans une branche d'origine de la veine rénale gauche (voy. : fig. 487); dans ce type, la veine présente généralement *trois segments* : deux segments extrêmes souvent horizontaux, l'un externe, juxta-hilaire, s'étend du hile à la veine de la gonade, l'autre interne, préaortique, est compris entre la terminaison de la veine capsulaire gauche et l'embouchure de la veine cave inférieure; et un segment intermédiaire ou moyen, toujours oblique, qui correspond à la partie comprise entre la terminaison de la veine de la gonade et celle de la veine capsulaire (1).

SITUATION ET RAPPORTS. — La *veine rénale gauche* passe *en avant* (2) de l'aorte, entre l'origine de l'artère mésentérique supérieure et l'origine des artères spermatiques ou utéro-ovariennes; le croisement de l'aorte s'effectue généralement au niveau de la deuxième vertèbre lombaire; à ce niveau, la veine est comprise dans une pince artérielle formée par l'aorte abdominale et la partie initiale de l'artère mésentérique supérieure (pince artérielle de la veine rénale gauche, ou *pince aortico-mésentérique*); la veine rénale gauche constitue la limite inférieure du *quadrilatère de Rogie* (voy. : fig. 289) (voy. : *Artère mésentérique supérieure*).

Un peu à gauche de l'artère mésentérique supérieure, elle est croisée antérieurement et obliquement par le *muscle de Treitz* ou *ligament suspenseur de l'angle duodéno-jéjunal* tendu entre cet angle et le pilier gauche du diaphragme; parfois aussi, la partie supérieure de l'angle duodéno-jéjunal s'applique en avant d'elle, et cela principalement lorsqu'elle présente une obliquité très prononcée; enfin, sur un plan plus antérieur et sous le péritoine, elle est croisée par la veine mésentérique inférieure qui, en ce point, contribue à la formation de la *fossette duodénale supérieure* (voy. : *Angle duodéno-jéjunal,* tome VI).

La veine rénale gauche reçoit par son bord supérieur, la veine surrénale gauche principale, et par son bord inférieur la veine spermatique ou utéro-ovarienne gauche, de telle sorte que l'on peut considérer à cette veine *deux parties* : une veine rénale proprement dite, qui s'étend du hile du rein aux points d'abouchement de ces deux affluents, et un *tronc commun* à la veine rénale et aux veines surrénale gauche et de la gonade; cette *asymétrie* entre les deux veines rénales s'explique par l'embryologie (voy. : fig. 487 et 493).

Avec son artère satellite, la veine rénale représente un des éléments essentiels du *pédicule rénal*; la veine est située au-dessous et en avant de l'artère, de telle sorte qu'elle ne recouvre dans son trajet que la partie la plus inférieure de la face antérieure de l'artère, et cette disposition augmente notablement la hauteur du pédicule rénal (pour plus de

---

(1) Article à consulter : Fagarasanu : Recherches anatomiques sur la veine rénale gauche et ses collatérales. *Annales d'Anatomie pathologique et d'Anatomie normale médico-chirurgicale,* 1938, n° 1. p. 9.

(2) Des cas exceptionnels de veine rénale gauche rétro-aortique ont été signalés.

détails, voyez : *Rapports de l'artère rénale, portion pédiculaire,* dans ce tome, et *Pédicule rénal,* tome V).

Tout comme les artères rénales, les veines rénales sont entourées d'une gaine conjonctivo-vasculaire qui participe à l'édification de la loge rénale (voy. : *Loge rénale,* tome V).

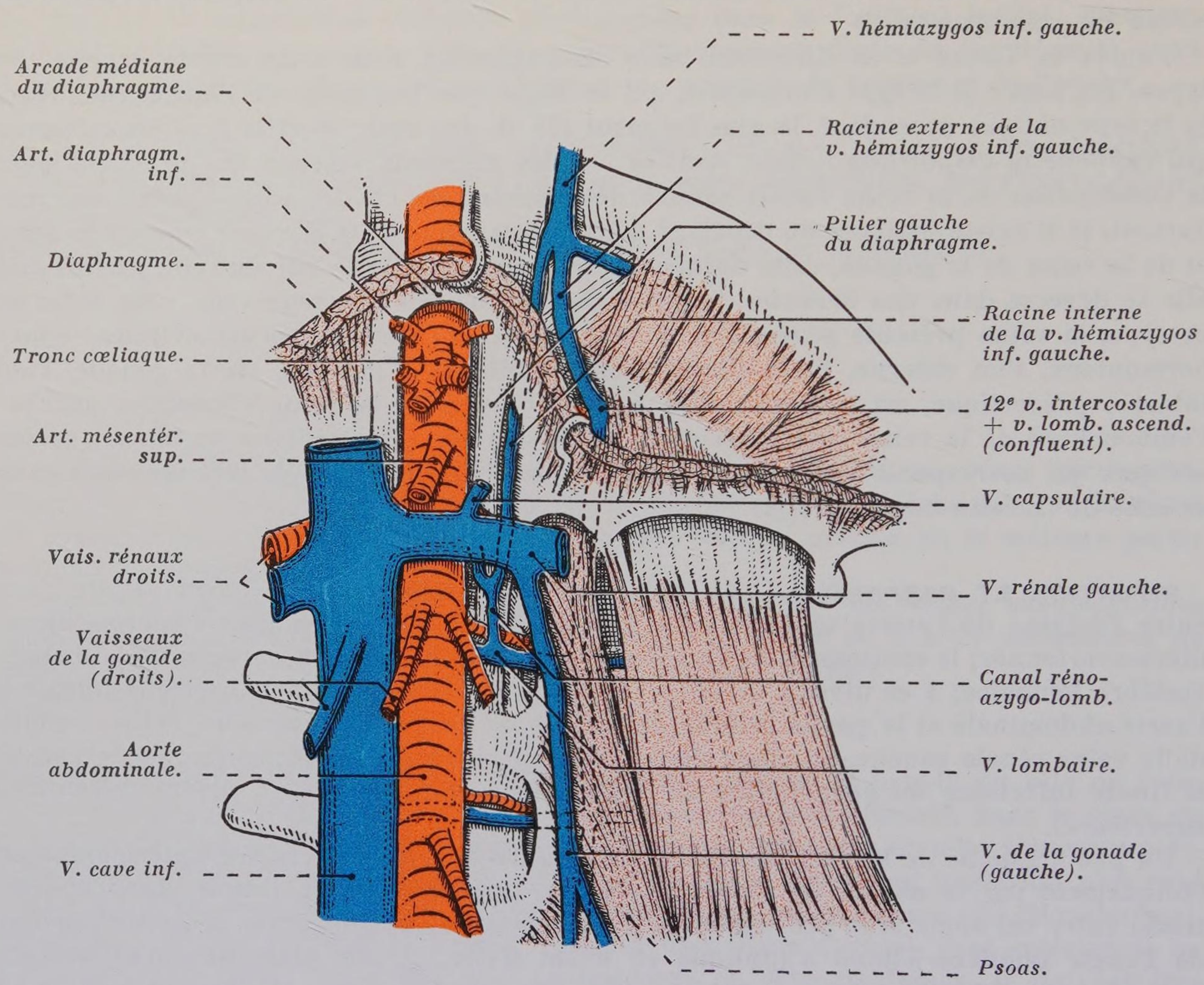

Fig. 493. — *Veine rénale gauche et origine de la veine hémiazygos inférieure gauche, vue antérieure.*
Le trajet de la veine lombaire ascendante gauche est représenté en pointillé.

BRANCHES AFFÉRENTES. — Les veines rénales reçoivent au cours de leur trajet : *a)* des *veines capsulo-adipeuses* venues de la capsule adipeuse du rein et de la loge rénale; *b)* des *veines pyélo-urétériques* qui longent le bord interne de l'uretère et du bassinet (Lejars), ainsi que les *veines émissaires du plexus veineux rétro-pyélique de Bourgery et Jacob*; *c)* des *veines surrénales accessoires* appartenant au groupe basal ; *d)* des *veines ganglionnaires* issues des ganglions de la chaîne lombo-aortique (groupe précave); *e) à gauche,* la *veine surrénale principale,* ou *veine capsulaire,* ainsi que la *veine spermatique* ou *utéro-ovarienne (veine de la gonade).*

Veines capsulo-adipeuses. — Ces veines sont situées dans l'épaisseur de la capsule adipeuse du rein, où elles sont disposées sur les faces antérieure et postérieure de cet organe; elles se déversent, en outre, dans l'arc veineux exorénal de Tuffier et Lejars, et elles reçoivent les *veines émulgentes accessoires* du rein, dites *veines de Steinach* (voy. : fig. 494).

Arc veineux exorénal. — L'arc *veineux exorénal de Tuffier et Lejars* (1) est une longue arcade veineuse située dans la loge rénale, à la constitution de laquelle elle participe par sa lame vasculaire; elle est sensiblement parallèle au bord convexe du rein (voy. : fig. 494).

Cet arc veineux s'étend du pôle supérieur du rein, où il s'anastomose avec les veines de la capsule surrénale, jusqu'à l'uretère où il se termine en s'anastomosant, d'une part, avec les veines urétériques (plexus veineux périurétérique), et, d'autre part, avec les veines spermatiques ou utéro-ovariennes.

Il est accompagné d'une arcade artérielle inconstante ou souvent incomplète : c'est *l'arc artériel de Schmerber.*

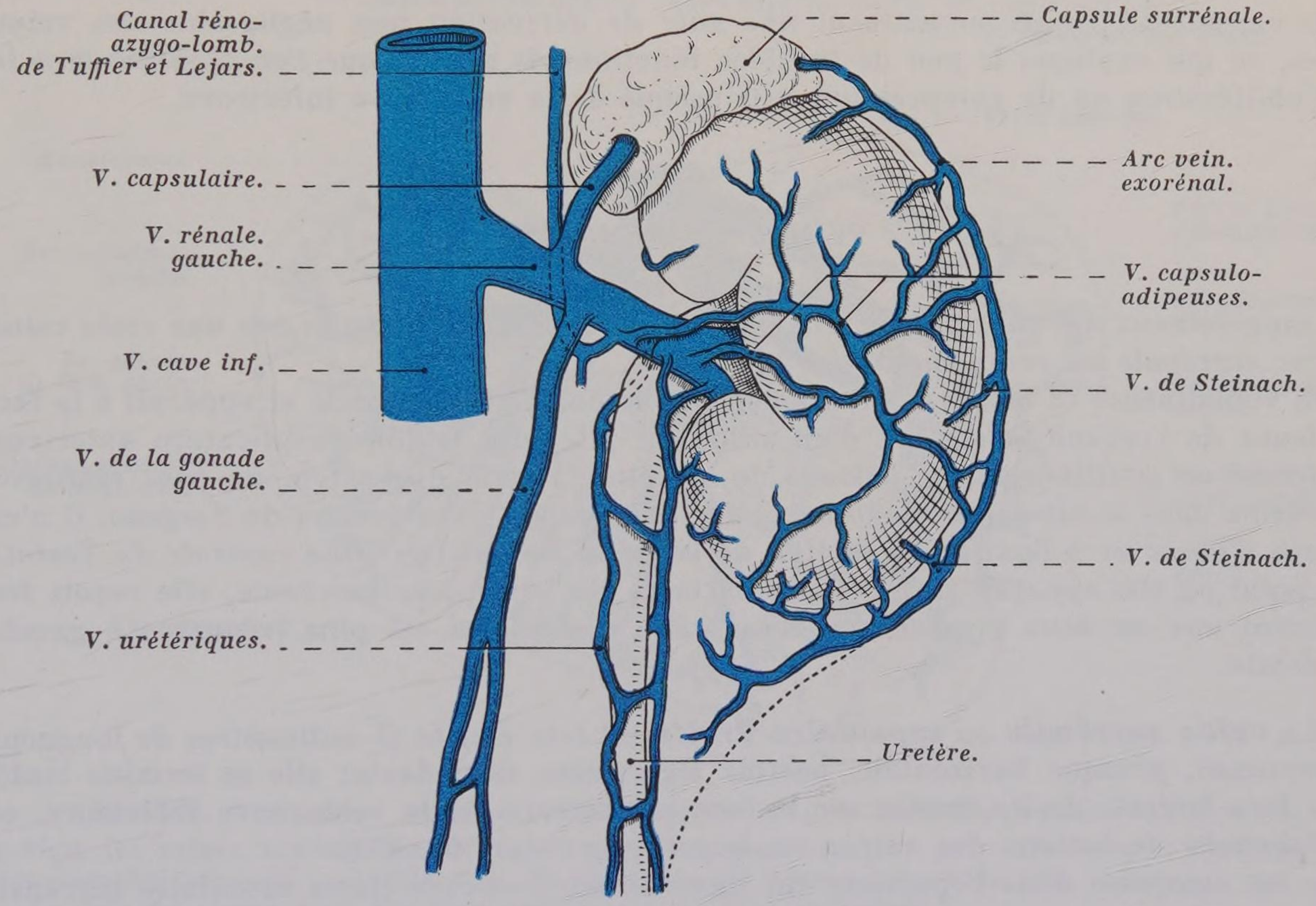

FIG. 494. — *Arc veineux exorénal et affluents de la veine rénale gauche, vue antérieure* (demi-schématique).

En pointillé, la limite externe du ligament de TUFFIER et NAVARRO (lame vasculaire interréno-urétérique.

A sa partie supérieure, il est compris dans l'épaisseur de la lame vasculaire surrénale externe, tandis qu'à sa partie inférieure, il est situé dans la lame vasculaire interréno-urétérique (ligament de Tuffier et Navarro).

Indépendamment des veines capsulo-adipeuses, il reçoit des *veines émulgentes accessoires* de la convexité du rein, et des *veines surrénales accessoires* (groupe basal) qui cheminent dans l'épaisseur du septum intersurréno-rénal; enfin, par ses extrémités, il draine une partie du sang veineux de la capsule surrénale et de l'uretère.

ANASTOMOSES. — Les veines rénales sont anastomosées avec le *système des veines azygos,* par l'intermédiaire : a) *à droite,* d'un tronc veineux inconstant qui se détache de la face postérieure de la veine rénale : c'est la *veine réno-azygo-lombaire droite* (Lejars) ou

(1) Article à consulter : TUFFIER et LEJARS : Les veines de la capsule adipeuse du rein. *Archives de Physiologie,* 1891, n° 1, p. 41.

racine interne de la grande veine azygos (voy. : fig. 474); b) et *à gauche,* par une veine plus volumineuse qui naît du bord inférieur de la veine rénale : c'est le *tronc réno-azygo-lombaire de Tuffier et Lejars* ou racine interne de l'hémiazygos inférieure; ce tronc est presque toujours anastomosé avec la première veine lombaire gauche, et il reçoit parfois des veines surrénales accessoires (groupe basal) (voy. : fig. 481 et 494).

Pour se rendre dans le thorax, ces troncs veineux traversent le diaphragme, soit par l'orifice aortique, soit, avec le nerf grand splanchnique, par un orifice situé en dehors du pilier correspondant du diaphragme; en se fusionnant avec la veine lombaire ascendante du même côté, ils constituent l'origine des veines azygos.

Ces anastomoses, ainsi que l'arc veineux exorénal, par l'intermédiaire du système des veines capsulo-adipeuses, constituent une *voie de dérivation* non négligeable des veines rénales, ce qui explique le peu de troubles fonctionnels rénaux que l'on observe dans les cas d'oblitération ou de compression extrinsèque de la veine cave inférieure.

VEINES SURRÉNALES

Le sang veineux des capsules surrénales est drainé en majeure partie par une seule veine, la *veine surrénale* ou *veine capsulaire principale.*

Très volumineuse (2 mm. 1/2 de diamètre), elle naît dans la glande et apparaît à la face antérieure de l'organe au niveau d'un sillon de plicature (sillon de plicature antérieur) transformé en gouttière par le passage de la veine. Par la dissection, on peut retrouver son origine dans la substance médullaire; sur des coupes transversales de l'organe, il n'est pas rare d'observer à l'œil nu la section de la veine surrénale *(veine centrale de Testut).*

Au point où elle apparaît sur la face antérieure de la capsule surrénale, elle reçoit fréquemment une ou deux grosses branches; cette disposition est plus fréquente à gauche qu'à droite.

1° La ***veine surrénale*** ou ***capsulaire droite*** est très courte (5 millimètres de longueur en moyenne), presque horizontale, parfois légèrement ascendante; elle se termine tantôt sur la face latérale droite, tantôt sur la face postérieure de la veine cave inférieure, où elle s'abouche au-dessous des veines sus-hépatiques (voy. : fig. 472).

Elle est comprise dans l'épaisseur du ligament surréno-cave (lame vasculaire surrénale interne).

Ce pédicule est très court et les rapports intimes que contracte la veine cave inférieure avec la capsule surrénale droite rendent la surrénalectomie droite difficile.

2° La ***veine surrénale*** ou ***capsulaire gauche,*** quoique courte, est plus longue que la précédente (2 cm. 1/2 à 3 centimètres de longueur), et aussi plus volumineuse; dirigée obliquement en bas, en avant et en dedans, elle chemine pendant une partie de son trajet sur la face antérieure de la capsule surrénale, puis, se rapprochant de l'aorte, elle pénètre dans l'épaisseur du ligament surréno-aortique (lame vasculaire surrénale interne) ; enfin, elle se termine à angle aigu sur le bord supérieur de la veine rénale gauche, à peu près en regard du point d'abouchement de la veine spermatique ou utéro-ovarienne gauche; à sa terminaison, elle fait avec la veine rénale gauche un angle aigu, ouvert en dehors d'environ 60 à 80 degrés.

Cette veine devrait représenter, selon nous, la limite gauche du *quadrilatère de Rogie,* dans l'aire duquel naît l'artère mésentérique supérieure de la face antérieure de l'aorte abdominale (voy. : fig. 289) (voy. : *Artère mésentérique supérieure*).

Elle est parfois réunie à la veine diaphragmatique inférieure gauche par une anastomose grêle qui constitue le *tronc veineux surréno-diaphragmatique d'Albarran et Cathelin* (voy. : fig. 472); souvent aussi, elle reçoit cette veine par son bord droit.

Les veines surrénales sont avalvulées.

VEINES SUS-HÉPATIQUES

Les *veines sus-hépatiques,* ou *veines hépatiques efférentes,* ramènent à la veine cave inférieure le sang veineux portal, le foie pouvant être considéré comme une glande édifiée sur le trajet des multiples capillaires qui sont tendus entre la veine porte, d'une part, et les veines sus-hépatiques, d'autre part.

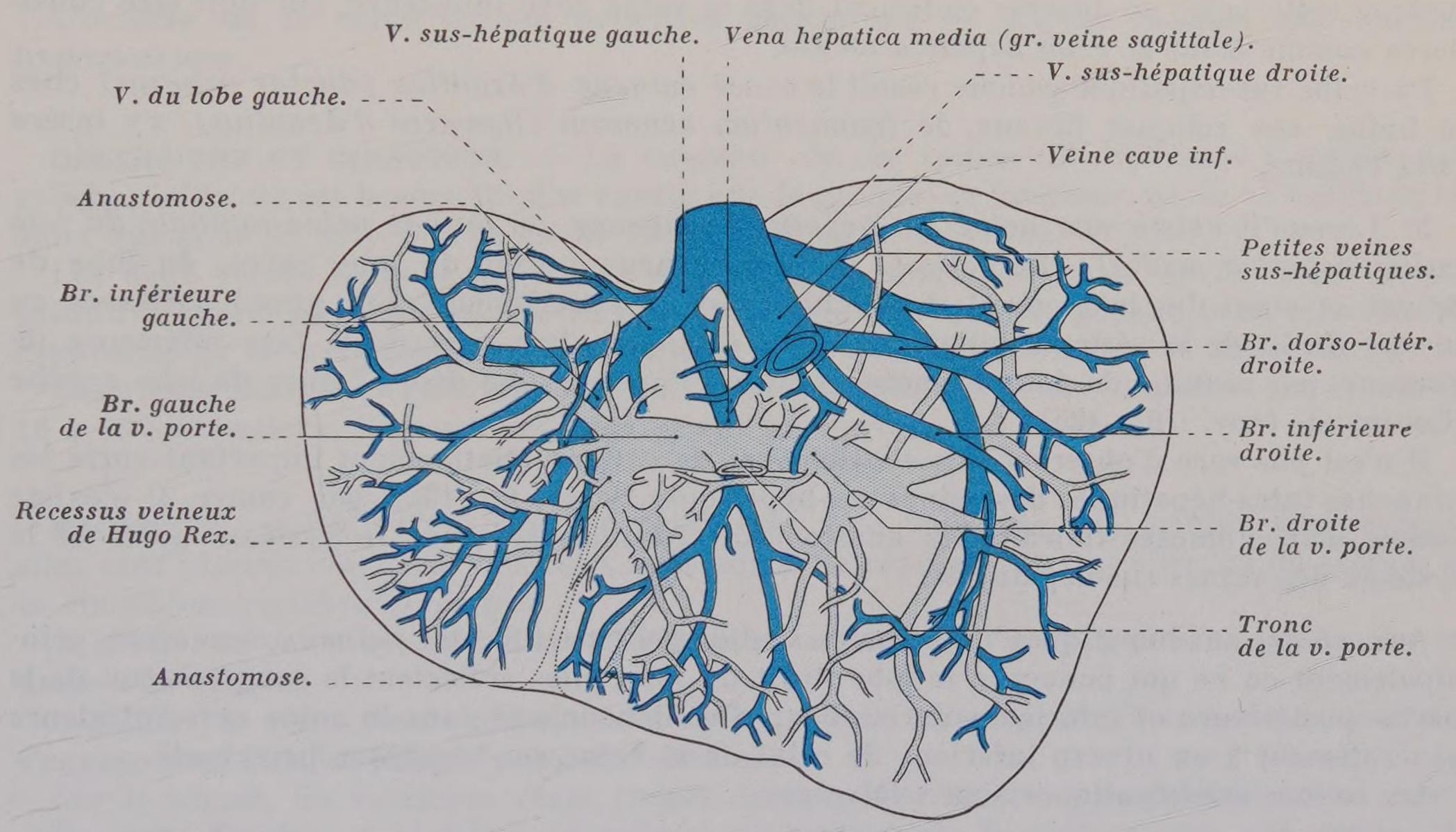

FIG. 495. — *Système veineux intra-hépatique* (d'après HANS ELIAS et DAVID PETTY).
En bleu, les veines sus-hépatiques et la veine cave inférieure; *en pointillé bleu,* la veine porte et ses ramifications; *en pointillé noir,* la situation du ligament rond du foie.
Le foie est supposé vu par transparence par sa face inférieure.

ORIGINE. — Elles naissent dans le foie, où elles ont pour origine l'ensemble des *veines centrales du lobule,* ou *veines intra-lobulaires.*

Dans le lobule hépatique, chaque veine d'origine est axiale; elle émerge du lobule comme un pédoncule de son fruit; par leur convergence, ces veines se réunissent et forment des troncs veineux intra-hépatiques à direction antéro-postérieure; enfin en se fusionnant, ces troncs donnent naissance aux *veines sus-hépatiques.*

DESCRIPTION. — Les veines sus-hépatiques sont généralement au nombre de *deux,* l'une droite et l'autre gauche, parfois il existe une troisième veine, la *veine sus-hépatique accessoire* ou *moyenne,* ou *vena hepatica media* (voy. : fig 495) (1). Elles apparaissent à la face postérieure du foie, au niveau de la partie la plus élevée de la gouttière de la veine cave inférieure; volumineuses, leur diamètre est de 15 millimètres en moyenne; la droite est généralement d'un calibre supérieur à la gauche.

---

(1) Article à consulter : HANS ELIAS et DAVID PETTY : Die Anordnung der Grösseren Blutbahnen in der Leber des Menschen. *Anatomischer Anzeiger,* 22 mai 1951, p. 123.

Leur trajet extra-hépatique est extrêmement court, car dès leur sortie du foie, elles se terminent en s'ouvrant à angle aigu sur la face antérieure de la veine cave inférieure, un peu au-dessous de son orifice diaphragmatique (orifice quadrilatère) (voy. : fig. 472).

1° La *veine sus-hépatique droite* a ses origines dans le lobe droit et le lobe de Spigel.

2° La *veine sus-hépatique gauche* provient du lobe gauche, du lobe carré et du lobe de Spigel. Fréquemment, elle résulte de la fusion de deux gros troncs veineux; l'un provient exclusivement du lobe gauche : c'est la *veine lobaire gauche*; l'autre, la *grande veine sagittale du foie,* est disposée sagittalement entre les parties droite et gauche du foie; lorsque cette veine se déverse isolément dans la veine cave inférieure, elle doit être considérée comme étant la *vena hepatica media.*

La veine sus-hépatique gauche reçoit le *canal veineux d'Arantius (ductus venosus)* chez le fœtus, son reliquat fibreux, le *ligamentum venosum (ligament d'Arantius),* s'y insère chez l'adulte.

3° Lorsqu'il existe une *veine sus-hépatique moyenne,* ou *grande veine sagittale du foie (vena hepatica media),* elle collecte le sang veineux portal du lobe carré, du lobe de Spigel, et aussi des lobes droit et gauche du foie (partiellement). Elle prend naissance au niveau du lit de la vésicule biliaire (fossette cystique), très près de la face inférieure de l'organe, par réunion de deux branches venues : l'une du lobe droit, l'autre du lobe gauche (Couinaud) (voy. : fig. 495).

Il n'est pas rare d'observer des *anastomoses* de calibre relativement important entre les branches intra-hépatiques des veines sus-hépatiques (voy. : fig. 495); par contre, il n'existe jamais d'anastomoses (hormis les anastomoses capillaires) entre le système porte et le système des veines sus-hépatiques.

Aux veines sus-hépatiques principales s'adjoignent parfois des *veines accessoires,* principalement en ce qui concerne le lobe droit du foie; elles collectent le sang veineux de la partie postérieure et inférieure de ce lobe; elles débouchent dans la veine cave inférieure généralement à un niveau inférieur de celui de la veine sus-hépatique principale.

Les veines sus-hépatiques sont avalvulées.

Petites veines sus-hépatiques. — On désigne sous ce nom une *vingtaine* de veinules qui proviennent du parenchyme hépatique avoisinant la gouttière de la veine cave inférieure *(veinules de la gouttière de la veine cave inférieure).* Elles proviennent du lobe droit et du lobe de Spigel *(veines spigeliennes)*; très courtes et très grêles, elles se terminent par des orifices punctiformes dans le segment rétro-hépatique de la veine cave inférieure (voy. : *Veine cave inférieure*) (voy. : fig. 495).

BRANCHES D'ORIGINE DE LA VEINE CAVE INFÉRIEURE

VEINES ILIAQUES PRIMITIVES

Les *veines iliaques primitives,* ou *veines iliaques communes,* sont au nombre de *deux,* une droite et une gauche; elles résument la circulation veineuse du bassin, du périnée et des membres inférieurs; elles sont à cheval sur le bassin et la région lombaire.

ORIGINE, TRAJET, TERMINAISON. — Elles naissent un peu au-dessous et en arrière de la fourche des artères iliaques, devant la symphyse sacro-iliaque. Chacune d'elles résulte de la réunion, à angle aigu, de la veine iliaque externe et de la veine hypogastrique.

Les deux veines iliaques primitives convergent l'une vers l'autre en se dirigeant obliquement en haut et en dedans; elles se terminent à droite de la ligne médiane en se fusionnant pour constituer la veine cave inférieure; le confluent des veines iliaques primitives est généralement situé au-dessous de la bifurcation aortique, au niveau du disque intervertébral qui sépare la quatrième de la cinquième vertèbre lombaire; parfois, mais plus rarement, il est placé contre le flanc droit de la quatrième vertèbre lombaire (origine haute de la veine cave inférieure) ou contre celui de la cinquième vertèbre lombaire (origine basse de la veine cave inférieure); l'angle sous lequel ces deux veines s'unissent est d'environ 65 degrés.

L'origine de la veine iliaque primitive gauche est en partie masquée par l'artère hypogastrique.

DIMENSIONS ET DIRECTION. — La *longueur* de ces veines est différente à droite et à gauche; la droite est beaucoup plus courte que la gauche; sa longueur est de 55 millimètres, alors que celle du côté gauche est de 75 millimètres en moyenne.

Les deux veines iliaques primitives sont obliques, mais l'obliquité de la veine iliaque primitive droite est beaucoup moins prononcée que celle du côté gauche, et sa direction se rapproche de la verticale, la veine cave inférieure semblant continuer sa direction.

Les veines iliaques primitives sont des veines volumineuses; leur *diamètre* est d'environ 16 à 18 millimètres; la gauche est légèrement plus grosse que la droite.

RAPPORTS. — Les veines iliaques primitives sont satellites des artères homonymes; elles sont placées entre ces vaisseaux et le squelette reposant sur les ailerons du sacrum et la cinquième vertèbre lombaire.

A droite, la veine est tout d'abord située en arrière de l'artère; puis en arrière et en dehors de celle-ci.

A gauche, la veine monte obliquement en dedans de l'artère, puis, à sa terminaison, elle s'engage sous l'artère iliaque primitive droite.

Sur le vivant, les vaisseaux étant gorgés de sang, il n'existe normalement aucun intervalle entre l'artère et la veine, et celle-ci garde toujours le contact avec son artère ; le *triangle interilio-aortique* décrit par Chalier et Murard est un artifice de préparation : sa présence sur le cadavre exige toujours la coexistence d'une origine basse de la veine cave inférieure et d'une terminaison haute de l'aorte (voy. : fig. 130, 328 et 330).

Elle est croisée postérieurement et près de sa terminaison par l'artère sacrée moyenne issue de la face postérieure de la terminaison aortique.

La saillie du promontoire apparaît entre les deux veines iliaques primitives (pour plus de détails sur les rapports, voy. : *Artères iliaques primitives*).

Dans leur trajet, les veines iliaques primitives entrent en rapport avec les vaisseaux lymphatiques et avec la chaîne ganglionnaire homonyme *(ganglions iliaques primitifs)*, chaîne qui représente la continuation des ganglions iliaques externes. Parmi ces ganglions, les *groupes internes* (droit et gauche) situés dans l'angle d'écartement des vaisseaux iliaques primitifs entrent en rapport immédiat avec la veine iliaque primitive; on reconnaît généralement à ce groupe *deux amas* : l'un, *inférieur,* sous-veineux, qui correspond aux *ganglions du promontoire*; l'autre, *supérieur,* préveineux, constitué par un ou deux ganglions généralement volumineux qui reposent sur la veine iliaque primitive (côté gauche) (voy. : fig. 329 et 333) (pour plus de détails, voy. : *Ganglions ilio-pelviens,* tome VI).

BRANCHES AFFÉRENTES. — Les veines iliaques primitives reçoivent : *a)* la *veine sacrée moyenne*; *b)* des *branches anastomotiques,* qui viennent des veines sacrées latérales supérieures; *c)* la *veine lombaire ascendante* ou *azygos lombaire,* qui se détache du bord supéro-externe de chaque veine ou parfois de sa face postérieure (voy. : fig. 490), et, par l'intermédiaire de celle-ci, elle s'anastomose avec les veines azygos, à savoir : à droite,

avec la grande veine azygos, et à gauche, avec l'hémiazygos inférieure; *d)* accessoirement, la ou les *veines ilio-lombaires,* lorsque celles-ci ne se terminent pas dans la veine hypogastrique; *e)* et la *dernière veine lombaire* (voy. : fig. 481).

Veine sacrée moyenne. — Satellite de l'artère sacrée moyenne, cette veine naît en avant du sommet du coccyx. Elle est double pendant une grande partie de son trajet, et les deux veines cheminent en avant de sacrum et de chaque côté de l'artère homonyme,

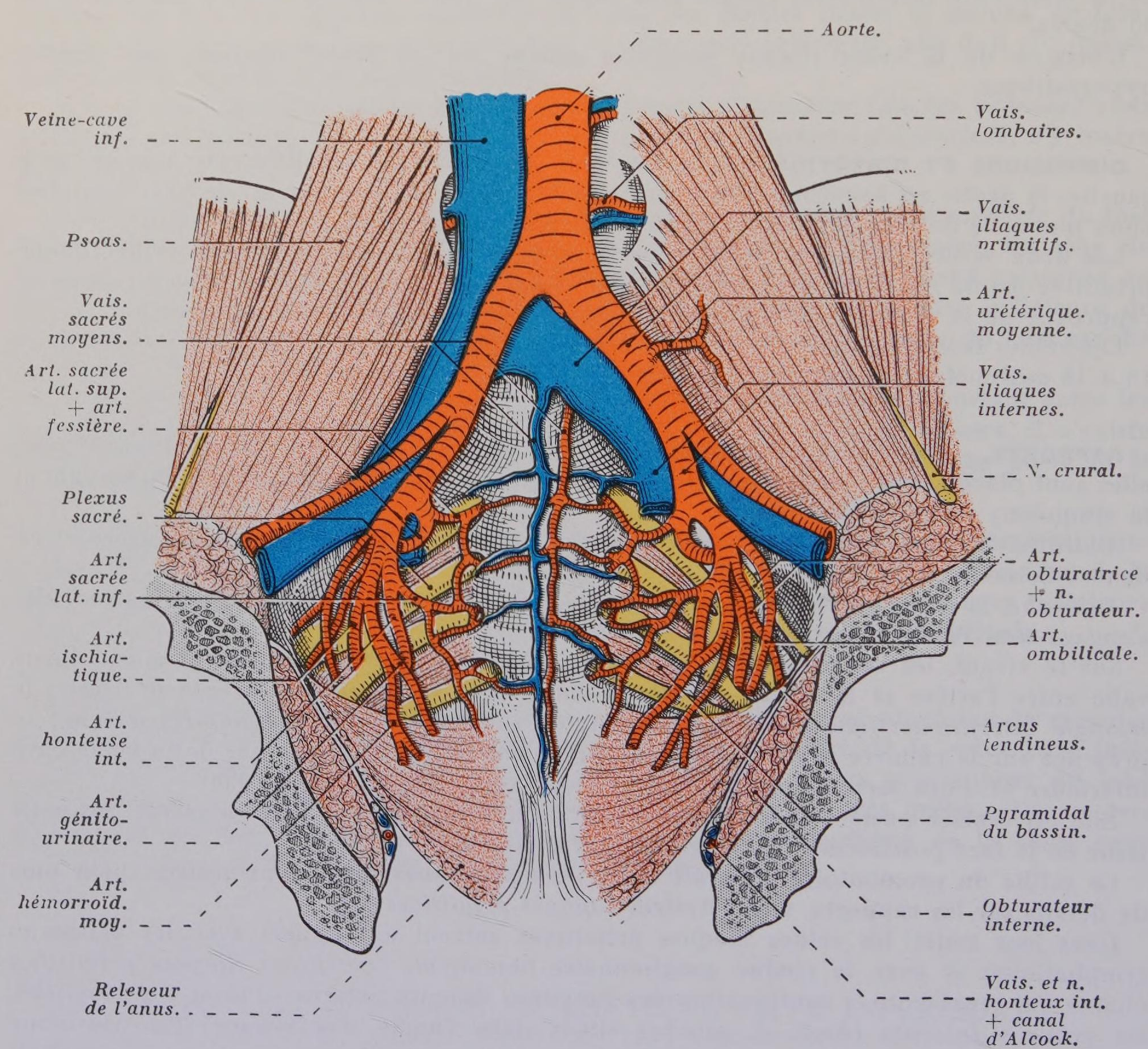

Fig. 496. — *Veines iliaques primitives et veine sacrée moyenne.*

donc sur la ligne médiane; puis, devenue simple un peu au-dessous du promontoire, elle se jette, tantôt, et le plus souvent, isolément dans la veine iliaque primitive gauche (voy. : fig. 496); tantôt, et plus rarement, par deux troncs, l'un, gauche, dans la veine iliaque primitive gauche; l'autre, droit, généralement grêle, dans la veine iliaque primitive droite.

Les deux branches de la veine sacrée moyenne présentent des anastomoses en échelle qui enlacent l'artère homonyme; de plus, elles s'anastomosent transversalement avec les veines sacrées latérales; l'ensemble constitue le *plexus sacré antérieur.*

Cette veine et ses anastomoses, ainsi que son artère, sont situées dans l'épaisseur de la *lame présacrée,* qui représente la lame vasculaire des vaisseaux sacrés (voy. : fig. 344).

Elle reçoit à son origine une ou deux veines de la glande coccygienne de Luschka, et sur le reste de son trajet des veines osseuses venues du sacrum.

Veine iliaque externe.

La *veine iliaque externe* est un gros tronc veineux du bassin, qui fait suite à la veine fémorale, et qui en s'unissant à la veine iliaque interne (veine hypogastrique) donne naissance à la veine iliaque primitive.

ORIGINE, TRAJET, TERMINAISON. — La veine iliaque externe naît sous l'arcade de Fallope, dans la partie moyenne de l'anneau crural; de cette origine, elle se dirige obliquement en haut et en arrière; comprise tout d'abord dans l'espace de Bogros, elle suit le détroit supérieur, dont elle rétrécit le diamètre; appliquée contre le psoas, elle se termine au niveau de la symphyse sacro-iliaque, où elle reçoit à angle aigu la veine hypogastrique.

CALIBRE. — C'est une veine volumineuse, ayant de 13 à 14 millimètres de diamètre.

RAPPORTS. — Dans tout son trajet, la veine iliaque externe est satellite de son artère homonyme; à son origine, elle est franchement interne par rapport à l'artère; à sa terminaison, elle lui est plutôt postérieure, et dans son ensemble elle est située en arrière et en dedans de l'artère; elle s'enroule en un quart de tour de spire autour de cette dernière (voy. : fig. 498).

Les vaisseaux iliaques externes sont compris dans une gaine conjonctivo-vasculaire qui adhère au fascia iliaca et qui est improprement appelée *fascia d'Abernethy* (1) (voy. : fig. 332).

1° A l'origine (veine crurale), elle occupe l'*anneau crural* et répond : *en haut* et *en avant,* à l'arcade crurale; *en bas* et *en arrière,* au ligament de Cooper recouvrant la crête pectinéale, et au nerf du pectiné issu du crural; *en dehors,* à son artère homonyme qui la sépare de la bandelette ilio-pectinée, du psoas-iliaque et du nerf crural; enfin, *en dedans,* au ganglion de Cloquet et au bord tranchant du ligament de Gimbernat; la plupart des hernies crurales s'engagent entre ce ligament en dedans et la veine en dehors (voy. : fig. 334).

*2° **Dans sa portion juxta-psoïque,*** la veine iliaque externe est située contre le bord interne du psoas; elle est tapissée par le péritoine, et accompagnée de troncs lymphatiques qui partent des ganglions rétro-cruraux et de ganglions lymphatiques *(ganglions iliaques externes)* (voy. : fig. 332 et 333).

Elle répond : *en dehors,* aux parois latérales de l'excavation pelvienne, qu'elle surplombe à la manière d'une console; et *en bas,* au nerf obturateur et aux fibres les plus supérieures de l'obturateur interne (voy. : fig. 497).

Chez la femme, elle est croisée sous le péritoine par les vaisseaux utéro-ovariens; le point de croisement se place un peu en arrière du diamètre transverse maximum du détroit supérieur; et à ce niveau ces vaisseaux sont compris dans l'épaisseur du ligament infundibulo-pelvien; plus en avant, le ligament rond croise sa face interne (pour plus de détails; voy. : *Artère iliaque externe*).

---

(1) Anatomiste et chirurgien anglais (1764-1831), fut professeur d'Anatomie au *Royal College of Surgeons* de Londres.

3° A ***sa terminaison,*** la veine iliaque externe affecte des rapports importants avec la fourche des iliaques, mais ses rapports sont différents suivant le niveau de la bifurcation de l'artère iliaque primitive; le plus souvent, la terminaison de la veine iliaque externe apparaît dans l'angle d'écartement des deux artères iliaques (voy. : fig. 330 et 497), et le confluent veineux est situé sur un plan inférieur à la bifurcation artérielle; parfois cependant, et dans le cas de bifurcation basse, l'artère hypogastrique croise en dedans et presque à angle droit la terminaison de la veine iliaque externe; cette disposition est plus fréquente à gauche qu'à droite.

La veine iliaque externe est croisée en dedans, par l'artère hypogastrique qui masque sa terminaison; à droite, elle est croisée en avant par l'uretère (voy. : fig. 501).

Enfin, chez la femme, dans la fourche des iliaques, elle répond à la partie supérieure de la fossette ovarienne de Krause, et dans les deux sexes, aux ganglions hypogastriques (ganglions de la fourche).

BRANCHES AFFÉRENTES. — La veine iliaque externe ne reçoit que *deux affluents,* et ceux-ci l'abordent dans l'espace de Bogros : ce sont la *veine circonflexe iliaque profonde* et la *veine épigastrique*; accessoirement, elle peut recevoir à sa terminaison la branche supérieure de la veine obturatrice.

1° ***Veine circonflexe iliaque profonde.*** — La *veine circonflexe iliaque profonde,* satellite de l'artère homonyme, est primitivement double, mais un peu avant de se déverser dans la veine iliaque externe, les deux veines se réunissent en un tronc commun, qui passe tantôt au-dessus, tantôt au-dessous de l'artère iliaque externe. Elle collecte le sang veineux de la fosse iliaque et de la paroi abdominale; elle s'anastomose avec les branches abdominales des deux dernières veines lombaires et avec la veine ilio-lombaire.

2° ***Veine épigastrique.*** — La *veine épigastrique* est une veine profonde de la paroi abdominale antérieure; satellite de l'artère de même nom, elle est double pendant les deux tiers supérieurs de son trajet, et la branche interne est généralement plus volumineuse que la branche externe; par contre, elle est le plus souvent unique dans sa partie terminale, où elle devient relativement volumineuse.

Elle naît : d'une part, par des branches qui se dégagent de la partie sus-ombilicale du muscle grand droit de l'abdomen, et, d'autre part, par des rameaux anastomotiques qui lui viennent de la branche abdominale de la veine mammaire interne homolatérale.

A l'origine, elle est située dans la gaine du grand droit, entre le muscle et le feuillet postérieur de la gaine; puis, suivant le même trajet que son artère, elle se dégage de la gaine du grand droit, sous l'arcade de Douglas; elle pénètre alors dans l'épaisseur de la lame vasculaire pariétale *(fascia transversalis)*; elle se dirige ensuite obliquement en bas et en dehors; devenue simple, elle se place en dedans de l'artère, et, avec cette dernière, elle croise l'aire du triangle de Hesselbach (voy. : *Canal inguinal,* tome I), puis la bandelette ilio-pubienne; elle se termine par une crosse moins accentuée que celle de l'artère, en se déversant dans la partie supéro-interne de la veine iliaque externe, à quelques millimètres en arrière de sa naissance (voy. : fig. 336).

Elle reçoit près de sa terminaison : *a)* les *veines funiculaires de Périer,* ou *veines spermatiques externes,* satellites du canal déférent; ces veines occupent la partie postérieure du cordon spermatique (voy. : *Cordon spermatique,* tome V et *Veines spermatiques* dans ce tome); *b)* les *veines du ligament rond,* homologues des précédentes chez la femme; *c)* une *branche sus-pubienne,* satellite du rameau sus-pubien, qui naît de la crosse de l'artère épigastrique; cette branche s'anastomose avec celle du côté opposé (voy. : fig. 502); *d)* et parfois la *veine circonflexe iliaque profonde.*

Elle s'anastomose : *a)* avec la *veine obturatrice*; cette anastomose, généralement volumineuse, suit le même trajet que l'anastomose artérielle tendue entre la crosse de l'artère épi-

gastrique et l'artère obturatrice; parfois cependant l'anastomose veineuse se jette directement dans la veine iliaque externe (voy. : fig. 502); *b)* avec la *veine mammaire interne (anastomose intercave)*; *c)* avec les *veines sous-cutanées abdominales*, par des rameaux perforants; *d)* avec celle du côté opposé, par les branches sus-pubiennes; *e)* et avec les

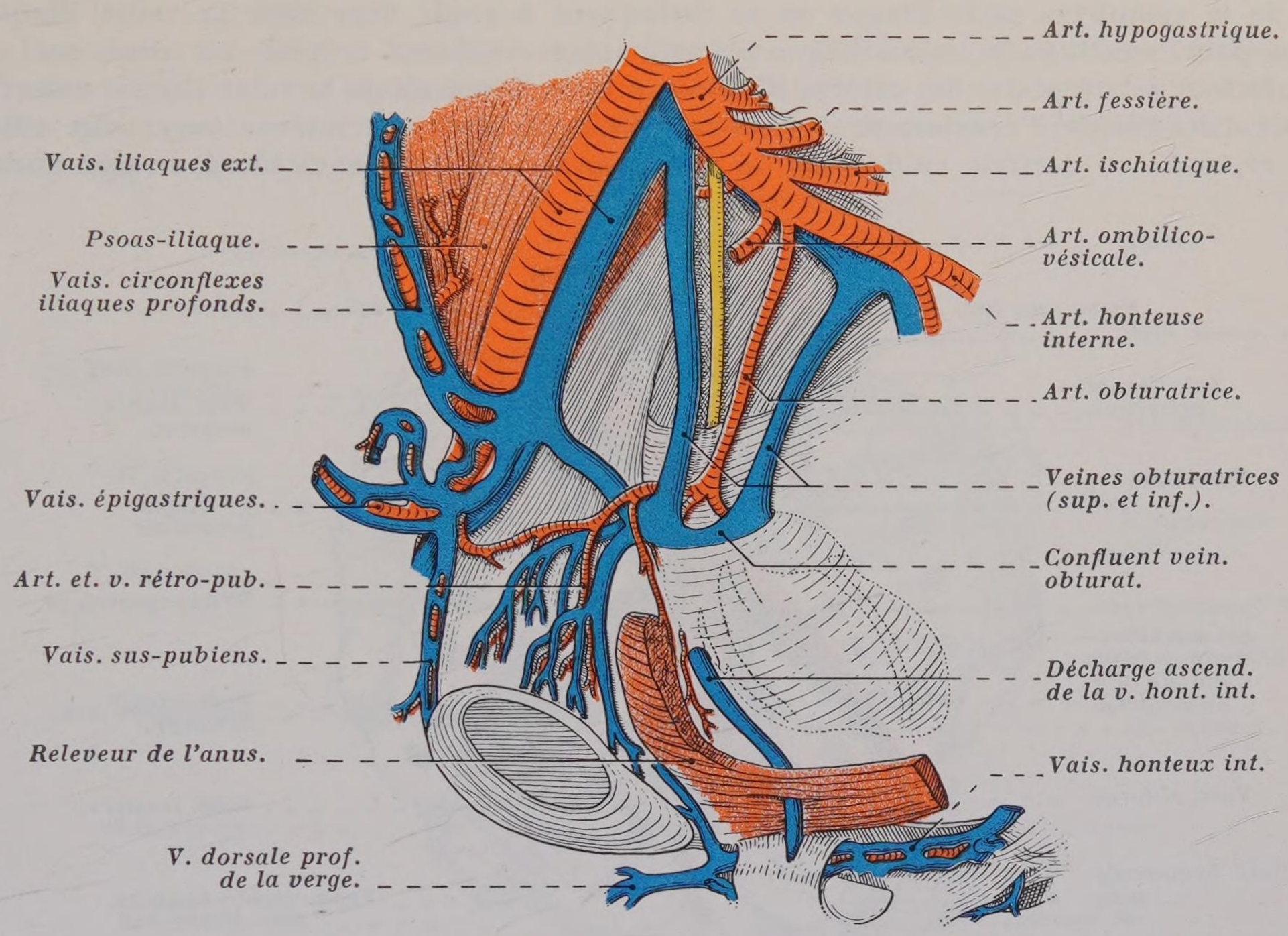

FIG. 497. — *Vaisseaux iliaques externes, tronc de l'artère hypogastrique, vaisseaux et nerf obturateurs; côté droit, vue endopelvienne* (d'après FARABEUF).
Le nerf obturateur est figuré en jaune.

veines para-ombilicales (veines de Sappey), et plus spécialement avec la *veine de Burow*, constituant ainsi une *anastomose porto-cave* (voy. : fig. 520).

Ces anastomoses ont une importance capitale, car en cas d'obstacle au niveau de la veine iliaque externe (compression par une tumeur par exemple) elles constituent une voie de dérivation qui permet le rétablissement partiel de la circulation.

Veine iliaque interne, ou veine hypogastrique.

La *veine iliaque interne*, ou *veine hypogastrique* (1), est la veine principale du bassin et du périnée; son territoire correspond assez exactement à celui des branches de son artère homonyme.

Il est difficile de donner de cette veine une description schématique qui réponde à tous les cas, car elle peut être unique, double ou plexiforme (Grégoire).

a) **Type unique.** — Elle se présente sous l'aspect d'un gros tronc veineux long de 4 à 5 centimètres, dont le diamètre atteint 12 ou 13 millimètres en moyenne; par rapport à l'artère hypogastrique, elle occupe une situation différente à droite et à gauche.

(1) Article à consulter : L. THOMAS et A. DEBURGE : Recherche sur le système veineux du bassin. *Comptes rendus de l'Association des Anatomistes*, 1932, p. 523.

A droite, elle est franchement postérieure par rapport à l'artère et masquée par ce vaisseau; *à gauche,* elle est située en arrière et un peu en dedans d'elle.

Elle naît par la réunion de deux ou trois veines, en avant du pyramidal du bassin et des branches du plexus sacré, à la hauteur du troisième trou sacré antérieur; elle se termine en avant de la symphyse sacro-iliaque en se fusionnant à angle aigu avec la veine iliaque externe, pour constituer la veine iliaque primitive; ce confluent veineux est situé sur un plan inférieur à la fourche des artères iliaques, et la terminaison de la veine iliaque externe apparaît dans l'angle d'écartement des artères iliaques externe et interne (voy. : fig. 498).

Elle répond : *en arrière,* au-dessous du détroit supérieur, au plexus sacré, au pyramidal

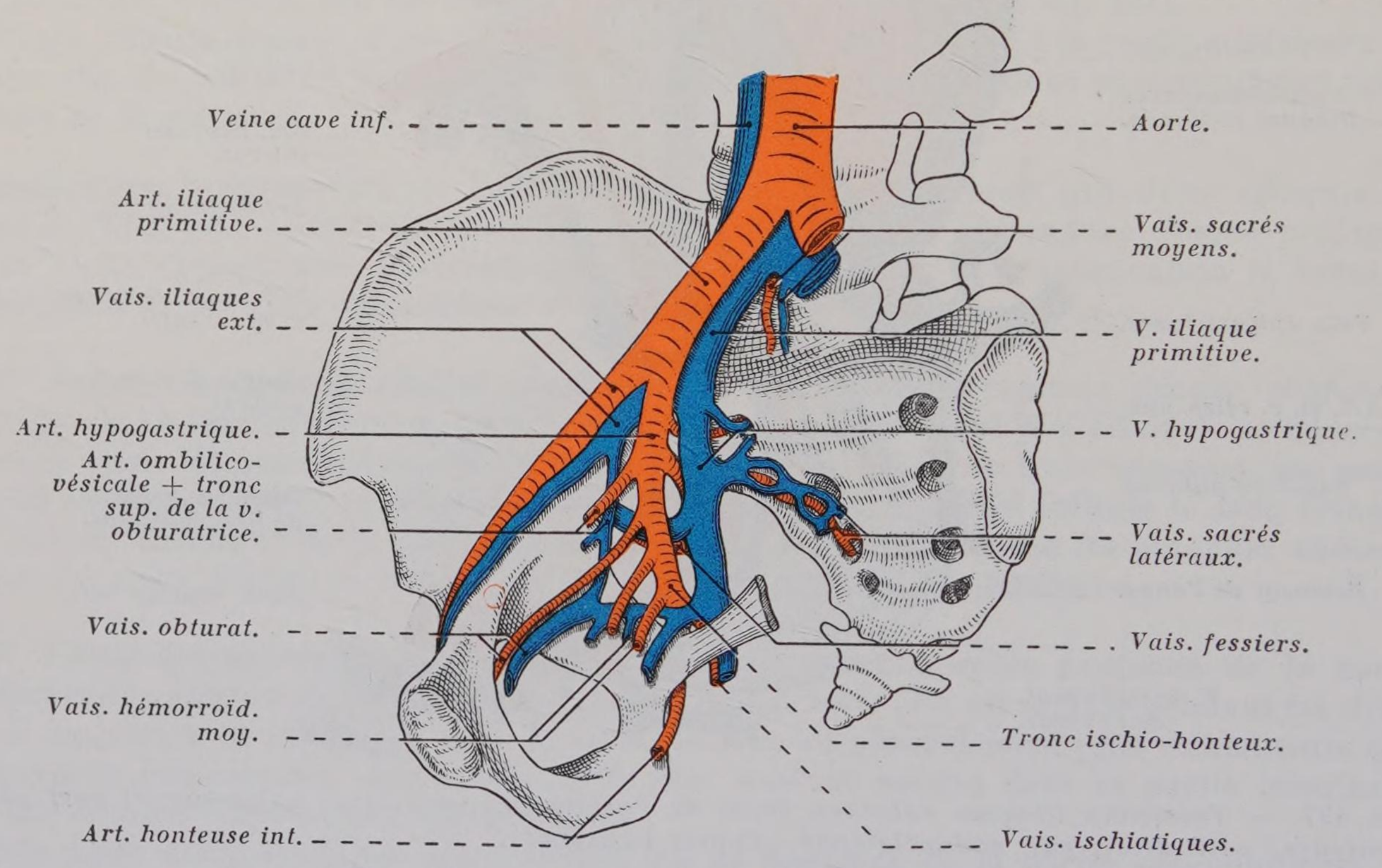

FIG. 498. — *Veine hypogastrique, type habituel, unique; dédoublement de la veine obturatrice (troncs supérieur et inférieur)* (d'après R. GRÉGOIRE).

du bassin et à la symphyse sacro-iliaque, et au-dessus du détroit supérieur, près de sa terminaison, à la partie la plus externe de l'aileron sacré; *en avant,* à l'uretère qui descend, à gauche, dans le bassin en longeant son versant interne, tandis qu'à droite l'uretère, plus en dehors, croise les vaisseaux iliaques externes; il est donc séparé de la veine hypogastrique par son artère satellite et l'origine de ses branches collatérales; et *en dedans,* au promontoire.

En avant et en dedans, le péritoine tapisse les vaisseaux hypogastriques. La veine est entourée, tout comme son artère homonyme, d'une épaisse couche conjonctivo-vasculaire, dépendance de la *gaine hypogastrique* qui l'applique contre la paroi pelvienne.

b) **Type double.** — Ce type est, à notre avis, le plus fréquent de tous; il répond à plus de la moitié des cas; l'artère hypogastrique est alors flanquée de deux veines, dont l'une, volumineuse, est postérieure *(veine hypogastrique postérieure),* et dont l'autre, plus grêle, est antérieure *(veine hypogastrique antérieure)* (voy. : fig. 499). La première correspond à la description classique que nous venons d'indiquer précédemment; la deuxième se termine dans la fourche des artères iliaques, en se déversant dans la veine iliaque externe, près de sa terminaison; elle reçoit fréquemment une veine satellite de l'artère ombilico-vésicale, ainsi que la veine obturatrice (voy. : fig. 499).

c) **Type plexiforme.** — Plus rare que les deux types précédents, il est constitué par deux ou trois grosses et courtes anastomoses tendues entre les deux troncs veineux précités; ces anastomoses enlacent l'artère hypogastrique ou l'origine de ses branches collatérales, mais, pour la plupart, elles sont rétro-artérielles; l'ensemble constitue le *plexus veineux hypogastrique* (voy. : fig. 500).

Les veines satellites et homonymes des branches collatérales, viscérales et pariétales de l'artère iliaque interne se déversent dans la partie inférieure de ce plexus, au niveau duquel elles convergent en prenant une disposition radiaire, à la manière des doigts écartés d'une main (voy. : fig. 500).

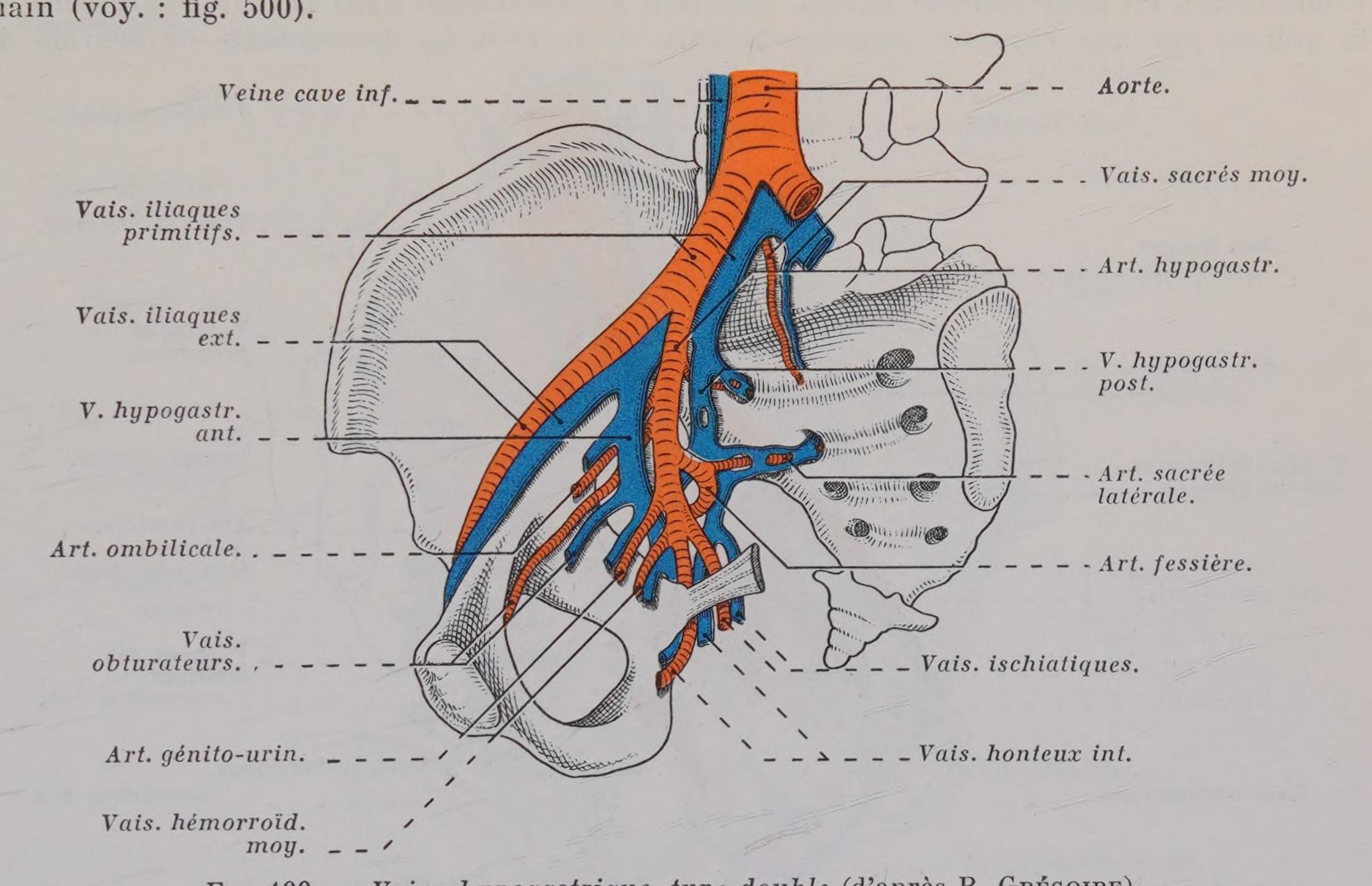

FIG. 499. — *Veine hypogastrique, type double* (d'après R. GRÉGOIRE).

BRANCHES AFFÉRENTES. — La veine hypogastrique collecte le sang veineux des viscères pelviens, partiellement pour certains (utérus, rectum), en totalité pour les autres, des parois du bassin, de la région fessière, du périnée et des organes érectiles.

Les branches afférentes de la veine ou des veines hypogastriques accompagnent les branches de l'artère de même nom. On peut les classer en *deux groupes,* qui sont : *a)* des *veines pariétales,* à savoir : les veines fessières, ischiatique, obturatrices, ilio-lombaire et sacrée latérales; *b)* et des *veines viscérales,* qui sont : les veines honteuses internes, vésicales inférieures ou latérales, hémorroïdales moyennes, utérines et vaginales.

*1° **Veines fessières.*** — Les deux branches, superficielle et profonde, de l'artère fessière sont respectivement accompagnées dans leur trajet par deux veines satellites, qui se placent de part et d'autre de l'artère en suivant le même trajet que ces branches; ces veines se réunissent en deux troncs volumineux, un peu avant d'aborder la grande échancrure sciatique; l'un est antérieur par rapport à l'artère, l'autre est postérieur et généralement plus volumineux; fréquemment anastomosées en échelle, ces veines constituent une gêne pour la ligature de l'artère dans la région fessière.

Elles s'engagent avec l'artère fessière dans le canal de Bouisson; pénètrent dans le bassin entre le bord supérieur du pyramidal du bassin et la grande échancrure sciatique, puis,

suivant toujours un trajet inverse de celui de l'artère, elles passent entre le tronc lombo-sacré et la première branche sacrée antérieure.

Elles se jettent tantôt isolément, tantôt réunies en un tronc unique, volumineux et court, sur le versant externe de la veine iliaque interne, ou dans le tronc veineux postérieur (type double) (voy. : fig. 338).

Elles collectent le sang veineux des muscles fessiers.

2° ***Veine ischiatique.*** — Cette veine (*veine fessière inférieure* de certains auteurs) volumineuse, est généralement unique. Elle naît profondément dans la loge postérieure de la cuisse, par une branche veineuse satellite de la branche descendante ou crurale de

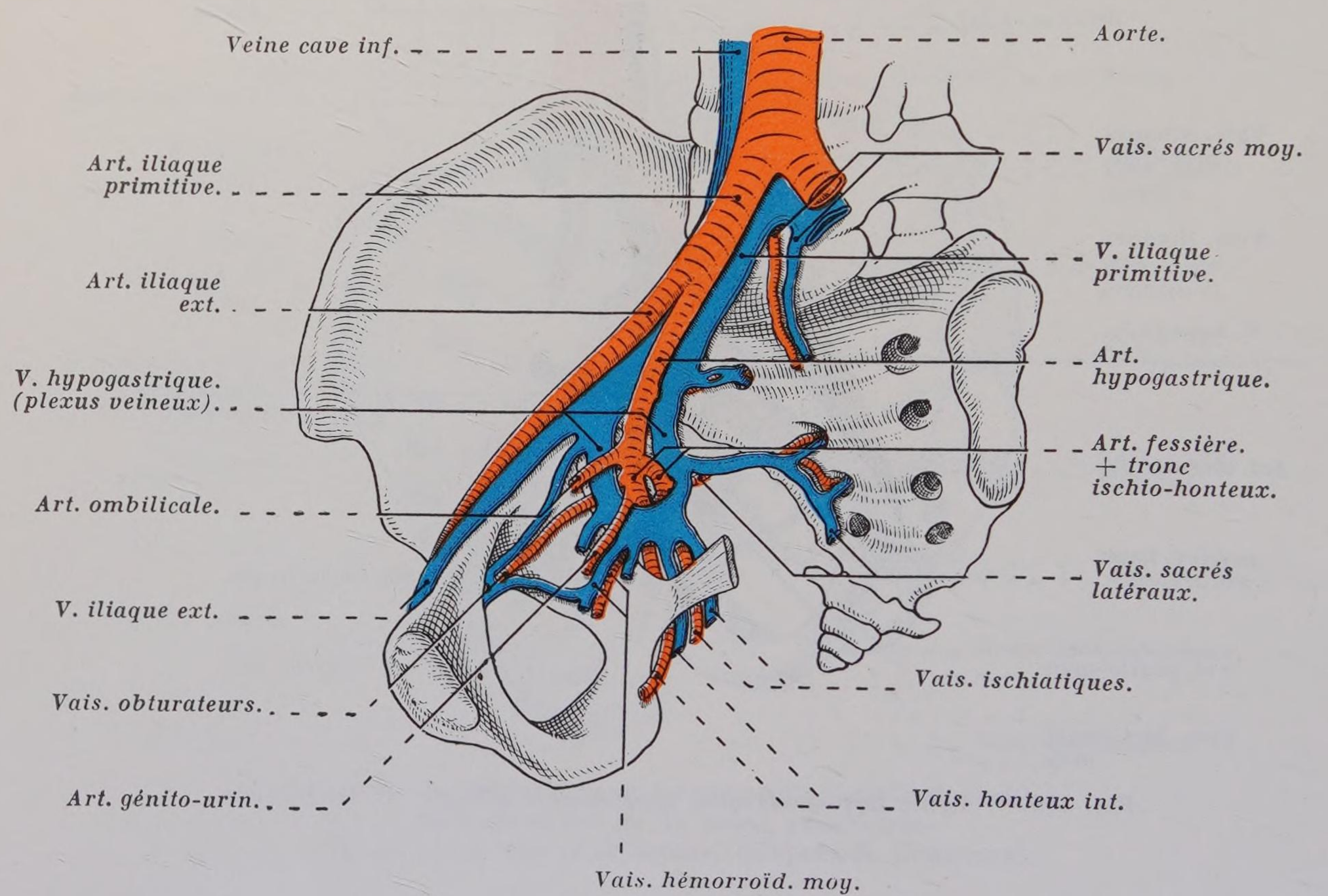

FIG. 500. — *Veine hypogastrique, type plexiforme (plexus veineux hypogastrique)* (d'après R. GRÉGOIRE).

l'artère ischiatique; elle reçoit une branche veineuse satellite du grand nerf sciatique et les deux veines qui accompagnent la branche fessière de l'artère ischiatique.

Suivant le même trajet que l'artère homonyme, elle s'engage dans le triangle sous-pyramidal pour pénétrer dans le bassin; puis elle passe le plus souvent entre les troisième et quatrième branches antérieures des nerfs sacrés, pour se terminer dans la veine hypogastrique, soit isolément, soit par un tronc commun avec la veine honteuse interne.

Anastomoses. — Elle s'anastomose avec la veine circonflexe postérieure et avec les deux premières veines perforantes, toutes les deux tributaires de la veine fémorale; par ces anastomoses, elle contribue à la formation d'une longue arcade veineuse située dans la région fessière et dans la loge postérieure de la cuisse, arcade tendue entre la veine poplitée, les veines perforantes et la veine ischiatique; cet ensemble représente la *circulation veineuse de la loge postérieure de la cuisse*; elle constitue une voie de dérivation à la circulation veineuse du membre inférieur, permettant ainsi la ligature de la veine

fémorale à l'anneau crural *(voie veineuse accessoire du membre inférieur)*; elle est satellite d'une série d'anastomoses artérielles (voy. : *Artère fémorale,* tome II).

Indépendamment du réseau veineux sous-cutané, cette voie de retour est en grande partie utilisée dans les thrombo-phlébites de la veine crurale.

Le système de la veine ischiatique draine en majeure partie le sang veineux des muscles

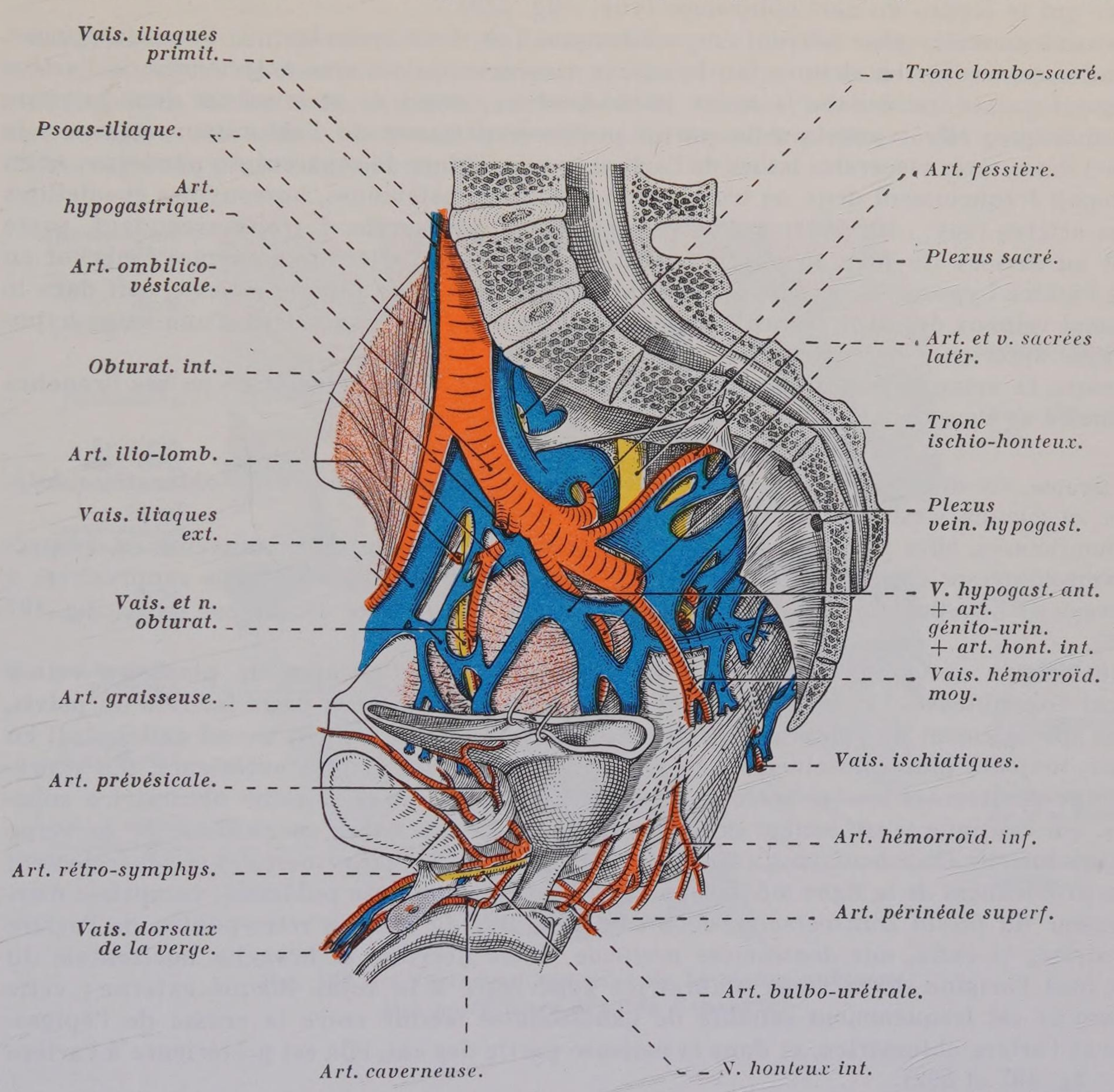

FIG. 501. — *Veines iliaques et leurs affluents chez l'homme; côté droit, vue endopelvienne* (d'après FARABEUF).

de la région fessière et de la loge postérieure de la cuisse et, par l'intermédiaire des veines perforantes avec lesquelles elle est anastomosée, elle collecte également une partie du sang veineux de la loge antérieure (muscles grand adducteur et vaste externe).

3° ***Veine obturatrice.*** — La *veine obturatrice* est tantôt unique, tantôt double.

a) **Unique,** elle est plus volumineuse que l'artère; elle naît dans la région obturatrice, au niveau de l'orifice antérieur du canal sous-pubien, par deux branches, l'une antérieure

ou interne, l'autre postérieure ou externe, généralement plus volumineuse que la première; ces branches sont satellites des branches terminales de l'artère obturatrice.

Elle suit le même trajet, mais en sens inverse que son artère ; elle traverse le canal sous-pubien, puis s'applique entre le péritoine pelvien et la paroi latérale du bassin, représentée par l'obturateur interne ; dans son trajet, elle se place au-dessous de l'artère obturatrice qui la sépare du nerf obturateur (voy. : fig. 339).

Elle se termine le plus souvent en se bifurquant en *deux branches* : α) l'une, *inférieure,* volumineuse, croise en dehors les branches viscérales pelviennes antérieures de l'artère hypogastrique, et en dedans le tronc ischio-honteux, avant de se terminer dans la veine hypogastrique; elle repose sur la partie postéro-supérieure de l'obturateur interne ; la plupart des artères viscérales issues de l'artère hypogastrique la séparent du péritoine; enfin elle reçoit fréquemment deux ou trois veines viscérales pelviennes, homonymes et satellites de ces artères (voy. : fig. 501); β) l'autre, *supérieure,* plus grêle, à trajet ascendant, passe tantôt en dehors (le plus souvent), tantôt en dedans de l'artère homonyme; longeant en avant l'artère hypogastrique, elle se termine soit dans la veine iliaque externe, soit dans le confluent veineux des deux veines iliaques; cette branche est l'équivalent d'une veine hypogastrique antérieure (Grégoire) (voy. : fig. 498 et 499).

Lorsque la veine hypogastrique est du type double, la veine obturatrice ou ses branches terminales se déversent le plus souvent dans le tronc antérieur.

b) **Double,** on distingue une *veine obturatrice supérieure* et une *veine obturatrice inférieure,* et aucune n'est satellite de l'artère homonyme.

Volumineuses, elles naissent au niveau de l'orifice pelvien du canal sous-pubien, respectivement au-dessus et au-dessous de l'artère homonyme dont elles sont très rapprochées à ce niveau et où elles constituent un véritable *confluent veineux obturateur* (voy. : fig. 497 et 502).

Leur origine s'effectue contre la paroi pelvienne par la réunion de plusieurs veines souvent volumineuses; α) les unes, *ascendantes,* proviennent de la paroi latérale du pelvis, et plus spécialement de l'obturateur interne et du releveur de l'anus; parmi celles-ci, il en est une, toujours plus volumineuse que les autres, et souvent la plus antérieure, qui représente une anastomose tendue entre la veine honteuse interne et la veine obturatrice supérieure, qui continue sensiblement sa direction : c'est la *décharge ascendante* de la veine honteuse interne (Farabeuf) (voy.: fig. 497 et 502); β) les autres *transversales* et généralement grêles, proviennent de la ligne médiane, au niveau de la symphyse pubienne; comprises dans l'épaisseur du *fascia transversalis,* elles sont satellites du rameau rétro-pubien de l'artère obturatrice; γ) enfin, une *anastomose verticale* située derrière la branche horizontale du pubis unit l'origine de la veine obturatrice supérieure à la veine iliaque externe ; cette anastomose est fréquemment satellite de l'anastomose tendue entre la crosse de l'épigastrique et l'artère obturatrice, et dans la majeure partie des cas, elle est postérieure à l'artère (voy. : fig. 497 et 502).

La **veine obturatrice supérieure** quitte son artère pour se diriger parallèlement au nerf obturateur et, au-dessus de lui, elle se termine dans la veine iliaque externe, dans l'angle de bifurcation de l'artère iliaque primitive.

La **veine obturatrice inférieure** se dirige sagittalement en bas et en arrière contre la paroi latérale du bassin, pour se terminer sur le versant antérieur de la veine hypogastrique (voy. : fig. 497).

Dans leur ensemble, les deux veines obturatrices forment un angle, ouvert en arrière, dont l'artère obturatrice représente assez régulièrement la bissectrice (Grégoire) (voy. : fig. 497).

Branches afférentes. — Les branches d'origine reçoivent : *a)* des *veines musculaires,* issues des adducteurs de la cuisse, du pectiné et de l'obturateur externe; *b)* et des *veines*

articulaires, dont la *veine acétabulaire* qui, venue de la cavité cotyloïde, se déverse dans la branche externe.

A son entrée dans le bassin, elle reçoit une *branche rétro-pubienne,* située dans l'épaisseur du *fascia transversalis,* et une anastomose venue soit de la veine épigastrique, soit directement de la veine iliaque externe (voy. : fig. 502).

Anastomoses. — Indépendamment de l'anastomose précitée, la veine obturatrice s'anastomose en dehors du bassin avec la veine circonflexe interne ou antérieure; dans le bassin, avec le plexus de Santorini ou, mieux, avec le delta veineux rétro-symphysaire, représentant l'origine des veines honteuses internes; enfin, avec les plexus vésico-prostatiques et vésico-vaginaux (voy. : fig. 502 et 506).

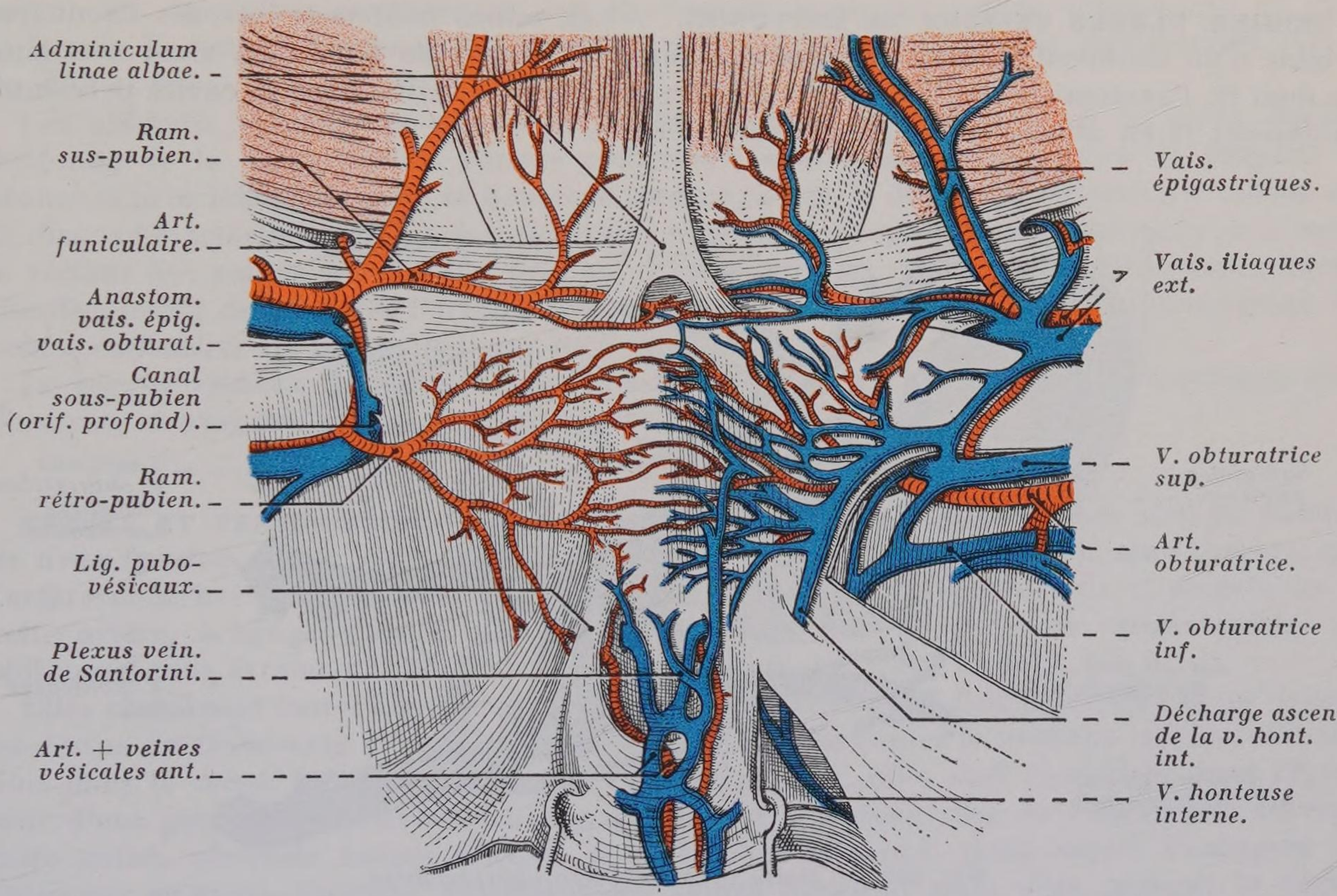

FIG. 502. — *Vaisseaux sanguins de la région pubienne; vue postérieure* (d'après FARABEUF).

4° ***Veine ilio-lombaire.*** — Satellites des branches terminales de l'artère homonyme, ses *branches d'origine* descendent derrière le psoas-iliaque ; elles traversent la fossette de Marcille pour se jeter, après réunion en un tronc unique, tantôt dans la veine hypogastrique, tantôt, mais plus rarement, dans la veine iliaque primitive.

La veine ilio-lombaire peut être double sur toute l'étendue de son trajet.

Ses branches reçoivent : *a)* des *veines musculaires,* venues du psoas-iliaque; *b)* et des *veines intra-rachidiennes,* qui sortent par les deux derniers trous de conjugaison.

Elles s'anastomosent avec la veine circonflexe iliaque profonde, affluent de la veine iliaque externe, avec la dernière veine lombaire, avec la veine lombaire ascendante ou azygos lombaire, et avec les veines sacrées latérales.

5° ***Veines sacrées latérales.*** — Les *veines sacrées latérales* sont au nombre de *deux* : l'une *supérieure,* l'autre *inférieure*; elles accompagnent les artères de même nom et appartiennent aux plexus extra-rachidiens.

Tantôt disposées sous l'aspect d'un tronc ascendant sinueux, elles sont le plus souvent plexiformes et cheminent en dehors des trous sacrés antérieurs; elles se jettent dans la veine hypogastrique postérieure (voy. : fig. 498).

Elles sont comprises dans la lame présacrée; elles reçoivent les veines issues des trous sacrés antérieurs, et s'anastomosent avec la veine sacrée moyenne pour former le *plexus sacré antérieur,* et, pour la supérieure, avec la veine ilio-lombaire; enfin, la veine sacrée latérale supérieure communique avec la veine lombaire ascendante (Chalier et Murard).

6° ***Veines honteuses internes*** (1). — Plexiforme à son origine, double dans la plus grande partie de son trajet, elle est tantôt unique, tantôt double à sa terminaison.

ORIGINE. PLEXUS VEINEUX DE SANTORINI. — Les veines honteuses internes tirent leur origine d'un confluent veineux rétro-symphysaire ou *plexus de Santorini,* ainsi dénommé du nom de l'anatomiste qui l'a décrit en 1739; ce plexus est situé dans la cavité pelvienne, au-dessous et en arrière de la symphyse pubienne.

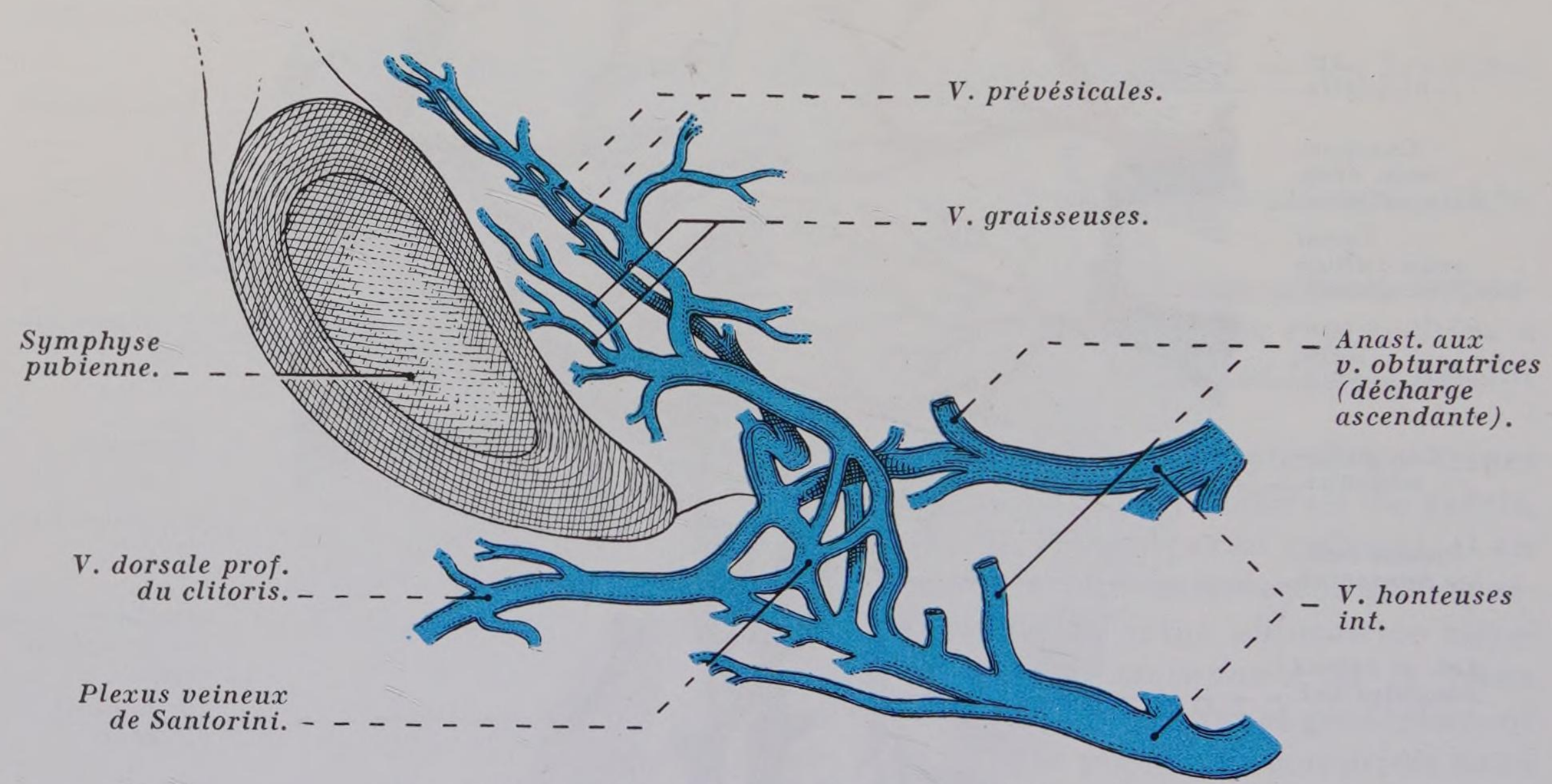

Fig. 503. — *Delta veineux rétro-symphysaire et origine des veines honteuses internes chez la femme* (d'après Farabeuf).

Il occupe chez l'homme l'*espace préprostatique,* et chez la femme l'*espace préuréthral.* Dans les deux sexes, il est donc situé au-dessus du ligament transverse du pelvis *(ligament de Henle)*; en arrière de la symphyse pubienne et du ligament arqué sous-pubien *(ligament de Lauth)* (2); au-dessous des ligaments pubo-vésicaux; il est compris entre les deux releveurs de l'anus, et plus spécialement entre la partie antérieure des lames sagittales du bassin.

En arrière, il répond à la face antérieure de la prostate, à la lame préprostatique et au sphincter strié de l'urètre chez l'homme; à l'urètre et au col de la vessie chez la femme.

Dans cette loge, les veines du plexus baignent dans du tissu cellulo-graisseux.

Les veines qui composent ce plexus forment un labyrinthe anastomotique de petites et

(1) Ouvrage à consulter : Farabeuf : *Les vaisseaux sanguins des organes génito-urinaires, du périnée et du pelvis.* 1 vol., Masson et Cie, édit., 1905.

(2) Anatomiste français du début du XIXe siècle.

de grosses veines plus ou moins flexueuses, au sein desquelles on reconnaît toutefois une direction antéro-postérieure du courant veineux.

On reconnaît dans ce plexus, bien étudié par Farabeuf, une disposition semblable à celle des artères honteuses internes; après avoir franchi sous le *ligamentum arcuatum* l'orifice sous-pubien, la veine dorsale profonde de la verge ou du clitoris se bifurque à son entrée dans le bassin en *deux* gros troncs veineux, l'un droit et l'autre gauche. Dans la fourche de division, véritable *delta veineux* (*delta sus-uréthral* ou *rétro-symphysaire de Farabeuf*), qui par sa situation est à la fois rétro-symphysaire et précervico-vésical, viennent se jeter de nombreuses veines, qui sont : les veines vésicales antérieures, les veines graisseuses de l'espace prévésical, des veinules rétro-symphysaires ou rétro-pubiennes, des veines prostatiques et urétrales, des veines spongieuses qui apparaissent au sommet de l'espace intercaverneux, des veines caverneuses, une anastomose issue des veines obturatrices et, chez la femme, la *cravate veineuse du col de la vessie* ou *cravate veineuse précervicale* (voy. : fig. 503 et 504).

Les affluents veineux du plexus de Santorini, dont le principal est la veine dorsale profonde de la verge *(veine dorsale penienne)*, sont accompagnés, pour la plupart, de branches artérielles issues de la honteuse interne; ainsi, le dispositif veineux est calqué sur le dispositif artériel, mais un fait domine : c'est la disproportion notable qui existe entre le volume des veines et celui des artères; d'autre part, les veines honteuses internes, tantôt simples, tantôt doubles dès l'origine *(delta veineux simple* ou *dédoublé)*, représentent les *veines émissaires* du plexus veineux de Santorini.

Le plexus veineux de Santorini est anastomosé avec les plexus vésico-prostatiques chez l'homme, et avec les plexus latéraux du vagin chez la femme.

TRAJET ET TERMINAISON. — A l'origine, les veines honteuses internes sont au nombre de *deux* (parfois trois); elles suivent fidèlement le même trajet, mais en sens inverse, que l'artère et le nerf homonymes; elles se placent respectivement au-dessus et au-dessous de cette artère, échangent entre elles et par endroits des anastomoses (transversales ou obliques); plus rarement, elles sont plexiformes (voy. : fig. 503 et 506).

Elles cheminent tout d'abord dans le périnée obliquement en bas, en arrière et en dehors, au-dessus du transverse profond du périnée, appliquées contre la branche ischio-pubienne, puis dans le creux ischio-rectal. Dans ces deux régions, elles sont comprises dans l'épaisseur d'une gaine conjonctivo-vasculaire qui adhère à l'aponévrose de l'obturateur interne; cette gaine, véritable tunnel fibreux, appelé *canal d'Alcock*, dans lequel s'engagent les vaisseaux honteux internes, maintient les veines béantes ; puis elles gagnent la région fessière par la petite échancrure sciatique; elles contournent de bas en haut l'épine sciatique et le petit ligament sacro-iliaque; elles pénètrent dans le bassin par le triangle sous-pyramidal de la grande échancrure sciatique, entre le nerf honteux interne en dedans et le nerf de l'obturateur interne et du jumeau supérieur qui le sépare du grand nerf sciatique en dehors; elles sont croisées postérieurement par les vaisseaux ischiatiques.

Dans le périnée, ou plus exactement dans le canal d'Alcock, on distingue généralement deux veines honteuses internes, satellites de l'artère et fréquemment anastomosées; l'une, généralement grêle, est sus-jacente et externe par rapport à l'artère; l'autre, plus volumineuse, lui est sous-jacente et interne, mais par endroits elle la déborde en haut.

Ces vaisseaux ne sont pas au contact les uns des autres sur toute l'étendue du canal d'Alcock, ils sont séparés par de courtes languettes fibreuses issues de l'aponévrose périnéale profonde et disposées à la manière de véritables entretoises entre les vaisseaux.

Dans le creux ischio-rectal, les deux veines se fusionnent assez souvent en un tronc unique (mais pas toujours), et celui-ci se déverse dans la veine hypogastrique, soit isolément, soit, le plus souvent, fusionné avec la veine ischiatique, et parfois aussi fusionné à la veine sacrée latérale inférieure; ce dispositif veineux reproduit assez fidèlement le dispositif artériel *(tronc ischio-honteux)*.

Pour les rapports, voyez : *Artère honteuse interne.*

BRANCHES AFFÉRENTES. — Nous décrirons successivement des branches d'origine et des affluents collatéraux.

a) Branches d'origine. — Ce sont celles qui constituent le delta veineux rétro-symphysaire (voyez plus haut), et parmi celles-ci les principales sont : la veine dorsale profonde de la verge ou du clitoris, qui représente le courant d'origine des veines honteuses internes, et les veines vésicales antérieures (voy. : fig. 503).

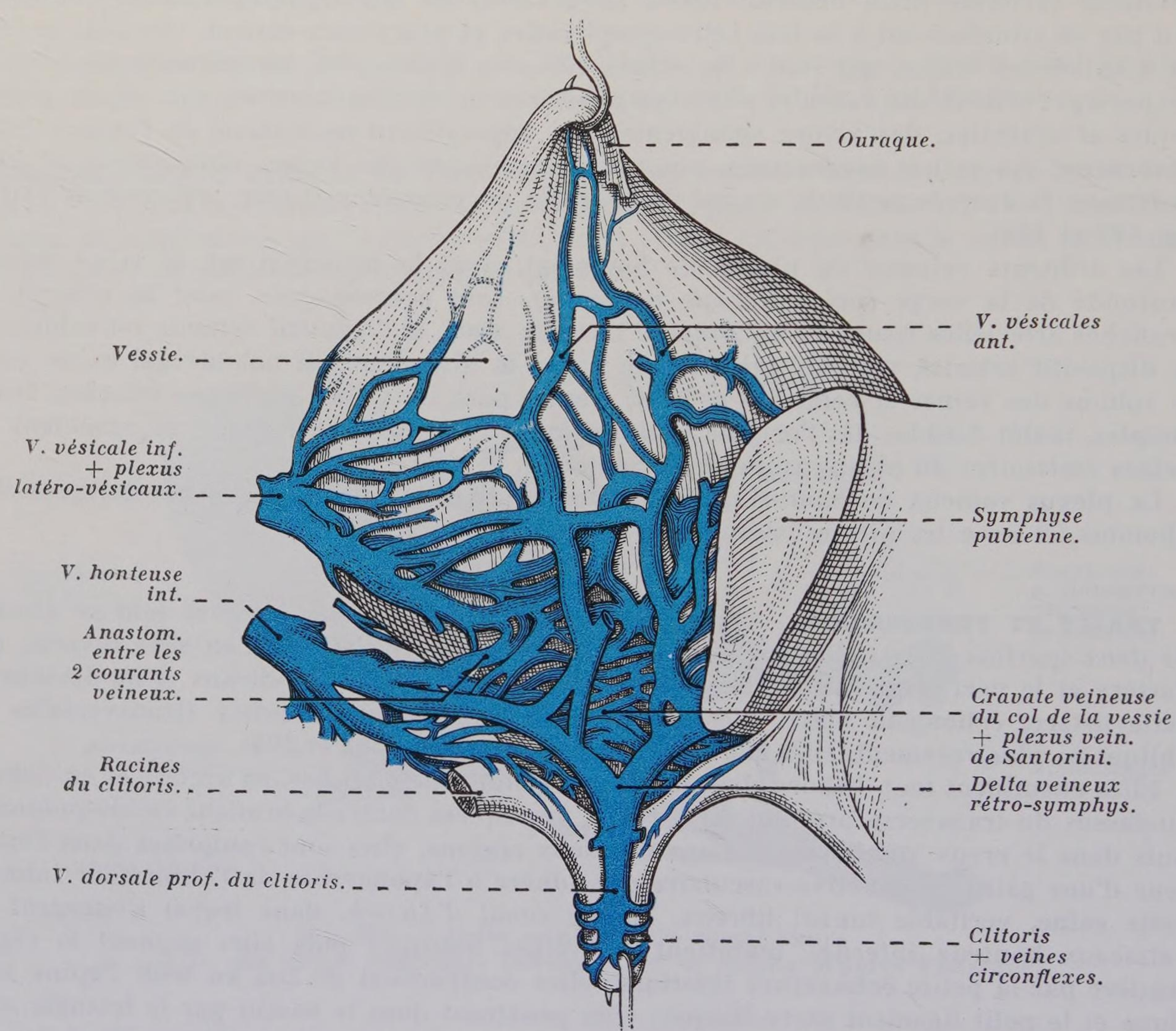

Fig. 504. — *Veines des faces antérieure et latérale de la vessie chez la femme. Plexus veineux de Santorini. Origine de la veine honteuse interne; vue antérieure* (d'après Farabeuf).

α) La **veine dorsale profonde de la verge** naît en arrière de la couronne du gland, où elle se détache du plexus rétro-balanique ; impaire et médiane, et plus volumineuse que la veine dorsale superficielle, elle chemine à la face dorsale de la verge sous le *fascia penis* et sous le muscle de Houston, qui l'applique contre les corps caverneux.

Elle reçoit les *veines circonflexes de la verge* et des *veines perforantes* issues directement des corps caverneux (voy. : fig. 364).

Elle s'anastomose avec la veine dorsale superficielle à travers le *fascia penis (fascia de Buck)* à son origine *(plexus rétro-balanique)*, et au niveau de la racine de la verge.

La veine dorsale profonde de la verge collecte la plus grande partie du sang veineux des corps érectiles de la verge, elle est valvulée et présente une vingtaine de valvules sur son trajet.

β) La **veine dorsale profonde du clitoris** est chez la femme l'équivalente de la précédente; très grêle, elle naît au niveau du gland clitoridien; elle suit la face dorsale du corps du clitoris où elle reçoit les veines circonflexes du clitoris et des veines perforantes clitoridiennes; au niveau du genou du clitoris, elle s'engage sous le ligament arqué sous-pubien, où elle se termine soit dédoublée en Y, soit, plus rarement, directement dans le plexus veineux de Santorini (voy. : fig. 504).

Assez souvent, elle est partiellement double.

γ) Les **veines vésicales antérieures** ou **veines prévésicales** sont des veines volumineuses; le plus souvent au nombre de deux, mais parfois plexiformes, elles naissent vers l'insertion vésicale de l'ouraque; elles descendent sur la face antérieure de la vessie, disposée parallèlement de chaque côté de la ligne médiane, et souvent légèrement flexueuses, anastomosées

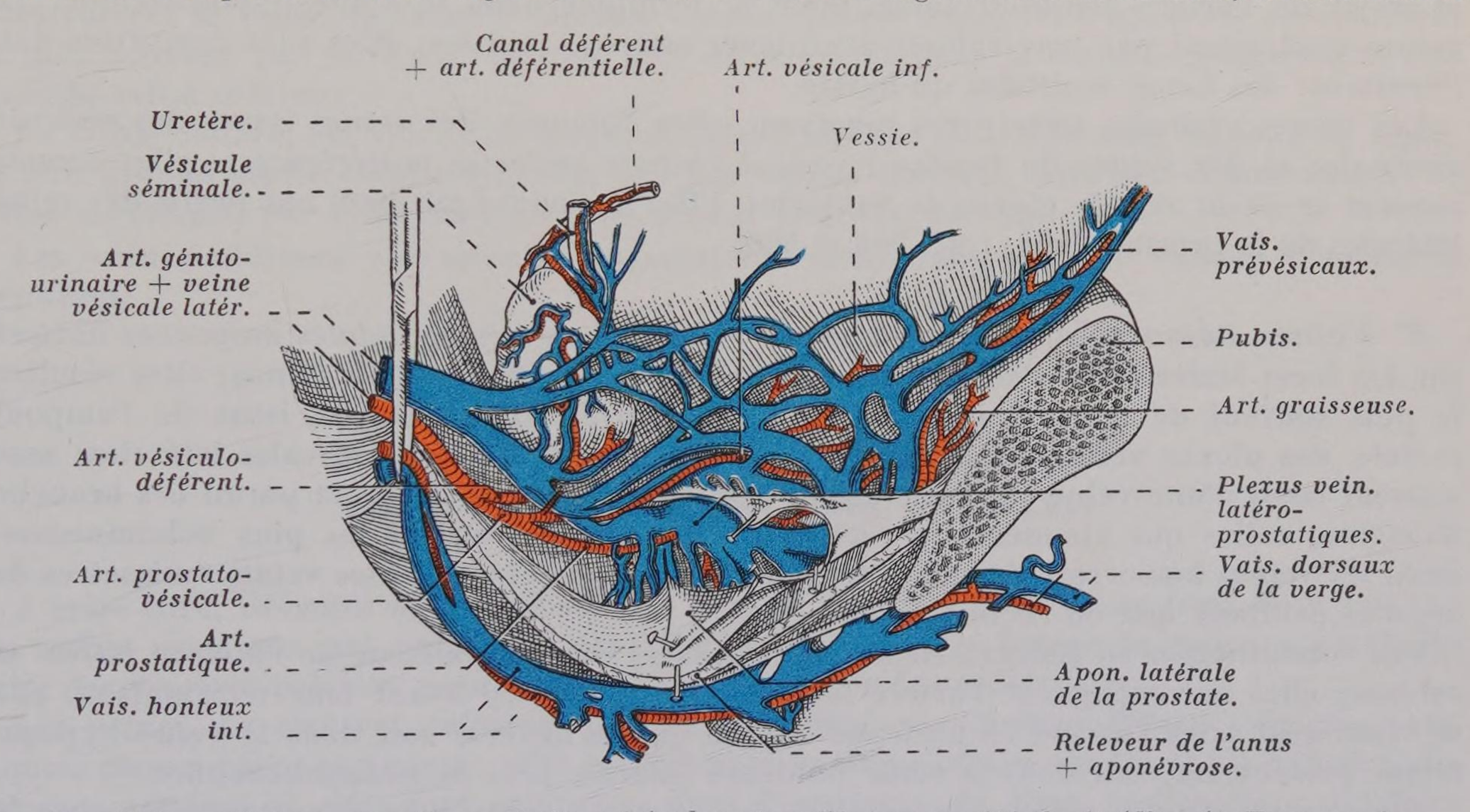

FIG. 505. — *Veines et artères génito-vésicales chez l'homme, côté droit* (d'après FARABEUF).
Les aponévroses latérales de la prostate ont été partiellement réséquées pour montrer les plexus veineux latéro-prostatiques.
Le releveur de l'anus et son aponévrose ont été rabattus.

entre elles et parfois situées très près l'une de l'autre. Elles sont comprises dans l'épaisseur de la lame vasculaire prévésico-prostatique; lorsqu'elles sont très apparentes, elles constituent un précieux point de repère pour l'incision de la vessie dans la cystostomie sus-pubienne; assez souvent, elles reçoivent les veines graisseuses et, près de leur terminaison, elles sont fréquemment grossies par d'autres veines vésicales venues des faces latérales de l'organe (voy. : fig. 504 et 505).

b) AFFLUENTS COLLATÉRAUX. — Les veines honteuses internes reçoivent : *a)* dans leur *portion périnéale,* les *veines caverneuses* issues des corps caverneux; les *veines bulbaires,* au nombre de quatre à cinq, venues du corps spongieux et du bulbe de l'urètre chez l'homme et du bulbe vestibulaire chez la femme; volumineuses, ces dernières sont, en cas de rupture, l'origine des thrombus de la vulve; les *veines périnéales superficielles,* satellites de l'artère homonyme; ces veines naissent des veines scrotales chez l'homme, des veines labiales postérieures chez la femme, et les *veines périnéales profondes* (pour plus de détails, voy. : *Vaisseaux et nerfs du périnée,* tome V); *b)* dans le *creux ischio-rectal,* les *veines hémorroïdales inférieures* ou *anales,* qui collectent le sang veineux du canal anal, de

l'anus, et du sphincter externe de l'anus; satellites du nerf anal et des artères hémorroïdales inférieures, elles traversent obliquement la graisse du creux ischio-rectal; *c)* enfin, dans la *région fessière,* elles reçoivent une anastomose de la veine ischiatique.

7° ***Veines vésicales inférieures ou latérales.*** — Indépendamment des veines vésicales antérieures, décrites précédemment, qui sont des affluents du plexus de Santorini, les *veines vésicales inférieures* ou *latérales* se groupent sur les faces latérales de la vessie (voy. : fig. 504 et 506); d'abord plexiformes *(plexus latéro-vésicaux),* elles forment ensuite deux ou trois troncs veineux volumineux, dont les uns communiquent largement en arrière avec les plexus latéro-prostatiques chez l'homme *(plexus vésico-prostatiques)* et avec les plexus latéraux du vagin chez la femme *(plexus vésico-vaginaux),* et dont les autres suivent le trajet de l'artère génito-urinaire, pour se terminer dans la veine hypogastrique; ces veines contrastent par leur volume avec leurs artères satellites; elles sont comprises dans l'épaisseur des lames sagittales du bassin.

Les veines vésicales inférieures reçoivent, chez l'homme, des veines issues des vésicules séminales et des veines du bas-fond vésical *(veines vésicales postérieures)*; elles communiquent en avant avec le plexus de Santorini. Elles drainent également une partie des veines latérales de la prostate (voy. : fig. 505 et 506).

8° ***Veines hémorroïdales moyennes.*** — Les *veines hémorroïdales moyennes* naissent sur les faces latérales de l'ampoule rectale, au-dessus du releveur de l'anus; elles résultent le plus souvent de la confluence de trois ou quatre troncs veineux issus de l'ampoule rectale, des plexus vésico-prostatiques ou directement des veines vésicales latérales; assez souvent aussi d'une veine séminale et des plexus latéraux du vagin, et parmi ces branches d'origine, celles qui viennent du rectum ne figurent pas parmi les plus volumineuses : aussi les veines hémorroïdales moyennes sont-elles beaucoup plus des veines émissaires des organes génitaux que du rectum.

Peu volumineuses en général, elles sont comprises dans l'épaisseur de l'*aileron latéral du rectum*; elles accompagnent l'artère homonyme et, un peu avant leur terminaison, elles se réunissent assez souvent en un tronc unique qui se déverse soit dans la veine hypogastrique postérieure, soit dans la veine honteuse interne, près de son embouchure.

Elles reçoivent des veines musculaires du releveur anal; elles s'anastomosent avec les veines hémorroïdales supérieures (anastomoses porto-caves) et inférieures.

9° ***Veines utérines.*** — Les *veines utérines* naissent dans l'épaisseur du ligament large; leur origine est quelque peu différente pour le corps et pour le col.

Les *veines du corps* aboutissent aux bords latéraux de l'utérus, où elles forment de riches plexus, les *plexus utérins*; les *veines du col (veines cervicales)* reçoivent de nombreuses veines vaginales; elles forment deux groupes : l'un *antérieur,* l'autre *postérieur,* qui se déversent dans les plexus utérins de la base du ligament large, un peu au-dessus du cul-de-sac latéral du vagin.

Richement anastomosées entre elles, les *veines utéro-vaginales* sont également anastomosées avec les veines vésicales inférieures ou latérales; comprises dans l'épaisseur du tissu conjonctivo-vasculaire de la base du ligament large (paramètre), elles sont le plus souvent volumineuses et sont maintenues béantes par suite de l'adhérence de leur paroi à la gangue fibreuse du paramètre.

De ces plexus partent *deux groupes* de veines volumineuses et flexueuses que l'on distingue, par rapport à l'uretère, en *groupe antérieur* ou *préurétérique (veines utérines antérieures),* et en *groupe postérieur* ou *rétro-urétérique (veines utérines postérieures)* (voy. : fig. 374).

a) Les **veines utérines antérieures** sont les véritables veines utérines; elles suivent dans le ligament large le trajet de l'artère utérine, en se plaçant sur un plan plus antérieur que

cette artère; anastomosées entre elles par place, ces anastomoses enlacent parfois l'artère utérine. Elles sont accompagnées des troncs collecteurs lymphatiques de la voie utérine principale.

b) Les **veines utérines postérieures** sont toujours moins volumineuses que les précédentes; elles drainent principalement le sang veineux du col utérin et des plexus vaginaux.

Ces veines se déversent dans la veine hypogastrique, soit par un tronc commun, soit, le plus souvent, isolément.

Elles sont anastomosées avec les veines utéro-ovariennes, avec les veines hémorroïdales moyennes, et avec les veines vésicales latérales, ainsi qu'avec celles du côté opposé.

*10° **Veines vaginales.*** — Les *veines vaginales* naissent des faces latérales du vagin; elles suivent le trajet de l'artère vaginale longue *(veines vaginales longues)* et se terminent le plus souvent par un tronc unique, soit directement dans la veine hypogastrique, soit dans la veine utérine.

De faible calibre, ces veines ne drainent qu'une minime partie du sang veineux du vagin, la plus grande partie étant tributaire, soit des veines utérines, soit des veines hémorroïdales moyennes, par l'intermédiaire des plexus latéraux du vagin.

Les veines utérines et vaginales augmentent considérablement de volume pendant la gestation.

***

COURANTS VEINEUX DU FOND DU PELVIS

A juste titre, Grégoire a désigné sous le nom de *courants veineux du fond du pelvis* (1), les voies veineuses qui collectent chez l'homme et chez la femme la majeure partie du sang des viscères pelviens pour le conduire aux *veines hypogastriques.*

Les *veines des viscères pelviens* sont volumineuses, plexiformes (plexus vésico-prostatiques, plexus utéro-vaginaux); elles se groupent principalement sur les faces latérales des organes pelviens où elles sont comprises dans l'épaisseur du tissu conjonctivo-vasculaire du bassin, émanation de la gaine hypogastrique *(aponévroses sacro-recto-génito-pubiennes)*; elles y sont maintenues béantes par leurs adhérences au tissu conjonctif, qui constitue ces lames vasculaires.

Comprises entre la paroi pelvienne en dehors et les viscères pelviens en dedans, les voies de déversement des veines du fond du pelvis partent du plexus veineux de Santorini; elles suivent d'avant en arrière les faces latérales de la vessie et de la prostate chez l'homme, de l'utérus et du vagin chez la femme, pour aboutir à la veine hypogastrique.

Ces voies sont disposées suivant *deux étages,* l'un *supérieur,* l'autre *inférieur.*

a) L'**étage supérieur** comprend les *veines vésicales latérales* dans lesquelles viennent se déverser, chez l'homme, des *veines séminales* et *urétrales,* des *veines du bas-fond vésical (veines vésicales postérieures)* et, chez la femme, des *veines vaginales antérieures* et *utérines.*

b) L'**étage inférieur** comprend : α) chez l'homme, les *plexus latéro-prostatiques* compris dans l'épaisseur des lames latérales de la prostate (voy. : fig. 506); celles-ci constituent la partie latérale de la loge prostatique; elles appartiennent au système des lames vasculo-

(1) Ouvrage à consulter : R. Grégoire : *Anatomie médico-chirurgicale de l'abdomen. La région lombaire et le petit bassin.* 1 vol., J. B. Baillière et Fils, édit., Paris, 1939.

viscérales du pelvis et représentent la partie moyenne de l'aponévrose sacro-recto-génito-pubienne; β) et chez la femme, les *veines vaginales postérieures* et la majeure partie des *veines utérines.*

Les veines de ces deux étages échangent entre elles de nombreuses anastomoses.

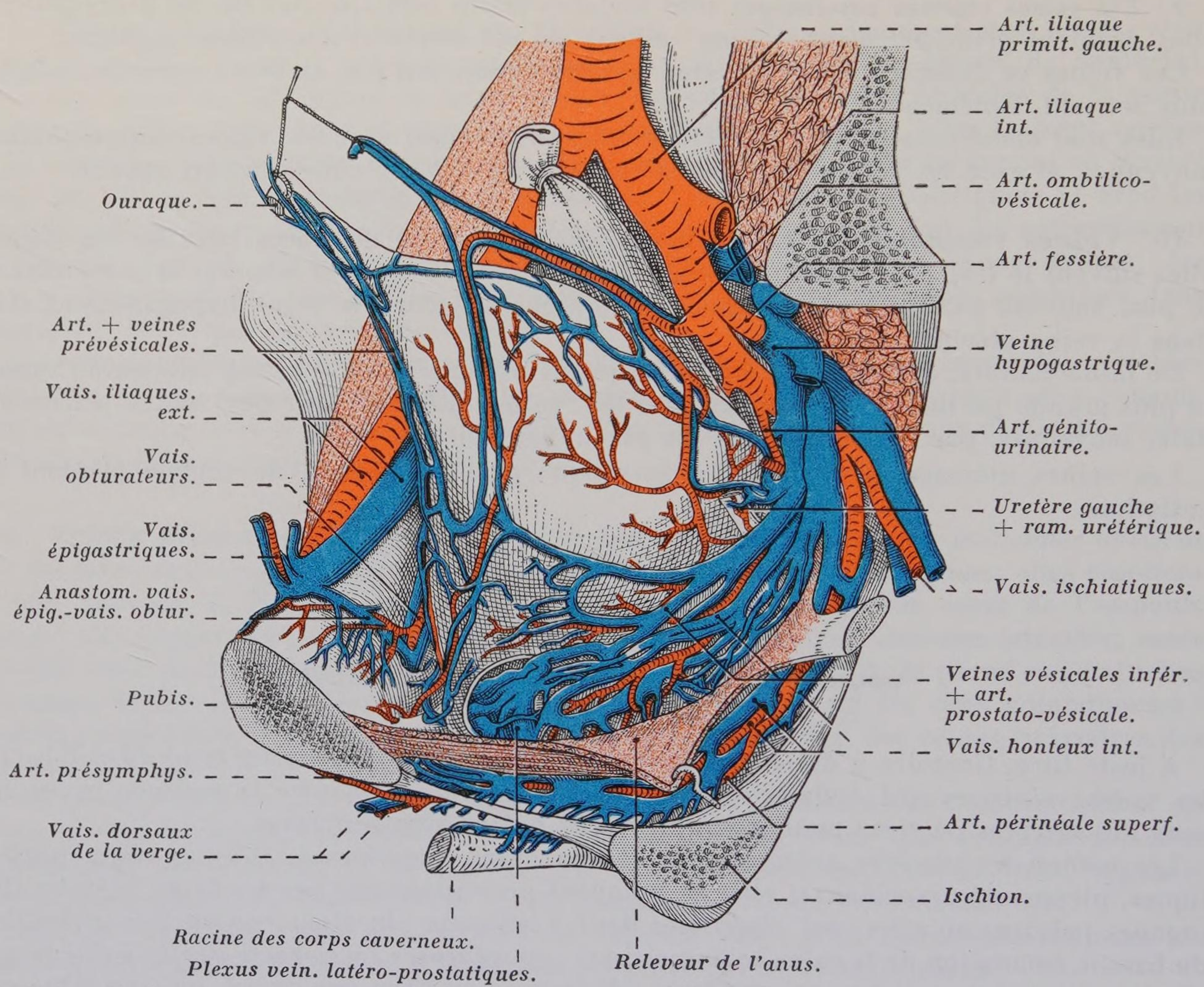

Fig. 506. — *Vaisseaux sanguins du bassin chez l'homme, côté gauche, après ablation de la paroi pelvienne latérale* (d'après Farabeuf).
Le releveur de l'anus et l'épine sciatique sectionnés ont été rabattus.

Ces deux étages veineux sont reliés : a) *en avant,* à la *veine fémorale,* par l'intermédiaire du plexus de Santorini et des veines dorsales de la verge (la superficielle étant un affluent de la veine saphène interne) et aux *veines de la paroi abdominale;* b) et *en arrière,* au *système porte,* par l'intermédiaire des veines hémorroïdales moyennes (voy. : fig. 521).

VEINE PORTE

La *veine porte (veina portarum)* ramène au foie le sang veineux de la portion sous-diaphragmatique du tube digestif, et celui du pancréas, de la rate et des voies biliaires extra-hépatiques.

Elle recueille également le sang veineux : *a)* du péritoine pariétal et viscéral; *b)* des mésos du tube digestif; *c)* des épiploons; *d)* des franges épiploïques; *e)* et des ganglions lymphatiques, tributaires du tube digestif sous-diaphragmatique et de ses glandes annexes.

On peut considérer à la veine porte *trois portions* : *a)* une *portion convergente,* représentée par ses trois branches d'origine, qui sont : la veine mésentérique supérieure, la veine mésentérique inférieure et la veine splénique; *b)* le *tronc* de la veine porte; *c)* et une *portion divergente,* représentée par les branches de bifurcation de la veine porte généralement au nombre de deux, l'une droite, l'autre gauche, et dont une partie est intra-hépatique (voy. : fig. 517).

Son caractère particulier est celui de tout *système porte,* c'est-à-dire d'être capillarisé à ses deux extrémités, et, par ce fait, elle est intermédiaire entre les capillaires des branches viscérales digestives, issues de l'aorte abdominale, et les veines sus-hépatiques, tributaires du système cave inférieur. Les anciens (Galien) comparaient le tronc de la veine porte à un arbre dont les racines plongent dans les viscères digestifs abdominaux (estomac, intestins, rate) et dont les branches se ramifient dans le foie.

Elle n'a pas d'artère équivalente, mais elle correspond à *cinq artères,* qui sont : les trois branches du tronc cœliaque (coronaire stomachique, splénique et hépatique), et les deux artères mésentériques (supérieure et inférieure). A chacune de ces artères ne correspond qu'une seule veine, sauf en ce qui concerne l'artère hépatique qui ne possède pas de vaisseau veineux homologue. Le foie reçoit du sang veineux par la veine porte, et du sang artériel par l'artère hépatique et par des branches accessoires (branches hépatiques inconstantes de la coronaire stomachique et de la mésentérique supérieure); sa circulation veineuse se déverse dans la veine cave inférieure par les veines sus-hépatiques.

TRONC DE LA VEINE PORTE

ORIGINE. — La *veine porte* (1) résulte de l'union à angle droit de la *veine mésentérique supérieure,* satellite de l'artère homonyme, et à direction ascendante, avec un tronc veineux horizontal, dit *tronc spléno-mésaraïque,* constitué par l'abouchement de la veine splénique dans la veine mésentérique inférieure; parfois, mais plus rarement, la naissance

(1) Article à consulter : Gilfillan et Hills : Etude anatomique de la veine porte et de ses grosses branches. *Archives of Surgery,* septembre 1950, n° 3.
J. Gambarelli et R. Courbier : Le tronc de la veine porte. *Travaux de l'Institut d'Anatomie de la Faculté de Médecine de Marseille,* 1951-1952, fasc. 9, p. 41.

de la veine porte résulte de l'union d'un gros tronc veineux *(tronc mésaraïque commun)* avec la veine splénique; exceptionnellement, les trois veines : mésentérique supérieure, mésentérique inférieure et splénique, se réunissent en un même point.

Cette origine, dite *confluent portal,* est située au niveau du bord supérieur de la deuxième vertèbre lombaire, parfois plus haut, au niveau du bord inférieur de la première lombaire, un peu à droite de la ligne médiane, en avant de la veine cave inférieure, derrière l'isthme du pancréas, soit en son milieu, soit assez près de son bord supérieur (voy. : fig. 507 et 508).

TRAJET, DIRECTION, TERMINAISON. — De cette origine, le tronc de la veine porte se dirige obliquement en haut, en avant et à droite, croisant en X la direction de la veine cave inférieure.

La veine porte croise postérieurement la première portion du duodénum; elle pénètre dans le bord libre du petit épiploon, où elle prend part à la constitution du *pédicule hépatique*; puis elle se termine au niveau du hile du foie, en se bifurquant en *deux branches terminales,* l'une droite et l'autre gauche.

Il est fréquent d'observer des *variations* (1) dans la direction du tronc porte, et celles-ci sont en quelque sorte commandées par le niveau d'origine de la veine, c'est-à-dire du confluent portal; aussi distinguerons-nous, quant à sa direction, *trois types* de veine porte, qui sont : *a)* le *type oblique,* le plus fréquent de tous (60 % des cas), dans lequel le tronc de la veine porte fait un angle voisin de 45 degrés avec la verticale; *b)* le *type vertical,* où le tronc veineux fait avec l'horizontale un angle compris entre 60 et 80 degrés (35 % des cas); *c)* et le *type horizontal,* très rare, où la veine, presque couchée transversalement, fait avec l'horizontale un angle de 10 à 25 degrés (5 % des cas).

Dans le type vertical, le confluent portal est toujours bas situé, généralement à la hauteur du bord inférieur de la deuxième vertèbre lombaire et franchement à droite de la ligne médiane; la veine porte est longue.

Dans le type horizontal, le confluent portal est haut situé au niveau du bord supérieur de la première vertèbre lombaire, parfois même au niveau du disque intervertébral qui sépare la douzième dorsale de la première lombaire, et légèrement *à gauche* de la ligne médiane, la veine porte est relativement courte et cela principalement dans sa portion rétro-duodéno-pancréatique.

SITUATION. — La veine porte est située entièrement à droite de la ligne médiane; elle s'étend depuis la face postérieure du col du pancréas jusqu'au hile du foie, où ses deux branches terminales pénètrent cet organe pour s'y capillariser.

DIMENSIONS. — La veine porte est volumineuse; sa *longueur* est en moyenne de 8 à 10 centimètres; son *diamètre* est de 15 millimètres à l'origine et de 20 millimètres à sa terminaison.

RAPPORTS

La veine porte est successivement située derrière le pancréas et la première portion du duodénum, puis dans le bord libre du petit épiploon, et finalement, elle occupe à sa terminaison le hile du foie. Elle présente donc *trois portions,* qui sont : *a)* une *portion rétro-pancréatique*; *b)* une *portion rétro-duodénale*; *c)* et une *portion intra-épiploïque.*

---

(1) Article à consulter : R. Bourgeon et M. Guntz : La radio-anatomie de la veine porte et de ses branches intra-hépatiques. *Travaux du Laboratoire d'Anatomie de la Faculté de Médecine d'Alger,* 1954, p. 29.

1° Portion rétro-pancréatique. — Dans cette portion, la veine est logée dans une gouttière creusée à la face postérieure de la glande, et dont elle peut être décollée; cette gouttière prolonge vers le haut celle de la veine mésentérique supérieure.

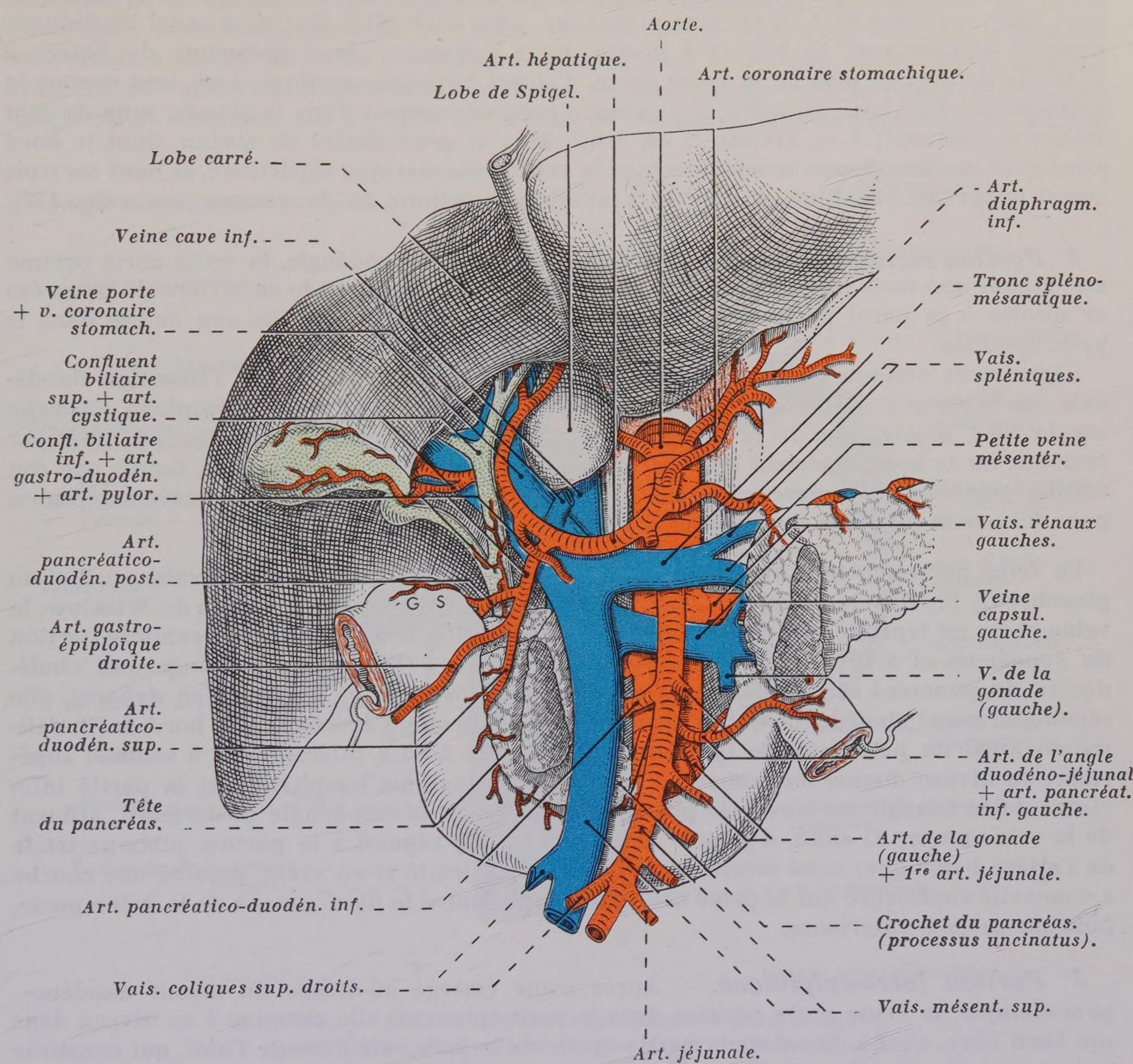

FIG. 507. — *Rapports de la veine porte et de ses branches d'origine.*
Le foie a été relevé pour montrer les éléments du pédicule hépatique, et le corps du pancréas sectionné pour montrer le quadrilatère de Rogie.
G. S. : genu superius.

La veine porte répond : a) *en avant,* au pancréas, et plus spécialement à la région de l'isthme; b) *en arrière,* par l'intermédiaire du fascia d'accolement rétro-pancréatique appelé *fascia de Treitz* (1), au plan vertébral représenté par la deuxième vertèbre lombaire, à la veine cave inférieure, aux ganglions lymphatiques précaves et au sympathique lombaire;

(1) Anatomiste tchèque (1819-1872).

le fascia de Treitz constitue un espace décollable, qui s'étend jusqu'à la veine porte (voy. : fig. 476 et 478); c) *à gauche,* elle répond à la saillie de la colonne lombaire, à l'aorte abdominale, située entre les deux piliers du diaphragme et dont elle est peu éloignée, et à l'origine de l'artère mésentérique supérieure, comprise dans l'aire du *quadrilatère de Rogie,* dont trois côtés appartiennent au système porte (voy. : fig. 508); d) *à droite,* le canal cholédoque descend obliquement en bas et à droite, pour déboucher dans l'ampoule de Vater; il s'éloigne de plus en plus de la veine porte, d'abord rétro-pancréatique, logé, tout comme la veine porte, dans une gouttière, il s'enfonce progressivement dans la glande, puis devient intra-pancréatique; à ce niveau, il est situé dans le *quadrilatère de Quénu,* dont le bord gauche est représenté par la veine porte et la veine mésentérique supérieure, et dont les trois autres bords sont constitués par les trois premières portions du duodénum (voy. : fig. 477).

2° ***Portion rétro-duodénale.*** — Dans sa portion rétro-duodénale, la veine porte occupe une région que nous pouvons appeler *région de transition,* car fixée en arrière du pancréas et accolée à sa paroi postérieure, elle va devenir libre et mobile dès son entrée dans le petit épiploon.

Légèrement oblique en haut et à droite, elle atteint très rapidement l'insertion duodénale de l'épiploon gastro-hépatique, dans lequel elle pénètre; le petit épiploon s'attache sur la face postérieure de la première portion du duodénum, et son feuillet antérieur remonte sur le bord supérieur de l'*antrum duodenale* qu'il tapisse en avant, tandis que son feuillet postérieur s'incurve en arrière sur la face antérieure de la veine cave inférieure, pour former le plancher de l'hiatus de Winslow (voy. : fig. 476 et 479).

La veine porte répond : a) *en arrière,* à la veine cave inférieure qu'elle croise en X et au plancher de l'hiatus de Winslow; dans toute la partie sous-jacente à l'hiatus de Winslow, la veine porte est tapissée en arrière par le fascia de Treitz; b) *en avant,* à la première portion du duodénum et à l'échancrure duodénale du pancréas (Wiart), au prolongement cholédocien du pancréas et à la partie droite du *tuber omentale*; c) *à droite (en dehors),* elle répond au canal cholédoque qui, oblique en bas et à droite, s'écarte de son bord droit, délimitant ainsi un petit *triangle interporto-cholédocien* à base inférieure et à sommet supérieur, au niveau duquel on rencontre un ou deux ganglions lymphatiques; la partie inférieure de ce triangle est traversée par la veine pancréatico-duodénale postérieure, affluent de la veine porte; d) enfin, *à gauche (en dedans),* elle répond à la portion juxta-pariétale de l'artère hépatique; cette artère, oblique en bas, à droite et en avant, amorce une courbe à concavité supérieure qui la place successivement contre le bord gauche de la veine porte, puis sur sa face antérieure.

3° ***Portion intra-épiploïque.*** — Après avoir émergé au-dessus du massif duodéno-pancréatique, la veine porte pénètre dans le petit épiploon; elle chemine à ce niveau dans son bord libre, c'est-à-dire dans la partie droite de la *pars vasculosa de Toldt,* qui constitue le *ligament duodéno-hépatique,* tendu entre la première portion du duodénum et la face inférieure du foie.

A son entrée dans le petit épiploon, la veine porte se groupe avec les autres organes du pédicule hépatique, et elle présente des rapports importants avec l'artère hépatique et les voies biliaires.

Entourée de son plexus nerveux sympathique et accompagnée de ganglions lymphatiques, l'*artère hépatique,* dans son type le plus fréquent, monte obliquement en haut et à droite; après avoir décrit son coude, elle croise le flanc gauche de la veine porte, pour se placer ensuite en avant d'elle; son changement de direction s'effectue contre la face latérale gauche de la veine porte; dans son ensemble, l'artère décrit une courbe à convexité droite; parfois cependant, elle présente une disposition anormale en se divisant prématurément en deux branches, l'une droite et l'autre gauche; parfois aussi, mais plus rarement, elle se divise en un bouquet de branches terminales.

Le *canal hépato-cholédoque (voie biliaire principale)* descend obliquement vers la

droite, mais avec une obliquité beaucoup moins accusée (en sens inverse) que celle de la veine porte; situé tout d'abord sur la face antérieure de la veine, il tend à se placer, sur son flanc droit, dans la partie inférieure du pédicule hépatique; le canal cholédoque est accompagné de ganglions lymphatiques, en nombre variable et généralement de petite dimension; l'ensemble constitue la *chaîne cholédocienne* (voy. : fig. 510); ces ganglions sont situés à droite du canal cholédoque et antérieurs à la veine porte; parmi ceux-ci, deux ont une situation relativement constante, ce sont : d'une part, le *ganglion de Broca (ganglion de l'hiatus)*, qui est situé au niveau du confluent biliaire inférieur, et, d'autre

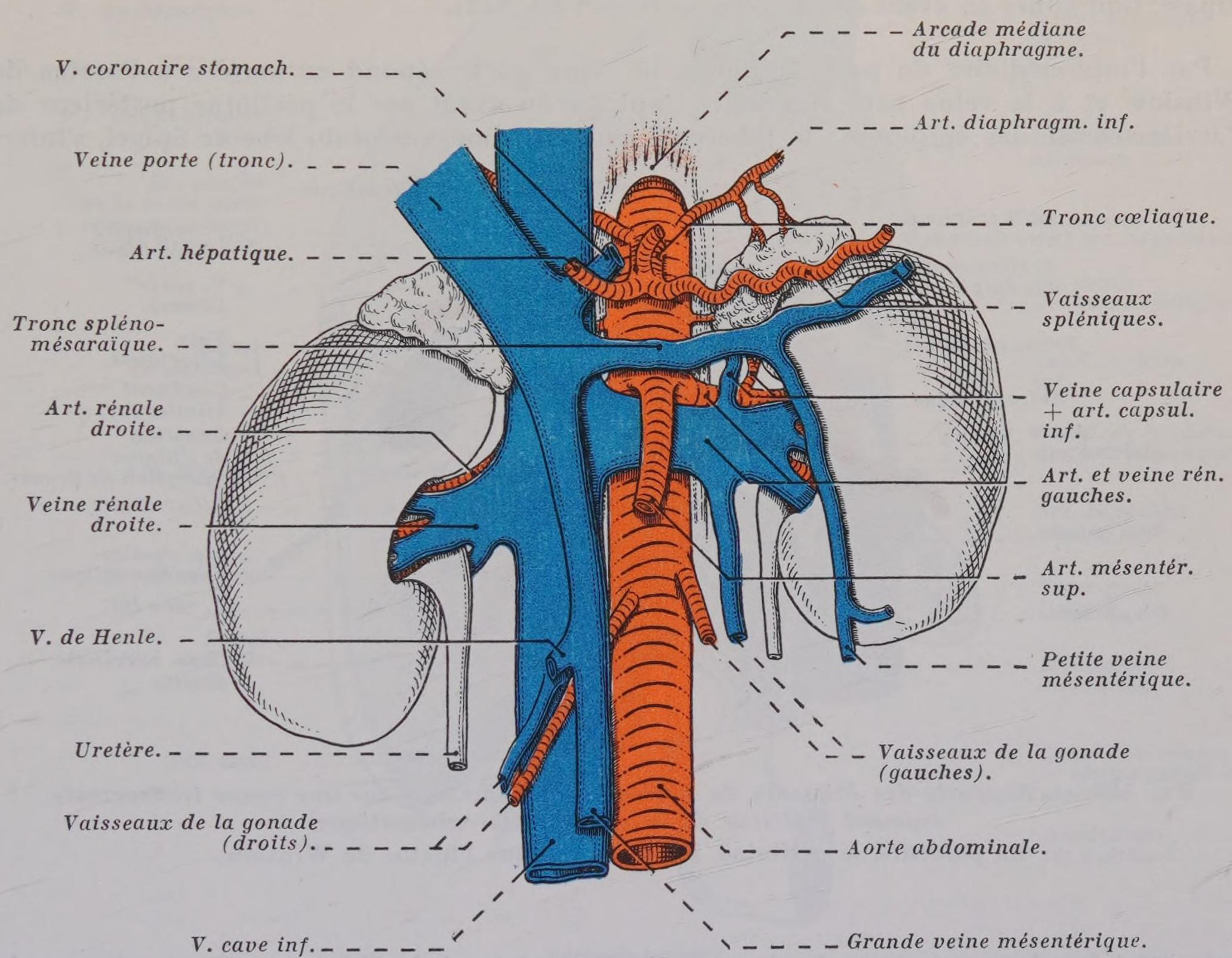

FIG. 508. — *Plan vasculaire rétro-duodéno-pancréatique; quadrilatère de Rogie et origine de la veine porte.*
Le tronc spléno-mésaraïque est du type long.

part, le *ganglion supra-duodénal* (parfois *rétro-duodénal*), qui est situé au point où le canal cholédoque croise la face postérieure de l'*antrum duodenale*.

Le canal cystique se porte en bas et à gauche, pour s'aboucher dans la voie biliaire principale à un niveau variable, mais avant sa terminaison, il s'accole en canon de fusil au canal hépatique pendant un trajet de quelques millimètres.

La voie biliaire principale et l'artère hépatique délimitent entre eux un espace triangulaire à sommet supérieur; c'est le *triangle interhépato-cholédocien*, dont la base est représentée par la première portion du duodénum, et dont le fond est formé par la face antérieure de la veine porte; l'artère gastro-duodénale, principale branche de l'artère hépatique, traverse obliquement l'aire de ce triangle pour s'engager ensuite dans l'échancrure duodénale de Wiart; à la base du triangle et en avant de la veine porte, elle fournit sa

première collatérale importante, l'artère pancréatico-duodénale postérieure; l'artère hépatique abandonne également à ce niveau, mais en aval de la gastro-duodénale, l'artère pylorique, et parfois aussi l'artère cystique (type long), lorsque celle-ci naît directement de l'hépatique propre; toutes ces branches artérielles sont situées sur un plan antérieur à la veine porte (voy. : fig. 507 et 509).

En résumé, des trois éléments principaux constitutifs du *pédicule hépatique,* la veine porte est l'organe le plus postérieur, les deux autres : artère hépatique et voie biliaire principale, sont situés en avant de ce vaisseau (voy. : fig. 512).

Par l'intermédiaire du petit épiploon, la veine porte répond *en arrière* à l'hiatus de Winslow et à la veine cave inférieure, tapissée en avant par le péritoine postérieur de l'arrière-cavité des épiploons; le tubercule caudé, prolongement du lobe de Spigel, s'inter-

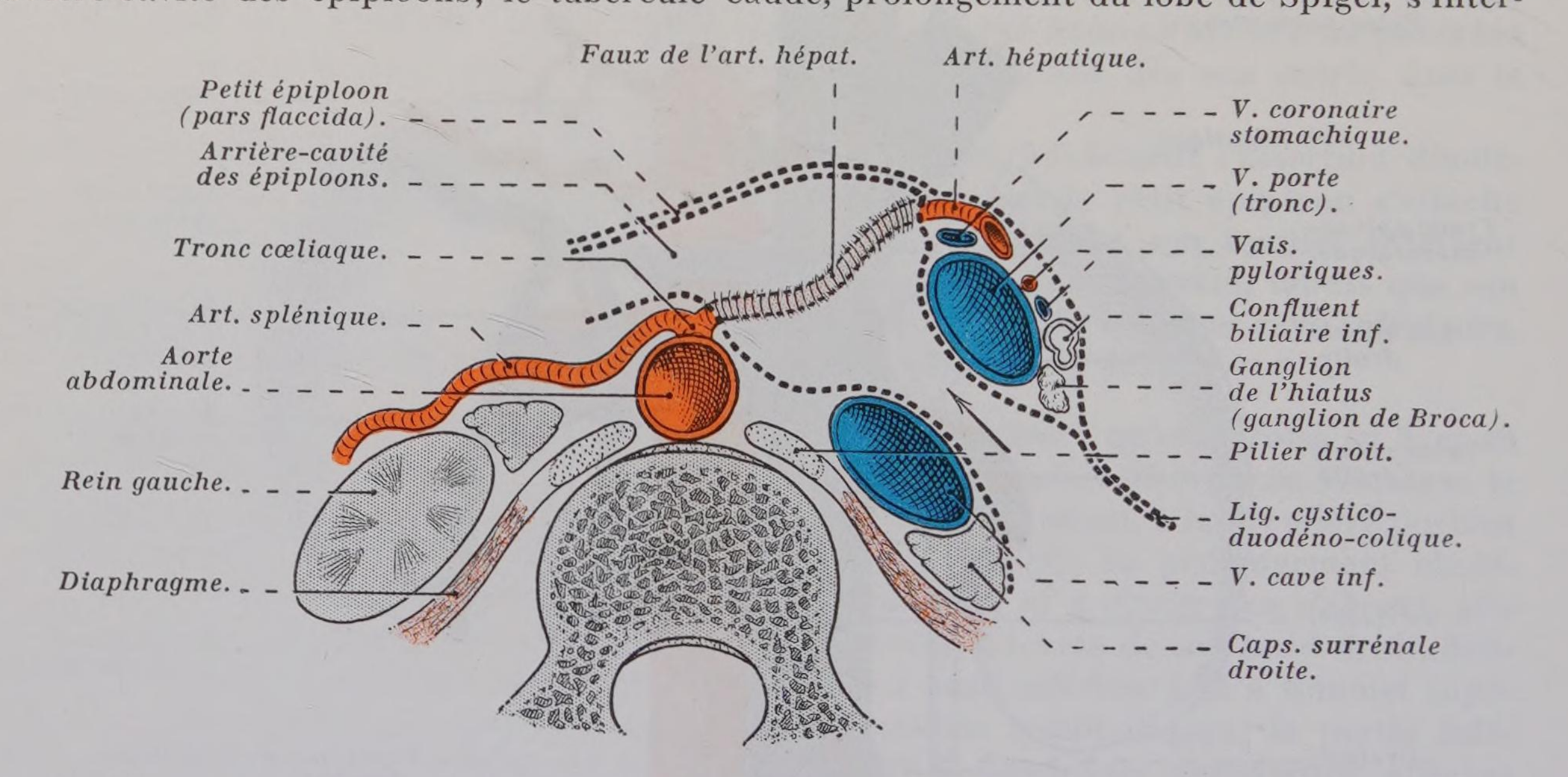

Fig. 509. — *Rapports des éléments du pédicule hépatique, vus sur une coupe transversale, segment inférieur de la coupe* (demi-schématique).
En pointillé, le péritoine. La flèche indique l'hiatus de Winslow.

cale entre les deux veines en haut, en formant le plafond de l'hiatus; enfin, tandis que la veine cave inférieure est verticale, la veine porte est oblique en haut et à droite, de telle sorte que les axes des deux vaisseaux se croisent en X à branches très serrées (voy. : fig. 508 et 510); l'index introduit dans l'hiatus de Winslow charge le pédicule hépatique et se trouve ainsi compris entre deux veines, la veine porte en avant, la veine cave inférieure en arrière.

La topographie respective des deux vaisseaux (tronc de la veine porte et veine cave inférieure) conditionne les *variations* que l'on peut observer dans l'aspect et les dimensions de l'*hiatus de Winslow*; aussi peut-on envisager *deux types morphologiques* d'hiatus; *a)* dans un *premier type* où le tronc porte est généralement court, l'hiatus présente un aspect ovalaire et sa hauteur est d'environ 2 centimètres *(hiatus étroit)*; *b)* dans un *deuxième type,* l'hiatus présente un aspect triangulaire à sommet inférieur, dont le côté postérieur est représenté par la veine cave inférieure, le côté antérieur par la veine porte et la base par le lobe de Spigel; sa hauteur est d'environ 4 centimètres *(hiatus large)* (Gambarelli et Courbier) (voy. : fig. 476 et 509).

En avant, elle répond à la face inférieure du foie, et plus spécialement au lobe carré, qui s'applique à la manière d'un opercule sur la région.

STRUCTURE DE LA VEINE PORTE. — Le tronc de la veine porte présente une paroi d'un demi-millimètre d'épaisseur : c'est la veine la plus épaisse de l'organisme.

Sa *tunique externe* ou *adventice*, de nature conjonctive, est surtout épaisse dans sa portion intra-hépatique, par suite de l'adjonction d'une *gaine glissonniène*; sa *tunique moyenne* ou *musculaire* (média) est très épaisse; elle est formée de *deux couches* de fibres musculaires lisses, l'une *externe*, longitudinale, l'autre *interne*, circulaire.

L'adventice et la média sont séparées par une couche de tissu conjonctif, très riche en fibres élastiques; le tissu élastique est plus abondant dans les branches d'origine de la veine porte (veine

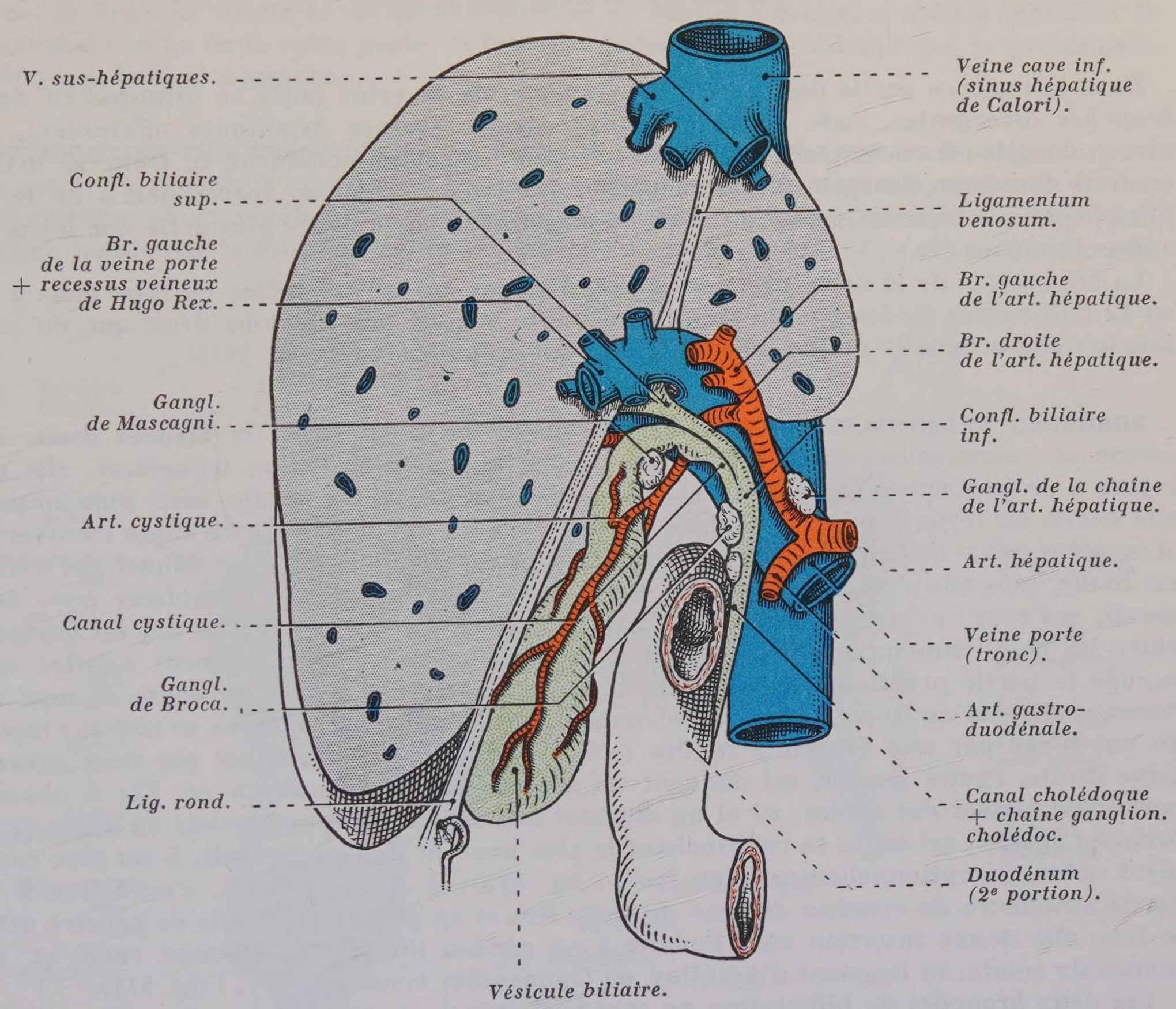

FIG. 510. — *Coupe antéro-postérieure du foie montrant la disposition du pédicule hépatique ainsi que ses connexions avec le duodénum, la face inférieure du foie, la vésicule biliaire et les ganglions lymphatiques; segment droit de la coupe* (demi-schématique).

mésentérique supérieure et tronc spléno-mésentérique) que dans le tronc porte; ainsi, la veine porte est, par sa structure, adaptée à la progression idéale du sang veineux dans le foie par suite de sa richesse musculaire, à laquelle s'adjoint une quantité adéquate de tissu élastique appropriée aux besoins et aux changements importants et soudains de la circulation du sang dans le foie (G. Andréassi) (1).

Elle ne possède aucune valvule sur le tronc et sur ses grosses branches; toutefois, on rencontre quelques valvules peu apparentes au niveau de l'abouchement des vaisseaux droits de l'intestin dans l'arcade marginale, et au niveau des branches d'origine de la veine coronaire stomachique.

---

(1) Article à consulter : G. ANDRÉASSI : Structure de la veine porte, ses racines et ses branches. *Comptes rendus du VIe Congrès fédératif international d'Anatomie*, Paris, 25-30 juillet 1955.

DIVISION DE LA VEINE PORTE

BRANCHES TERMINALES

Dans la majeure partie des cas (90 %), le tronc de la veine porte se bifurque en *deux branches* divergentes, l'une *droite* et l'autre *gauche (veines hépatiques afférentes)*, au niveau du sillon transverse du foie ou *hile du foie*; exceptionnellement, le tronc se divise en *trois branches* d'inégale importance *(trifurcation)* et chacune correspond à un territoire hépatique bien déterminé; la *branche moyenne* étant toujours plus grêle que les deux autres branches (1).

La *bifurcation de la veine porte* est située, non pas au contact même du foie, mais à 10 ou 12 millimètres au-dessous du sillon transverse, et plus près du lobe droit que du lobe gauche; elle occupe la racine hépatique du petit épiploon (voy. : fig. 511).

BRANCHES TERMINALES. — Des deux branches terminales : *a)* la **branche droite** est courte et volumineuse, et se place dans la partie droite du sillon transverse, elle est sujette à de fréquentes variations : *b)* la **branche gauche** est plus étroite, mais plus longue; elle décrit un trajet arqué à concavité antérieure; elle occupe le reste du sillon transverse, et empiète même quelque peu sur le sillon longitudinal gauche, au niveau duquel elle décrit un *coude*, puis elle s'incurve en avant, de telle sorte qu'on peut lui considérer *trois segments*, qui sont : *a)* un *segment transversal*, qui occupe le hile du foie et qui est compris entre les deux éminences portes antérieure et postérieure; *b)* un *segment sagittal*, qui occupe la partie préhilaire du sillon de la veine ombilicale, auquel on donne le nom de *recessus veineux de Hugo Rex* (2); relativement court, le recessus veineux se termine tantôt en cul-de-sac par une extrémité renflée *(disposition ampullaire)*, tantôt par *deux cornes*, l'une droite, l'autre gauche, lui donnant un aspect bifide *(disposition en Y)*; à chaque corne aboutissent des veines; *c)* et un *segment intermédiaire*, appelé *coude* ou *angle de la branche gauche*, cet angle se rapprochant le plus souvent de l'angle droit, il est plus rarement obtus, exceptionnellement aigu (voy. : fig. 513); à son extrémité, c'est-à-dire à la partie antérieure du recessus veineux de Hugo Rex et un peu avant qu'elle ne pénètre dans le foie, elle donne insertion chez l'adulte à un cordon fibreux, le ligament rond, et au niveau du coude, au ligament d'Arantius, ou *ligamentum venosum* (voy. : fig. 511).

Les deux branches de bifurcation ne sont pas situées exactement dans le prolongement l'une de l'autre comme on a coutume de l'admettre; elles sont très nettement divergentes et font entre elles un angle qui varie entre 120 et 160 degrés; aussi le tronc de la veine porte et ses branches de bifurcation ne présentent pas l'aspect classique d'un T, mais plutôt d'un Y à branches inégales très ouvertes, et inclinées de gauche à droite (≺).

DIVISION. — On peut considérer à chacune des veines hépatiques afférentes, *deux portions* : *a)* l'une, *extra-hépatique*, ou mieux, *sous-hépatique*, logée au niveau du hile du foie; cette portion est disposée en forme de V à branches très ouvertes (∨) : c'est le *sinus porte*, ou *veine porte hépatique*; *b)* l'autre, *intra-hépatique*.

---

(1) Article à consulter : Guerrier et Rapp : La veine porte extra- et intra-hépatique. *Comptes rendus de l'Association des Anatomistes*, 1954, p. 272.

(2) Article à consulter : Hugo Rex : Beiträge zur Morphologie der Säugerleber. *Morphologisches Jahrbuch*, 1888, p. 517.

DIMENSIONS DES BRANCHES TERMINALES *(portion sous-hépatique).* — La *longueur* est de 20 à 25 millimètres pour la branche droite (avec des chiffres extrêmes de 10 à 30 millimètres) et de 35 millimètres pour la branche gauche. Le *calibre* est de 16 à 18 millimètres de diamètre pour la branche droite et de 10 à 12 millimètres pour la branche gauche.

DIRECTION DES BRANCHES. — Les branches terminales de la veine porte sont divergentes; la *branche droite* se dirige obliquement en haut et à droite, et semble continuer la direction du tronc de la veine porte; la *branche gauche,* moins oblique que la précédente, se dirige en haut et à gauche.

DISTRIBUTION DES BRANCHES. — La *branche gauche* est destinée au lobe gauche, au lobe carré, au *processus caudatus,* à la partie correspondant au versant gauche de la fossette cystique et au parenchyme hépatique sus-jacent à la partie gauche du hile *(foie gauche),* tandis que la *branche droite* se distribue au reste du foie *(foie droit)* (Couinaud).

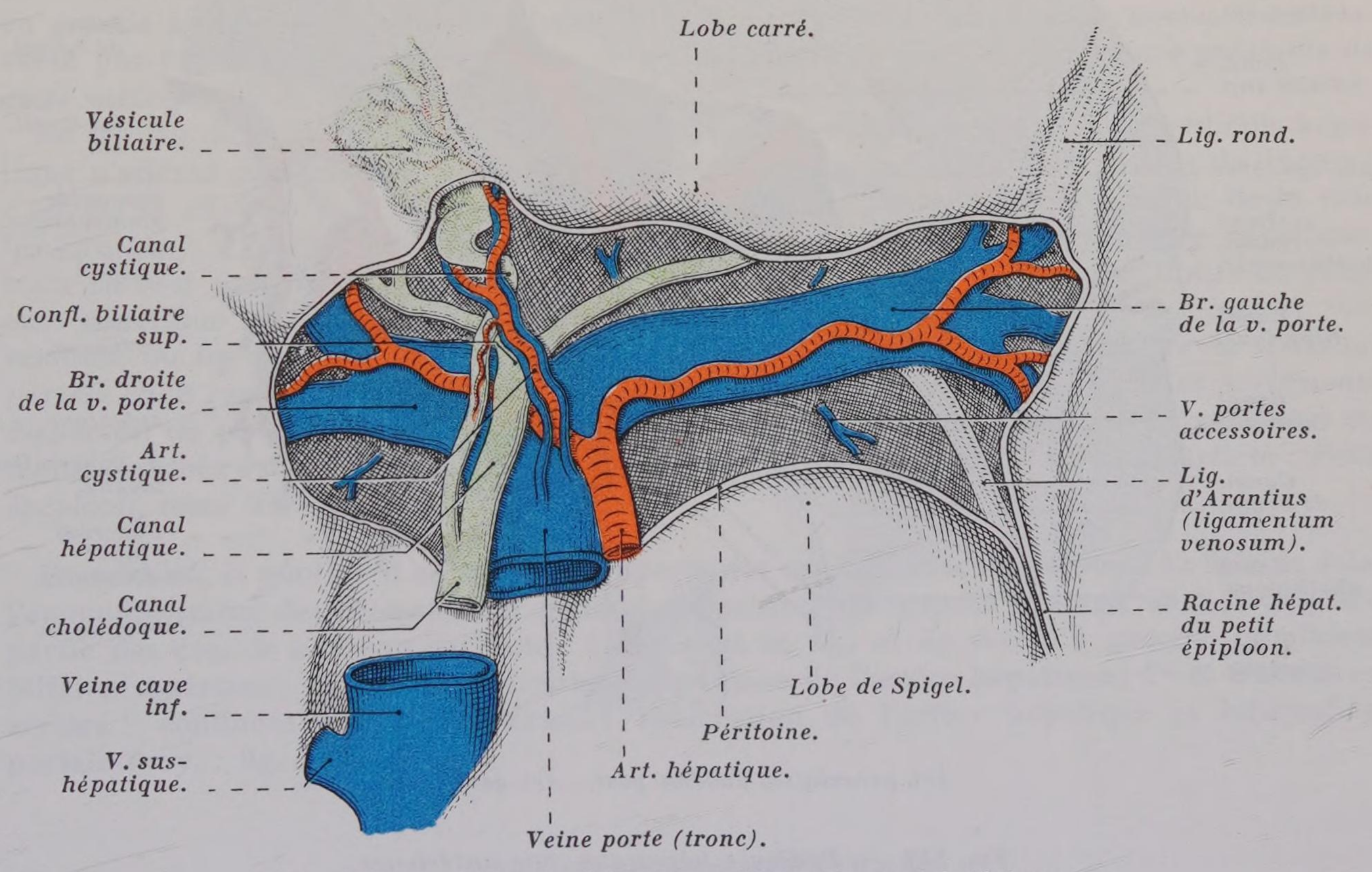

FIG. 511. — *Hile du foie et ses éléments, vue inférieure.*

RAPPORTS DE LA PORTION SOUS-HÉPATIQUE (SINUS PORTE). — Représentée par le *segment extra-hépatique* des deux branches terminales de la veine porte, cette portion répond au sillon transverse de la face inférieure du foie et à la partie postérieure du sillon de la veine ombilicale; sur les lèvres du sillon transverse s'insèrent les deux feuillets de la racine hépatique du petit épiploon.

C'est au niveau du hile du foie et dans l'épaisseur du petit épiploon que les éléments du pédicule hépatique se divisent et s'épanouissent; ils affectent entre eux des rapports importants (voy. : fig. 511).

La *bifurcation de la veine porte* occupe le plan postérieur, elle est séparée de la veine cave inférieure en arrière par toute l'épaisseur du tubercule caudé et du lobe de Spigel et par le tubercule papillaire, situé à gauche de ce dernier.

L'*artère hépatique* est située sur un plan antérieur à la veine porte; sa bifurcation en deux branches, droite et gauche, quoique variable, est toujours antérieure, sous-jacente et à gauche de la bifurcation portale; *a)* sa *branche gauche* chemine sur la face antérieure de la branche gauche de la veine porte, et lorsque la bifurcation artérielle est bas située, elle longe le bord inférieur de cette veine, puis croise sa face antérieure; elle est fréquemment ramifiée un peu avant sa pénétration dans le foie; *b)* sa *branche droite* s'engage entre le canal hépatique en avant, qu'elle croise un peu au-dessous du confluent biliaire supérieur,

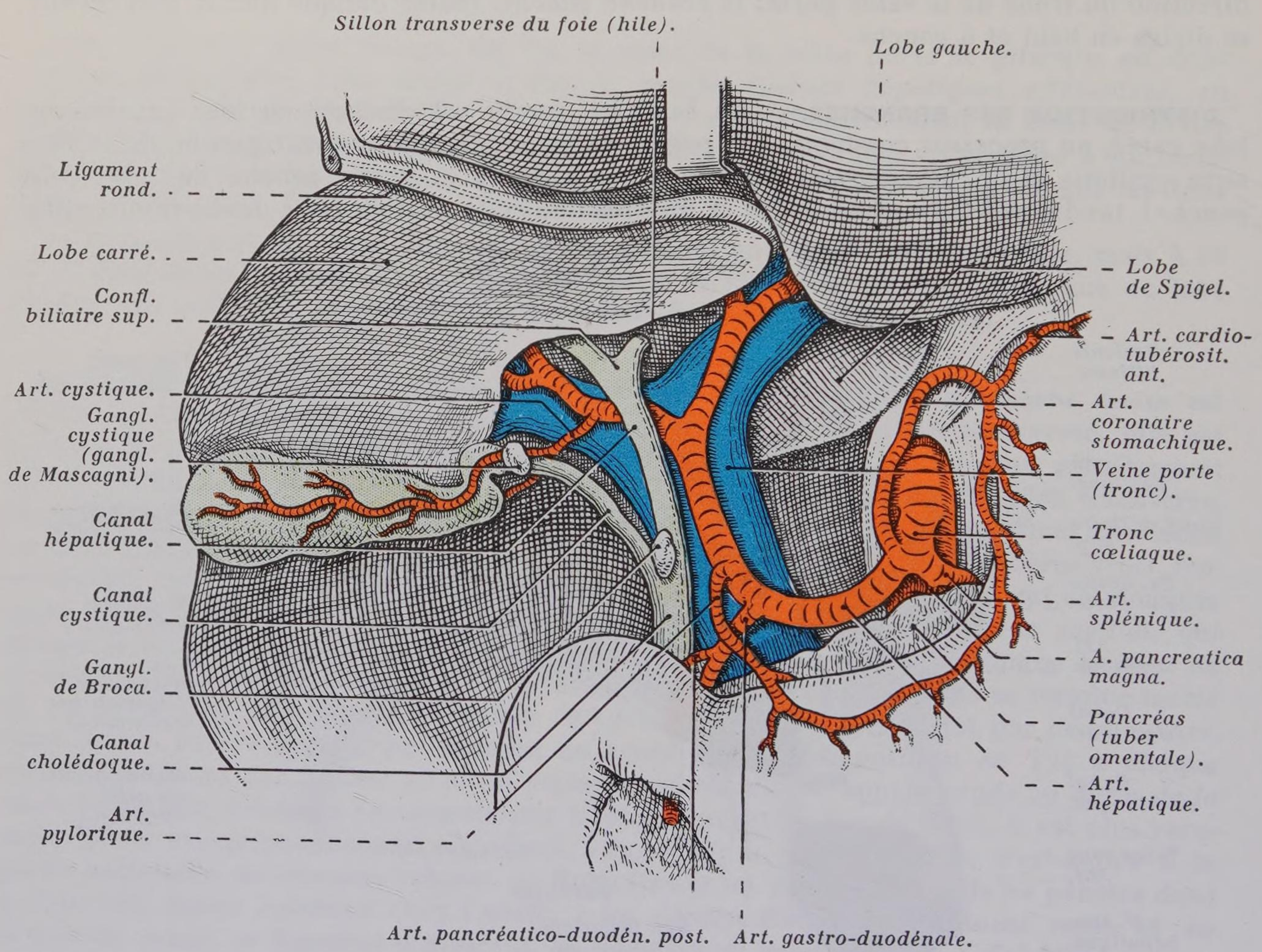

Fig. 512. — *Pédicule hépatique, vue antérieure.*

et la branche droite de la veine porte en arrière, sur la face antérieure de laquelle elle chemine de dedans en dehors et de bas en haut.

Des filets nerveux, appartenant au plexus hépatique antérieur, accompagnent ces artères.

On rencontre fréquemment au niveau du hile du foie une anastomose entre les deux branches de l'artère hépatique.

L'*artère cystique* (variété courte à origine haute) se détache le plus souvent de la branche droite de l'artère hépatique, en avant de la branche droite de la veine porte qu'elle croise transversalement, et dont elle s'éloigne de plus en plus pour se diriger obliquement en avant, en bas et à droite (voy. : fig. 512).

Le *canal hépatique* croise obliquement la face antérieure de la branche droite de la veine porte, dont il est séparé par la branche droite de l'artère hépatique et par l'artère cystique (variété courte); il est formé par la réunion de deux branches d'origine ou racines,

l'une droite et l'autre gauche, qui émergent du sillon transverse du foie; leur union en forme de V constitue le *confluent biliaire supérieur*; ce confluent sous-jacent à la partie droite du hile du foie est situé à des niveaux variables suivant la longueur des deux branches d'origine; le plus souvent, il est placé en avant, au-dessus et à droite de la bifurcation portale; parfois aussi, en avant de l'origine de la branche droite de la veine porte.

La *racine droite* du canal hépatique est placée au-dessus, en avant et un peu à gauche de la branche droite de la veine porte, sus-jacente à la branche droite de l'artère hépatique, qui lui est à peu près parallèle; parfois aussi, lorsque le confluent biliaire supérieur est bas situé, elle croise la face antérieure de cette veine.

La *racine gauche* longe tantôt le bord supérieur, tantôt la face antérieure de la branche gauche de la veine porte, et, en outre, elle est située au-dessus et à droite de la branche gauche de l'artère hépatique.

Le canal cystique, situé beaucoup plus bas, est sous-jacent et antérieur à la veine porte; l'angle d'écartement qu'il détermine avec le canal hépatique délimite à la face antérieure du foie le *triangle des voies biliaires,* ou *triangle de Budde*; l'aire de ce triangle est occupée en grande partie par la face antérieure de la branche droite de la veine porte; il est traversé par l'artère cystique; c'est dans ce triangle que l'on pratique la ligature préalable de cette artère dans la cholécystectomie rétrograde (voy. : fig. 512).

Au niveau du hile du foie et avant de pénétrer ce dernier, les éléments du pédicule hépatique n'offrent pas toujours la disposition type et les rapports que nous venons de décrire; c'est qu'en effet on peut observer des variations, d'abord dans la constitution de la voie biliaire (voy. : *Voies biliaires,* tome VI), dans le mode de division de l'artère hépatique, mais surtout dans le *groupement* ou dans la *dispersion* des éléments constitutifs du pédicule hépatique au niveau du hile; aussi distinguerons-nous : *a)* des *hiles à éléments rassemblés,* où les organes vasculo-nerveux et biliaires sont groupés autour de la *division portale* et en rapport immédiat ou presque immédiat avec elle ; *b)* et des *hiles à éléments dispersés,* où certains éléments (artères en particulier) n'offrent que des rapports plus ou moins éloignés avec la division de la veine porte (voy. : *Pédicule hépatique*; article : *Petit épiploon,* tome VI) (voy. : fig. 273 et 274).

En résumé, et quoi qu'il en soit des rapports des organes vasculo-nerveux du hile du foie, l'épanouissement des éléments du pédicule hépatique est disposé et étagé, dans la majeure partie des cas, de la façon suivante : 1° de haut en bas et de droite à gauche : confluent biliaire supérieur; bifurcation portale; bifurcation de l'artère hépatique; 2° et d'avant en arrière : confluent biliaire supérieur; bifurcation de l'artère hépatique et bifurcation portale (voy. : fig. 511).

PORTION INTRA-HÉPATIQUE

(PORTION ARTÉRIELLE)

Peu après leur pénétration dans le foie, et parfois même au point de pénétration, chacune des branches terminales de la veine porte se divise en plusieurs troncs veineux.

a) La branche droite fournit généralement deux veines qui s'écartent l'une de l'autre à angle aigu : α) la *branche inférieure* se dirige tout d'abord transversalement de dedans en dehors, puis s'incurve en arrière vers la partie postérieure du lobe droit; souvent même, elle semble se diviser dans la partie inférieure de ce lobe en *deux rameaux* : l'un *postérieur* principal, l'autre *antérieur*; dans son trajet, elle abandonne plusieurs rameaux : les uns antérieurs, les autres postérieurs; β) la *branche supérieure (veine centro-supérieure)* se dirige tout d'abord en avant et en haut, puis elle décrit une courbe à concavité postérieure et gauche, et finalement se distribue à la partie postérieure du lobe droit (zone du ligament coronaire); par suite de son trajet et de sa direction, nous la désignerons sous

le nom de *veine circonflexe du lobe droit;* au point où elle amorce sa courbe, elle abandonne fréquemment une grosse collatérale qui se dirige vers le bord antérieur du foie, parallèlement à la fossette cystique (voy. : fig. 281 et 513).

Parfois, la branche droite subit une véritable *trifurcation*; la troisième branche prend une direction postéro-antérieure immédiatement sus-jacente à la fossette cystique : c'est le *rameau cystique* ou *branche porte antérieure de Devé*; à notre avis, cette branche se détache le plus souvent de la convexité de la veine circonflexe du lobe droit (voy. : fig. 513).

b) La BRANCHE GAUCHE abandonne trois à quatre branches au niveau de sa terminaison, c'est-à-dire à l'extrémité antérieure du recessus veineux de Hugo Rex; elles se distribuent à la partie antérieure du lobe gauche et au lobe carré; parmi ces veines, une, toujours plus importante que les autres, à trajet récurrent, se dirige en arrière et en haut, pour se ramifier dans la partie correspondante du lobe de Spigel, nous la désignerons sous le nom de *veine récurrente spigelienne*; elle reçoit également, d'une manière inconstante, une veine très

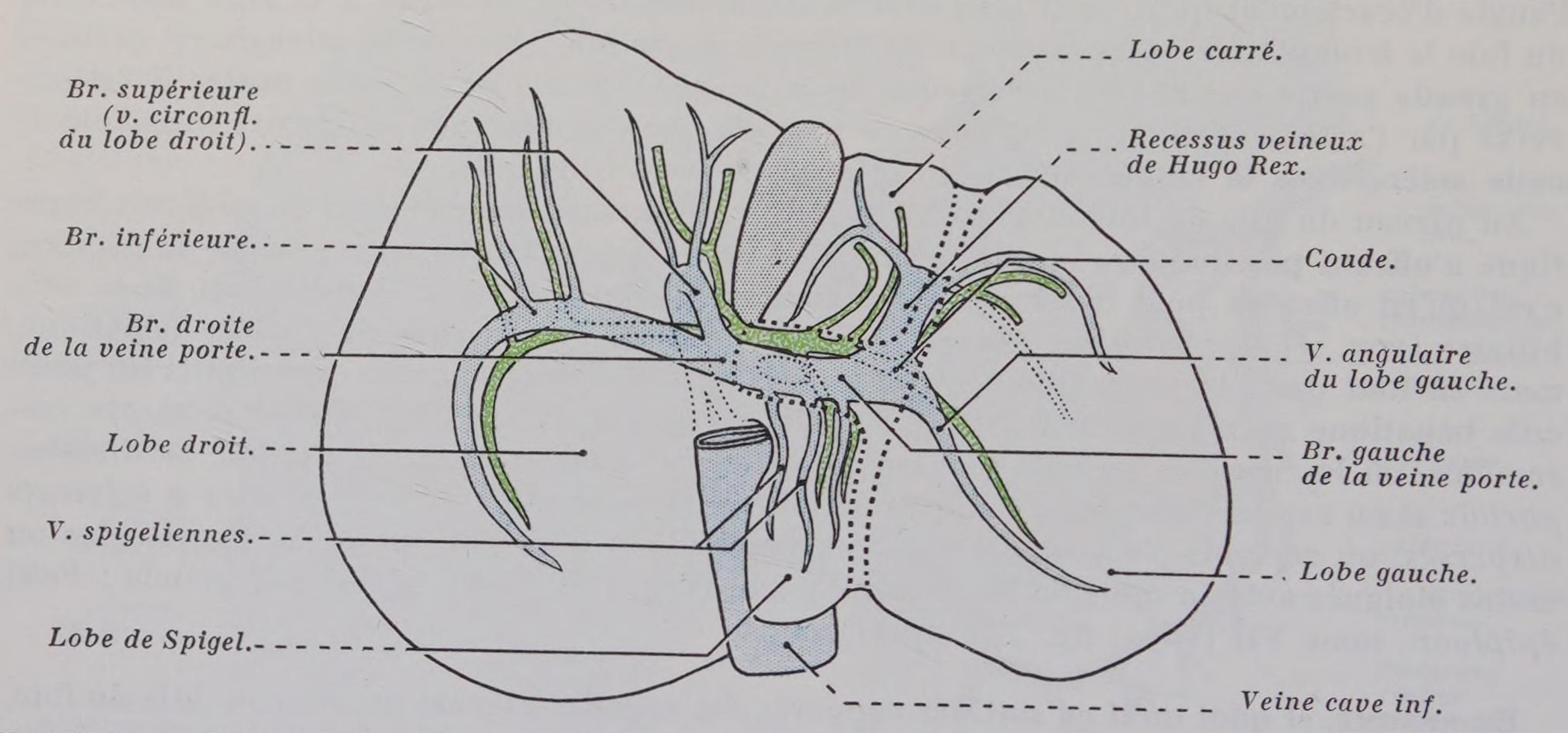

FIG. 513. — *Distribution intra-hépatique de la veine porte et des voies biliaires, le foie étant supposé transparent; vue inférieure* (schématique) (d'après C. COUINAUD).

En pointillé bleu, la veine porte et ses ramifications et la veine cave inférieure; *en jaune verdâtre,* les voies biliaires; *en pointillé,* le hile du foie et le sillon longitudinal gauche.

La situation de la vésicule biliaire est indiquée en *pointillé gris.*

grêle contenue dans le ligament rond *(veine du ligament rond)*; fréquemment, ces veines se détachent au niveau de deux pédicules veineux qui constituent les *cornes droite* et *gauche* du recessus veineux de Hugo Rex (Couinaud) (1); le *pédicule de la corne gauche* est destiné à la partie antérieure du lobe gauche, tandis que le *pédicule de la corne droite* se distribue au lobe carré, au versant gauche de la fossette cystique et partiellement au lobe de Spigel (voy. : 513).

De la convexité de l'*angle* de la branche gauche naît constamment une grosse veine, qui se dirige postérieurement et à gauche vers la partie extrême du lobe gauche : c'est la *veine angulaire du lobe gauche*; elle est destinée principalement à la partie postérieure du lobe gauche (voy. : fig. 513).

Du versant postérieur du segment transversal de la branche gauche naissent à angle droit trois à quatre veines grêles destinées au lobe de Spigel; ce sont les *veines spigeliennes* (2);

(1) Article à consulter : C. COUINAUD : Etude de la veine porte intra-hépatique. *La Presse médicale,* 4 novembre 1953, n° 70, p. 1434.

(2) Article à consulter : G. LAUX et RAPP : Le dispositif veineux du lobe de Spigel. *Comptes rendus de l'Association des Anatomistes,* 1954, p. 264.

parfois même l'une de ces veines se détache de la face postérieure de la bifurcation portale, plus rarement du tronc de la veine porte, exceptionnellement de sa branche droite (voy. : fig. 281 et 513).

La division intra-hépatique de la veine porte ne s'effectue pas suivant le type dichotomique, la preuve est aisée à fournir, car il suffit d'ouvrir longitudinalement aux ciseaux une des voies principales intra-hépatiques pour s'apercevoir, par les orifices des veines efférentes, que leur répartition et leur calibre est inégal et irrégulier; la division se fait sans ordre et, à côté de grosses collatérales, on en rencontre de beaucoup plus grêles (veines spigeliennes) (voy. : fig. 513).

Au niveau de la pénétration des branches de la veine porte dans le parenchyme hépatique, l'adventice de la veine adhère à la capsule de Glisson, et les branches intra-hépatiques sont entourées d'une gaine conjonctive, émanation de la capsule de Glisson : ce sont les *gaines glissoniennes.*

Après les multiples ramifications des derniers rameaux, les *branches veineuses portales* pénètrent dans les *espaces portes,* ou *espaces de Kiernan,* et là elles constituent les *veines interlobulaires.* Dans chaque *espace porte,* la veine est accompagnée par un canalicule biliaire, une branche de l'artère hépatique, des filets nerveux et des vaisseaux lymphatiques. La *veine interlobulaire* est l'organe le plus volumineux de l'espace porte; ses dimensions sont de six à huit fois supérieures à celles de la branche artérielle; ces veines se capillarisent à la périphérie des lobules adjacents, en formant un *réseau périlobulaire* qui sépare les lobules entre eux et qui chemine dans les fissures de Kiernan; des veinules partent des ramifications de la veine porte; elles pénètrent à l'intérieur du lobule hépatique *(veinules pénétrantes* ou « *inlet venules d'Hans Elias* »*)*; elles représentent le canal d'arrivée du sang veineux porte qui se distribue ensuite dans les sinusoïdes du lobule (capillaires intra-lobulaires); ces veinules sont pourvues de mécanismes sphinctériens qui peuvent être assez puissants pour réduire considérablement le calibre de l' « *inlet venules* » et interrompre momentanément l'arrivée du sang porte dans le lobule hépatique.

Le réseau des capillaires intra-lobulaires se termine dans la veine centrale du lobule, origine des veines sus-hépatiques.

La *portion intra-hépatique* de la veine porte présente tous les caractères anatomiques morphologiques d'une artère, et par suite de sa division, de son mode de ramification et de sa terminaison en capillaires dans le foie, les anciens anatomistes assimilaient la veine porte intra-hépatique à une artère, d'où la désignation de *portion artérielle de la veine porte* qu'ils donnaient à ce segment.

***

BRANCHES D'ORIGINE

Les trois branches d'origine du tronc de la veine porte sont : la veine mésentérique supérieure, la veine mésentérique inférieure et la veine splénique; toutes les trois sont satellites des artères homonymes.

VEINE MÉSENTÉRIQUE SUPÉRIEURE

La *veine mésentérique supérieure,* ou *grande veine mésentérique,* ou *grande veine mésaraïque* (1), collecte le sang veineux de la partie flottante de l'intestin grêle, du mésentère, d'une partie du duodénum, de l'appendice et de la moitié droite du côlon.

(1) Article à consulter : P. Descomps et de Lalaubie : Les veines mésentériques. *Journal de l'Anatomie,* 1912, n° 4, p. 337.

ORIGINE. — Calquée sur l'artère de même nom qui suit un trajet inverse, elle naît dans le mésentère au niveau de l'iléon, à 50 ou 60 centimètres de son embouchure dans le gros intestin.

TRAJET, DIRECTION, TERMINAISON. — Oblique en haut et à gauche, elle est comprise tout d'abord dans la partie flottante du mésentère, puis elle monte dans la racine de ce dernier; devenue verticalement ascendante, elle croise la face antérieure de la troisième portion du duodénum et la pointe du crochet du pancréas, puis elle s'insinue derrière la tête du pancréas, où elle se termine en s'unissant à angle droit au tronc spléno-mésaraïque; le tronc de la veine porte continue sa direction.

Dans son ensemble, elle décrit une courbe à concavité droite.

CALIBRE. — Grêle à son origine, elle est volumineuse à sa terminaison, où elle atteint derrière le pancréas un diamètre de 10 à 12 millimètres.

RAPPORTS. — Dans son trajet, elle est accompagnée par l'artère mésentérique supérieure; la veine naît à gauche de l'artère, puis elle la croise dans la racine du mésentère en passant en avant d'elle, pour se placer ensuite à droite de l'artère jusqu'à sa terminaison. Elle est accompagnée également de troncs et de ganglions lymphatiques.

Elle présente les mêmes rapports que son artère homonyme; elle croise, de bas en haut, les vaisseaux iliaques primitifs droits, l'uretère, le bord interne du psoas, la veine cave inférieure et la troisième portion du duodénum; le *processus uncinatus* s'insinue derrière la veine, mais il atteint plus rarement l'artère homonyme; à ce niveau, la veine entre en rapport avec quatre ou cinq gros ganglions lymphatiques de la chaîne mésentérique supérieure *(petit pancréas d'Aselli)*; avec son artère, elle traverse un véritable tunnel ganglionnaire (Turnesco).

Dans sa portion rétro-pancréatique, elle est placée à la limite des quadrilatères de Rogie et de Quénu. Elle répond : *en arrière*, au fascia de Treitz et, *en avant*, au pancréas, sur lequel elle détermine parfois une gouttière verticale, et, par son intermédiaire, à la racine du mésocôlon transverse (pour plus de détails, voy. : *Artère mésentérique supérieure*).

BRANCHES AFFÉRENTES. — Elle reçoit par sa convexité, les veines intestinales venues du jéjuno-iléon, et par sa concavité les trois veines coliques droites, la veine gastro-épiploïque droite et la veine pancréatico-duodénale inférieure; enfin, elle reçoit également des veinules ganglionnaires.

*1° **Veines intestinales.*** — Les *veines intestinales*, ou *veines jéjuno-iléales*, sont au nombre de dix-huit à vingt; elles partent d'une série d'*arcades* qui sont calquées sur les arcades artérielles (voy. : fig. 516); elles sont peu nombreuses dans la portion initiale du jéjunum et à la terminaison de l'iléon, où les veines prennent le caractère des veines du gros intestin; par contre, ces arcades sont surtout nombreuses (de trois à quatre en moyenne) dans la partie moyenne de l'intestin grêle; elles ont généralement des dimensions plus grandes que les arcades artérielles, et ne leur correspondent pas toujours exactement; enfin, elles sont plus apparentes sur la face droite du mésentère que sur sa face gauche (Latarjet). Dans l'*arcade marginale*, satellite du vaisseau parallèle de Dwight, se jettent les *veines droites*.

On peut classer les veines intestinales en *trois groupes*, qui sont : *a)* un *groupe inférieur*, d'origine iléale, calqué sur le dispositif artériel; il fournit des veines grêles qui se jettent dans la partie initiale de la veine mésentérique inférieure; *b)* un *groupe moyen* qui provient de multiples arcades veineuses; *c)* et un *groupe supérieur*, d'origine exclusivement jéjunale, formé de trois ou quatre grosses veines qui partent de l'arcade marginale pour

se terminer dans la veine mésentérique supérieure après avoir croisé la face antérieure de l'artère et, pour les plus supérieures, la face antérieure de la troisième portion du duodénum.

2° ***Veines coliques droites.*** — Les veines coliques droites sont au nombre de trois ; elles correspondent aux artères de même nom (voy. : fig. 516 et 517).

a) La **veine colique droite inférieure,** ou **veine iléo-cæco-colique,** naît dans l'angle iléo-colique de la convergence des veines cæcales antérieure et postérieure, de la veine appendiculaire logée dans le méso-appendice, d'une branche colique descendante, et d'une *veine récurrente iléale,* qui suit le bord mésentérique de l'iléon, et qui s'anastomose avec l'origine de la grande veine mésaraïque.

b) La **veine colique droite moyenne** est beaucoup plus constante que son artère satellite. Elle se détache de la partie moyenne du côlon ascendant par deux branches, l'une ascendante, l'autre descendante; presque horizontale, elle chemine de droite à gauche sous le péritoine pariétal postérieur, et se termine, dans la veine mésentérique supérieure, un peu au-dessous de la troisième portion du duodénum; cette veine peut manquer dans 20 pour cent des cas.

c) La **veine colique droite supérieure,** ou **veine de l'angle droit du côlon,** naît au niveau de l'angle hépatique du côlon par deux branches : l'une, longe le côlon ascendant, l'autre suit le côlon transverse dans l'épaisseur de son méso, cette dernière s'anastomose sur la ligne médiane avec la veine colique gauche supérieure, en formant une arcade veineuse anastomotique, homologue de l'arcade de Riolan (voy. : fig. 521).

Cette veine chemine dans la racine du mésocôlon transverse, elle croise la deuxième portion du duodénum près du *genu inferius,* puis elle se jette dans la veine mésentérique supérieure, soit en avant du crochet du pancréas, soit au niveau du bord supérieur de la troisième portion du duodénum.

Les veines d'origine, qui longent le côlon ascendant et le côlon transverse, forment généralement une seule arcade, parfois deux au niveau de l'angle droit du côlon, exceptionnellement plus : c'est l'*arcade veineuse marginale des côlons,* dans laquelle se jettent les veines droites issues du gros intestin (voy. : fig. 517).

3° ***Veine gastro-épiploïque droite.*** — La *veine gastro-épiploïque droite* représente la partie droite de l'arc veineux de la grande courbure de l'estomac. Son lieu d'origine, résultant de son anastomose à plein canal avec la veine gastro-épiploïque gauche, est variable; satellite de l'artère homonyme, elle est contenue dans le ligament gastro-colique et se termine soit en s'abouchant sur le bord droit de la veine mésentérique supérieure, après avoir croisé la face antérieure de la troisième portion du duodénum, soit en se réunissant à la veine colique droite supérieure, en avant de la tête du pancréas, pour donner naissance à la *veine gastro-colique,* ou *veine de Henle* (voy. : fig. 515 et 516).

Elle reçoit : *a)* des *rameaux gastriques,* et parmi ceux-ci la *veine infra-pylorique* (A. Latarjet) (1), ou *pyloric vein de Mayo,* veine frontière, très variable dans sa disposition et sa constitution; située immédiatement au-dessous du pylore, elle résulte le plus souvent de la confluence de trois ou quatre rameaux pré- et rétro-pyloriques et d'un rameau duodénal (voy. : fig. 514); généralement très courte, mais relativement volumineuse, elle est contenue dans le ligament gastro-colique; elle croise la face antérieure de l'artère gastro-épiploïque droite, pour se jeter dans la veine homonyme au-dessous et à droite du pylore; par sa terminaison, elle est donc plus *infra-duodénale* qu'infra-pylorique (A. Latarjet); elle

(1) Article à consulter : A. Latarjet : Anatomie de la veine intra-pylorique. *Lyon chirurgical,* 1911, p. 377.

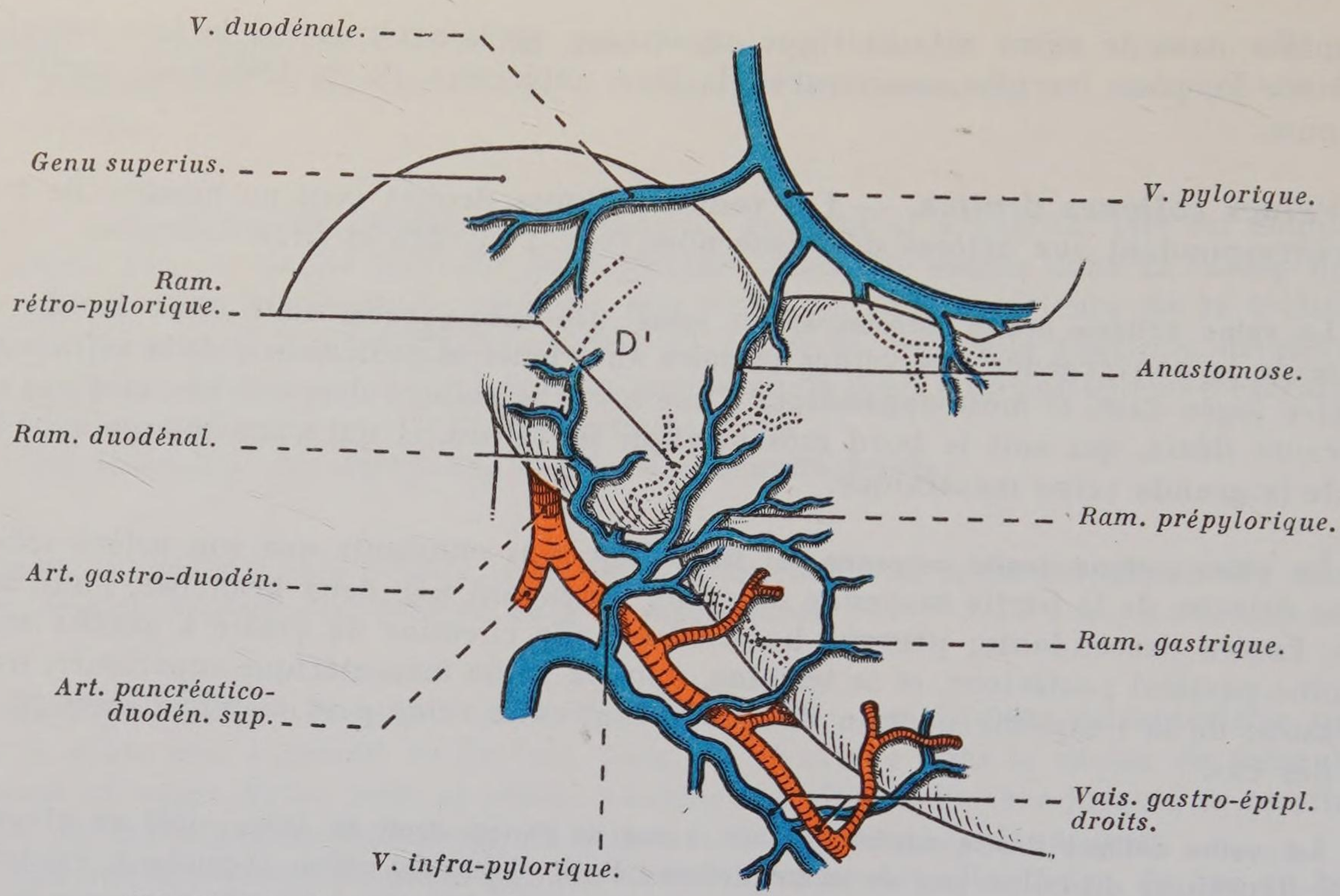

FIG. 514. — *Veine infra-pylorique.* D¹ : première portion du duodénum.

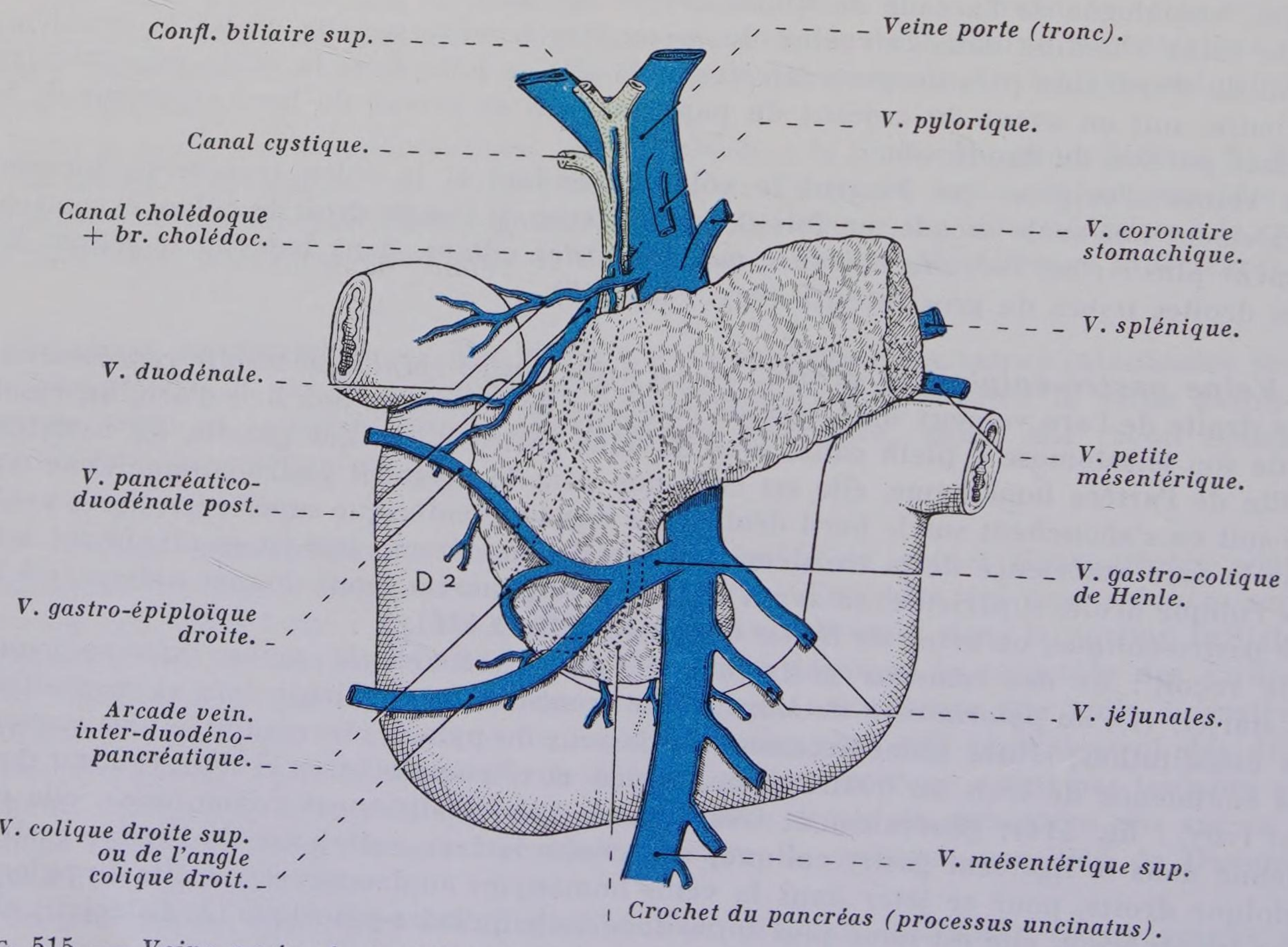

FIG. 515. — *Veine porte et ses affluents; vue antérieure* (demi-schématique) (imité de RIO BRANCO).

Le trajet rétro-pancréatique des veines (tronc spléno-mésaraïque et arcades rétro-pancréatiques) ainsi que celui du canal cholédoque sont représentés en pointillé.

D² : deuxième portion du duodénum.

est fréquemment anastomosée avec la veine pylorique, l'anastomose étant le plus souvent située au niveau du sillon duodéno-pylorique, elle marque plus ou moins bien la limite entre l'estomac et le duodénum (voy. : fig. 514); parfois, enfin, cette veine est mal individualisée et remplacée par de multiples rameaux duodéno-pyloriques à trajet descendant qui se jettent isolément dans la veine gastro-épiploïque droite (voy. : *Vaisseaux de l'estomac*, tome VI); *b)* des *rameaux épiploïques* venus du grand épiploon; *c)* des *rameaux duodénaux*; *d)* et des *rameaux pancréatiques*, parmi lesquels la *veine pancréatico-duodénale supérieure* (ou l'*arcade veineuse interduodéno-pancréatique*); cette veine, relativement volumineuse, se fusionne le plus souvent à la veine gastro-épiploïque droite pour former un tronc veineux très court, la *veine de Henle*, qui croise transversalement la face antérieure de la tête du pancréas avant de se jeter dans la veine mésentérique supérieure, soit directement, soit par un tronc commun avec la veine colique supérieure droite *(veine gastro-colique)* (voy. : fig. 515 et 516).

4° ***Veine pancréatico-duodénale inférieure.*** — La *veine pancréatico-duodénale inférieure* est une veine courte et grêle, qui naît à la face postérieure de la tête du pancréas, par deux branches : l'une supérieure, l'autre inférieure; satellite de l'artère homonyme, elle lui est généralement sus-jacente et se jette dans le bord droit de la veine mésentérique supérieure, un peu au-dessus de la veine gastro-colique (voy. : fig. 515).

Par l'intermédiaire de l'*arcade veineuse interduodéno-pancréatique*, cette veine est anastomosée avec la veine gastro-épiploïque droite (voy. : *Veines du duodénum*, tome VI).

VEINE MÉSENTÉRIQUE INFÉRIEURE

La *veine mésentérique inférieure*, ou *petite veine mésentérique*, ou *petite veine mésaraïque*, collecte le sang veineux de la moitié gauche du gros intestin et de la majeure partie de l'ampoule rectale.

Moins volumineuse que la précédente, elle est entièrement située à gauche de la ligne médiane et, contrairement à ce que l'on enseigne, elle n'est satellite de son artère homonyme que pendant un très court trajet; elle monte à gauche de cette dernière.

ORIGINE. — Elle naît dans le bassin à la face postérieure du rectum, où elle continue la direction de la *veine hémorroïdale supérieure*; cette veine est constituée par deux branches d'origine, l'une droite et l'autre gauche, qui croisent obliquement les faces latérales de l'ampoule rectale avant de se fusionner; ces branches ne suivent pas toujours rigoureusement le même trajet que les artères rectales droite et gauche (voy. : fig. 516 et 517).

TRAJET ET TERMINAISON. — La veine mésentérique inférieure monte verticalement dans la racine primitive du mésocôlon pelvien, tantôt à gauche (le plus souvent), tantôt à droite de l'artère hémorroïdale supérieure, branche de bifurcation de l'artère mésentérique inférieure; puis, à sa sortie du bassin, elle se dirige obliquement en haut et à gauche jusqu'au niveau de l'angle duodéno-jéjunal, où elle s'incurve vers la droite pour devenir transversale; elle glisse à la face postérieure du corps du pancréas, où elle se termine en s'unissant à angle aigu avec la veine splénique, pour former le *tronc spléno-mésaraïque* ou *spléno-mésentérique*; rarement elle se jette directement dans le bord gauche de la veine porte.

RAPPORTS. — Dans son ensemble, elle décrit une vaste courbure à concavité droite, et par suite de son trajet, on peut lui distinguer *trois portions* :

1° Dans une ***première portion, verticale,*** qui s'étend en hauteur jusqu'à la quatrième vertèbre lombaire, la veine est comprise entre les deux feuillets de la racine verticale du

mésocôlon pelvien. Elle est située à gauche de l'artère hémorroïdale supérieure et de la partie terminale de son artère homonyme, qu'elle n'accompagne que pendant un trajet très court; elle croise le tronc ou les artères sigmoïdes, en passant le plus souvent en arrière d'elles; elle répond en avant à l'anse sigmoïde; elle est accompagnée de troncs collecteurs lymphatiques.

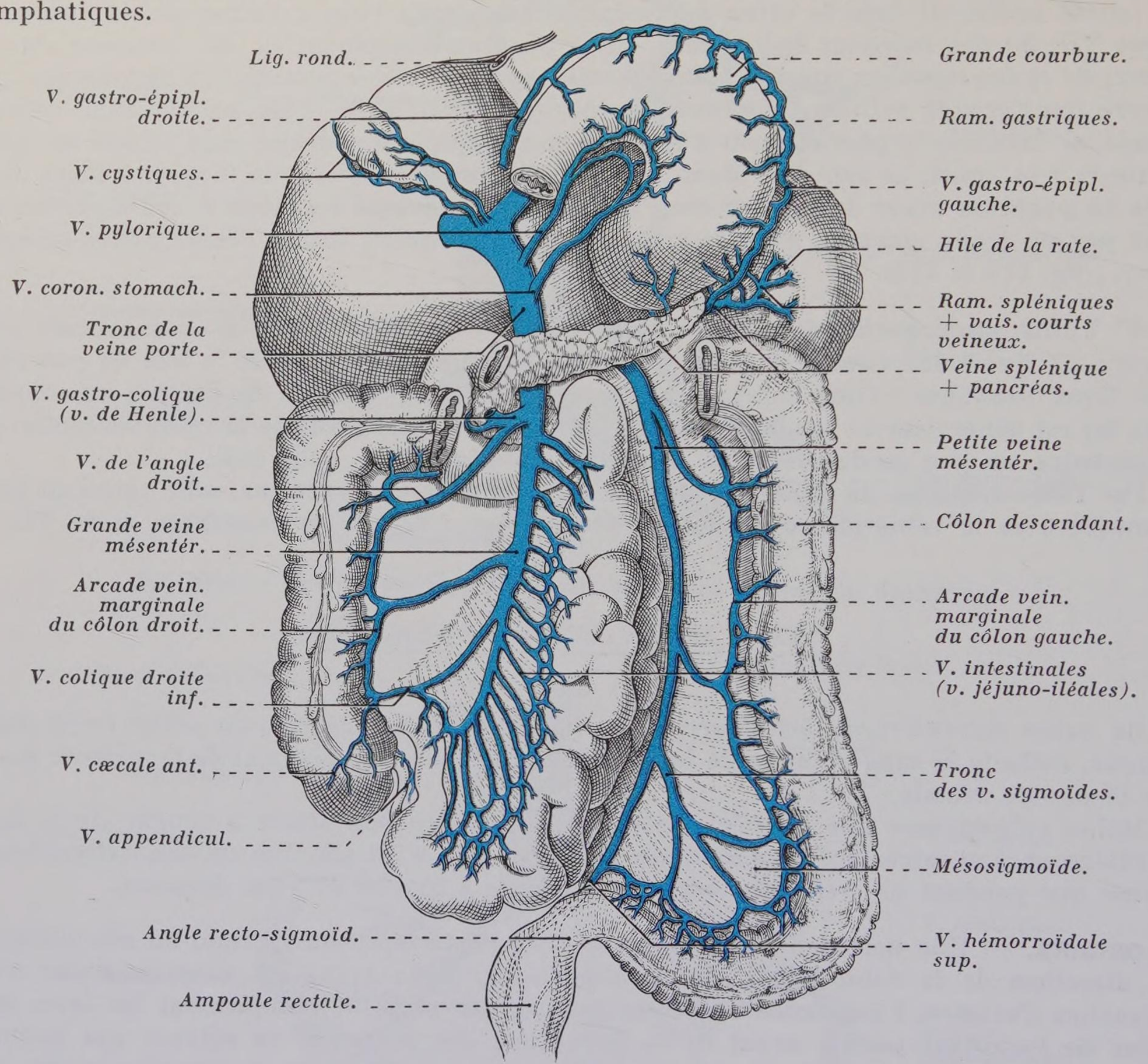

Fig. 516. — *Veine porte et ses affluents.*

2° Dans une ***deuxième portion,*** assez longue, oblique en haut et à gauche, elle abandonne franchement son artère homonyme et occupe la région lombaire; elle chemine sous le péritoine pariétal postérieur en dedans du côlon descendant; elle glisse sur la face antérieure du psoas, en dedans de l'uretère gauche et des vaisseaux spermatiques ou utéro-ovariens; elle croise en X l'artère colique gauche supérieure en passant tantôt en avant, tantôt, et le plus souvent, en arrière d'elle pour constituer l'*arc vasculaire de Treitz* (voy. : fig. 128), puis elle croise, presque au même niveau, le nerf génito-crural; elle se place alors en dedans de l'artère précitée, et tandis que celle-ci va croiser la face antérieure du rein gauche, la veine mésentérique inférieure croise son pédicule rénal et parfois la face antérieure de la capsule surrénale gauche.

Au niveau de l'angle duodéno-jéjunal qu'elle contourne, elle décrit une *crosse* et soulève le péritoine en un repli, le *repli duodénal supérieur,* qui délimite la fossette duodénale supérieure (voy. : *Fossettes duodénales,* tome VI).

3° Dans une ***troisième portion, transversale,*** la veine glisse sous la racine du mésocôlon transverse, puis elle chemine à la face postérieure du corps du pancréas, où elle est appliquée contre cet organe par le fascia rétro-pancréatique de Toldt.

En avant, le pancréas la sépare de l'arrière-cavité des épiploons et de l'estomac.

En arrière, et par l'intermédiaire du fascia rétro-pancréatique de Toldt, elle répond au pilier gauche du diaphragme, à l'aorte abdominale qui donne naissance à ce niveau à l'artère mésentérique supérieure. Lorsque le tronc spléno-mésaraïque est court, la partie terminale de la veine mésentérique inférieure est comprise entre l'origine de l'artère mésentérique supérieure en bas et l'origine du tronc cœliaque en haut; elle prend part ainsi à la constitution du quadrilatère de Rogie (voy. : fig. 508); signalons en outre, à ce niveau, le ganglion semi-lunaire gauche et l'anse mémorable de Wrisberg.

En haut, elle est côtoyée par la veine splénique, qui se rapproche de plus en plus d'elle.

BRANCHES AFFÉRENTES. VEINES COLIQUES GAUCHES. — Tous les affluents de la veine mésentérique inférieure s'abouchent sur la convexité de ce vaisseau ; ce sont les *trois veines coliques gauches,* que l'on distingue en inférieure, moyenne et supérieure; hormis la veine colique gauche supérieure, toutes ces veines suivent les artères du côlon gauche (voy. : fig. 516 et 517).

1° La ***veine colique gauche inférieure,*** issue des arcades veineuses de l'anse sigmoïde, est représentée par un tronc très court formé par la réunion des *trois veines sigmoïdes*; logées dans le mésosigmoïde, ces veines suivent leurs artères homonymes en se plaçant sur un plan postérieur et inférieur par rapport aux artères ; fréquemment, les veines sigmoïdes se jettent dans la veine mésentérique inférieure par un ou deux troncs séparés; le tronc le plus interne (et aussi le plus inférieur) accompagne l'artère sigmoïde droite.

2° La ***veine colique gauche moyenne*** naît de la partie moyenne du côlon descendant par la réunion de deux branches, l'une ascendante, l'autre descendante : c'est la *veine du côlon descendant*; généralement très courte et presque transversale, elle se jette dans la petite veine mésaraïque, assez près de son point de croisement avec l'artère colique gauche supérieure.

3° La ***veine colique gauche supérieure*** se détache un peu au-dessous de l'angle gauche du côlon, elle ramène le sang veineux de cet angle et de la moitié gauche du côlon transverse; elle n'est pas satellite de son artère; son tronc, très court, se jette obliquement dans la veine mésentérique inférieure, au niveau de la convexité de sa crosse.

Cette veine s'anastomose avec la veine colique droite supérieure en formant une longue arcade ou segment transversal de l'arcade marginale des côlons, située dans le mésocôlon transverse et satellite de l'arcade de Riolan *(arcade veineuse de Riolan).*

VEINE SPLÉNIQUE

La *veine splénique* (1) est la veine de la rate et d'une partie de l'estomac, du duodénum et du pancréas.

Volumineuse, son *calibre* est au moins égal à celui de la veine mésentérique supérieure, elle atteint 10 millimètres de diamètre à sa terminaison.

---

(1) Article à consulter : Paul Bourret : La veine splénique. *Archives d'Anatomie, d'Histologie et d'Embryologie,* 1949, p. 67.

ORIGINE, TRAJET, TERMINAISON. — Elle naît dans l'épiploon pancréatico-splénique, un peu en dedans du hile de la rate, par la réunion de cinq à six branches qui émergent du hile splénique; ces veines suivent les artères correspondantes et se placent en arrière d'elles; l'origine est généralement située sur un plan postéro-inférieur par rapport à l'artère; elle est aussi plus externe que la terminaison de l'artère en division préhilaire, donc plus rapprochée du hile (2 centimètres environ).

La veine se dirige transversalement de gauche à droite; elle croise successivement la face antérieure de la queue du pancréas, puis le bord supérieur de cet organe où elle détermine une gouttière *(gouttière des vaisseaux spléniques)*; puis elle chemine à la face postérieure du corps du pancréas; elle croise la face antérieure de l'aorte, entre l'origine du tronc cœliaque en haut, et celle de l'artère mésentérique supérieure en bas.

Elle se termine soit sur la ligne médiane, soit un peu à droite de cette ligne, *rétro-pancréatique* et *préaortique*, en s'unissant à angle droit avec la veine mésentérique inférieure, pour former le *tronc spléno-mésaraïque* (voy. : fig. 517); parfois, mais plus rarement, elle se déverse directement dans le tronc de la veine porte, un peu au-dessus du confluent des veines mésaraïques.

RAPPORTS. — Elle suit parallèlement l'artère splénique en se plaçant *au-dessous* d'elle, mais elle est plus volumineuse que cette dernière; et, tandis que l'artère est franchement sinueuse, longeant en partie le bord supérieur du pancréas, la veine est presque rectiligne, prépancréatique à son origine, et rétro-pancréatique dans la plus grande partie de son trajet.

Artère et veine spléniques se côtoient jusqu'au voisinage de la colonne vertébrale, mais tandis que l'artère venue du tronc cœliaque est oblique en bas et à gauche, la veine est située dans un plan horizontal; les deux vaisseaux s'éloignent l'un de l'autre en formant entre eux un angle ouvert vers la droite, dans l'aire duquel apparaît la face antérieure de l'aorte abdominale (Grégoire).

Dans sa **portion prépancréatique,** elle est comprise en partie dans l'épiploon pancréatico-splénique; elle répond : *en arrière,* tout d'abord à la face antérieure du rein gauche et de la capsule surrénale gauche, puis à la queue du pancréas; et *en avant,* à l'arrière-cavité des épiploons et à l'estomac.

Dans sa **portion rétro-pancréatique,** elle est appliquée contre la face postérieure du pancréas par le fascia rétro-pancréatique de Toldt, qui la sépare du pilier gauche du diaphragme et de l'aorte abdominale.

En haut, elle répond à la région cœliaque de Luschka; et *en bas,* à l'origine de l'artère mésentérique supérieure, située dans le quadrilatère de Rogie, et dont elle est séparée par la terminaison de la veine mésentérique inférieure; elle est située sur un plan antérieur et supérieur par rapport à la veine rénale gauche (voy. : fig. 507).

BRANCHES AFFÉRENTES. — Elle reçoit : des veines gastriques, correspondant aux vaisseaux courts artériels, ce sont : les vaisseaux courts veineux, la veine gastro-épiploïque gauche, des veines gastriques postérieures, au nombre de deux ou trois (Mariau), parmi lesquelles la veine cardio-tubérositaire postérieure, et des veines pancréatiques et duodénales, parmi lesquelles une branche satellite de la pancréatica magna de Haller, que nous désignerons, par homologie, sous le nom de *veine pancréatique isthmique.*

*1° **Vaisseaux courts veineux.*** — En nombre variable, et généralement grêles, les *vaisseaux courts veineux* viennent de la grosse tubérosité de l'estomac (voy. : fig. 516); ils suivent les artères homonymes et cheminent avec elles entre les deux feuillets de l'épiploon gastro-splénique; ils se terminent en partie dans la veine splénique, près de sa naissance, en partie dans ses branches d'origine.

2° ***Veine gastro-épiploïque gauche.*** — La *veine gastro-épiploïque gauche* (1) est la branche afférente la plus volumineuse de la veine splénique; elle appartient à l'*arc veineux de la grande courbure* de l'estomac (voy. : fig. 516).

Elle naît par inosculation avec la veine gastro-épiploïque droite, en un point variable de la grande courbure; elle suit tout d'abord l'artère de même nom dans l'épaisseur du grand épiploon, donc parallèlement à la grande courbure, puis elle glisse à la face postérieure de l'estomac et pénètre dans l'épiploon gastro-splénique. Située en dehors de l'artère, elle croise en arrière les plus inférieurs des rameaux artériels spléniques, pour se jeter dans la veine splénique, en avant de la queue du pancréas, ou le plus souvent au point où la veine croise le bord supérieur de cette glande, et presque toujours en dedans de la division de l'artère splénique.

Elle reçoit, par sa concavité, des *veines gastriques,* les inférieures descendantes, les supérieures presque horizontales; et, par sa convexité, des *veines épiploïques,* le plus souvent volumineuses.

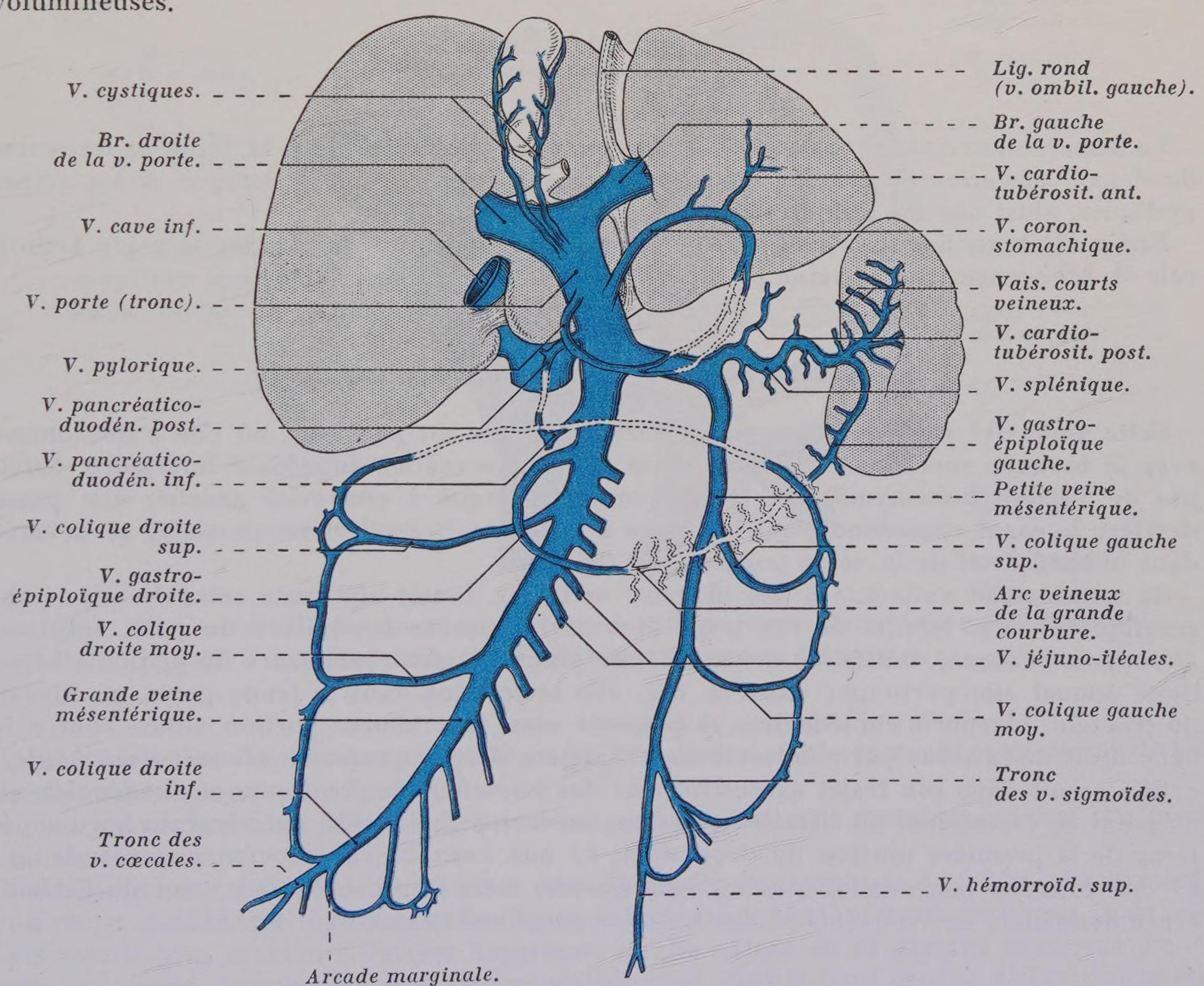

FIG. 517. — *Veine porte* (schématique).

TRONC SPLÉNO-MÉSARAÏQUE

Le *tronc spléno-mésaraïque,* ou *tronc commun des veines mésentérique inférieure et splénique,* est un gros tronc veineux très court : sa *longueur* varie entre 1 et 3 centimètres; son *diamètre* est d'environ 10 à 12 millimètres.

(1) Article à consulter : F. CALAS et COUPPIÉ : Etude de la veine gastro-épiploïque gauche. *La semaine des hôpitaux,* janvier 1956, n° 1.

Il est dirigé transversalement de gauche à droite, toutefois un peu oblique en haut et à droite; il semble continuer la direction de la veine splénique.

Situé derrière le pancréas, il forme la limite supérieure du *quadrilatère de Rogie* (voy. : fig. 508); son origine varie avec le point de convergence des veines splénique et mésentérique inférieure.

Il naît généralement un peu à droite de la ligne médiane *(type court)*, parfois sur la ligne médiane, devant l'aorte, entre le tronc cœliaque et l'artère mésentérique supérieure, plus rarement à gauche de l'aorte *(type long)* (voy. : fig. 508).

Il se termine en s'unissant à angle droit avec la veine mésentérique supérieure, derrière l'isthme du pancréas, plus près de son bord supérieur que de son bord inférieur, et cette union donne naissance au tronc de la veine porte *(confluent portal)*.

BRANCHES AFFÉRENTES

Le tronc de la veine porte reçoit les *branches afférentes* suivantes : la veine pancréatico-duodénale postérieure, la veine coronaire stomachique, la veine pylorique et les veines cystiques, ainsi que des veinules cholédociennes et épiploïques.

Enfin, les branches terminales de la veine porte reçoivent : la *gauche*, la veine ombilicale et, accessoirement, la veine pylorique; et la *droite*, parfois les veines cystiques.

1. — *Veine pancréatico-duodénale postérieure.*

Cette veine (1) naît à la face postérieure de la tête du pancréas, où elle s'anastomose avec la branche supérieure d'origine de la veine pancréatico-duodénale inférieure. Satellite de l'artère homonyme, elle décrit un trajet arqué à concavité gauche; elle passe derrière le canal cholédoque, qui la sépare à cet endroit de l'artère, puis elle se déverse dans le bord droit de la veine porte (voy. : fig. 515).

Sa terminaison s'effectue à des niveaux variables, tantôt elle reste rétro-duodéno-pancréatique dans la totalité de son trajet et n'atteint pas le bord libre du petit épiploon *(terminaison basse)*, tantôt, au contraire, elle gagne la partie inférieure du pédicule hépatique auquel elle participe; dans ce cas, elle se termine dans le tronc porte, au niveau du triangle interporto-cholédocien, et présente ainsi une courte portion située contre le flanc droit de la veine porte en arrière et au-dessus du *genu superius (terminaison haute)*.

Elle reçoit dans son trajet ascendant : *a)* des *branches pancréatiques* et *duodénales*, et, au point de croisement du canal cholédoque, une *veine duodénale*, qui vient du bord supérieur de la première portion du duodénum; *b)* une *branche cholédocienne descendante* ; *c)* une *branche pancréatique*, assez volumineuse, mais très courte, qui vient de l'échancrure duodénale de Wiart; *d)* et des *veinules ganglionnaires* (voy. : fig. 515).

2. — *Veine coronaire stomachique.*

La *veine coronaire stomachique* appartient à l'*arc veineux de la petite courbure* de l'estomac; relativement volumineuse, c'est la plus grosse branche afférente du tronc de la veine porte; son *calibre* est en moyenne de 4 millimètres de diamètre près de sa terminaison.

---

(1) Article à consulter : Petren : Die Arterien und Venen des Duodenums und des Pancreaskopfes beim Menschen. *Zeitschrift. für die gesamte Anatomie*, 1929, p. 234.

Elle naît au niveau de la petite courbure par deux branches qui sont anastomosées avec deux branches analogues, tributaires de la veine pylorique; ces deux veines, satellites des branches de bifurcation antérieure et postérieure de l'artère coronaire stomachique, montent verticalement le long de la petite courbure de l'estomac, où elles se réunissent en un tronc commun, un peu au-dessus de la partie moyenne de la portion verticale de cette courbure, pour constituer la veine coronaire stomachique proprement dite.

La veine suit tout d'abord un trajet ascendant; un peu au-dessous du cardia, elle décrit une courbe à concavité inférieure qui la porte à droite, en arrière et en bas; dans cette portion, elle est accompagnée de son artère homonyme et elle est comprise dans l'épaisseur de la faux de la coronaire stomachique; puis elle s'engage sous le péritoine pariétal postérieur où elle croise la face antérieure de l'aorte, au-dessus de l'origine du tronc cœliaque;

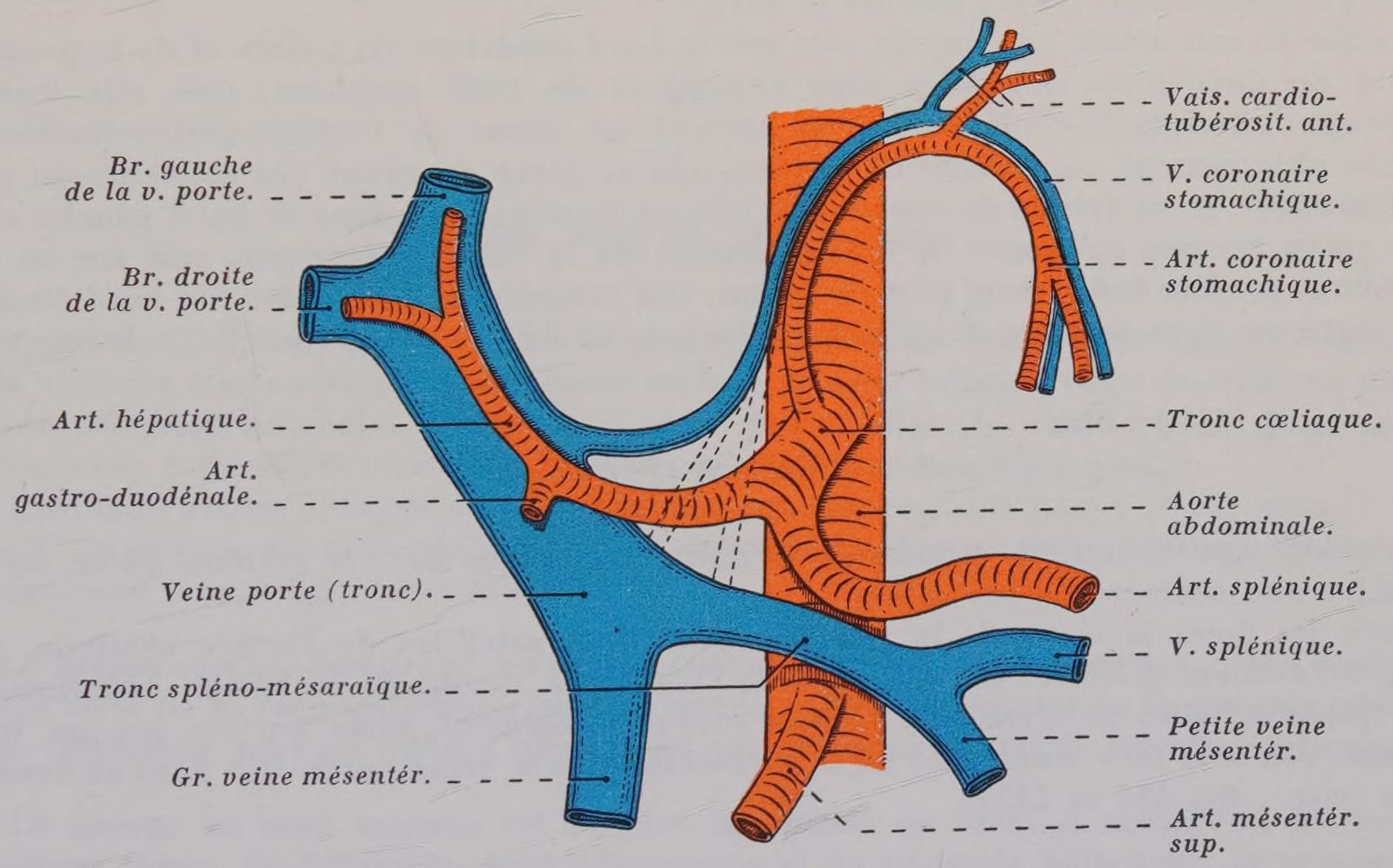

Fig. 518. — *Veine coronaire stomachique, disposition, trajet, terminaison* (schématique). *En pointillé,* ses terminaisons les moins fréquentes.

dans ce segment *(segment arqué)*, elle est le plus souvent située en avant et au-dessus de son artère homonyme (voy. : fig. 518).

Ses connexions avec le tronc cœliaque ou ses branches sont variables suivant son point de terminaison.

Abandonnant son artère homonyme dans la *région cœliaque de Luschka,* elle présente un trajet descendant, oblique en bas et à droite, sus-jacent au tronc cœliaque, puis elle s'accole le plus souvent à l'artère hépatique, qu'elle côtoie en se plaçant au-dessus d'elle; elle se termine dans le petit épiploon en s'abouchant dans le bord gauche de la veine porte, un peu au-dessus du point ou l'artère hépatique aborde ce vaisseau (50 % des cas); parfois, mais plus rarement, elle croise la face postérieure de l'hépatique commune, pour se terminer dans la veine porte à son entrée dans le petit épiploon ; parfois aussi, devenant rapidement descendante, elle croise en avant le tronc cœliaque pour glisser dans la fourche hépato-splénique; elle se termine alors, soit dans la veine splénique près de sa terminaison, soit, plus rarement, dans le tronc spléno-mésaraïque (voy. : fig. 507, 515 et 518).

Elle reçoit : *a)* dans sa *portion ascendante,* des *branches gastriques*; *b)* et au niveau de son *coude,* des *branches descendantes, cardiaques* et *œsophagiennes,* parmi lesquelles la

veine cardio-tubérositaire antérieure (voy. : fig. 517), et des *veines ganglionnaires,* issues des ganglions de la chaîne de la petite courbure.

Par l'intermédiaire de ses branches œsophagiennes, elle s'anastomose avec le système des veines azygos, tributaires du système cave supérieur (anastomoses porto-caves) (voy. : fig. 521).

3. — *Veine pylorique.*

Comme la précédente, la *veine pylorique* appartient à l'*arc veineux de la petite courbure*; elle naît au niveau de cette dernière par deux rameaux, l'un antérieur, l'autre postérieur, qui sont anastomosés avec des rameaux analogues de la veine coronaire stomachique (voyez précédemment) (voy. : fig. 516 et 521).

Satellite de son artère homonyme, elle suit le bord supérieur du pylore et de la première portion du duodénum, comprise dans l'épaisseur du petit épiploon; puis elle traverse le triangle interhépato-cholédocien, en passant en avant de l'artère gastro-duodénale ; devenue obliquement ascendante en dehors, elle se place en avant des éléments du pédicule hépatique et en dehors de son artère; elle se termine soit dans le bord gauche de la veine porte, un peu au-dessus de l'abouchement de la veine précédente, soit sur sa face antérieure; parfois enfin, mais plus rarement, elle remonte très haut dans le bord libre du petit épiploon et se termine dans la branche gauche de la veine porte (P. Descomps).

4. — *Veines cystiques.*

Les *veines cystiques* sont au nombre de *deux,* fait unique dans le système porte, où l'on rencontre une seule veine par artère.

Issues des faces latérales de la vésicule biliaire, et satellites de l'artère cystique, elles sont généralement grêles et cheminent dans l'extrémité droite de la racine hépatique du petit épiploon; elles se terminent le plus souvent isolément, mais parfois par un tronc commun, soit à la face antérieure de la bifurcation de la veine porte, soit dans sa branche droite (voy. : fig. 516 et 517).

5. — *Veine ombilicale.*

Primitivement, il existe deux veines ombilicales, l'une droite et l'autre gauche; seule, la *veine ombilicale gauche* persiste par la suite dans la vie fœtale (voy. : fig. 524).

Chez le fœtus, elle est relativement volumineuse ; elle s'étend du placenta à la face inférieure du foie. Dans le placenta, elle naît de la convergence de plusieurs branches veineuses disposées en rayons de roue. Elle occupe le cordon ombilical, où elle est accompagnée de deux artères ombilicales qui s'enroulent en pas de vis autour d'elle; elle traverse la paroi abdominale antérieure au niveau du point d'implantation du cordon (futur ombilic), puis, dans la cavité abdominale, elle abandonne ses artères satellites pour suivre d'avant en arrière le bord libre de la grande faux du péritoine, puis le sillon longitudinal gauche de la face inférieure du foie, où elle se place entre le lobe carré et le lobe gauche; elle se termine au niveau du sillon transverse du foie en se jetant dans la branche gauche de la veine porte, tantôt à angle droit, tantôt à angle obtus, presque bout à bout lorsque cette branche se prolonge en avant dans le sillon longitudinal gauche (voy. : fig. 87 et 522).

La veine ombilicale reste perméable pendant toute la vie intra-utérine; elle collecte le *sang artériel* venu du placenta et elle le transmet, d'une part, au foie par les branches de la veine porte et, d'autre part, à la veine cave inférieure, par l'intermédiaire du *canal veineux d'Arantius* (voyez plus loin) (voy. : fig. 522).

Après la naissance, la veine ombilicale s'oblitère progressivement par suite de la ligature du cordon ombilical; sa perméabilité cesse très rapidement et, à la fin du deuxième mois, elle est presque complètement oblitérée sur toute sa longueur; elle laisse comme reliquat le *ligament rond* du foie *(ligamentum teres).*

Chez l'adulte, on rencontre parfois dans l'épaisseur du ligament rond une petite veine de calibre et de longueur variables (5 à 6 centimètres de long), vestige de la veine ombilicale. Cette veine, dite *veine du ligament rond,* suit la partie la plus postérieure de ce ligament, elle débouche par un orifice étroit sur la face antérieure du recessus veineux de Hugo Rex (branche gauche de la veine porte); certains auteurs la considérent comme une veine de néoformation, dite *veine centro-ombilicale* (voy. : fig. 520).

La veine ombilicale ne possède aucun affluent sur son parcours.

***

VEINES PORTES ACCESSOIRES

Bien étudiées par Sappey (1), les *veines portes accessoires (veines de Sappey)* sont de petites veinules très courtes qui ramènent au foie du sang veineux venu des organes placés dans son voisinage immédiat et, comme la veine porte, elles s'y capillarisent de la même manière, avec cette différence qu'elles sont exclusivement périphériques.

On distingue *quatre groupes* de veines portes accessoires, qui sont : *a)* le *groupe cystique*; *b)* le *groupe du petit épiploon*; *c)* le *groupe diaphragmatique*; *d)* et le *groupe du ligament rond* (voy. : fig. 511 et 519).

1° Le **groupe cystique** comprend les *veines cystiques profondes,* au nombre d'une douzaine environ; nées de la face supérieure non péritonéale (face adhérente) de la vésicule biliaire, elles se terminent dans les lobules hépatiques qui correspondent à la fossette cystique.

2° Le **groupe du petit épiploon** est le plus important de tous; il comprend les *veines épiploïques* issues de l'épiploon gastro-hépatique et du pédicule hépatique, et accessoirement de l'estomac (on a vu la veine pylorique et la veine coronaire stomachique pénétrer directement dans le hile du foie : en pareil cas, ces veines appartiennent au groupe des veines portes accessoires).

Elles pénètrent le foie au niveau des versants antérieur et postérieur du sillon transverse du foie.

Dans ce groupe, il faut ranger les *veines* dites *du hile,* qui sont des *vasa vasorum* venus des éléments du pédicule hépatique.

3° Le **groupe diaphragmatique** comprend les *veines du ligament coronaire et des ligaments triangulaires du foie,* et les *veines du ligament suspenseur du foie,* venues du diaphragme; ces veines atteignent : les premières, la face postérieure du foie; les deuxièmes, la convexité de cet organe en passant par les ligaments précités; elles sont anastomosées avec les veines du diaphragme.

4° Le **groupe du ligament rond** ou des **veines para-ombilicales** *(veines de Sappey proprement dites)* est constitué par un nombre variable de veines, les unes grêles, les autres assez volumineuses, qui naissent de la paroi abdominale antérieure, au voisinage de

---

(1) Article à consulter : Sappey : Mémoire sur les veines portes accessoires. *Journal de l'Anatomie,* 1883, p. 517.

l'ombilic. De fines anastomoses les unissent; ces veines suivent, les unes le ligament rond, les autres, la partie antérieure du ligament suspenseur du foie (voy. : fig. 519). Elles se terminent : a) *les plus courtes,* sur le bord antérieur du foie, près de l'extrémité antérieure du sillon longitudinal gauche et sur la partie adjacente de la convexité du foie; b) *les plus longues,* sur les lèvres du sillon de la veine ombilicale; c) enfin exceptionnellement, certaines d'entre elles débouchent dans la portion restée perméable de la veine ombilicale; ces veines sont anastomosées avec les veines de la paroi abdominale antérieure (veines sous-cutanées abdominales et épigastriques).

Veine para-ombilicale de Burow. — Décrite pour la première fois chez le nouveau-né par Burow, en 1838, cette veine appartient au groupe des veines para-ombilicales dont elle représente un des éléments les plus importants; inconstante chez l'adulte, son existence est cependant signalée chez celui-ci.

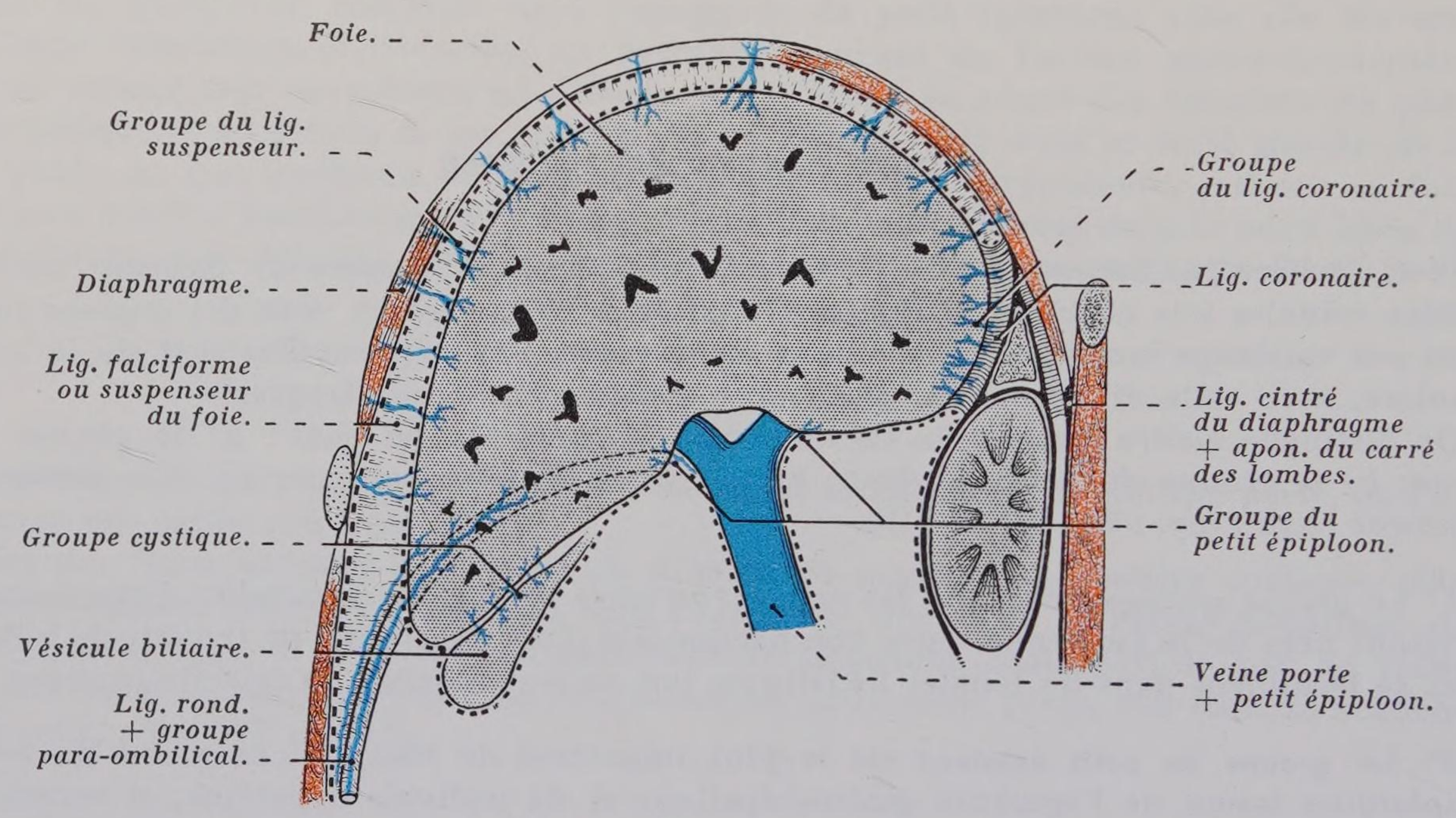

FIG. 519. — *Veines portes accessoires vues sur une coupe antéro-postérieure du foie* (schématique).
En pointillé noir, le péritoine; *en petit pointillé noir,* trajet du ligament rond.

Elle prend naissance à la face postérieure de la paroi abdominale antérieure, au niveau de la région ombilicale, par des anastomoses venues des veines épigastriques; elle suit le même trajet que le ligament rond du foie (à gauche de ce dernier) contre lequel elle est appliquée par le péritoine; elle est ainsi contenue dans l'épaisseur du bord libre de la grande faux du péritoine. Elle se termine au niveau du hile du foie soit dans la veine ombilicale, près de sa terminaison, soit dans la branche gauche de la veine porte, en se déversant sur sa face antérieure.

Pour certains auteurs (Mériel, Joris) (1), il existe parfois *deux* veines para-ombilicales, l'une *droite* et l'autre *gauche,* qui naissent de part et d'autre de l'ombilic; placées de chaque côté du ligament rond qu'elles accompagnent, elles se jettent dans la branche gauche de la

(1) Articles à consulter : MÉRIEL : Note sur le système veineux para-ombilical et ombilico-vésical. *Bulletin de la Société Anatomique de Paris,* 1902, n° 5, p. 469.
JORIS : Recherches sur les veines ombilicales et para-ombilicales. *Bulletin de l'Académie royale de Belgique,* 24 juin 1905.

veine porte de part et d'autre de l'insertion du ligament rond sur cette veine (il est à noter que la description de Burow ne portait que sur une *veine impaire* et *gauche*) (voy. : fig. 520).

Les veines portes accessoires sont valvulées, et la concavité des valvules regarde le foie, de telle sorte que normalement la circulation s'y établit de la périphérie vers le foie; dans la cirrhose du foie, la compression portale force ces valvules, et la circulation s'établit en sens inverse, constituant ainsi une voie de dérivation, mais toujours insuffisante.

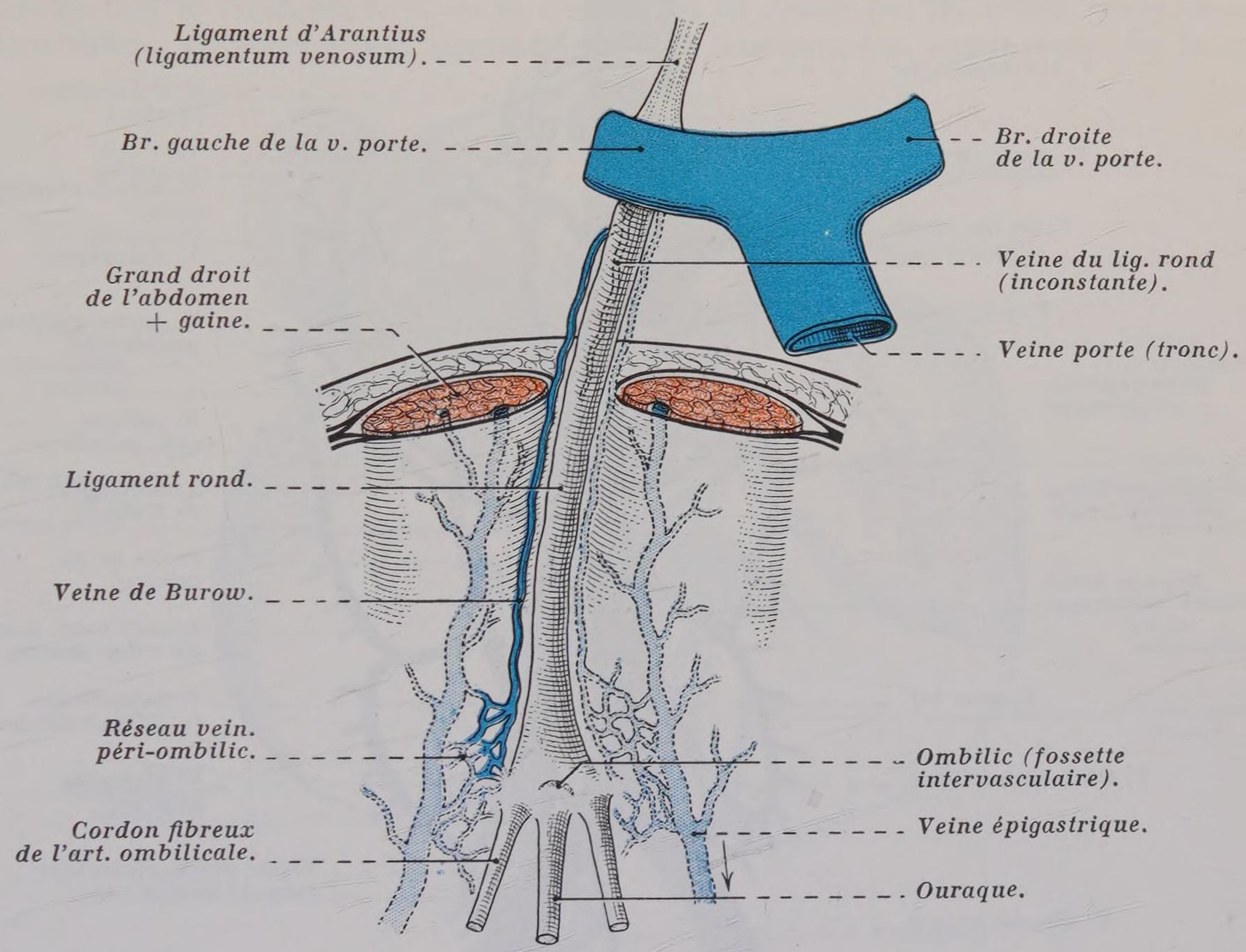

Fig. 520. — *Veines para-ombilicales, vue postérieure* (demi-schématique). La flèche indique le sens du courant sanguin dans la veine épigastrique.

***

ANASTOMOSES PORTO-CAVES

Le système porte n'est pas complètement isolé de la circulation veineuse générale, car il présente de multiples anastomoses avec le système cave *(anastomoses porto-caves)*; mais toutes ne possèdent pas la même valeur. Ces anastomoses sont situées : *a)* les unes, *principales*, au niveau de la naissance de ses branches d'origine; *b)* les autres, *accessoires*, au niveau du péritoine pariétal; *c)* enfin, *chez le fœtus*, le canal veineux d'Arantius établit la communication entre les deux systèmes.

Les anastomoses porto-caves se font par l'intermédiaire : 1° des plexus veineux du tube digestif sous-diaphragmatique, au niveau de l'œsophage, du cardia et du rectum; 2° du système des veines de Retzius (anastomoses péritonéales) 3° et de certaines veines portes accessoires (groupe diaphragmatique et groupe du ligament rond) (voy. : fig. 521).

1° **Anastomoses cardio-œsophagiennes.** — Elles se font principalement par l'intermédiaire des veines cardio-œsophagiennes, tributaires de la crosse de la veine coronaire stomachique, et des veines œsophagiennes, tributaires du système cave supérieur par les veines azygos.

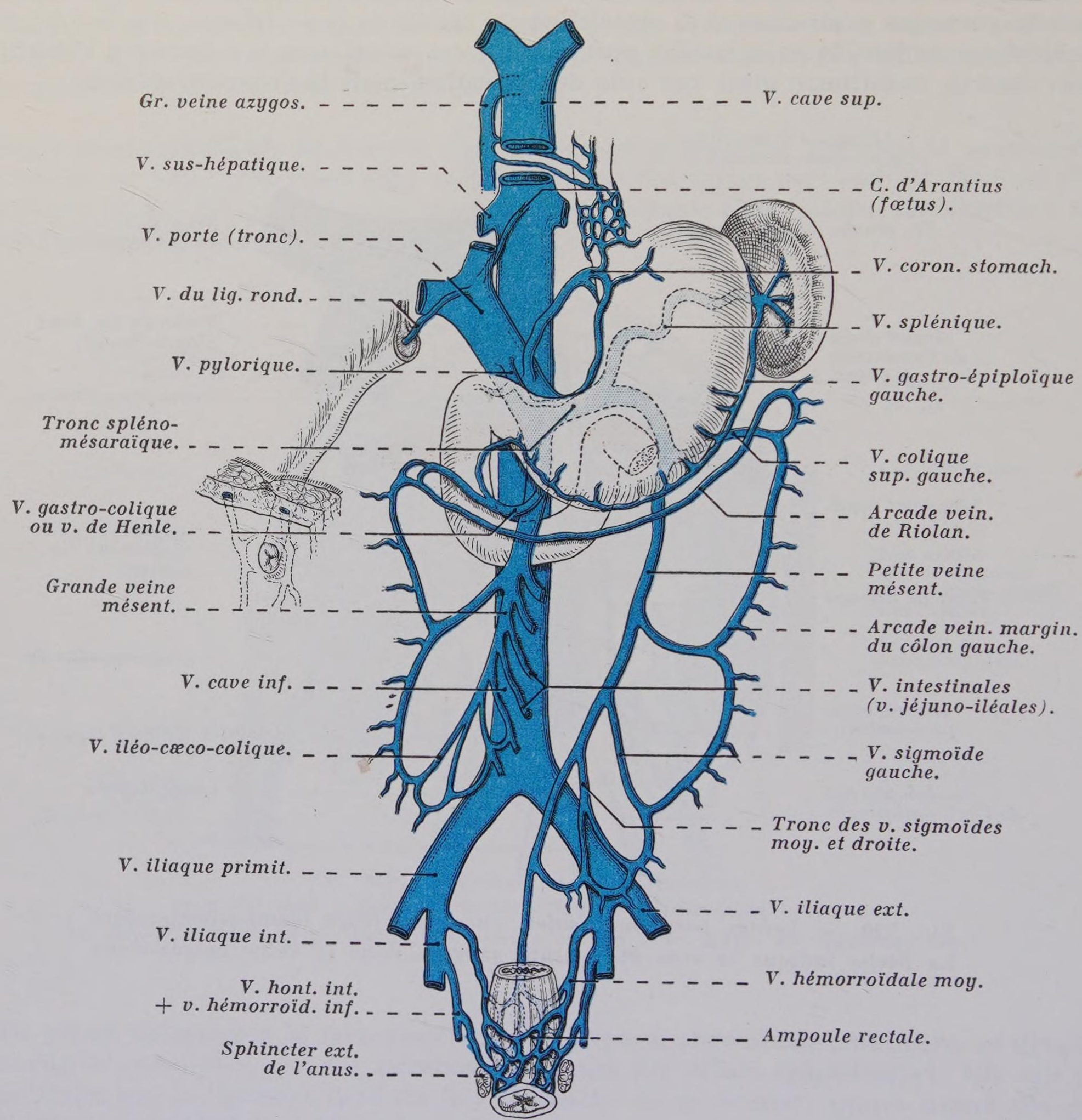

FIG. 521. — *Système de la veine porte et anastomoses porto-caves* (demi-schématique).

Accessoirement, elles se font également au niveau du ligament phréno-gastrique, par l'intermédiaire des veines gastriques, tributaires du système porte, et des veines diaphragmatiques inférieures, tributaires du système cave inférieur.

2° **Anastomoses rectales.** — Ce sont les plus importantes de toutes; elles se font par l'intermédiaire des branches d'origine de la veine hémorroïdale supérieure, tributaire du système porte, et des veines hémorroïdales moyennes et inférieures, tributaires du système cave inférieur par les veines ou plexus hypogastriques (voy. : fig. 521).

3° **Système de Retzius.** — On désigne sous le nom de *système de Retzius* (1) des veines péritonéales qui font communiquer les ramifications portales du tube digestif à leur origine avec les branches veineuses du péritoine pariétal (voy. : *Vaisseaux du péritoine*, tome VI).

Du côté du système cave inférieur, ces veines se déversent dans les veines sacrées, lombaires, rénales, capsulaires et diaphragmatiques inférieures.

Les anastomoses porto-caves ont une grande importance dans la pathologie hépatique; elles permettent le rétablissement de la circulation de retour par les veines caves au cours des syndromes d'hypertension portale, soit par compression extrinsèque de la veine

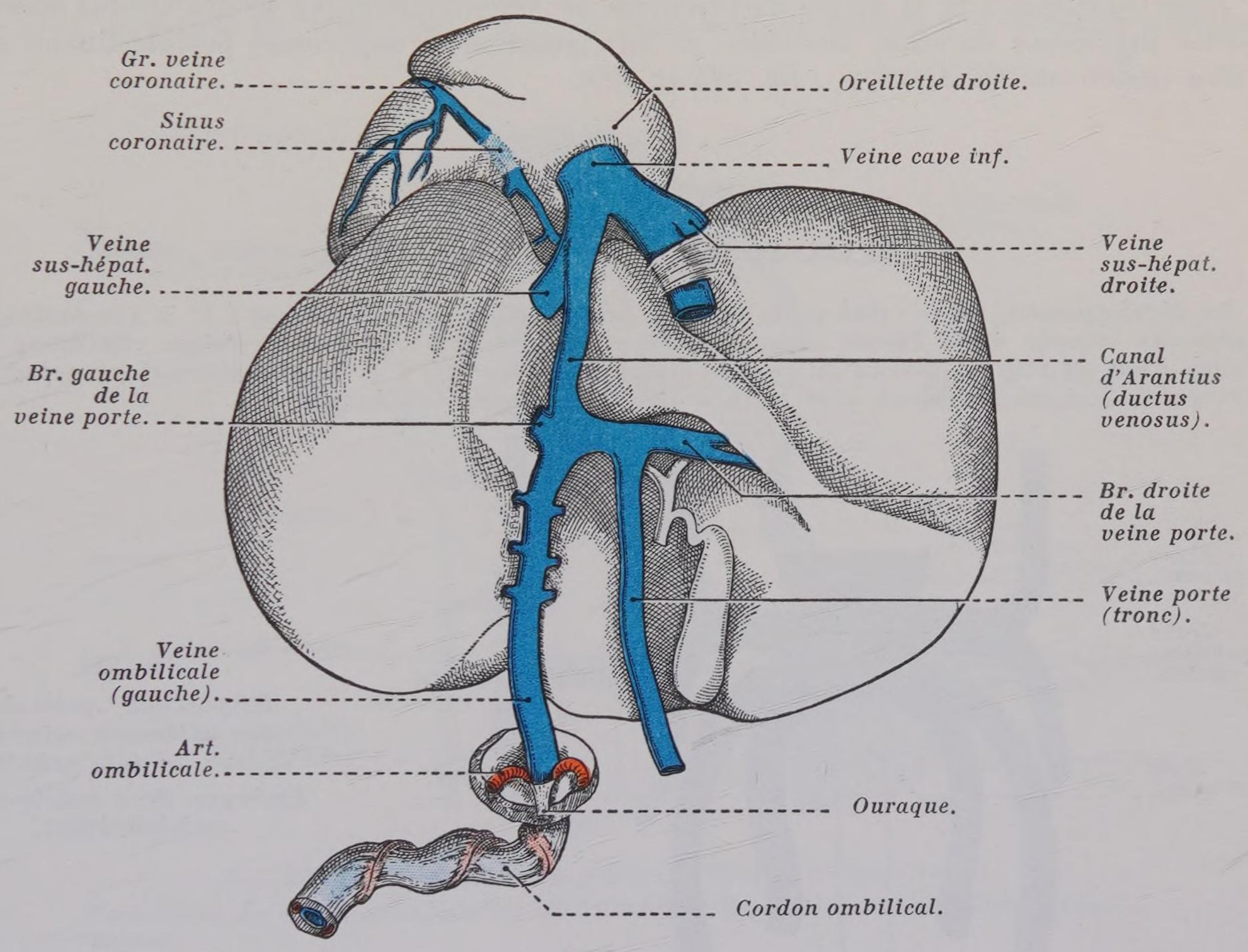

FIG. 522. — *Veines de la face inférieure du foie à la naissance. Canal veineux d'Arantius.*

porte par une tumeur (kyste hydatique du foie, cancer du pylore ou des voies biliaires), soit par cirrhose atrophique (cirrhose de Laënnec); enfin, ces anastomoses expliquent également l'apparition dans les cirrhoses du foie des varices cardio-œsophagiennes, des hématémèses et des hémorroïdes.

Canal veineux d'Arantius. — Le *canal veineux d'Arantius* (2) est un tronc veineux fœtal, dépourvu de branches collatérales afférentes, qui s'étend de la branche gauche de la veine porte, où il naît le plus souvent en regard de l'abouchement de la veine ombilicale (parfois un peu à droite de cette dernière), à la veine sus-hépatique gauche (veine

(1) Anatomiste suédois (1796-1860).
(2) Anatomiste et chirurgien italien (1530-1589), fut professeur à l'Université de Bologne.

hépatique efférente) où il se termine; plus rarement, il aboutit directement à la veine cave inférieure, dont il devient un affluent chez le fœtus.

Il occupe la partie postérieure du sillon longitudinal gauche de la face inférieure du foie, entre le lobe gauche et le lobe de Spigel.

En tant qu'anastomose porto-cave, il permet au sang maternel venu du placenta par la veine ombilicale d'atteindre directement la veine cave inférieure sans passer par le foie : c'est la *voie de dérivation temporaire* (voy. : fig. 522).

Le canal d'Arantius s'oblitère au cours du premier mois qui suit la naissance; il laisse comme reliquat chez l'adulte un ligament fibreux que nous désignerons, par analogie, sous le nom de *ligament d'Arantius (ligamentum venosum)* (voy. : fig. 520).

Embryologiquement, il dérive de l'*anastomose ombilico-vitelline droite* tendue entre la partie supérieure du sinus annulaire de His (anastomose supérieure préintestinale) et la veine ombilicale droite (voy. : fig. 525 et 526).

***

DÉVELOPPEMENT DE LA VEINE PORTE

Le développement de la veine porte est fort complexe; il est subordonné : 1° à l'évolution des vaisseaux veineux de la future région hépatique, et plus spécialement des veines vitellines; 2° à l'apparition du foie au niveau du *septum transversum de His* ; 3° et aux connexions primitives que présentent ces vaisseaux avec le tube intestinal (futur duodénum).

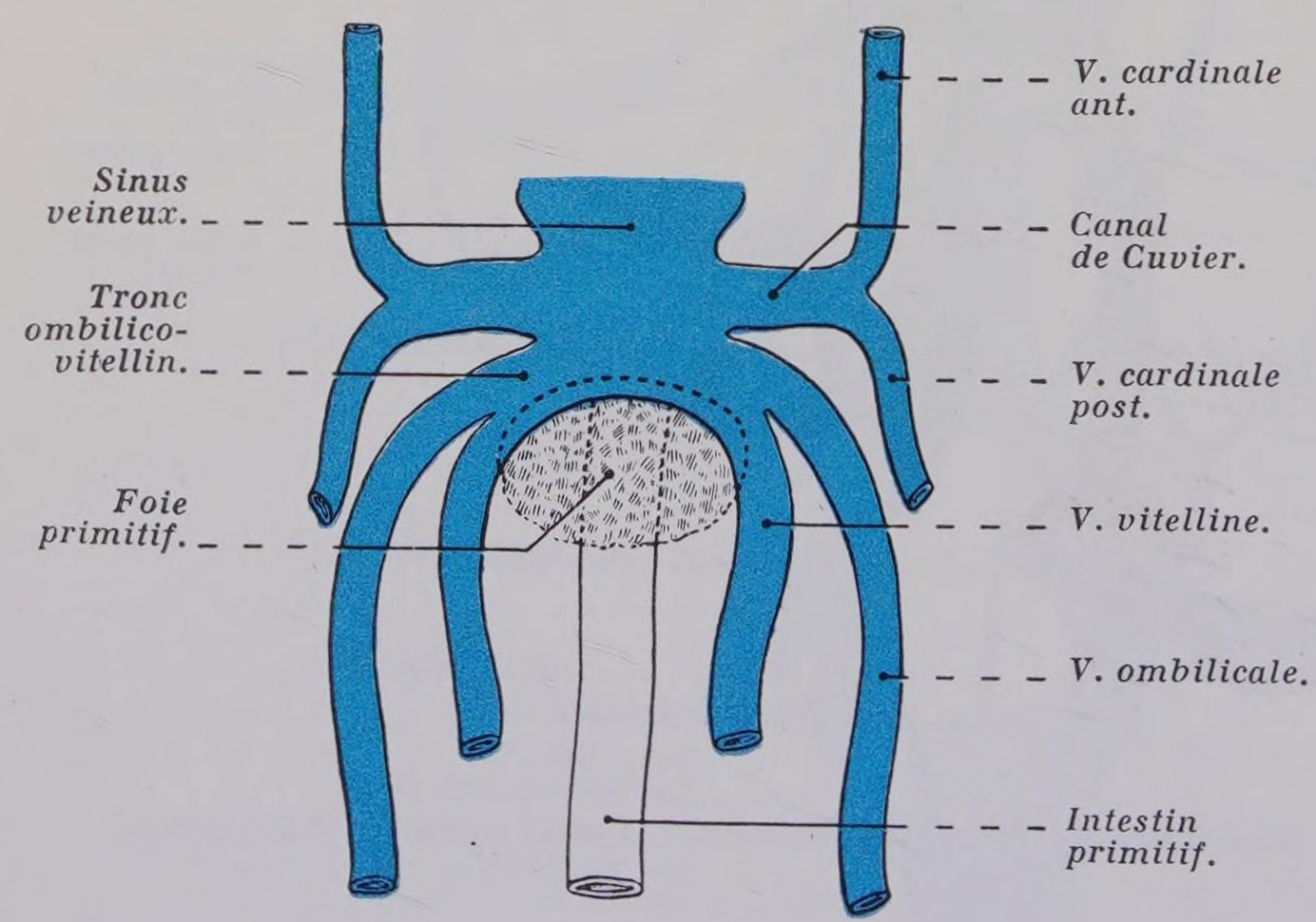

FIG. 523.
Disposition primaire des vaisseaux veineux autour du foie primitif. Embryon de 4 millimètres (schématique).

1° **Disposition primaire des vaisseaux veineux de la région hépatique.** — Les *veines vitellines* ou *omphalo-mésentériques* venues des parois de la vésicule ombilicale (sac vitellin) cheminent dans l'épaisseur de la splanchnopleure, pour aboutir au sinus veineux en contournant le foie (foie primaire).

Les *veines ombilicales* issues du placenta rejoignent la partie terminale des veines vitellines pour former de chaque côté de la ligne médiane le *tronc ombilico-vitellin* qui, uni au canal de Cuvier homolatéral, se déverse à la partie postérieure du sinus veineux (voy. : fig. 523).

L'ébauche du foie apparaît dans le *septum transversum*, au-dessous et en arrière des veines ombilicales, mais tandis que ces veines encadrent tout d'abord l'intestin primitif et le foie primaire (voy. : fig. 523), les veines vitellines seront rapidement recoupées par le développement du foie primaire; et la partie terminale de ces veines émet de nombreux bourgeons vasculaires qui constituent un véritable réseau capillaire (sinusoïdes) interposé entre les travées de cellules hépatiques.

2° **Evolution des veines vitellines et ombilicales.** — Dans la future région hépatique, les veines vitellines échangent de très bonne heure (embryons de 3 à 4 millimètres) *trois anastomoses*, dont les

deux extrêmes sont antérieures par rapport à l'intestin primitif (futur duodénum) et la moyenne postérieure.

La première apparue est située en arrière de l'intestin, immédiatement au-dessous de l'ébauche dorsale du pancréas *(anastomose rétro-intestinale, sous-pancréatique)*; la seconde en date est la plus inférieure, elle croise l'intestin en avant, un peu au-dessus de l'ombilic *(anastomose préintestinale inférieure* ou *caudale)*; enfin, la troisième, la plus élevée, passe en avant de l'intestin, immédiatement au-dessus de l'ébauche hépato-cystique *(anastomose préintestinale supérieure* ou *craniale)*; ainsi se constitue autour de l'anse duodénale un double anneau veineux ayant l'aspect du chiffre 8, dont l'ensemble constitue le *sinus annulaire de His* (voy. : fig. 524).

La veine ombilicale gauche, dont le développement et l'importance l'emportent très rapidement sur la droite, envoie une anastomose à la partie supérieure gauche du sinus annulaire (voy. : fig. 524 et 525), et simultanément on assiste à l'atrophie, puis à la disparition du segment terminal ou juxta-hépatique de la veine ombilicale gauche et de la veine ombilicale droite en totalité. La partie terminale des veines vitellines envoie dans la masse hépatique de multiples branches

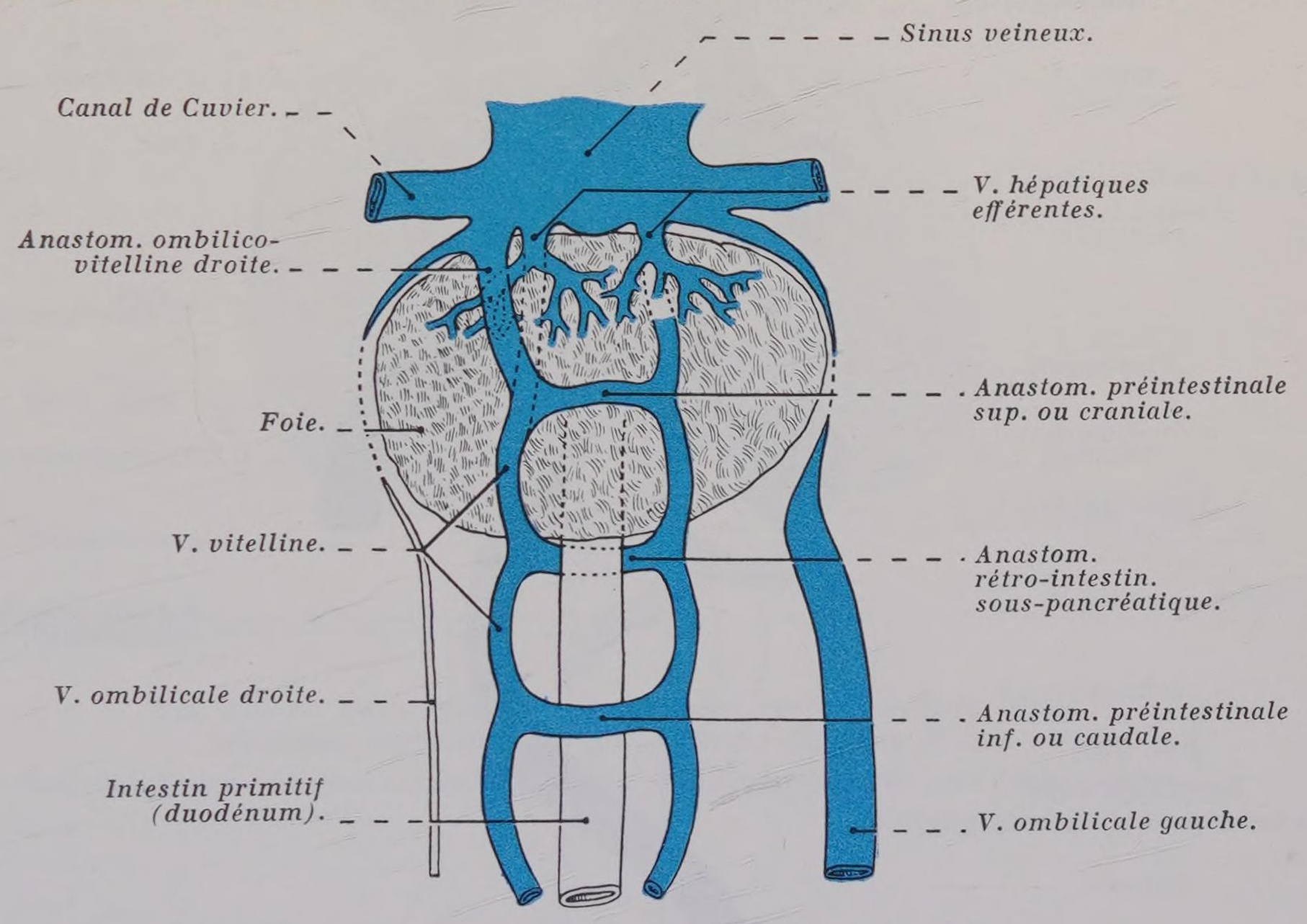

FIG. 524. — *Evolution des veines vitellines et ombilicales. Formation du sinus annulaire de His. Embryon de 6 millimètres* (schématique).

collatérales qui se réunissent tout d'abord en formant deux troncs veineux : ce sont les *veines hépatiques efférentes,* puis celles-ci convergeant l'une vers l'autre donnent naissance à la *veine hépatique commune* (voy. : fig. 524, 525 et 526).

Une disposition analogue s'établit au niveau des extrémités droite et gauche de l'anastomose craniale, donnant ainsi naissance aux *veines hépatiques afférentes.*

A ce stade, le réseau capillaire intra-hépatique se trouve interposé entre les ramifications des veines hépatiques afférentes et efférentes, constituant ainsi le *système porte-hépatique*; pendant un certain temps de la vie embryonnaire, le sang de la vésicule ombilicale pourra emprunter *deux voies* : *a)* l'une, *directe* : c'est celle des veines vitellines; *b)* l'autre, *indirecte,* est constituée par le *système porte-hépatique.*

3° **Formation de la veine porte.** — La formation de la veine porte est liée à la régression totale : *a)* d'une part, de toute la partie terminale des veines vitellines comprise entre le sinus annulaire et les veines hépatiques efférentes; *b)* et, d'autre part, de certains segments du sinus annulaire, qui sont la partie droite de l'anneau inférieur et la partie gauche de l'anneau supérieur (voy. : fig. 524 et 526); ainsi se trouve constituée une veine unique, la *veine porte,* et celle-ci se jette directement dans la veine hépatique commune, par l'intermédiaire d'une *anastomose ombilico-vitelline* (droite), dite *canal d'Arantius* (voy. : fig. 526).

A ce stade, le sang veineux de la masse intestinale peut suivre *deux voies* pour aboutir à la veine

cave inférieure : *a)* l'une, *directe,* par l'intermédiaire de la veine porte et du canal d'Arantius; *b)* l'autre, *indirecte,* par l'intermédiaire des veines hépatiques afférentes et efférentes, entre lesquelles s'interposent le système capillaire porte-hépatique (voy. : fig. 526).

4° **Situation définitive de la veine porte.** — La situation définitive de la veine porte est conditionnée par : *a)* la torsion de l'anse ombilicale; *b)* la formation de la boucle duodénale; *c)* la constitution du petit épiploon, qui représente la portion rétro-hépatique du mésogastre antérieur dans le bord libre duquel se trouvent situés : le segment supérieur de la veine porte et les voies biliaires extra-hépatiques; *d)* enfin, par l'accolement du mésoduodénum à la paroi abdominale postérieure *(fascia de Treitz).*

La veine porte comprend alors *deux portions* : *a)* une *portion basse,* profonde, cachée et fixe, rétro-duodéno-pancréatique; *b)* et une *portion haute,* comprise dans le bord libre du petit épiploon.

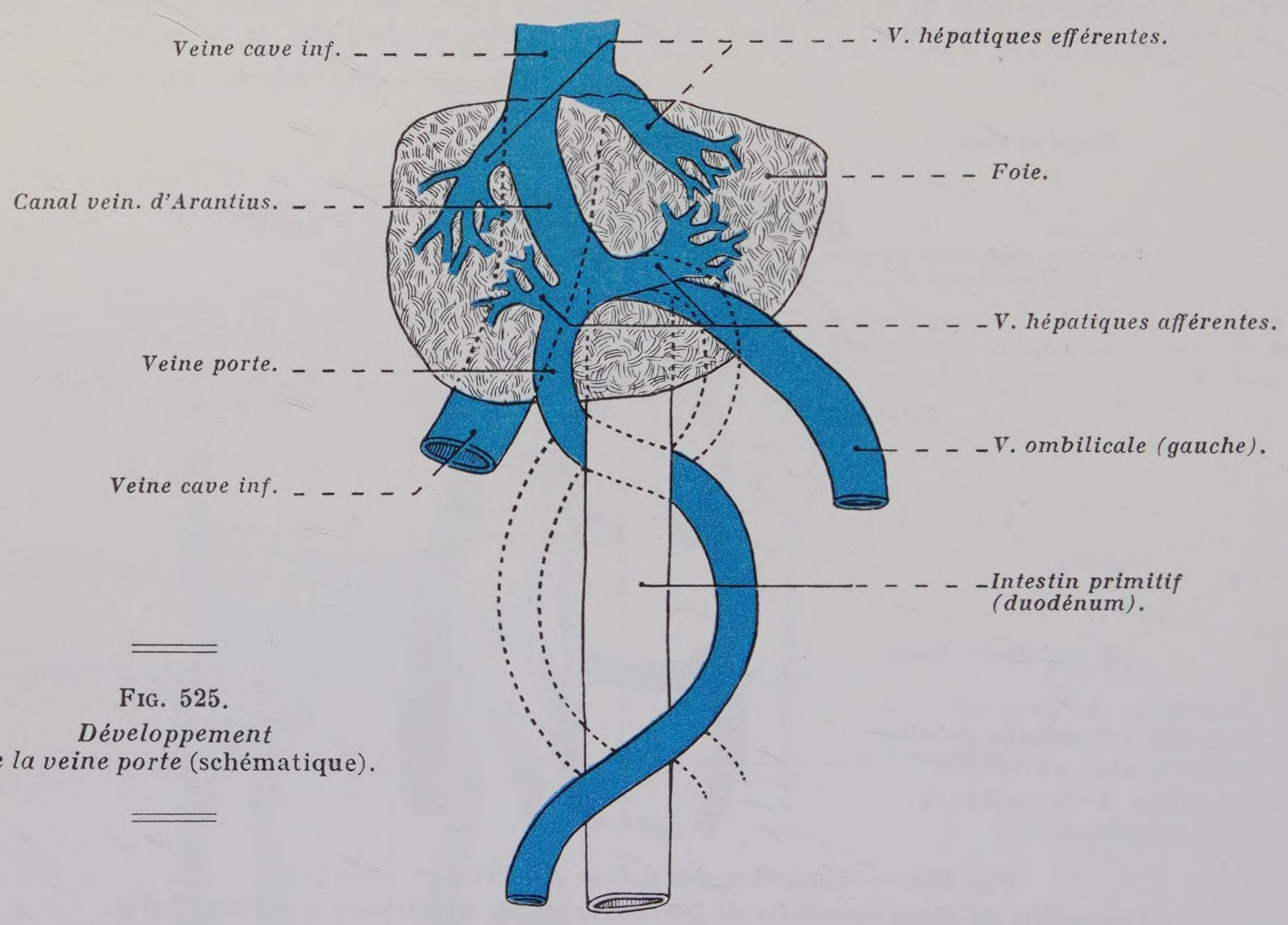

FIG. 525.
Développement de la veine porte (schématique).

La *branche droite* de la veine porte dérive de la veine vitelline droite, d'abord très courte, elle s'allonge par remaniement (Tourneux).

La *branche gauche* dérive de la partie supérieure de l'anneau proximal du sinus annulaire de His, et la veine hépatique afférente qui la continue au-delà de la veine ombilicale pénètre le lobe gauche du foie; cette dernière naît le plus souvent du canal d'Arantius, un peu en avant de la branche gauche de la veine porte.

Le *carrefour veineux,* représenté par le segment initial de la veine hépatique afférente gauche et par la partie terminale de la veine ombilicale, donne naissance au *recessus veineux de Hugo Rex* ou segment incurvé de la branche gauche de la veine porte (voy. : *Division de la veine porte. Branches terminales*).

La partie de la veine vitelline ou omphalo-mésentérique droite, satellite de l'artère homonyme située au-dessus du sinus annulaire, donne naissance à la *veine mésentérique supérieure.*

Le *canal d'Arantius* persiste pendant toute la vie fœtale. A la naissance, le canal d'Arantius et la veine ombilicale, qui représentent jusque-là la *voie veineuse principale,* s'atrophient et leur disparition donne naissance à un cordon fibreux *(ligament d'Arantius* ou *ligamentum venosum),* pour le canal d'Arantius, et au *ligament rond* du foie, pour la veine ombilicale gauche.

Après la ligature du cordon ombilical, le sang suit le cours normal qu'il possède chez l'adulte, il traverse le foie par les ramifications de la veine porte (veines hépatiques afférentes ou branches droite et gauche), puis il se déverse dans la veine cave inférieure par les veines hépatiques efférentes.

En résumé, le développement de la veine porte nous explique : *a)* la constitution du *système porte-hépatique,* avec ses capillaires interposés entre les deux systèmes veineux afférent (veine porte) et efférent (veines sus-hépatiques) ; *b)* les rapports du tronc porte et de la veine mésentérique supérieure, avec le duodénum, le pancréas et le fascia de Treitz; *c)* et les reliquats fibreux sous-hépatiques *(ligament d'Arantius* et *ligament rond),* qui résultent de la ligature du cordon ombilical, partant de l'établissement de la *circulation porte-hépatique.*

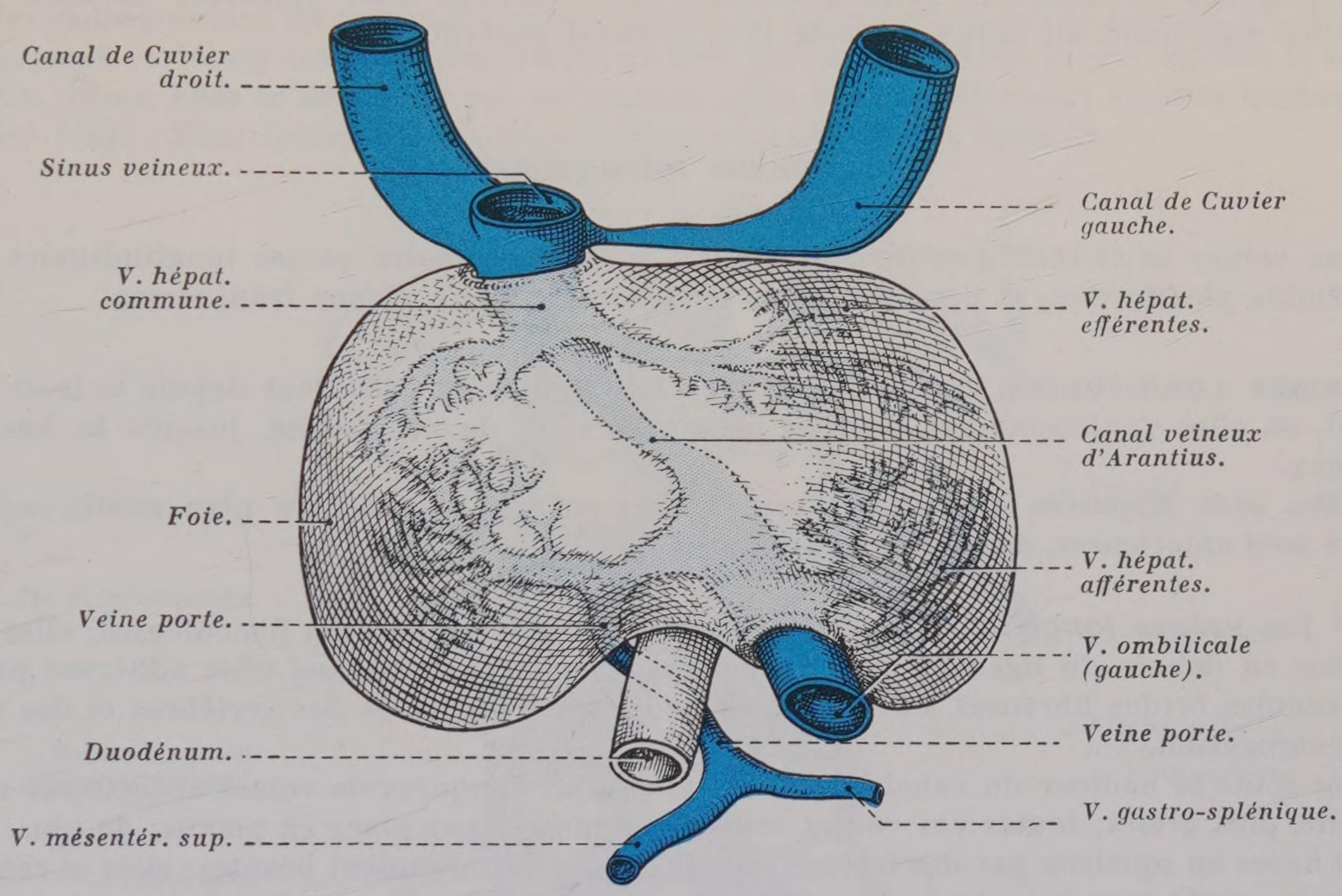

Fig. 526. — *Développement de la veine porte, vue antérieure (embryon humain de 9 millimètres)* (d'après Mall).
Les vaisseaux veineux intra-hépatiques sont supposés vus par transparence.

VEINES DU RACHIS

Les *veines du rachis* constituent un système veineux plexiforme, à type segmentaire, tributaire du *système cave* (*supérieur* et *inférieur*), qui s'étend sur toute la hauteur de la colonne vertébrale, depuis l'atlas jusqu'au coccyx *(rete venosum vertebræ).* Leur *territoire* est très étendu; il comprend le rachis mobile et les articulations vertébrales, le sacrum et le coccyx, la moelle épinière (partiellement) et ses enveloppes méningées, les racines rachidiennes, les muscles spinaux, les muscles profonds de la nuque et les muscles prévertébraux; il correspond aux artères vertébrales, cervicales profondes et ascendantes, ainsi qu'aux branches artérielles dorso-spinales issues des artères intercostales, lombaires et sacrées latérales.

A chaque vertèbre est annexée une *double couronne veineuse*; *a)* l'une, *intra-rachidienne,* occupe la périphérie du trou rachidien entre la dure-mère et la vertèbre (espace épidural); *b)* l'autre, *extra-rachidienne,* s'applique autour de la vertèbre (voy. : fig. 532).

Ces deux systèmes veineux communiquent largement entre eux par les veines des trous de conjugaison et par des veines perforantes osseuses (veines diploétiques vertébrales) et perforantes ligamentaires; enfin, du haut en bas de la colonne vertébrale, chaque segment

veineux s'anastomose par des *veines longitudinales* avec les segments veineux sus- et sous-jacents.

Le *système veineux rachidien* comprend donc : *a)* des *plexus intra-rachidiens*; *b)* des *plexus extra-rachidiens*; *c)* et des *veines émissaires* qui collectent le sang veineux dans des troncs qui sont eux-mêmes des affluents directs ou indirects du système cave.

Les veines rachidiennes sont valvulées; leurs valvules sont orientées de telle sorte qu'elles s'opposent au reflux du sang vers le canal rachidien.

1. — *Plexus intra-rachidiens.*

Les veines intra-rachidiennes sont représentées par quatre veines longitudinales plus ou moins plexiformes, et par des veines horizontales, dites plexus transverses.

VEINES LONGITUDINALES. — Les veines longitudinales s'étendent depuis le trou occipital, où elles s'anastomosent avec les plexus veineux de cet orifice, jusqu'à la base du coccyx.

Elles sont disposées à peu près symétriquement par rapport au plan médio-sagittal; deux sont antérieures, deux sont postérieures.

1° Les ***veines longitudinales antérieures*** sont volumineuses et flocculeuses; elles sont situées en dehors du ligament vertébral commun postérieur, auquel elles adhèrent par de minuscules brides fibreuses, et un peu en dedans des pédicules des vertèbres et des trous de conjugaison.

Sur toute la hauteur du canal rachidien, elles sont flanquées de veines accessoires collatérales plus grêles; toutes ces veines sont anastomosées par place en plexus; de plus, elles sont fixées au squelette par des tractus fibreux qui les maintiennent béantes; elles se renflent dans la partie moyenne du corps vertébral.

2° Les ***veines longitudinales postérieures*** sont moins volumineuses que les précédentes, moins régulières aussi et plus plexiformes *(plexus longitudinaux postérieurs)*; assez souvent, elles sont représentées à droite et à gauche par deux veines parallèles plus ou moins volumineuses, fréquemment anastomosées entre elles : ce sont les *veines longitudinales postérieures de Breschet* (voy. : fig. 532).

Elles sont situées en arrière des trous de conjugaison, en avant des lames vertébrales et des ligaments jaunes; elles baignent dans du tissu cellulaire et, à l'inverse des précédentes, elles ne sont ni fixes, ni béantes, aussi sont-elles capables de fuir sous l'aiguille dans la ponction lombaire et, pour la même raison, il est possible d'éviter leur blessure en les réclinant avec douceur, au cours des interventions chirurgicales, sur le canal rachidien après laminectomie.

PLEXUS TRANSVERSES. — Au niveau de chaque vertèbre, les quatre veines longitudinales, ou les plexus longitudinaux qui les remplacent par endroits, sont reliés entre elles (ou entre eux) par des veines plexiformes dans lesquelles la majeure partie du sang veineux intra-rachidien est collecté : ce sont les *plexus transverses* (voy. : fig. 532).

D'après leur situation, les plexus transverses se distinguent en antérieurs, postérieurs et latéraux.

1° Les ***plexus transverses antérieurs*** s'étendent horizontalement entre les veines longitudinales antérieures; ils sont situés entre la partie moyenne de chaque corps vertébral et le ligament vertébral commun postérieur.

Ils reçoivent des *veines diploétiques du corps vertébral*; généralement volumineuses et

très courtes, ampullaires par place (voy. : fig. 527). Ces veines sont au nombre de quatre à cinq par vertèbre; dans le corps vertébral, elles naissent au niveau de la *zone vasculaire équatoriale,* elles sont généralement disposées dans un sens radiaire à direction antéro-postérieure; celles de la partie axiale sont toujours plus volumineuses que les autres, elles débouchent dans le canal rachidien où elles émergent au niveau d'orifices vasculaires très apparents sur la face postérieure des corps des vertèbres (ces orifices sont même apparents sur les radiographies de rachis de jeunes sujets), au niveau d'une petite fossette située sous le ligament vertébral commun postérieur: ce sont les *veines radiées* (voy. : fig. 530 et 532); parfois même, elles se déversent par un ou deux gros troncs collecteurs *(troncs basi-vertébraux)* (voy. : *Description d'une vertèbre type. Vascularisation,* tome I).

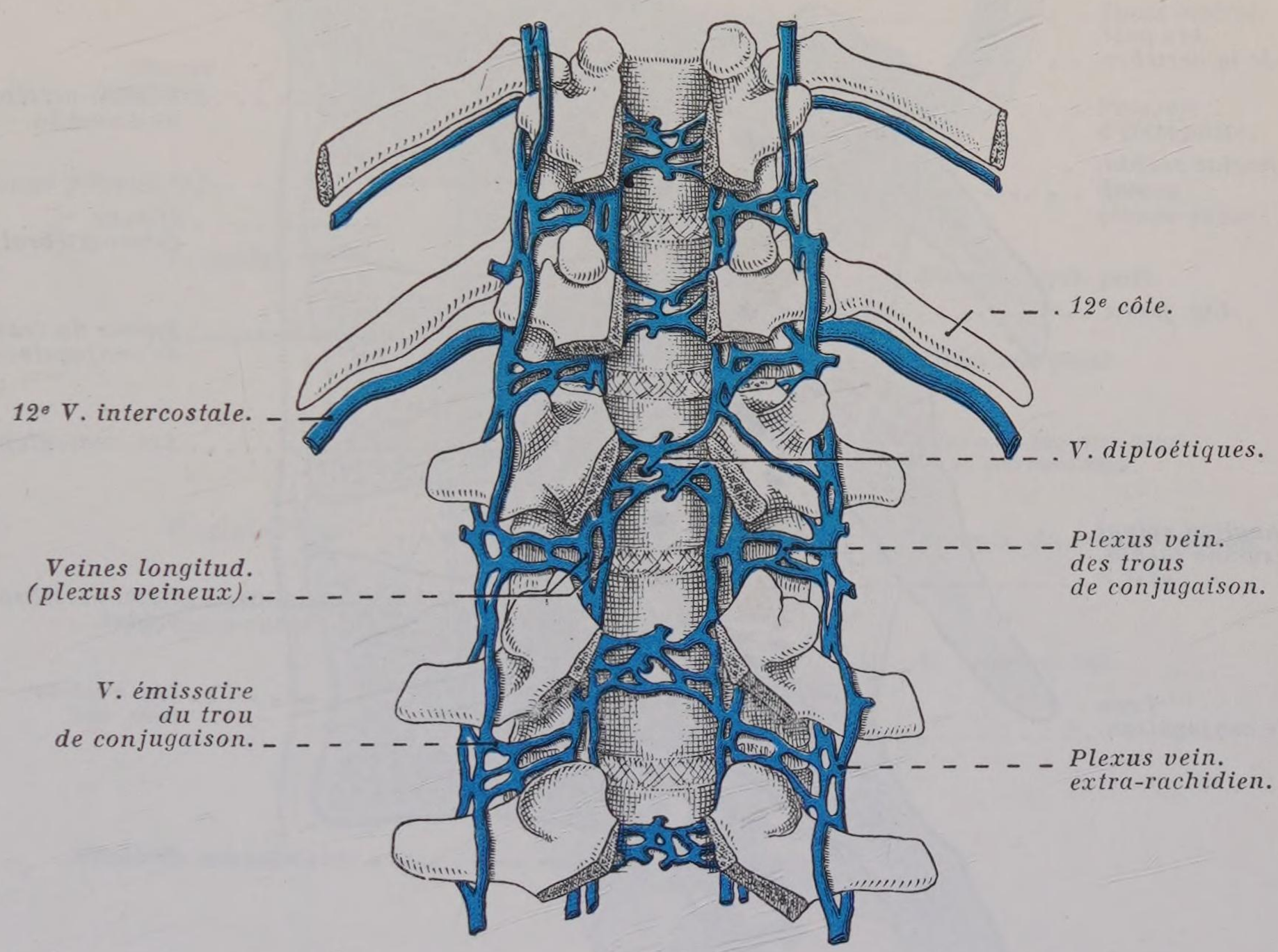

FIG. 527. — *Veines du rachis dans le segment dorso-lombaire; vue postérieure après ablation des arcs postérieurs des vertèbres.*

2° Les ***plexus transverses postérieurs*** sont constitués par des veines moins volumineuses que les précédentes, mais plus flexueuses; ces veines unissent obliquement ou horizontalement les veines ou les plexus longitudinaux postérieurs.

Ces plexus reçoivent des *veines osseuses* et *ligamentaires* provenant de l'arc postérieur vertébral et des apophyses transverses et épineuses; ils sont anastomosés avec les veines extra-rachidiennes à travers les ligaments jaunes.

3° Les ***plexus transverses latéraux*** sont formés de veines plexiformes, très courtes et grêles, tendues latéralement entre les veines longitudinales antérieures et postérieures, au-dessus et au-dessous des trous de conjugaison; ils se déversent en partie dans les veines des trous de conjugaison.

Ces plexus reçoivent les veines radiées des corps vertébraux et les veines des pédicules.

Dans leur ensemble, les plexus transverses forment un véritable anneau veineux segmentaire qui entoure la dure-mère rachidienne (voy. : fig. 532).

VEINES DES TROUS DE CONJUGAISON. — La plus grande partie du sang veineux des plexus intra-rachidiens s'échappe par des veines latérales appelées *veines des trous de conjugaison.* Ces veines, bien étudiées par Walther en 1885, sont généralement au nombre de quatre et se distinguent par leur situation, en deux supérieures et deux inférieures; elles occupent les angles correspondants de l'orifice *(veines angulaires).*

Elles se détachent, au niveau de l'orifice interne du trou de conjugaison, d'un plexus circulaire *(circellus foraminis)* qui est rattaché aux plexus transverses latéraux et qui

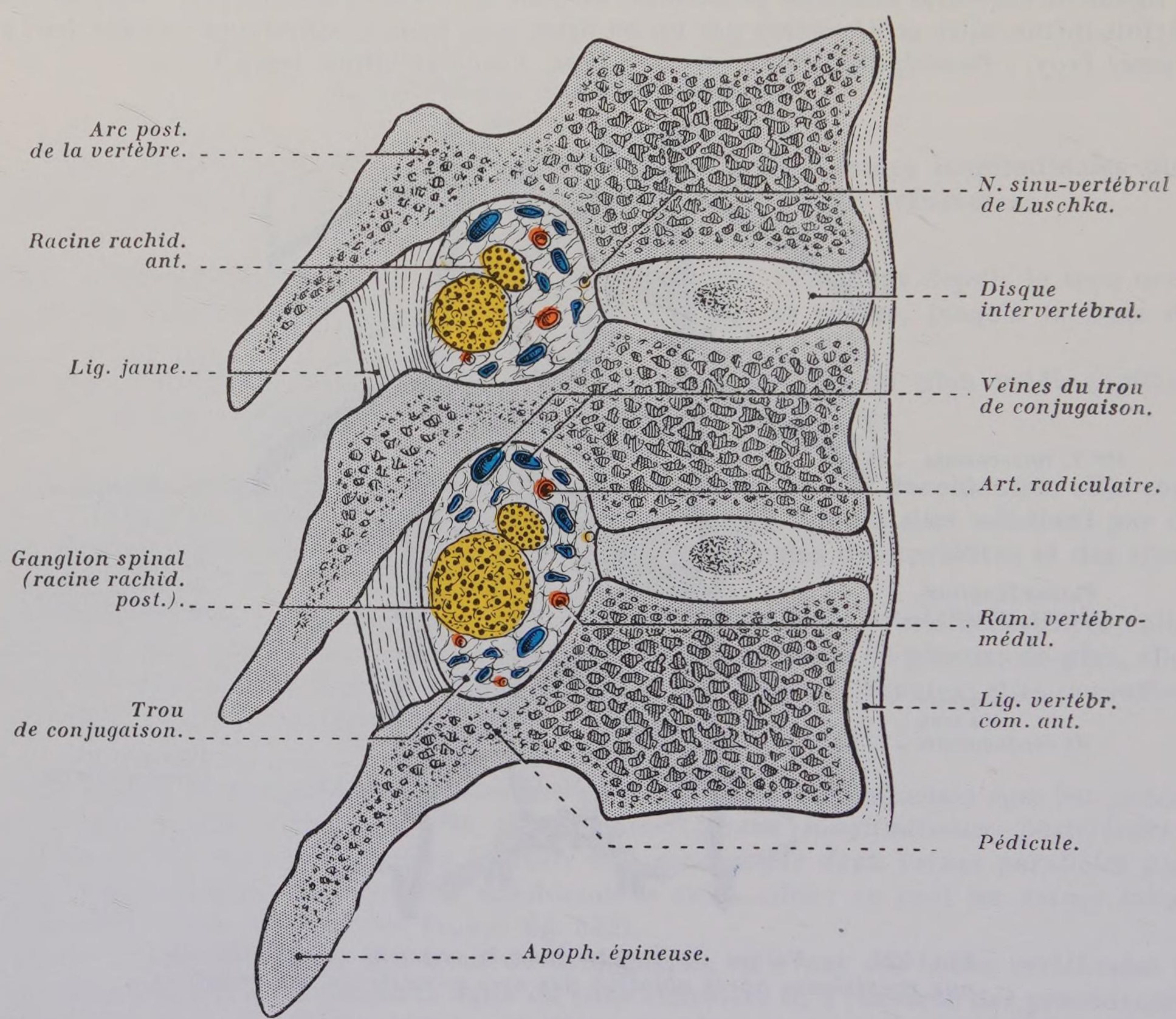

FIG. 528. — *Coupe sagittale paramédiane du rachis dorsal, oblique d'arrière en avant et de dedans en dehors, intéressant le versant interne des trous de conjugaison; segment interne de la coupe* (demi-schématique).

entoure le ganglion spinal et les deux racines du nerf rachidien; indépendamment de ces quatre veines angulaires principales, on rencontre de nombreuses veinules plexiformes qui s'anastomosent avec les veines précitées, celles-ci ceinturent le nerf rachidien et la terminaison de ses deux racines, l'ensemble formant les *plexus veineux du trou de conjugaison;* toutefois, la majeure partie de ces veines est située en avant du nerf (Charpy) (voy. : fig. 527 et 528).

Les *veines émissaires* des plexus veineux des trous de conjugaison se déversent un peu en dehors de l'orifice externe du trou de conjugaison, soit dans les plexus extra-rachidiens, soit dans les veines vertébrales, les veines intercostales et lombaires (par la branche dorso-spinale); et au niveau du sacrum, par l'intermédiaire des veines des trous sacrés antérieurs, dans les veines sacrées latérales.

Elles reçoivent les *veines intra-rachidiennes* qui s'y déversent par l'intermédiaire des plexus transverses latéraux, les *veines médullaires* et *durales* qui collectent le sang veineux de la moelle épinière, des racines rachidiennes et de la dure-mère, et quelques veinules osseuses et durales directes.

Ces veines sont valvulées, le sang y circule du canal rachidien vers l'extérieur, leurs valvules sont disposées de telle façon qu'elles s'opposent au retour du sang vers le canal rachidien.

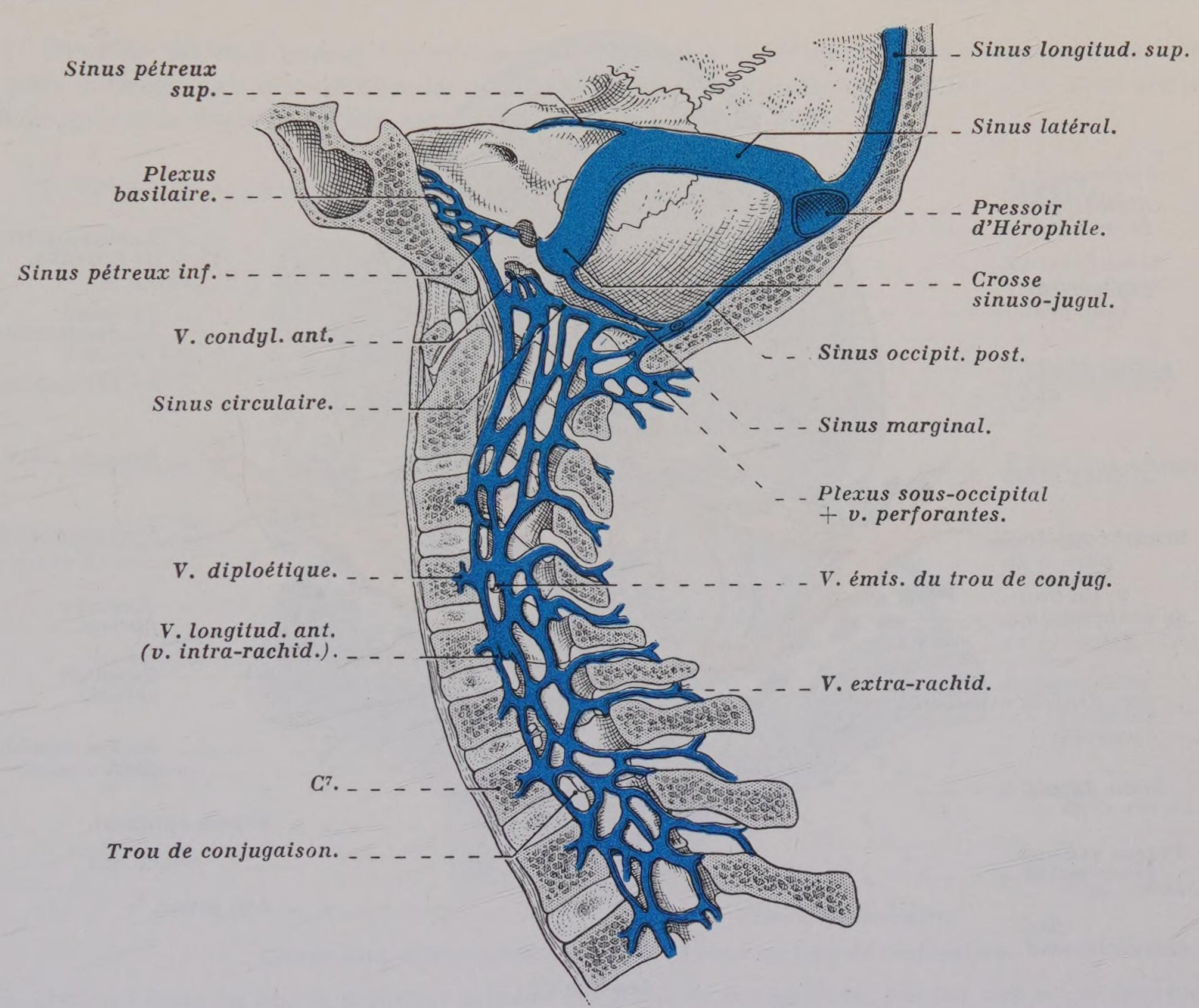

FIG. 529. — *Veines du rachis cervical et du trou occipital vues sur une coupe médio-sagittale du crâne et du rachis; segment droit de la coupe* (demi-schématique).

VARIATIONS RÉGIONALES. — Les plexus intra-rachidiens présentent certaines *variations régionales* : *a)* tout d'abord, ils sont du *type sinusien* dans la partie supérieure du rachis, au niveau du trou occipital, par suite de l'adhérence de la dure-mère au pourtour de cet orifice; *b)* plus bas, dans la région cervicale, les veines longitudinales antérieures, les plexus transverses antérieurs et latéraux et les veines des trous de conjugaison sont également du type sinusien; ces veines ne perdent leur caractère sinusien que dans la région dorsale supérieure; en somme, le caractère sinusien tend à régresser de haut en bas dans la région cervicale.

Nous envisagerons ces variations régionales dans les différents segments du rachis.

1° **Au niveau du trou occipital,** les plexus intra-rachidiens se condensent sur la face antérieure et latérale du bulbe; aussi le premier anneau veineux est-il très réduit en arrière et

à type franchement sinusien; il forme le *plexus du trou occipital* ou *sinus circulaire* (voy.: fig. 529).

Ce plexus communique largement : en avant, avec le plexus basilaire de Virchow, annexé au corps de la vertèbre occipitale (apophyse basilaire); en arrière, avec les sinus occipitaux postérieurs (sinus marginal); et latéralement, avec les plexus veineux du canal condylien antérieur, équivalents d'un plexus veineux de trou de conjugaison (plexus veineux de l'hypoglosse).

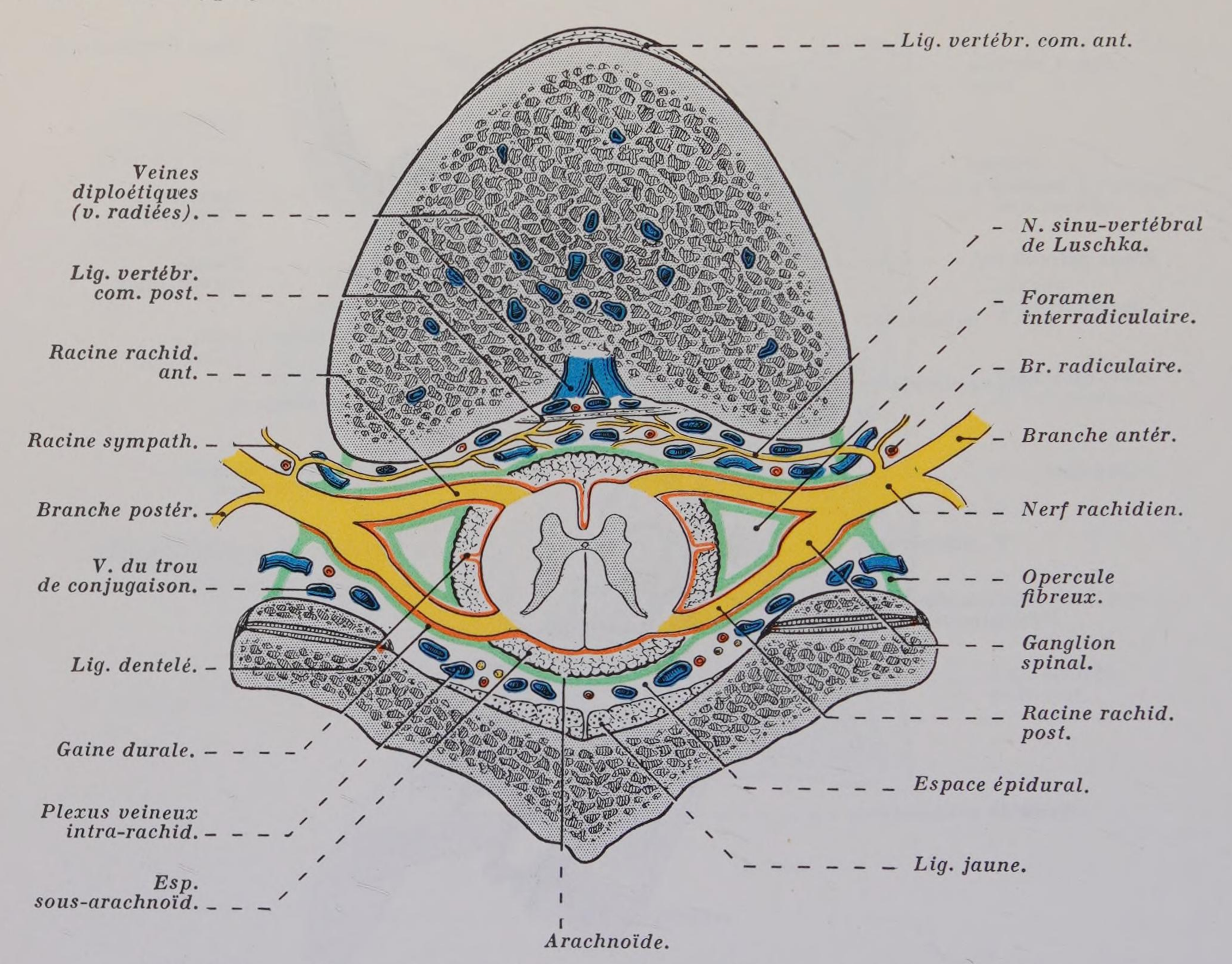

FIG. 530. — *Plexus veineux intra-rachidiens et des trous de conjugaison, vus sur une coupe transversale du rachis, passant par le corps de la cinquième vertèbre dorsale* (demi-schématique).

Ces anastomoses représentent une voie de déversement accessoire des sinus veineux de la dure-mère (voy. : *Sinus veineux de la dure-mère*).

Enfin, de la partie postérieure du plexus veineux du trou occipital partent des *veines perforantes*, les unes au-dessus, les autres au-dessous de l'arc postérieur de l'atlas, veines qui, à travers les membranes occipito-atloïdienne et atloïdo-axoïdienne, se jettent dans le plexus sous-occipital et dans les veines vertébrales et jugulaires postérieures (voy. : fig. 529).

2° Dans le **segment cervical**, les veines longitudinales antérieures sont volumineuses, plexiformes (plexus longitudinal antérieur). Ces plexus sont appliqués contre les corps vertébraux par le ligament vertébral commun postérieur; le plexus longitudinal postérieur

est particulièrement développé : il s'étend jusque dans l'angle dièdre postérieur et médian des lames vertébrales.

Les plexus des trous de conjugaison sont très développés : ils forment un véritable manchon veineux autour des racines du nerf rachidien et du ganglion spinal *(plexus périganglionnaire)*; ces plexus sont à mailles si serrées que le canal de passage du nerf ressemble à un étroit conduit percé au centre d'une masse de grosses veines intimement accolées les unes aux autres (Walther).

3° Dans le **segment dorsal,** les veines longitudinales antérieures, très volumineuses, sont le plus souvent uniques de chaque côté; les plexus longitudinaux postérieurs sont moins développés que dans la région cervicale (voy. : fig. 527 et 532).

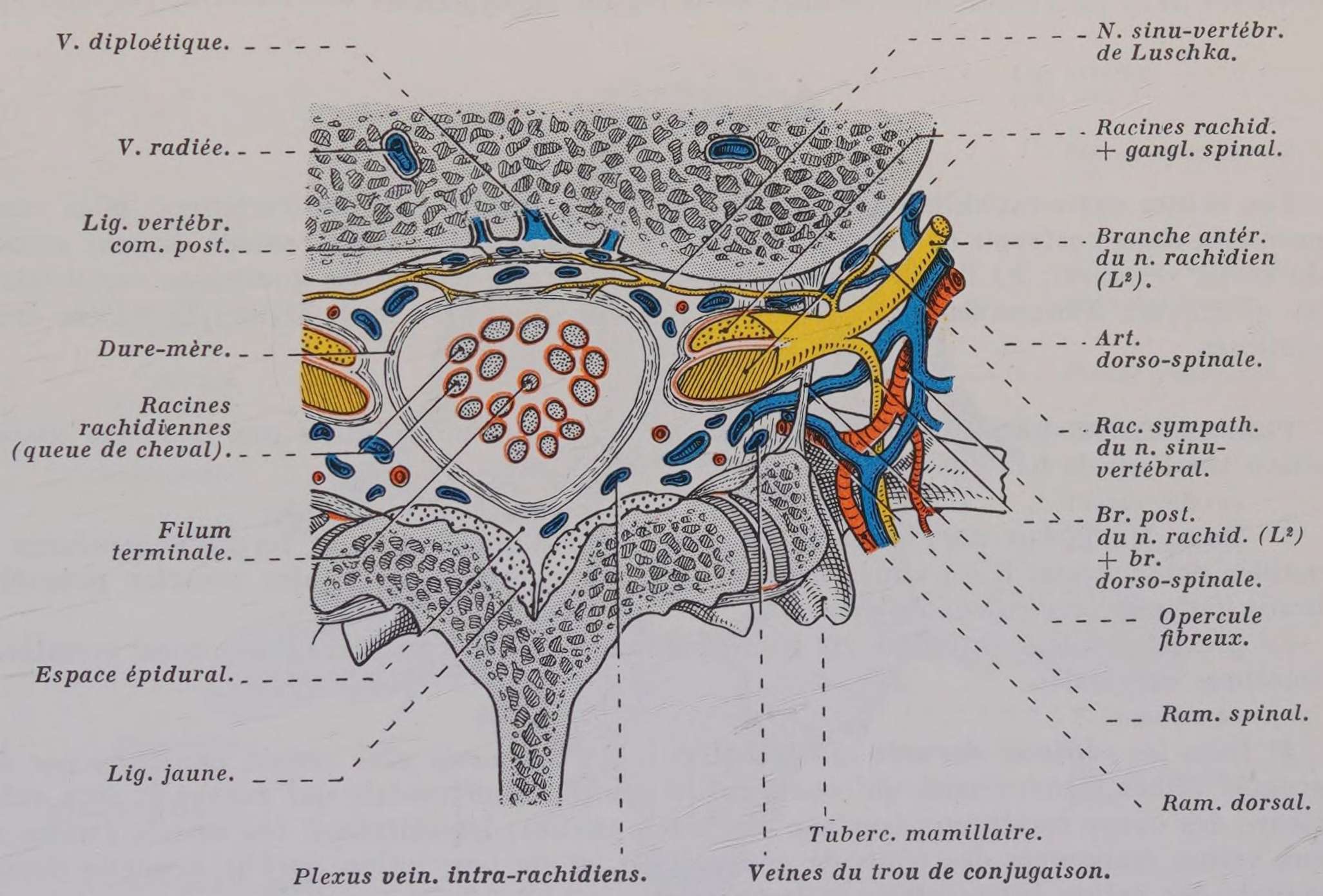

FIG. 531. — *Veines du rachis et plexus veineux des trous de conjugaison, vus sur une coupe transversale passant par le tiers inférieur de la deuxième vertèbre lombaire. Branche dorso-spinale de l'artère lombaire correspondante; segment inférieur de la coupe.*

En rouge, la pie-mère.

4° Dans le **segment lombaire,** les veines longitudinales antérieures sont moins volumineuses; elles sont disposées en arcades superposées, et elles tendent à s'affranchir de toute connexion avec le ligament vertébral commun postérieur.

Les veines du trou de conjugaison sont moins nombreuses et moins plexiformes, mais très flexueuses; leurs connexions avec le nerf rachidien sont moins intimes que dans les régions supérieures (voy. : fig. 531). Elles se déversent, soit dans les plexus veineux extra-rachidiens, soit directement dans la veine lombaire ascendante, où le sang veineux est collecté, d'une part, par ce tronc veineux dans le système azygos, et, d'autre part, dans la veine cave inférieure par les veines lombaires (voy. : fig. 491).

5° Dans le **segment sacré,** les plexus intra-rachidiens occupent le canal sacré; les veines longitudinales antérieures, relativement grêles, forment deux arcades verticales paramé-

dianes et parallèles sans rapport avec le ligament sacro-dural. Les plexus transverses antérieurs sont réduits à de simples anastomoses obliques ou horizontales pour chaque vertèbre sacrée; elles reçoivent des veines diploétiques sacrées. Les plexus longitudinaux postérieurs sont généralement bien développés. Les plexus veineux des trous de conjugaison sont réduits à une ou deux veines émissaires, qui sortent par les trous sacrés antérieurs avec les branches antérieures des nerfs sacrés; elles se déversent dans les veines sacrées latérales ou dans les anastomoses que celles-ci envoient à la veine sacrée moyenne (plexus sacré antérieur).

Au-dessous du cône dural, toutes les veines intra-rachidiennes sont groupées; elles se terminent par deux ou trois veines émissaires, qui sortent par l'hiatus sacré pour se déverser dans les veines superficielles de la région coccygienne.

2. — *Plexus extra-rachidiens.*

Les veines extra-rachidiennes sont disposées à la périphérie des vertèbres; elles comprennent *deux systèmes veineux* plexiformes : *a)* l'un, *antérieur* ou *ventral,* disposé autour du corps vertébral; *b)* l'autre, *postérieur* ou *dorsal,* qui occupe les gouttières vertébrales; les apophyses transverses représentent la ligne de séparation toute artificielle de ces deux systèmes.

PLEXUS EXTRA-RACHIDIEN ANTÉRIEUR. — Ce plexus ne présente pas la même disposition sur toute la hauteur du rachis.

1° Dans la ***région cervicale,*** il est franchement *plexiforme* et formé d'un réseau à mailles polygonales; il est situé en avant des corps vertébraux et des muscles prévertébraux *(plexus cervical antérieur).*

Le plexus cervical antérieur est partiellement développé au niveau des deux premières vertèbres cervicales.

2° Dans les ***régions dorsale*** et ***lombaire,*** il est beaucoup plus réduit, constitué par de grosses veines transversales qui occupent la gouttière horizontale qui excave la face antérieure des corps vertébraux (surface circonférentielle); latéralement, ces veines s'unissent aux veines émissaires des trous de conjugaison, et de leur union part la branche dorso-spinale des veines intercostales et lombaires.

Ces veines reçoivent des *veines musculaires* et *articulaires* de voisinage, et des *veines diploétiques des corps vertébraux*; au nombre de deux à trois par corps vertébral, ces dernières sont plus grêles que les veines postérieures; elles naissent dans la partie centrale du corps au niveau de la *zone vasculaire équatoriale* (véritable lac sanguin), puis elles se dirigent horizontalement de part et d'autre de la ligne médiane, légèrement sinueuses, obliques en avant et en dehors, pour émerger à la face antérieure du corps vertébral au niveau du bord latéral correspondant du ligament vertébral commun antérieur, où elles se déversent dans les veines métamériques, intercostales ou lombaires.

Ces veines sont unies à celles du côté opposé par une anastomose transversale qui chemine horizontalement entre le ligament vertébral commun antérieur et la surface circonférentielle du corps vertébral (voy. : fig. 532).

3° Dans la ***région sacrée,*** ces veines constituent un ensemble plexiforme à mailles irrégulières, disposé sur la face antérieure du sacrum où elles sont représentées par les veines sacrées latérales et moyenne, et par les veines émissaires des trous sacrés antérieurs; l'ensemble constitue le *plexus sacré antérieur,* dans lequel prime toujours la direction verticale des veines sacrées.

A la partie la plus inférieure de ce plexus aboutit la *veine caudale*; cette veine, née dans le creux ischio-rectal, traverse les insertions du releveur de l'anus près du coccyx, pour se terminer dans le plexus sacré antérieur.

Le plexus sacré antérieur s'anastomose avec les veines hémorroïdales; ces anastomoses sont généralement grêles mais constantes; situées au niveau de la partie latérale de l'ampoule rectale, elles établissent un courant circulatoire entre les systèmes des veines hypogastriques et les veines du rachis (Cordier et Rousseau) (1).

PLEXUS EXTRA-RACHIDIEN POSTÉRIEUR. — Les veines qui constituent ce riche plexus sont comprises dans la partie profonde des gouttières vertébrales, sous la masse charnue des muscles spinaux. Ces plexus forment des mailles irrégulières polygonales qui recou-

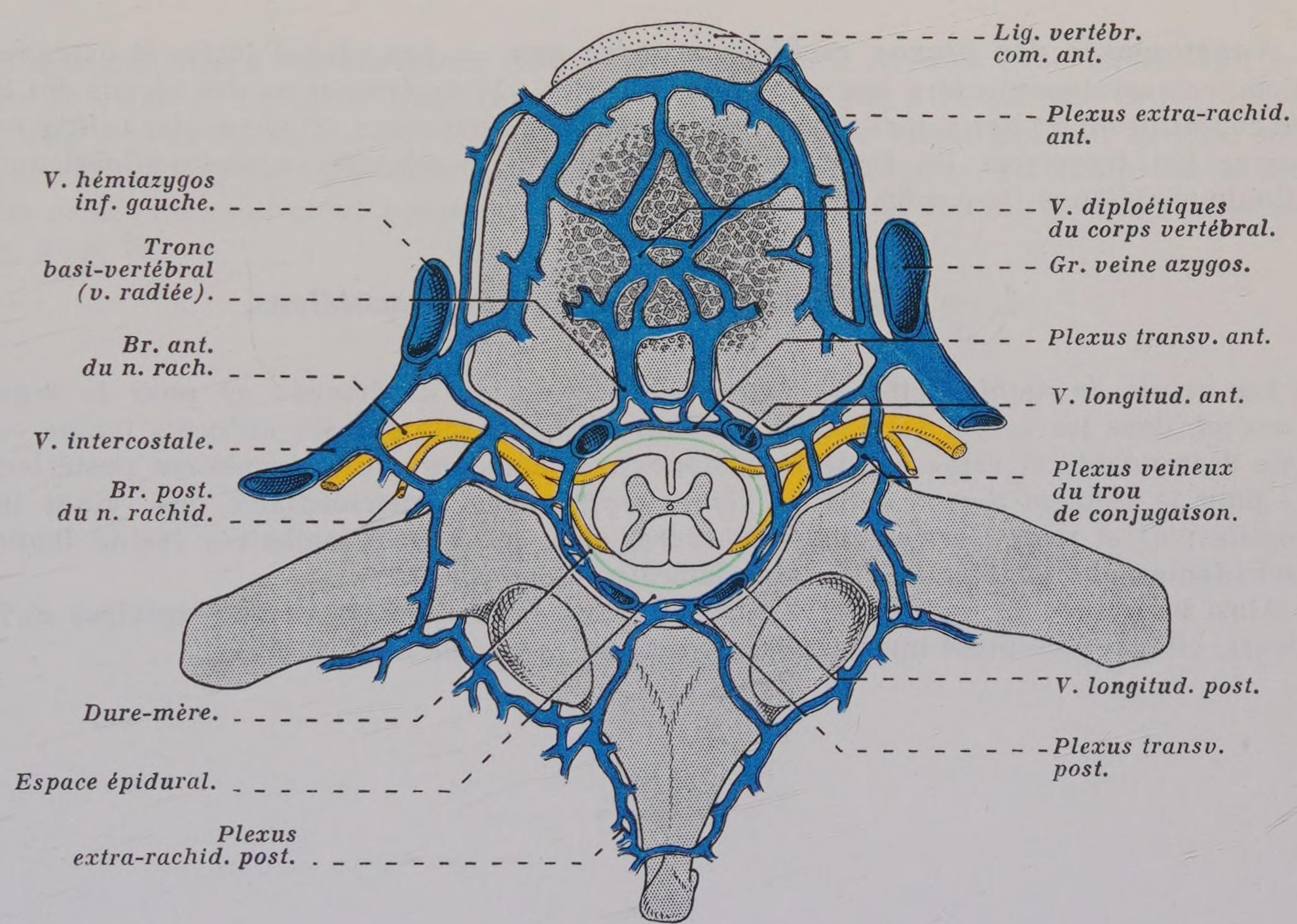

FIG. 532. — *Plexus veineux rachidiens* (demi-schématique).
En vert, la dure-mère rachidienne.

vrent les apophyses transverses, les apophyses épineuses, les lames vertébrales et les ligaments jaunes; au niveau des apophyses épineuses, on y distingue plus spécialement des branches interépineuses à direction postéro-antérieure.

Dans la *région cervicale*, ces plexus sont particulièrement développés, et à la partie supérieure de la nuque, ils forment au niveau des muscles profonds de la région le *plexus sous-occipital*; ce dernier est situé sous l'écaille de l'occipital, en arrière de la membrane occipito-atloïdienne et dans l'aire du *triangle de Tillaux*; ce plexus est un véritable

(1) Article à consulter : G. CORDIER et J. ROUSSEAU : Les anastomoses entre les veines sacrées et les veines hémorroïdales. *La Presse médicale*, 5 mai 1956, n° 36.

confluent veineux : *a)* dans lequel se jettent de nombreuses veines musculaires, des veines émissaires des plexus du trou occipital et les veines condyliennes postérieures; *b)* et d'où partent les origines des veines vertébrales, jugulaires postérieures de Walther (1) et cervicales profondes (voy. : fig. 529).

Les plexus extra-rachidiens postérieurs reçoivent des *veines osseuses* et *articulaires* de l'arc postérieur des vertèbres, de grosses *veines musculaires* issues des muscles des gouttières vertébrales (muscles spinaux), des veines tégumenteuses venues de la peau qui recouvre ces muscles et, parmi celles-ci, la *veine médiane de la nuque* ou *azygos dorsi de Godman* (voy. : fig. 436).

De ce plexus partent des veines efférentes qui passent entre les apophyses transverses pour se déverser dans les veines émissaires des trous de conjugaison, ou dans les veines du plexus rachidien antérieur.

Anastomoses des plexus rachidiens entre eux. — Les plexus intra- et extra-rachidiens communiquent entre eux par l'intermédiaire : 1° des veines ou des plexus des trous de conjugaison; 2° des veines diploétiques des corps vertébraux; 3° et par des *veines perforantes* qui traversent les ligaments jaunes ou les membranes occipito-atloïdienne et atloïdo-axoïdienne (voy. : fig. 529).

3. — *Veines émissaires des plexus rachidiens.*

Les *veines du rachis,* intra- ou extra-rachidiennes, se déversent : *a)* pour le *segment cervical,* dans les veines vertébrales, soit directement, soit par ses affluents (veine cervicale descendante et veine cervicale profonde), et dans les veines jugulaires postérieures; *b)* pour le *segment dorsal,* dans les veines azygos, par l'intermédiaire des veines intercostales; *c)* et pour le *segment lombo-sacré,* dans les veines lombaires (veine lombaire ascendante), ilio-lombaires et sacrées latérales et moyenne.

Ainsi les veines du rachis sont à cheval sur les deux systèmes caves (supérieur et inférieur); elles représentent une *voie anastomotique intercave* importante.

---

(1) Ouvrage à consulter : WALTHER : Veines du rachis. *Thèse de Paris.* 1885.

VEINES DU CŒUR
OU VEINES CARDIAQUES

A l'égal des troncs veineux caves (*veine cave supérieure* et *veine cave inférieure*), les *veines du cœur* se déversent dans l'oreillette droite : *a)* d'une part, par une *veine principale,* dite *grande veine coronaire,* qui correspond à peu de chose près au système des artères coronaires; *b)* et, d'autre part, par des *veines accessoires* qui comprennent les *petites veines du cœur* et les *veines de Thébésius* (pour plus de détails, voyez : *Veines du cœur,* page 78).

VEINES PULMONAIRES

Les *veines pulmonaires* sont des troncs veineux qui appartiennent à la petite circulation; ils ramènent au cœur (oreillette gauche) le sang artérialisé des poumons, ainsi que le sang des bronchioles terminales et des plèvres viscérales.

Elles prennent part à la constitution des *pédicules pulmonaires* (voy. : fig. 600 et 601).

NOMBRE. — Les veines pulmonaires sont au nombre de *quatre,* et se distinguent de chaque côté en *deux droites* et *deux gauches,* dont l'une est *supérieure* et l'autre *inférieure*; toutefois, l'on peut observer, anormalement du reste, une *veine pulmonaire moyenne* à droite, issue du lobe moyen, et une *veine pulmonaire commune* à gauche, résultant de la fusion en Y couché (≻) des veines pulmonaires gauches un peu avant leur terminaison.

ORIGINE. — La naissance des veines pulmonaires est *juxta-* ou *extra-hilaire* ; leurs branches d'origine, en nombre variable pour chaque lobe, se fusionnent par convergence peu après leur sortie du hile pour former chaque veine pulmonaire; en conséquence, l'origine des veines pulmonaires est située dans le pédicule pulmonaire principal; la naissance des veines supérieures est située à la partie antérieure du pédicule, elle est donc préartérielle et prébronchique; celle des veines inférieures est sous- et rétro-bronchique (voy. : fig. 537 et 538).

***

ORIGINE DES VEINES PULMONAIRES ET LEUR SYSTÉMATISATION DANS LE POUMON

Les *branches d'origine* des veines pulmonaires naissent dans le poumon au niveau du *réseau capillaire périalvéolaire*; ce réseau est collecté par de minuscules veinules qui vont se jeter dans des veines périlobulaires ou interlobulaires (voy. : fig. 650).

A l'échelle du lobule, tandis que le pédicule broncho-artériel est bien individualisé et intralobulaire, les veines empruntent une direction toute différente de celle de la bronche et de l'artère. Les veines qui collectent le sang oxygéné (sang artérialisé) occupent: *a)* d'une part, les cloisons conjonctives interlobulaires *(septa interlobulare)*; *b)* et, d'autre part, la couche fibro-élastique sous-pleurale; elles sont donc périlobulaires, et dans ces veines se déverse le sang veineux de plusieurs lobules adjacents (voy. : fig. 650).

A l'échelle du segment, la disposition veineuse est périsegmentaire, ainsi que l'ont montré les travaux d'Ewart en 1889, puis d'Appleton en 1944, et, plus récemment ceux de Cordier et Cabrol (1).

---

(1) Article et ouvrage à consulter : Appleton : Segments and bloodvessels of the lung. *Lancet,* 4 novembre 1944, p. 392.
G. Cordier et C. Cabrol : *Les pédicules segmentaires du poumon.* 2 vol. L'Expansion scientifique française, Paris. (Tome I : Poumon droit, 1952; Tome II : Poumon gauche, 1955).

Nos connaissances actuelles sur l'anatomie segmentaire du poumon et, plus spécialement, sur la systématisation des veines intra-pulmonaires permettent de distinguer *deux catégories* de veines collectrices du sang veineux du segment.

Ce sang est collecté :

1° En majeure partie par des **veines périsegmentaires** (ces veines sont aussi **intersegmentaires**) qui drainent le sang veineux de plusieurs segments adjacents; elles sont comprises dans les cloisons conjonctives qui séparent les segments entre eux *(plans intersegmentaires)*; dans ces cloisons, les veines apparaissent disposées, par rapport à une branche principale collectrice, à la manière de « *rameaux d'espalier* » (Cordier et Cabrol); elles convergent généralement vers le sommet du segment où elles se déversent dans un tronc commun appelé *veine intersegmentaire* (1).

Les veines intersegmentaires reçoivent du parenchyme pulmonaire voisin de multiples veinules qui correspondent aux *veines périlobulaires*; elles s'abouchent le plus souvent à angle droit et à intervalles plus ou moins réguliers, donnant ainsi un aspect caractéristique dit en « *échelle de perroquet* », disposition qui correspond assez exactement à la disposition stratifiée des lobules du manteau lobaire (Cordier et Cabrol).

D'une manière générale, on peut avancer qu'à l'échelle du lobule, du sous-segment et du segment, le système veineux du poumon rend *solidaire* les diverses parties constituantes du lobe et représente le principal *élément de cohésion* du parenchyme pulmonaire.

Du point de vue chirurgical, l'importance de ces veines est grande pour les résections segmentaires du poumon (segmentotomies), elles représentent pour le chirurgien le « *fil d'Ariane* » qui permet à celui-ci de suivre le *plan de clivage intersegmentaire.*

2° Et par des **veines sous-pleurales** situées à la périphérie du segment, soit à l'union d'une face intersegmentaire et d'une face pleurale, soit à l'union de deux faces pleurales; les premières sont volumineuses, les secondes sont généralement grêles. Toutes ces veines convergent vers le hile du segment, où elles rencontrent le pédicule broncho-artériel de ce dernier.

Il n'existe pas, à proprement parler, de *veines centro-segmentaires,* satellites de la bronche et de l'artère, ainsi que l'envisageaient autrefois certains anatomistes; toutefois, lorsqu'elles existent, ces veines (veines segmentaires) sont exceptionnelles et toujours grêles.

A l'échelle du lobe, on rencontre parfois, sous la plèvre et au niveau des arêtes lobaires, des veines plus ou moins volumineuses, on les désigne sous le nom de *veines marginales* (Cordier et Cabrol); elles s'unissent généralement aux veines sous-pleurales des faces scissurales avant de se jeter dans un *tronc collecteur principal.*

En résumé, les plans intersegmentaires ou interlobaires (lorsque la scissure est incomplète) ne sont jamais occupés par une bronche et une artère, sauf au voisinage du hile; ils sont exclusivement sillonnés par des veines, dites *veines intersegmentaires* ou *interlobaires* (voy. : fig. 645), et, quelle que soit la disposition des veines intersegmentaires, elles représentent le seul repère, et aussi le plus sûr, pour le clivage chirurgical de toute segmentotomie.

Constitution des veines pulmonaires. — Bien que l'on puisse observer de multiples variations dans le mode de constitution de chaque veine pulmonaire, voire même l'existence de veines inconstantes, dans la majeure partie des cas et avec une disposition

---

(1) Article à consulter : G. Cordier et C. Cabrol : Caractères généraux des veines pulmonaires et, en particulier, du système veineux pulmonaire droit. *Comptes rendus de l'Association des Anatomistes,* 1953, p. 839.

broncho-artérielle type, les veines pulmonaires naissent de la confluence de deux, trois ou quatre troncs veineux qui convergent vers le hile du poumon (1).

1° La **veine pulmonaire supérieure droite** résulte généralement de la fusion de deux troncs veineux qui s'unissent à leur sortie du poumon dans la partie antérieure du hile, en avant des artères; ces troncs se distinguent en une *racine supérieure,* qui collecte le sang veineux du lobe supérieur, et une *racine inférieure* pour le lobe moyen (voy. : fig. 537).

a) La **racine supérieure** résulte le plus souvent de la confluence de *trois veines,* qui sont : *a)* un *tronc scissural supérieur,* généralement volumineux, formé lui-même par l'union de *deux* veines : l'une, la *veine dorsale marginale,* suit l'arête du lobe; l'autre est une veine intersegmentaire comprise dans le plan interdorso-apical *(veine interdorso-apicale),*

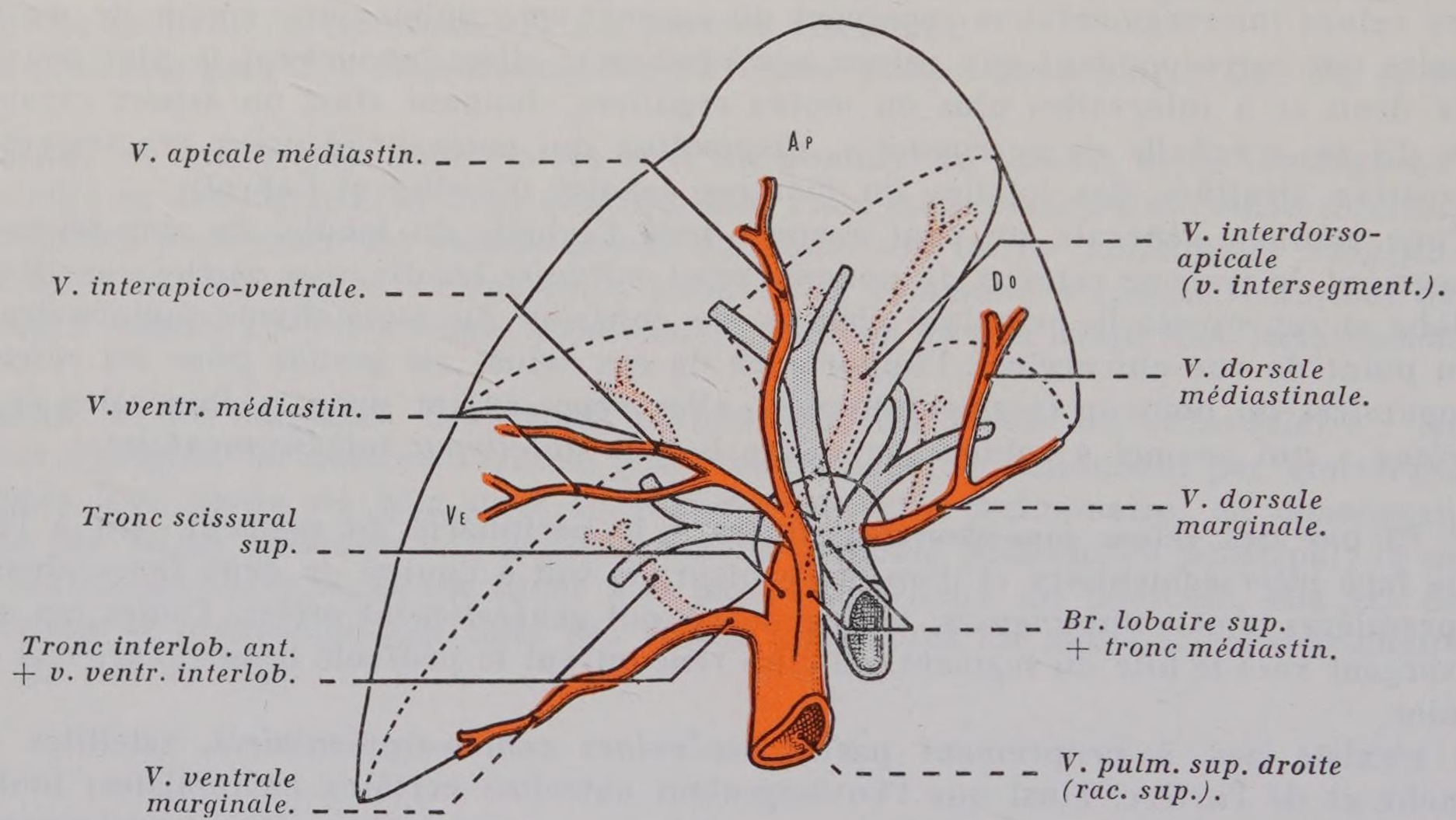

Fig. 533. — *Veines du lobe supérieur droit sur une vue médiastinale* (schématique) (d'après G. Cordier et C. Cabrol).
Les traits (pleins ou pointillés) figurés à la périphérie du poumon indiquent les plans intersegmentaires.
Ap, segment apical; *Do,* segment dorsal supérieur; *Ve,* segment ventral supérieur.

celle-ci reçoit fréquemment un affluent situé à l'intersection des trois plans intersegmentaires du lobe supérieur, appelée *veine de l'arête du segment apical*; l'union de ces trois veines s'effectue souvent au niveau d'un véritable *carrefour veineux* placé au-dessous et en avant de la bronche apicale : c'est le *confluent central du lobe supérieur de Boyden* ou « *great deep vein d'Appleton* »; le tronc scissural reçoit parfois une veine sous-pleurale interscissurale issue du lobe moyen appelée *veine de l'arête du lobe moyen* (Cordier et

(1) Articles et ouvrages à consulter : Appleton : Segments and bloodvessels of the lung. *Lancet,* 4 novembre 1944.
Appleton : Arteries and veins of the lung. Right upper lobe. *Journal of Anatomy,* juillet 1945, p. 97.
H. Fracassi : Anatomia de las venas pulmonares. *Archivo español de morfologia,* 1949, n° 25.
Gómez Oliveros : Arterias y venas pulmonares, su relación con la anatomia bronquial segmentaria. Monographie publiée par la Revue *Archivo Español de Morfologia,* Valence, 1951.
U. Kahnt et Dankmeyer : La topographie du système veineux intra-pulmonaire chez l'homme. *Comptes rendus de l'Association des Anatomistes,* 1951, p. 244.
U. Kahnt : Die Stellung der Venae pulmonales im Bauplan der Lungen. *Thèse de Leyde,* 1953.

Cabrol); *b)* un *tronc médiastinal* à trajet descendant, prébronchique dans sa partie terminale; *c)* et un *tronc interlobaire antérieur,* le plus souvent satellite de l'artère lobaire dans sa partie préhilaire; ce tronc très court, généralement grêle, est constitué par la réunion d'une veine sous-pleurale *(veine ventrale interlobaire),* et d'une *veine ventrale marginale* (voy. : fig. 533).

b) La **racine inférieure** *(veine du lobe moyen),* moins volumineuse que la précédente, est formée par l'union de deux troncs veineux, qui sont : *a)* un *tronc scissural inférieur* variable dans sa disposition suivant qu'une veine interlobaire inférieure participe ou non à sa constitution (Cordier et Cabrol); *b)* et une *veine médiale médiastinale,* veine sous-pleurale, plus grêle que le tronc précédent qui chemine contre la face interne du lobe moyen; la bronche segmentaire interne ou médiale du lobe moyen s'enfonce dans le poumon entre ces deux veines.

La racine inférieure est très courte, sa longueur varie entre 5 et 15 millimètres; elle se dirige horizontalement en dedans en s'écartant de la bronche lobaire moyenne qui la sépare de l'artère du lobe moyen, puis elle s'unit à la racine supérieure (voy. : fig. 537).

Le confluent des deux troncs veineux *(origine de la veine pulmonaire supérieure droite)* est situé généralement au-dessous et en avant de la portion transversale de la branche droite de l'artère pulmonaire; parfois même contre le bord inférieur de cette artère (voy. : fig. 654).

Normalement, la veine pulmonaire supérieure peut être considérée comme formée de *quatre racines,* qui sont : *a)* une *racine supérieure* ou *descendante (tronc médiastinal)*; *b)* une *racine moyenne* ou *tronc scissural supérieur,* qui collecte la majeure partie du sang du segment apical; *c)* une *racine inférieure* ou *ascendante (tronc interlobaire antérieur)*; *d)* et la *veine du lobe moyen,* que l'on peut considérer comme un affluent de la racine supérieure étant donné son volume toujours restreint (voy. : fig. 537 et 664).

2° La **veine pulmonaire inférieure droite** émerge du poumon dans la partie inférieure du hile, en arrière et en dedans de la bronche lobaire inférieure (voy. : fig. 534), tantôt par un tronc unique, tantôt par deux grosses branches d'origine très courtes, la fusion de ces branches se faisant le plus souvent au contact du cratère hilaire; elle collecte le sang artérialisé du lobe inférieur (pyramide basale); la majeure partie des veines de ce lobe occupe les plans intersegmentaires, les autres veines, plus rares et plus grêles, sont situées contre les faces pleurales des segments (veines sous-pleurales), aussi peut-on dire d'une manière générale que le système veineux du lobe inférieur droit offre une disposition intersegmentaire et périphérique sous-pleurale.

D'après leur situation et les territoires qu'elle drainent, les *racines* (tronc d'origine) de la veine pulmonaire inférieure droite se distinguent en *supérieure* et *inférieure.*

a) La **racine supérieure** *(tronc interapico-basal de Cordier et Cabrol)* est située dans le plan intersegmentaire qui sépare le segment de Nelson des autres segments de la pyramide basale; elle est constituée par la réunion de deux veines intersegmentaires : l'une antérieure, l'autre postérieure; cette racine émerge à la face interne du poumon, au niveau du hile, après avoir croisé postérieurement le tronc bronchique de la pyramide basale et son tronc artériel satellite; à son émergence hilaire, elle reçoit une veine descendante sous-pleurale, dite *veine apicale médiastinale,* qui longe la face interne du segment de Nelson (voy. : fig. 534).

Cette racine draine la totalité du sang du segment de Nelson *(veine du segment de Nelson)* et une minime partie du sang des autres segments du lobe inférieur (partie supérieure de ces segments).

b) La **racine inférieure** beaucoup plus volumineuse que la précédente est aussi très courte; elle est généralement constituée par deux veines que nous qualifierons de *veines basales* du fait qu'elles drainent les territoires segmentaires de la base du poumon; α) l'une, *supérieure,* croise postérieurement le segment initial de la bronche paracardiaque; β) l'autre, *inférieure,*

est comprise dans le plan intersegmentaire qui sépare le segment paracardiaque du segment basal postérieur; postérieure par rapport à la bronche paracardiaque, elle s'en éloigne en abordant le hile pour se fusionner avec la précédente, en formant le *confluent veineux rétro-paracardiaque de Cordier et Cabrol.*

Au point ou la veine basale inférieure aborde le hile du poumon, elle reçoit une veine sous-pleurale ascendante qui longe, en avant du ligament triangulaire, la face interne du segment paracardiaque : c'est la *veine paracardiaque médiastinale* (voy. : fig. 534).

Les veines basales sont formées par l'union (variable du reste) de veines qui sillonnent les plans intersegmentaires *(veines interbasales).*

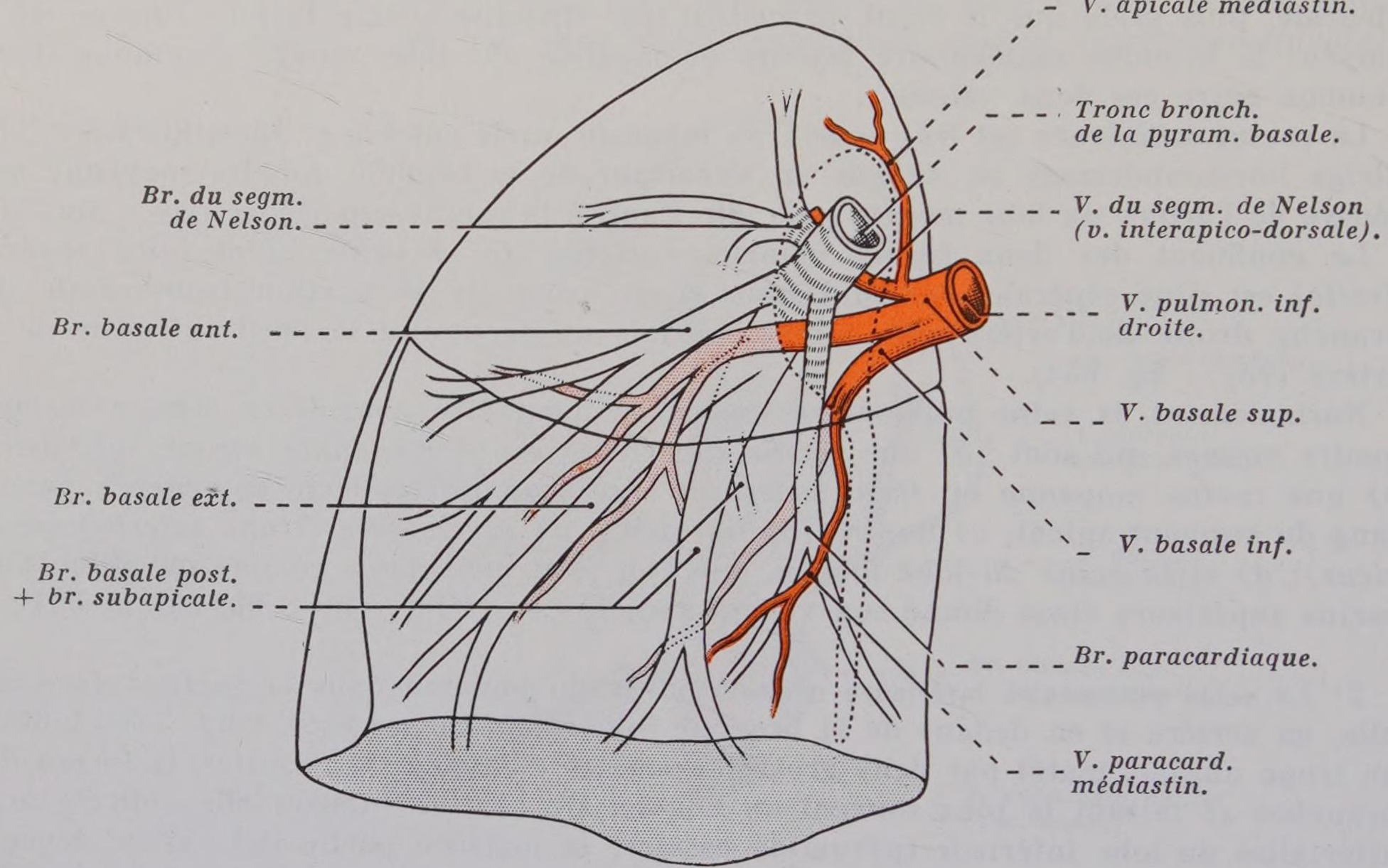

FIG. 534. — *Veine pulmonaire inférieure droite, sa constitution et son origine sur une vue antérieure du lobe inférieur droit* (demi-schématique).

En pointillé, emplacement du hile et du ligament triangulaire du poumon.

3° La **veine pulmonaire supérieure gauche** (1) draine le sang veineux du lobe supérieur, c'est-à-dire des trois segments du culmen et des deux segments lingulaires *(pars lingularis).* Dans la majeure partie des cas, elle est constituée par *deux racines* : l'une *supérieure,* l'autre *inférieure.*

a) La **racine supérieure** est volumineuse, mais courte (sa longueur ne dépasse pas un centimètre) (voy. : fig. 538); oblique en bas et en dedans, elle est située en avant de la bronche lobaire supérieure, elle représente l'élément le plus antérieur du pédicule pulmonaire dans sa portion juxta-hilaire.

Elle est constituée par l'union, en dedans du hile : α) d'un *tronc veineux supérieur,* volumineux, à trajet *descendant* situé contre la lèvre antérieure du hile pulmonaire, en avant de la bronche culminale et de la branche gauche de l'artère pulmonaire; d'où sa dénomination de *tronc veineux préhilaire*; ce tronc est constitué par la réunion, en plein culmen, à la hauteur de la bronche apicale, de trois veines qui sont : *la veine de l'arête du*

(1) Article à consulter : G. CORDIER et C. CABROL : Les veines du poumon gauche; caractères généraux et systématisation. *Comptes rendus de l'Association des Anatomistes,* 1954, p. 627.

segment apical, qui longe le bord inféro-externe du segment apical, et deux veines intersegmentaires : l'une *interapico-dorsale,* l'autre *interdorso-ventrale*; cette union qui constitue le *confluent centro-culminal de Cordier et Cabrol* donne naissance à un tronc relativement court *(tronc central du lobe supérieur)* (1) qui est à l'origine du tronc veineux descendant précité; dans ce carrefour veineux se jette fréquemment un *tronc médiastinal postérieur* constitué par l'union de veines sous-pleurales *(veine apicale médiastinale* et *veine dorsale médiastinale)* (Cordier et Cabrol) (voy. : fig. 535 et 671); β) et d'un *tronc veineux inférieur,* plus grêle que le précédent, dirigé presque horizontalement, constitué par la réunion de deux ou trois veines intersegmentaires ventro-lingulaires, comprises dans le plan intersegmentaire culmino-lingulaire, et d'une *veine ventrale médiastinale* : c'est le *tronc interculmino-lingulaire* (Cordier et Cabrol) (voy. : fig. 535).

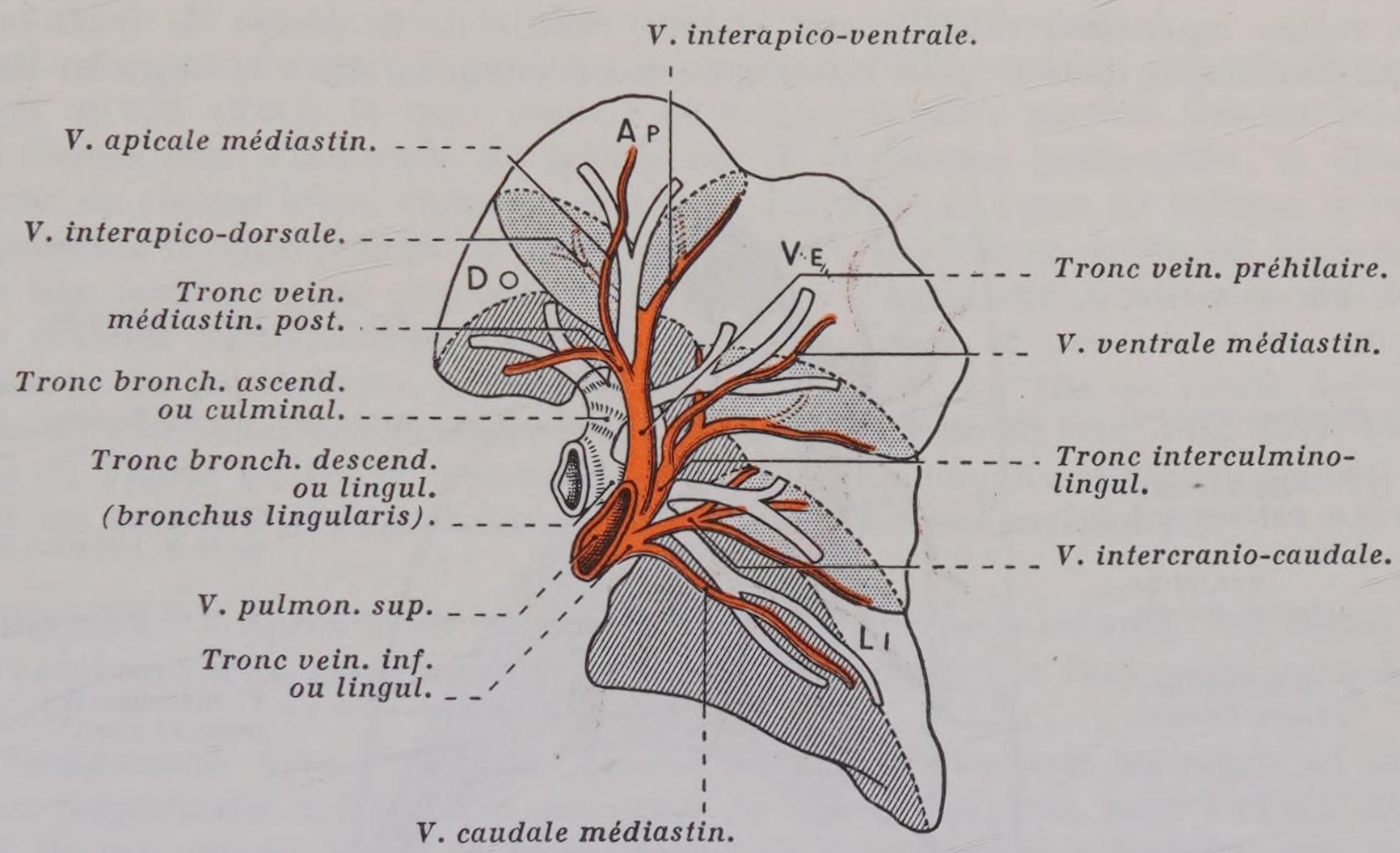

FIG. 535. — *Veines du lobe supérieur gauche sur une vue médiastinale* (schématique) (d'après G. CORDIER et C. CABROL).

Le poumon est supposé transparent et les plans intersegmentaires sont figurés en pointillé gris. *Ap,* segment apical; *Do,* segment dorsal; *Ve,* segment ventral; *Li,* segments lingulaires.

b) La **racine inférieure** (que l'on pourrait appeler *tronc lingulaire*) est beaucoup moins volumineuse que la racine supérieure, aussi apparaît-elle le plus souvent comme une collatérale de cette dernière; en outre, sa constitution est variable.

Collectant la majeure partie du sang veineux de la lingula, elle est formée le plus souvent par l'union de veines intersegmentaires de la lingula *(veines interlingulaires)* et d'une veine sous-pleurale *(veine caudale médiastinale)* (voy. : fig. 535 et 538).

L'union des deux racines donne naissance à la veine pulmonaire supérieure gauche, elle est toujours située en avant de la bronche lobaire supérieure (voy. : fig. 538).

EN RÉSUMÉ, et normalement, *trois* troncs principaux collectent vers l'oreillette gauche le sang veineux du lobe supérieur gauche, à savoir : *a)* le *tronc veineux supérieur* ou *descendant* (*tronc préhilaire*), qui draine la majeure partie du sang veineux du culmen;

(1) Le confluent et le tronc central sont très variables dans leur disposition.

b) le *tronc interculmino-lingulaire,* important repère pour la séparation des deux territoires du lobe supérieur (culmen et lingula); *c)* et la *racine inférieure de la veine pulmonaire supérieure* ou *tronc veineux lingulaire.*

4° La **veine pulmonaire inférieure gauche** collecte le sang veineux de tous les segments du lobe inférieur; bien qu'il ne soit pas rare d'observer des *variantes* dans son mode d'origine, ainsi que l'existence de *veines de suppléance* dans sa constitution, la veine pulmonaire inférieure gauche est formée par l'union de *deux racines* principales : l'une *supérieure,* l'autre *inférieure.* Cette union est généralement située au-dessous et en arrière du point de pénétration de la bronche lobaire inférieure; parfois même, elle s'accole au bord inféro-interne de cette bronche (voy. : fig. 536).

a) La **racine supérieure,** relativement courte, résulte de la fusion de *trois* ou *quatre* veines qui cheminent dans le plan intersegmentaire compris entre le segment de Nelson

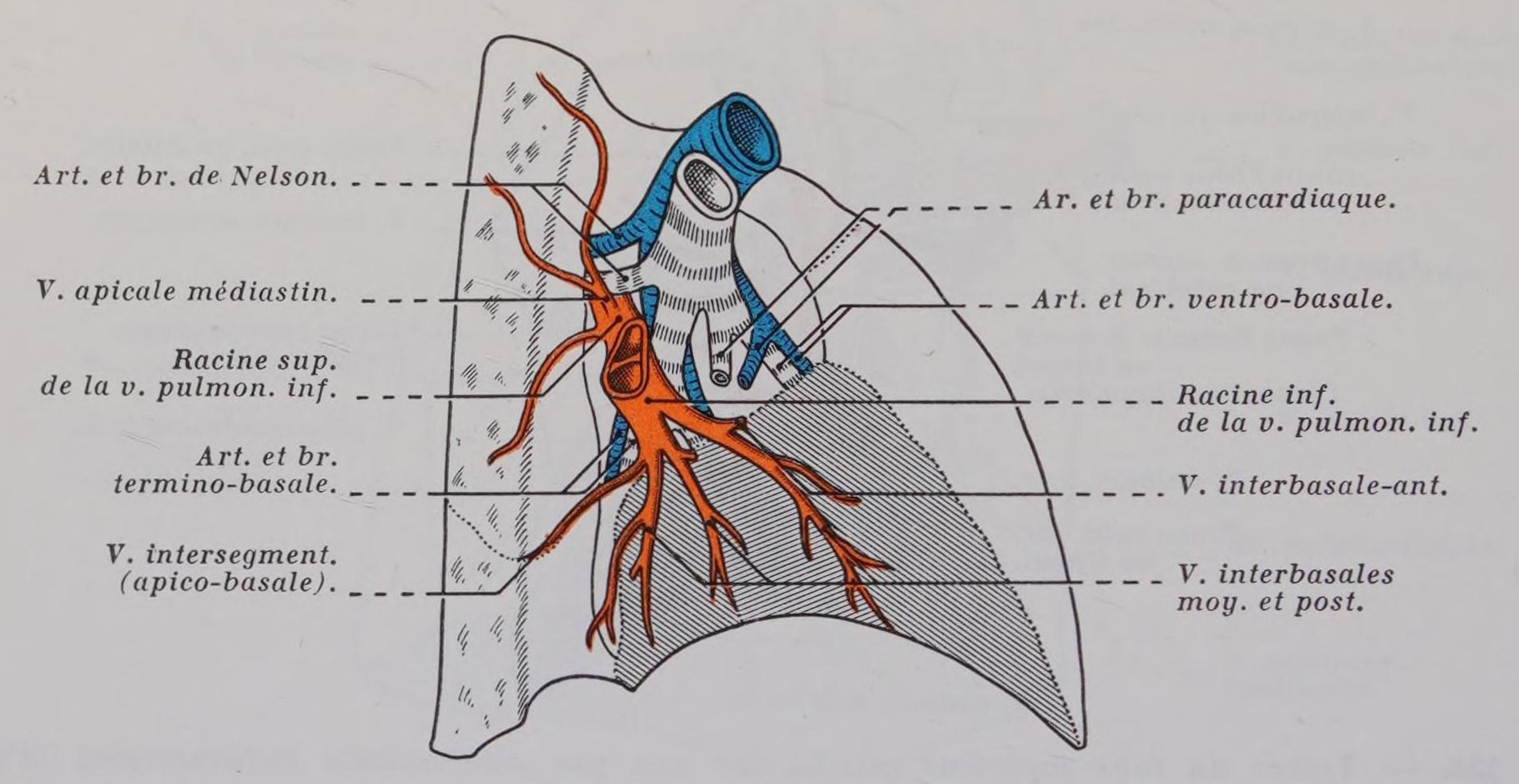

Fig. 536. — *Veines du lobe inférieur gauche, vue interne* (schématique) (d'après G. Cordier et C. Cabrol). Le segment paracardiaque est supposé enlevé et les plans intersegmentaires adjacents sont représentés hachurés.

et les autres segments de la pyramide basale; c'est le *tronc interapico-basal,* auquel viennent se joindre, de façon très variable, des veines des plans inter-sous-segmentaires du segment de Nelson et une *veine apicale médiastinale* (parfois plusieurs) (voy. : fig. 536).

Cette racine est généralement située en arrière de la bronche termino-basale, donc en position rétro-bronchique (voy. : fig. 536).

b) La **racine inférieure** *(tronc veineux basal)* est constituée par des troncs veineux ascendants qui suivent les plans intersegmentaires du tronc de la pyramide basale; ils sont en nombre variable (trois ou quatre en moyenne) : ce sont les *veines interbasales* (*antérieure, moyenne et postérieure*); dans la plupart des cas, le tronc interbasal postérieur s'unit au tronc interbasal moyen en donnant naissance à un confluent veineux qui occupe la partie basse du cratère hilaire et que l'on peut considérer comme l'équivalent du confluent rétro-paracardiaque du côté droit (Cordier et Cabrol).

La racine inférieure de la veine pulmonaire inférieure est très courte; elle est située, au niveau du hile, entre la bronche paracardiaque en avant et la bronche termino-basale en arrière qui la sépare de la partie basse du segment de Nelson (Cordier et Cabrol) (voy. : fig. 536).

***

TRAJET ET DIRECTION. — De leur origine juxta-hilaire à leur terminaison, les veines pulmonaires se dirigent transversalement de dehors en dedans, convergeant vers la face postérieure de l'oreillette gauche.

Les *veines pulmonaires supérieures* sont placées dans un plan frontal, elles sont obliques de haut en bas et de dehors en dedans; leur direction est toujours plus rapprochée de la verticale que de l'horizontale.

Les *veines pulmonaires inférieures* se rapprochent de l'horizontale, mais elles sont toutefois légèrement ascendantes, obliques en avant, en dedans et en haut; celle du côté droit fait un angle de 40 degrés avec le plan frontal (voy. : fig. 65 et 66).

Par suite des connexions que présente la crosse aortique avec les pédicules pulmonaires et suivant qu'elle affecte le type sagittal ou le type frontal, partant suivant la morphologie du thorax dont l'influence est grande sur la ventilation pulmonaire, la direction et la longueur de chaque tronc veineux varient en fonction du type; *a)* lorsque la crosse de l'aorte présente le *type frontal,* la veine pulmonaire supérieure droite est souvent constituée par une longue racine descendante apparue à l'extrémité supérieure du hile, qui chemine presque verticalement, recevant dans son trajet et par son bord externe les veines issues du parenchyme pulmonaire jusqu'au point où elle se coude brusquement pour rejoindre la ou les veines issues du lobe moyen (A. Maurer) (voy. : fig. 537); *b)* lorsque la crosse de l'aorte affecte le *type sagittal,* la veine pulmonaire supérieure droite est très courte et ses branches d'origine recouvrent le plan broncho-artériel (1).

TERMINAISON. — Après avoir traversé le sac fibreux péricardique, les veines pulmonaires s'entourent d'un manchon séreux, puis se terminent à la face postérieure de l'oreillette gauche.

Leur terminaison dans l'oreillette gauche est variable suivant les sujets, et ces variations sont importantes à connaître, du point de vue chirurgical, pour l'abord intra-péricardique de ces veines; tantôt la terminaison est franchement circulaire, sans variation de calibre importante dans les dimensions de la veine; tantôt, au contraire, on note l'existence au niveau de la terminaison de la veine d'un véritable *diverticule* de l'oreillette, d'aspect infundibuliforme, sur lequel se prolongent même les fibres circulaires du myocarde (*oreillette diverticulaire*) (voy. : fig. 50). Cette disposition est constante lorsqu'il existe un tronc veineux unique; dans ce cas, la portion intra-péricardique de la veine pulmonaire est toujours très courte (veine courte).

Les veines pulmonaires droites s'ouvrent au voisinage de la cloison interauriculaire; les veines pulmonaires gauches s'ouvrent presque à l'union des parois postérieure et externe de l'oreillette gauche (voy. : fig. 10).

Les embouchures des veines d'un même côté sont séparées l'une de l'autre par un espace variable; rarement elles sont contiguës (voy. : fig. 65 et 66).

La terminaison des veines pulmonaires supérieures est située sur un plan antérieur par rapport à celle des veines pulmonaires inférieures; d'autre part, par suite de l'inclinaison de haut en bas, d'arrière en avant et de droite à gauche de l'axe du cœur, les embouchures des veines pulmonaires gauches sont situées sur un plan légèrement postérieur à celles du côté droit; ce fait est plus spécialement marqué pour la veine pulmonaire inférieure gauche.

La distance qui sépare les terminaisons des veines pulmonaires droites et gauches est d'environ 25 à 30 millimètres.

---

(1) Article à consulter : Villemin, Dufour, Rigaud et Gouazé : Le système veineux pulmonaire dans les types morphologiques. *Comptes rendus de l'Association des Anatomistes,* 1953, p. 174.

DIMENSIONS. — Calibre. — Les veines pulmonaires sont des veines volumineuses, mais très courtes.

Le calibre des veines pulmonaires est en fonction du volume du poumon, partant de la conformation thoracique du sujet; toutefois, à leur terminaison, le calibre des veines pulmonaires droites est plus grand que celui des veines du côté gauche, du fait que le volume du poumon droit l'emporte sur celui du côté gauche; d'autre part, le calibre des veines supérieures est plus grand que celui des veines inférieures, et cela des deux côtés.

L'embouchure est plus large chez l'homme que chez la femme où la terminaison affecte fréquemment un aspect infundibulaire.

Le calibre des veines pulmonaires croît avec l'âge.

Le *diamètre moyen* de chaque veine pulmonaire est le suivant : a) *veine pulmonaire supérieure droite,* 16 millimètres; b) *veine pulmonaire inférieure droite,* 15 millimètres; c) *veine pulmonaire supérieure gauche,* 15 millimètres; d) *veine pulmonaire inférieure gauche,* 14 millimètres (1).

Longueur. — Les veines pulmonaires droites sont légèrement plus longues que les veines gauches, ce fait tient à ce que l'oreillette gauche est déportée vers la gauche par rapport au plan médio-sagittal (voy. : fig. 5 et 8).

SITUATION ET DIVISION. — Chaque veine pulmonaire présente *deux portions* bien distinctes par rapport à la traversée péricardique, qui sont : *a) une portion extra-péricardique,* où elles appartiennent aux *pédicules pulmonaires* (*portion pédiculaire*); dans cette partie de leur trajet, elles sont situées dans le *médiastin antérieur*; mais elles ne sont pas placées dans un même plan : α) les *veines pulmonaires supérieures sont antérieures* et, vues par le médiastin antérieur, elles apparaissent sur un plan antérieur par rapport aux autres éléments du pédicule, et sous-jacentes aux branches de l'artère pulmonaire; β) les *veines pulmonaires inférieures sont postérieures* et, vues par le médiastin postérieur, elles apparaissent comme l'élément le plus inférieur et le plus postérieur du pédicule (voy. : fig. 537, 538, 600 et 601); *b)* et une *portion intra-péricardique.*

RAPPORTS

1° Portion extra-péricardique ou pédiculaire. — Dans cette portion, les veines pulmonaires appartiennent aux *pédicules pulmonaires* (voy. : fig. 600 et 601).

a) **Du côté droit,** la *veine pulmonaire supérieure* croise à son origine la face antérieure de la bronche lobaire moyenne dont elle est séparée par l'artère pulmonaire moins volumineuse que cette artère; elle est située tout d'abord sur un plan antérieur et inférieur par rapport à ce vaisseau, puis elle se place franchement au-dessous de l'artère; elle est croisée verticalement, en avant et à distance, par le nerf phrénique droit et par les vaisseaux diaphragmatiques supérieurs qui l'accompagnent; la *veine pulmonaire inférieure* longe le bord inférieur de la bronche lobaire inférieure, puis elle quitte le contact de celle-ci pour se placer au-dessous et en dedans d'elle.

b) **Du côté gauche,** la *veine pulmonaire supérieure* croise la face antérieure de la bronche lobaire supérieure et la bifurcation de la bronche souche, puis elle se place au-dessous de la branche gauche de l'artère; quant à la *veine pulmonaire inférieure,* elle reste accolée postérieurement à la bronche lobaire inférieure, qu'elle abandonne un peu avant de pénétrer dans le péricarde (pour plus de détails, voy. : *Bronches* et *Pédicules pulmonaires*).

---

(1) Article à consulter : A. Delmas et A. Heffez : Sur l'abouchement des veines pulmonaires dans l'oreillette gauche. *Comptes rendus de l'Association des Anatomistes,* 1953, p. 777.

c) **Des deux côtés,** les *veines pulmonaires inférieures* représentent la limite supérieure de l'*espace interphréno-pédiculaire,* toujours plus développé à droite qu'à gauche (voy. : *Ligaments triangulaires du poumon. Rapports du Péricarde fibreux* et *Médiastin antérieur*).

2° ***Portion intra-péricardique.*** — Cette portion est généralement très courte. mais sa longueur est variable suivant les sujets; elle occupe la cavité péricardique où les veines sont partiellement entourées par le péricarde séreux; la disposition de la séreuse autour de chaque veine résulte de la *situation* de sa ligne de réflexion et de la constitution des *manchons séreux périveineux (pédicules veineux).*

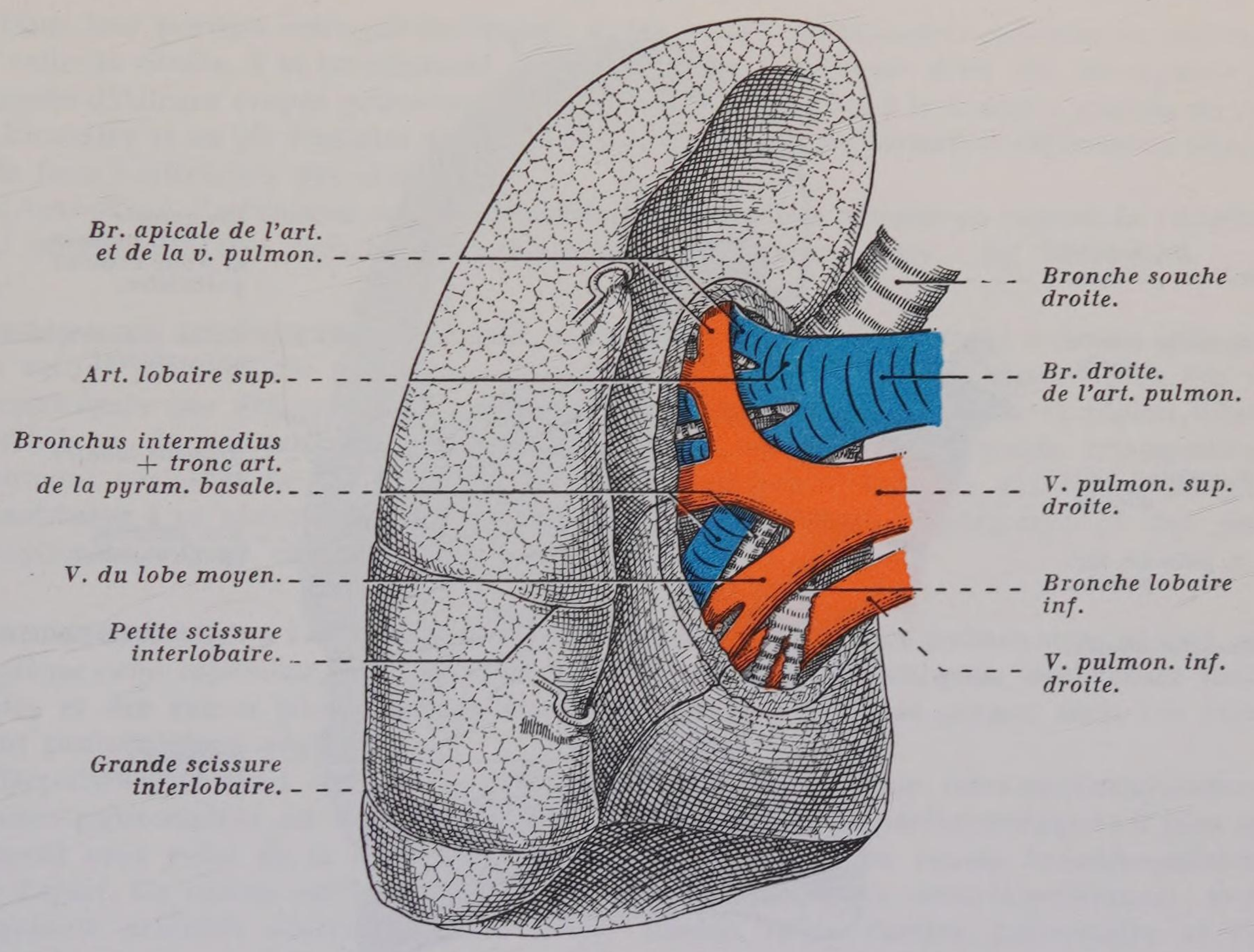

FIG. 537. — *Eléments du pédicule pulmonaire à leur entrée dans le poumon droit; vue antérieure.*

Les *veines du côté droit* sont situées dans le même pédicule veineux que la veine cave inférieure (*pédicule veineux droit, bride verticale du mésocarde postérieur*); celles du *côté gauche* sont comprises dans le même pédicule (*pédicule veineux gauche*) (voy. : fig. 72).

La séreuse ne tapisse que la face antérieure des veines pulmonaires, alors qu'une bande plus ou moins étendue de leur face postérieure reste « *dépéricardisée* », le péricarde séreux effectue sa réflexion à la limite de cette bande, de telle sorte que la veine est rattachée au sac fibreux par un *méso* qui est le plus souvent court, mais large (*veine sessile*) (voy. : fig. 66) (voy. : *Lignes de réflexion du péricarde séreux*).

La *veine pulmonaire supérieure gauche* est en grande partie recouverte par le feuillet viscéral péricardique sur ses faces supérieure, antérieure et inférieure, et suivant la plus ou moins grande étendue laissée libre de tout péricarde séreux sur sa face postérieure, cette veine peut être *sessile* ou *pédiculée* suivant la disposition du méso; elle est donc plus ou moins saillante dans la cavité péricardique.

La *veine pulmonaire inférieure gauche* est tapissée, près de sa terminaison, sur presque toute son étendue par la séreuse péricardique; les feuillets séreux s'adossent l'un à l'autre au niveau de son bord supérieur; un méso plus ou moins développé suivant les sujets rattache les deux veines pulmonaires du côté gauche (voy. : fig. 66).

Entre les deux veines, on constate l'existence d'un diverticule dont l'ouverture regarde à gauche : c'est le *recessus interpulmonaire gauche* (voy. : fig. 72); au-dessus de la veine pulmonaire supérieure gauche, on constate également l'existence d'un recessus plus ou moins apparent, situé sous la branche gauche de l'artère pulmonaire et à gauche du pli vestigial de Marshall; ce recessus est en quelque sorte commandé par l'étendue et la disposition du pli vestigial (J. Grisoli et J. Gambarelli).

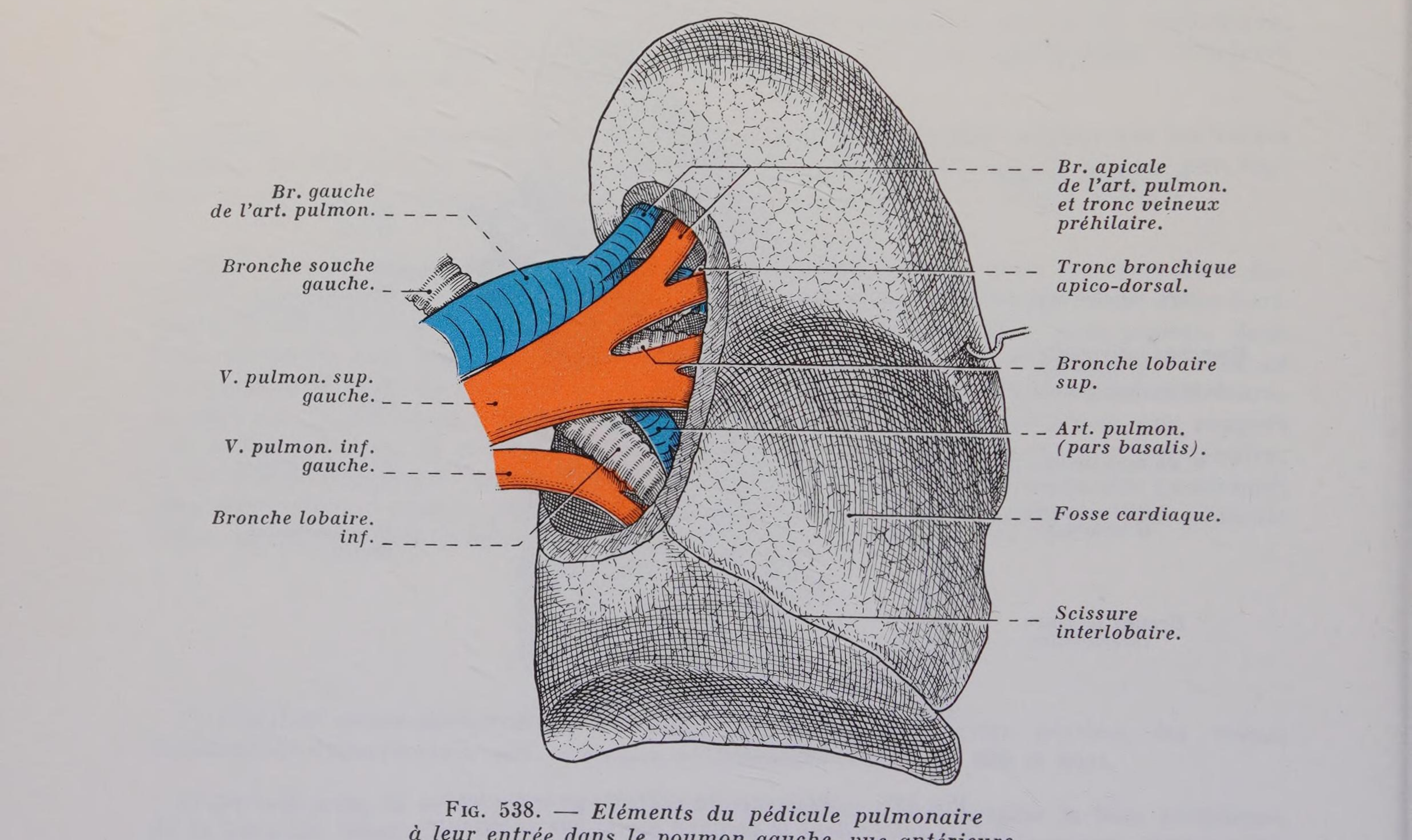

FIG. 538. — *Eléments du pédicule pulmonaire à leur entrée dans le poumon gauche, vue antérieure.*

La disposition du péricarde séreux autour des *veines pulmonaires supérieure* et *inférieure droites* est sensiblement la même que celle que l'on observe au niveau des veines pulmonaires gauches, mais *trois* particularités méritent d'être signalées : *a)* tout d'abord la présence au-dessous de la veine pulmonaire inférieure droite d'un méso, dit *méso-cave inférieur,* de forme triangulaire et toujours très apparent qui la rattache à la veine cave inférieure; *b)* l'existence de *trois diverticules* disposés en hauteur, et dont l'ouverture regarde à droite; l'inférieur est situé entre la veine pulmonaire inférieure droite et la veine cave inférieure, le moyen entre les deux veines pulmonaires *(recessus interpulmonaire droit)* (voy. : fig. 72), et le supérieur variable suivant les sujets, mais toujours bien apparent, est compris entre la veine pulmonaire supérieure droite, la veine cave supérieure et la branche droite de l'artère pulmonaire : c'est la *fossette rétro-cave d'Allison* ou *recessus post-cavalis* (voy. : fig. 69 et 70) (voy. : *Culs-de-sac et diverticules du péricarde séreux*).

Entre l'embouchure des quatre veines pulmonaires, la réflexion du péricarde séreux

détermine à la face postérieure de l'oreillette gauche un vaste diverticule désigné sous le nom de *cul-de-sac de Haller*; son sommet atteint généralement le niveau de la terminaison dans l'oreillette gauche des deux veines pulmonaires supérieures.

Après ouverture de la face postérieure du sac fibreux péricardique, on constate que les veines pulmonaires sont appendues au péricarde fibreux, d'une part, par leur traversée péricardique, et, d'autre part, par l'intermédiaire de leurs mésos, de telle sorte qu'elles constituent dans la cavité péricardique une véritable *cloison séro-veineuse,* disposée dans un plan frontal; cette cloison, à laquelle il faut ajouter le *mésocarde postérieur,* sépare la grande cavité péricardique en avant du cul-de-sac de Haller en arrière (voy. : fig. 66 et 72).

Dans leur portion intra-péricardique : *a)* les *veines pulmonaires supérieures* répondent : α) celle de droite, à la terminaison de la veine cave supérieure dont elle est séparée par la fossette d'Allison (voyez précédemment); β) celle de gauche, à la branche gauche de l'artère pulmonaire et au pli vestigial de Marshall; *b)* les *veines pulmonaires inférieures* répondent à la face postérieure des oreillettes.

L'œsophage thoracique descend derrière le péricarde fibreux en regard de l'écartement qui correspond aux embouchures des veines pulmonaires (voy. : fig. 60 et 72).

BRANCHES AFFÉRENTES. — A leur naissance, et plus fréquemment à droite qu'à gauche, les veines pulmonaires reçoivent : *a)* les *petites veines du hile* (qui sont plus des veines bronchiques que des veines pulmonaires), veines très grêles issues de la région hilaire ou périhilaire du poumon; *b)* des *veines pleurales,* issues des ligaments triangulaires du poumon; certaines de ces veines se déversent également dans les veines œsophagiennes, constituant à ce niveau des anastomoses avec la veine cave supérieure; *c)* des *veinules ganglionnaires*; *d)* et des *veines médiastinales.*

ANASTOMOSES. — Les anastomoses que présentent les veines pulmonaires se font, avec le *système cave supérieur,* par l'intermédiaire des veines bronchiques, des veines médiastinales et des veines pleurales, également tributaires des veines azygos, mais ces dernières sont pratiquement négligeables.

Depuis les travaux de von Hayek, on sait que le système intra-parenchymateux des veines pulmonaires est anastomosé avec le réseau veineux péribronchique (et plus spécialement avec celui de la bronchiole) par l'intermédiaire des *veines broncho-pulmonaires de Lefort.* Ce réseau est lui-même anastomosé (*anastomoses artério-veineuses*) avec les *segments artériels d'arrêt (sperrarterien)* tendus entre l'artère pulmonaire et l'artère bronchique (voy. : fig. 404). Ces dispositifs ont un rôle physiologique important, car ils permettent la régularisation du courant sanguin dans le poumon (voy. : *Anastomoses des artères bronchiques*).

Hovelacque a signalé l'existence d'une anastomose directe, extra-parenchymateuse, entre la veine pulmonaire inférieure gauche et l'artère bronchique gauche.

STRUCTURE. — Dans la *portion extra-péricardique,* la paroi des veines pulmonaires est très mince, cependant l'adventice est renforcée, d'une part, par un prolongement en forme de manchon du péricarde fibreux, qui s'étend presque jusqu'à l'origine de la veine; il est toujours plus épais en avant qu'en arrière du vaisseau *(ailerons du péricarde),* et, d'autre part, par l'épanouissement des fibres les plus inférieures des ligaments vertébro-péricardiques *(ligaments de Béraud)* qui se perdent sur les pédicules pulmonaires (voy. : fig. 62).

Dans la *portion intra-péricardique,* elles sont renforcées par des fibres musculaires circulaires, issues de la paroi de l'oreillette gauche.

Les veines pulmonaires sont *avalvulaires.*

APPAREIL DE LA PHONATION

LARYNX

Le larynx (de λάρυγξ, gosier) est une partie hautement différenciée du conduit aérifère; situé à la partie supérieure de l'appareil respiratoire, il livre passage à l'air inspiré et expiré; mais c'est avant tout l'*organe de la phonation* et sa constitution est établie en rapport avec cette fonction.

Il est formé par un *squelette cartilagineux* composé de pièces mobiles et articulées entre elles par l'intermédiaire de membranes fibreuses et de ligaments; il est également pourvu de replis membraneux plus ou moins tendus, appelés *cordes vocales*; celles-ci, vibrant sous l'action de l'air expiré, produisent le *son laryngé*; ainsi le larynx et la trachée qui lui fait suite apparaissent schématiquement comme un tuyau sonore à anche. La *voix* résulte des nombreuses modifications apportées au son laryngé pendant son passage dans le pharynx et la bouche; le *son laryngé* est, en effet, considérablement modifié sous l'influence des changements de position, de forme et de tonicité de la langue, du voile du palais, des joues et des lèvres et, d'une manière plus générale, des parois de la cavité bucco-pharyngée; enfin, d'autre part, les fosses nasales et les cavités pneumatiques qui leur sont annexées (sinus de la face) jouent le rôle d'une véritable caisse de résonance qui modifie et amplifie le son.

SITUATION. — Le larynx est un organe impair, médian et symétriquement disposé par rapport à la ligne médiane.

Il occupe la *partie antérieure et médiane du cou.* Il est situé dans la région moyenne du cou; au-dessous de l'os hyoïde et de la base de la langue, auxquels il est rattaché; au-dessus de la trachée qu'il surmonte à la manière d'un chapiteau (Testut); en avant du pharynx avec lequel il communique (carrefour aéro-digestif); en arrière des aponévroses du cou et des muscles sous-hyoïdiens, dont certains s'insèrent sur le squelette cartilagineux laryngé.

C'est un organe relativement superficiel et facilement palpable.

La situation du larynx par rapport à la colonne vertébrale est variable suivant le *sexe* et aussi suivant l'*âge*.

Chez *l'homme adulte,* le larynx répond aux *quatrième, cinquième et sixième vertèbres cervicales.* Sa *limite supérieure,* c'est-à-dire le plan horizontal qui passe par le bord supérieur du cartilage thyroïde, répond au tiers inférieur de la quatrième vertèbre cervicale; sa *limite inférieure,* c'est-à-dire le plan horizontal qui passe par le bord inférieur du cartilage cricoïde, répond au bord inférieur de la sixième vertèbre cervicale.

Chez *la femme,* le larynx présente une situation légèrement plus élevée (de 6 à 10 millimètres en moyenne).

Chez *l'enfant,* et toutes proportions gardées, le larynx est également plus élevé que chez l'adulte; à l'âge de six ans, il ne descend jamais plus bas que le corps de la cinquième vertèbre cervicale.

DIRECTION. — Le grand axe du larynx n'est pas franchement vertical, mais légèrement oblique de haut en bas et d'avant en arrière; il continue en quelque sorte vers le haut la direction de la trachée cervicale.

VOLUME ET DIMENSIONS. — Le *volume* et les *dimensions* du larynx varient également suivant l'*âge* et suivant le *sexe*; elles sont aussi des plus variables suivant les individus; ces variations entraînant du reste des modifications dans les caractères physiques de la voix et du chant.

Influence de l'âge. — Le larynx est très petit chez le nouveau-né; il présente un léger accroissement pendant les trois premières années de la vie, puis il ne se développe que fort peu jusqu'à l'âge de douze ans; son développement est hors de proportion avec la croissance de l'enfant.

A l'*époque de la puberté,* il s'accroît très rapidement, et cela d'une manière semblable dans les deux sexes (*accroissement pubéral*), à tel point que, dans l'espace d'un an et demi à deux ans, il atteint presque son complet développement.

L'accroissement du larynx continue très lentement après la puberté et son développement est complètement terminé à l'âge de vingt-trois ans, un peu plus tôt chez la femme que chez l'homme.

L'accroissement pubéral du larynx s'accompagne de modifications de la voix; celles-ci sont du reste plus marquées chez les garçons que chez les filles : c'est la *mue de la voix.*

Influence du sexe. — Le larynx de l'homme, dont la voix est généralement plus grave que celle de la femme, est toujours plus développé que celui de cette dernière, et ses dimensions l'emportent dans tous les sens.

Variations individuelles. — Le volume et les dimensions du larynx sont indépendants de la taille et de la longueur du cou et, d'une façon générale, on peut admettre que la hauteur du son (voix ou chant) est directement en rapport avec le volume du larynx; les voix à tonalité aiguë (soprano) sont l'apanage des petits larynx, tandis que les voix à tonalité grave (basse chantante) sont l'apanage des larynx de grandes dimensions.

Les qualités physiques des sons émis par le larynx sont en rapport avec les dimensions de celui-ci.

Chez l'adulte, les *dimensions moyennes* du larynx sont, pour l'homme : 4 cm. 1/2 de hauteur, 4 centimètres de largeur dans le sens transversal et 3 cm. 1/2 dans le sens antéro-postérieur. La plus grande circonférence est d'environ 13 cm. 1/2.

Chez la femme, où les dimensions sont plus petites que chez l'homme, le diamètre transversal est celui qui varie le moins; par contre, le diamètre antéro-postérieur est celui qui varie le plus; ce fait explique pourquoi les *cordes vocales* dont la direction est antéro-postérieure sont plus courtes chez la femme que chez l'homme.

CONFIGURATION EXTÉRIEURE DU LARYNX

Envisagé dans son ensemble, le larynx présente grossièrement la forme d'un tronc de pyramide à grande base supérieure et à petite base inférieure.

On peut lui distinguer *quatre faces,* qui sont : une face antérieure, une face postérieure et deux faces latérales, une grande base et une petite base.

FACE ANTÉRIEURE. — La face antérieure du larynx comprend, de bas en haut, *trois parties* bien distinctes que l'on qualifie, d'après leur situation : d'inférieure, moyenne et supérieure.

1° La **partie inférieure** ou **cricoïdienne,** convexe dans le sens transversal, est représentée par l'*arc antérieur du cartilage cricoïde* et par l'*intervalle crico-thyroïdien*; cet espace

atteint 10 millimètres de hauteur sur la ligne médiane, puis diminue progressivement de chaque côté; il est comblé par la membrane crico-thyroïdienne, elle-même recouverte par les muscles crico-thyroïdiens et, plus spécialement, par leurs faisceaux internes.

2° La **partie moyenne** ou **thyroïdienne** correspond au *cartilage thyroïde*; elle présente en avant une saillie angulaire et médiane, dont le relief sous-cutané est plus ou moins apparent suivant les sujets : c'est la *pomme d'Adam* ou *tubercule thyroïdien*; de chaque côté de cette saillie, la face antérieure du cartilage thyroïde présente les insertions des muscles sterno-thyroïdien et thyro-hyoïdien (voy. : fig. 539).

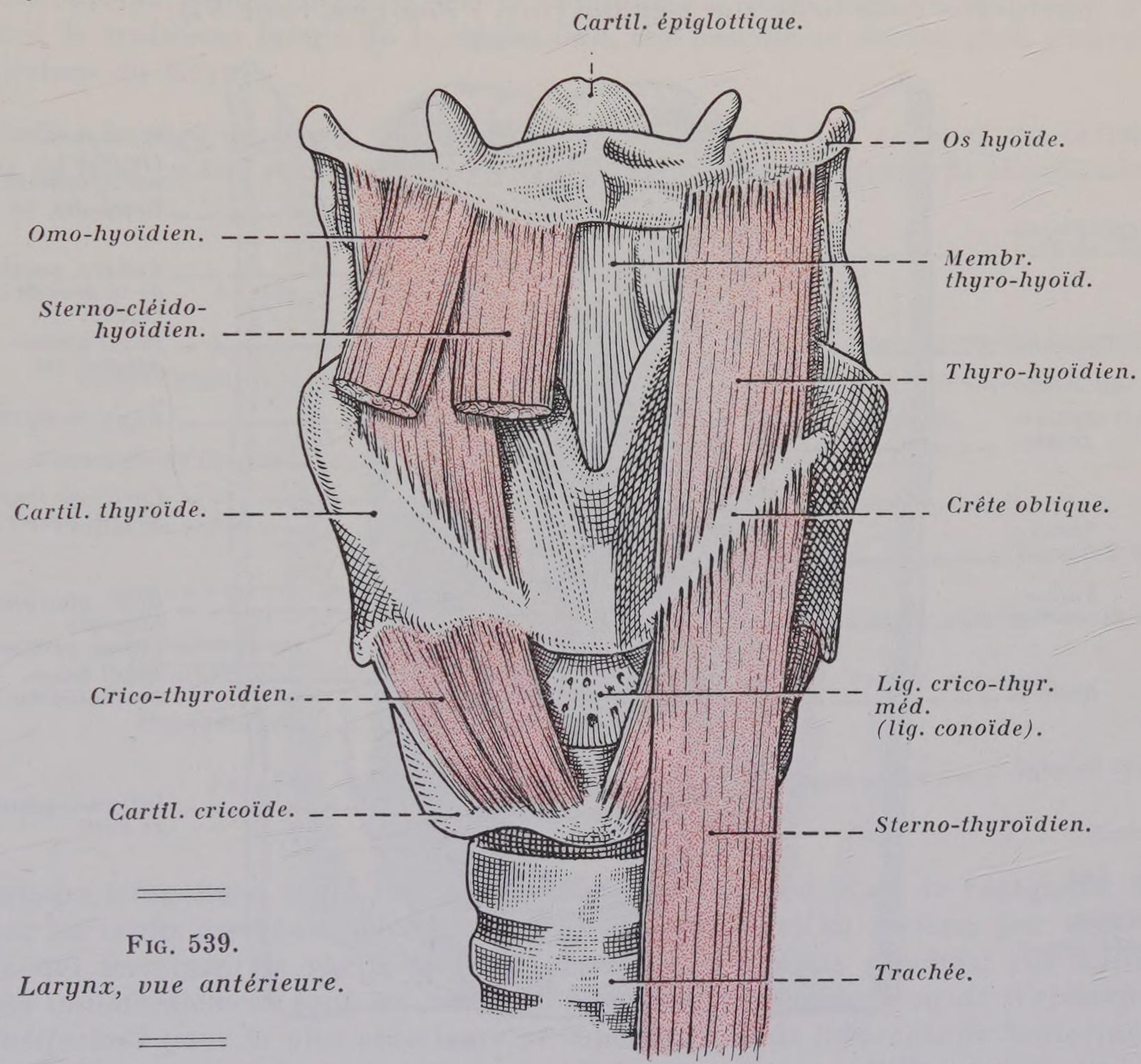

FIG. 539.
Larynx, vue antérieure.

3° La **partie supérieure** ou **épiglottique** correspond à l'*épiglotte* et à son cartilage *(cartilage épiglottique)*, dont le sommet est caché derrière le cartilage thyroïde, et dont la direction est oblique en haut et en arrière. Extérieurement, cette partie du larynx n'apparaît que partiellement au-dessus du bord supérieur du cartilage thyroïde, mais au-dessus de l'os hyoïde aucune partie de l'organe n'est apparente antérieurement; la face antérieure de l'organe est masquée par la membrane thyro-hyoïdienne, tendue entre le bord supérieur du cartilage thyroïde et l'os hyoïde et par la base de la langue (voy. : fig. 540 et 565).

La face antérieure du cartilage épiglottique est rattachée à l'os hyoïde par la membrane hyo-épiglottique, et à la langue par les replis glosso-épiglottiques.

Si l'on pratique une coupe médio-sagittale du larynx, on constate que l'on peut diviser la face antérieure du cartilage épiglottique en *deux segments* par rapport aux insertions des ligaments précités : *a)* l'un, *supérieur*, libre, est entièrement revêtu par la muqueuse laryngée : c'est l'*épiglotte* proprement dite; elle se continue en avant avec la face dorsale

de la langue; *b)* l'autre, *inférieur,* plus étendu, est complètement masqué par des parties molles; il correspond à l'*espace hyo-thyro-épiglottique*; cet espace, de forme triangulaire à la coupe, à sommet inférieur, est limité : en avant, par la membrane thyro-hyoïdienne et la face postérieure du cartilage thyroïde; en haut, par la membrane hyo-épiglottique; et en arrière, par le cartilage épiglottique; il est comblé par du tissu cellulo-graisseux (voy. : fig. 570).

FACE POSTÉRIEURE. — La face postérieure du larynx correspond à l'*étage inférieur du pharynx,* et elle représente la paroi antérieure du *laryngo-pharynx*; elle est tapissée par la *muqueuse pharyngée* dans toute son étendue (voy. : *Pharynx,* tome VI).

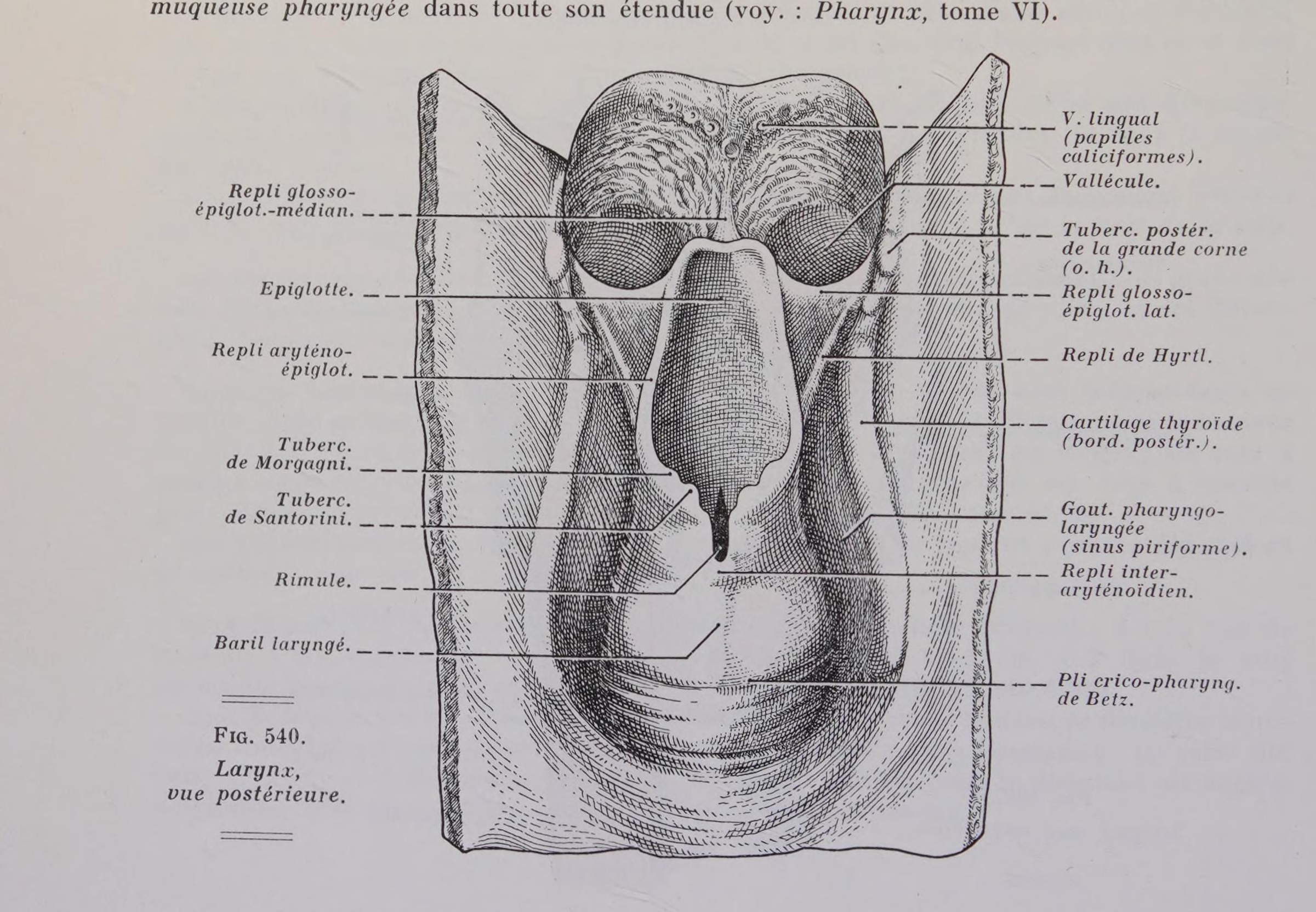

FIG. 540.
Larynx, vue postérieure.

Cette face s'étend sur une hauteur de 7 centimètres chez l'homme, de 5 cm. 1/2 chez la femme, du bord supérieur de l'épiglotte (situé au niveau du bord inférieur de la troisième vertèbre cervicale) à l'orifice supérieur de l'œsophage, la limite supérieure de cet organe correspondant au bord inférieur du cartilage cricoïde; latéralement, elle est limitée par les saillies que déterminent sous la muqueuse pharyngée les bords postérieurs des cartilages thyroïdes, surmontés eux-mêmes par les saillies des extrémités postérieures (tubercules) des grandes cornes de l'os hyoïde (voy. : fig. 540).

Nous lui distinguerons *trois parties* : une *médiane* et deux *latérales.*

1° **Partie médiane.** — Dans cette partie, la face postérieure du larynx est étagée en marche d'escaliers; elle comprend de haut en bas : l'épiglotte, l'orifice supérieur ou pharyngien du larynx et le baril laryngé.

a) L'**épiglotte** est disposée sous l'aspect d'une lame qui, à l'état de repos, est oblique en haut et en arrière, mais dont le bord libre est légèrement incurvé en haut et en avant; haute

de 10 à 15 millimètres, sa face postérieure, seule entièrement visible et libre, est concave transversalement et convexe verticalement; vu de haut en bas, sa convexité médiane forme une saillie principalement marquée au voisinage de la queue du cartilage épiglottique : c'est le *tubercule épiglottique,* ou *tubercule de Czermak*; dans l'examen laryngoscopique, il masque toujours plus ou moins la partie antérieure des cordes vocales et la commissure antérieure (voy. : fig. 541).

Le bord libre de l'épiglotte est légèrement échancré sur la ligne médiane; ses bords latéraux se continuent de chaque côté par les replis aryténo-épiglottiques.

Elle est revêtue d'une muqueuse qui se continue en avant avec la muqueuse linguale.

Pendant le troisième temps de la déglutition, elle bascule en arrière pour obstruer l'orifice supérieur du larynx.

b) L'**orifice laryngé supérieur,** de forme elliptique à grand axe vertical, est orienté obliquement de haut en bas et d'avant en arrière, de telle sorte qu'il regarde simultanément en arrière et en haut.

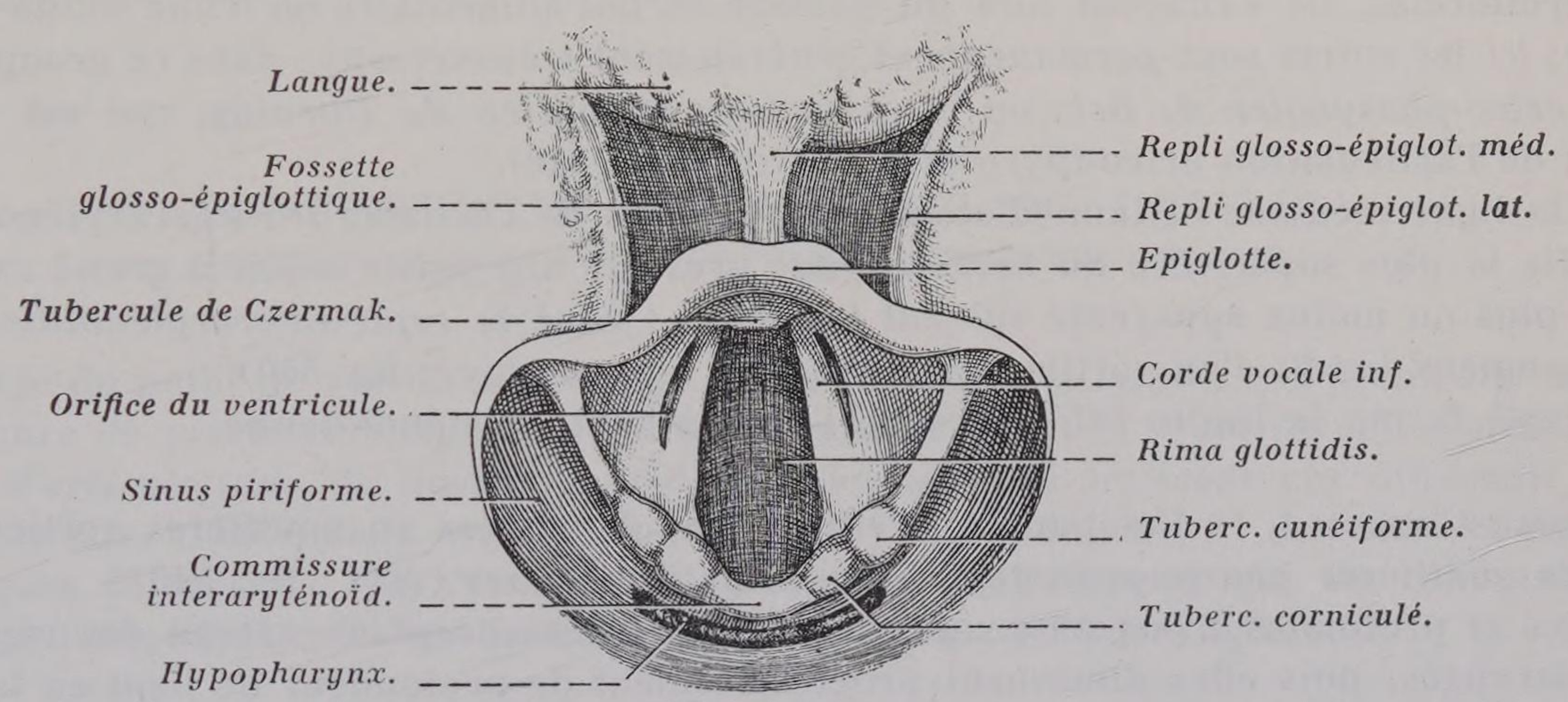

FIG. 541. — *Vue supérieure du larynx en inspiration.*

A contours irréguliers, il est limité : en avant, par le bord libre de l'épiglotte; latéralement, par les replis aryténo-épiglottiques droit et gauche; et en arrière, par deux saillies latérales qui terminent la partie la plus inférieure des replis précités; ces saillies sont désignées unilatéralement sous les noms de *tubercule de Morgagni* ou *de Wrisberg (tubercule cunéiforme)* pour la plus antérieure et supérieure, et de *tubercule de Santorini (tubercule corniculé)* pour la plus postérieure et inférieure; chacune d'elles correspond à deux petits cartilages qui soulèvent la muqueuse à ce niveau *(cartilage cunéiforme* ou *cartilage de Wrisberg,* et *cartilage corniculé* ou *cartilage de Santorini)* (voy. : fig. 540, 541 et 561).

Entre les deux tubercules de Santorini, l'orifice supérieur du larynx se prolonge en bas par une fente médiane et verticale appelée *fente* ou *échancrure,* ou *incisure interaryténoïdienne (rimule* ou *glotte intercartilagineuse)*; les dimensions de cette fente sont très variables suivant les sujets, variables également avec la hauteur des sons émis.

Elle est limitée latéralement par les bords internes des cartilages aryténoïdes, et en bas, dans le fond de l'échancrure, par la muqueuse qui tapisse les ligaments crico-corniculés (ligament jugal), et qui constitue la *commissure interaryténoïdienne* (voy. : fig. 541).

Les *dimensions* de l'orifice supérieur du larynx varient, comme le larynx lui-même, avec l'émission des sons, avec la déglutition et avec les mouvements respiratoires.

Il se rétrécit dans l'émission des sons aigus et pendant la déglutition; il s'agrandit dans l'émission des sons graves et dans l'inspiration.

Ses *dimensions moyennes* sont, chez l'homme, de 3 à 3 cm. 1/2 de haut sur 1 cm. 1/2 à 2 centimètres de large; elles sont légèrement plus réduites chez la femme.

c) Le **baril laryngé** est représenté par la saillie semi-cylindroïde (en forme de petit baril) qui est sous-jacente à l'orifice pharyngien du larynx; cette saillie correspond à la paroi antérieure de l'hypopharynx et, latéralement, elle est encadrée par les gouttières pharyngo-laryngées (voy. : fig. 540).

A ce niveau, le larynx est représenté par la face postérieure des cartilages aryténoïdes et du chaton cricoïdien, eux-mêmes recouverts par les muscles ary-aryténoïdiens et crico-aryténoïdiens postérieurs (voy. : fig. 561).

La saillie du chaton cricoïdien est nettement proéminente dans la cavité pharyngée, où elle détermine une sorte de bourrelet convexe transversalement que l'on peut apercevoir à l'examen laryngoscopique : c'est le *bourrelet cricoïdien* (voy. : fig. 567).

Toute la face postérieure du baril laryngé est recouverte par la muqueuse de l'hypopharynx, très mobile et presque toujours plissée, elle est doublée d'une couche sous-jacente de tissu conjonctif lâche qui facilite ses déplacements au cours de la déglutition.

Les *plis de la muqueuse* sont de *deux ordres* : *a)* les uns sont *temporaires* et le plus souvent arciformes, ils s'effacent lors du passage du bol alimentaire ou d'une sonde œsophagienne; *b)* les autres sont *permanents* et généralement transversaux; dans ce groupe rentre le *pli crico-pharyngien de Betz* ou *pli pharyngo-cricoïdien de Ducuing,* qui est situé au niveau de l'articulation crico-thyroïdienne (voy. : fig. 540).

Sur la ligne médiane et immédiatement au-dessous de l'échancrure interaryténoïdienne, la partie la plus supérieure du baril laryngé présente une petite saillie à grand axe transversal plus ou moins apparente suivant les sujets : c'est le *repli interaryténoïdien,* bourrelet muqueux tendu d'un cartilage aryténoïde à l'autre (voy. : fig. 540).

Ce repli forme la limite inférieure de l'incisure interaryténoïdienne.

2° **Parties latérales.** — Les parties latérales sont déprimées en gouttières verticales : ce sont les *gouttières pharyngo-laryngées* ou *sinus piriformes* (voy. : fig. 540).

Larges et profondes à la partie supérieure, elles commencent au niveau des replis pharyngo-laryngés; puis elles diminuent progressivement de profondeur de haut en bas, pour se confondre finalement avec la paroi latérale du pharynx. Chacune d'elles est limitée : *a)* en dedans, par le bord latéral de l'épiglotte, la face externe des replis aryténo-épiglottiques et par la face latérale du baril laryngé; *b)* en dehors, par la saillie du tubercule postérieur de la grande corne de l'os hyoïde, et par la face interne de la membrane thyro-hyoïdienne et du cartilage thyroïde.

La muqueuse qui tapisse ces gouttières se continue en haut et en dehors avec la muqueuse pharyngée; en bas avec la muqueuse œsophagienne. Dans la partie supérieure des gouttières et un peu au-dessous des replis pharyngo-épiglottiques, elle est soulevée en un repli oblique en bas et en dedans : c'est le *repli de Hyrtl,* dû au passage du nerf laryngé supérieur (voy. : fig. 540).

Les gouttières pharyngo-laryngées représentent le lieu de passage des aliments liquides et semi-liquides pendant la déglutition, d'où la dénomination de *rigoles alimentaires* qu'on leur donne parfois.

FACES LATÉRALES. — Les faces latérales se distinguent en droite et gauche; elles sont orientées de telle sorte qu'elles regardent en avant et en dehors.

Elles peuvent être décrites comme la face antérieure; chacune d'elles comprend, en effet, de bas en haut : *a)* la face latérale du cartilage cricoïde, le muscle crico-thyroïdien recouvrant la membrane et l'espace crico-thyroïdien; *b)* la face latérale du cartilage thyroïde, sur laquelle s'attachent, au niveau de la ligne oblique, les muscles sterno-thyroïdien et thyro-hyoïdien; *c)* enfin, sous-jacents à la membrane thyro-hyoïdienne, elle-même perforée par le passage du nerf laryngé supérieur (branche interne) apparaissent le cartilage épiglottique (épiglotte) et les replis pharyngo-épiglottiques (voy. : fig. 552).

BASES. — *a)* La **petite base** est un orifice arrondi, un peu aplati à la partie postérieure, qui correspond à l'orifice supérieur de la trachée : c'est l'*orifice inférieur* ou *trachéal* du larynx.

b) La **grande base** est située au-dessous et en arrière de la base de la langue. Elle présente d'avant en arrière, c'est-à-dire du corps de l'os hyoïde à la partie postérieure de l'orifice pharyngien du larynx : α) la membrane thyro-épiglottique, qui sépare la base de la langue du larynx et qui forme la limite supérieure de l'espace hyo-thyro-épiglottique; β) l'épiglotte et l'orifice supérieur du larynx.

Rappelons que l'épiglotte est rattachée à la langue par trois replis muqueux, qui sont : les *replis glosso-épiglottiques,* dont l'un est médian et les deux autres latéraux (voy. : fig. 540 et 541).

A droite et à gauche du repli glosso-épiglottique médian et entre la base de la langue, d'une part, et l'épiglotte, d'autre part, se situent deux dépressions appelées *fossettes glosso-épiglottiques* ou *vallécules* (voy. : fig. 540 et 541).

CONSTITUTION ANATOMIQUE DU LARYNX

Envisagé du point de vue de sa constitution anatomique, le larynx comprend : 1° un certain nombre de *pièces cartilagineuses,* dont l'ensemble forme le squelette de l'organe; 2° un *système d'articulations,* de *ligaments* et de *membranes,* qui unissent ces différents cartilages entre eux, ainsi qu'aux organes voisins (os hyoïde, trachée); 3° des *muscles* (muscles intrinsèques du larynx), qui s'étendent d'un cartilage à l'autre et qui les circonscrivent pour la plupart; 4° et enfin une *muqueuse,* qui revêt la cavité laryngée (1).

I. — CARTILAGES DU LARYNX

Les *cartilages du larynx* sont normalement au nombre de *onze* : a) *trois* sont impairs et médians, ce sont : le *cartilage cricoïde,* le *cartilage thyroïde* et le *cartilage épiglottique,* b) *quatre* sont pairs et latéraux, ce sont : les *cartilages aryténoïdes,* les *cartilages corniculés* ou *de Santorini,* les *cartilages de Morgagni* ou *cartilages cunéiformes,* et les *cartilages sésamoïdes antérieurs.* Enfin, accessoirement, on peut rencontrer trois autres cartilages, qui sont : l'un impair et médian, le *cartilage interaryténoïdien,* et les deux autres pairs et latéraux, les *cartilages sésamoïdes postérieurs.*

Cartilage cricoïde.

Le *cartilage cricoïde* (de κρίκος, anneau, et εἶδος, forme) est le plus inférieur des cartilages laryngés; véritable piédestal situé à la base du larynx, c'est sur lui que repose tout l'édifice laryngé *(cartilage basal de Ludwig).*

Il présente la forme d'un anneau ou, mieux, d'un segment de cylindre creux coupé obliquement; on l'a comparé à une bague dont le chaton serait postérieur; en conséquence, le

(1) Ouvrage à consulter : P. Sébileau et P. Truffert : *Le carrefour aéro-digestif. Le larynx. Le pharynx.* 1 vol. L. Arnette, édit. 1924.

cartilage cricoïde est plus haut en arrière qu'en avant; d'autre part, l'orifice inférieur de l'anneau est sensiblement circulaire, et mesure 18 à 20 millimètres de diamètre environ, alors que l'orifice supérieur est ovalaire à grand axe oblique de haut en bas et d'arrière en avant, et que son diamètre antéro-postérieur varie de 20 à 25 millimètres. La cavité que délimite le cartilage cricoïde se rétrécit peu à peu transversalement de bas en haut.

Le cartilage cricoïde est uni au premier anneau de la trachée par la *membrane crico-trachéale*; parfois même les deux cartilages sont en partie soudés latéralement; il s'articule avec le cartilage thyroïde et avec les cartilages aryténoïdes.

On distingue au cartilage cricoïde *deux segments* : *a)* l'un *antérieur* ou *arc cricoïdien*; *b)* l'autre *postérieur* ou *chaton cricoïdien*.

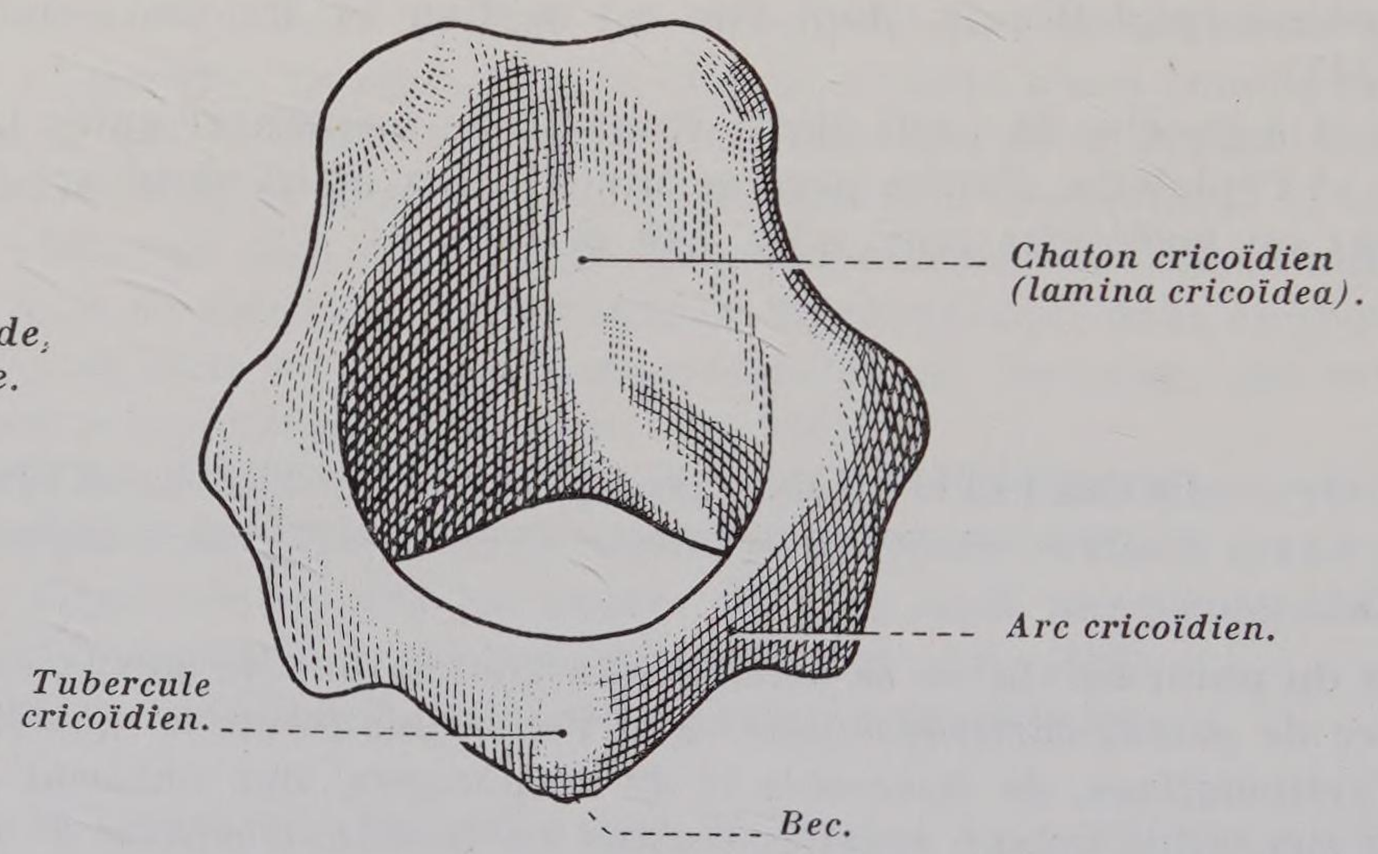

FIG. 542.
Cartilage cricoïde, vue antérieure.

ARC CRICOÏDIEN. — L'arc cricoïdien comprend toute la partie antérieure et latérale du cartilage. Il augmente de hauteur et d'épaisseur d'avant en arrière; sur la ligne médiane, ses dimensions moyennes sont de 5 à 7 millimètres de hauteur et de 3 à 4 millimètres d'épaisseur.

La *surface extérieure* de l'arc est convexe; elle présente sur la ligne médiane une petite saillie, le *tubercule cricoïdien*, en dehors duquel apparaissent les champs d'insertion des muscles crico-thyroïdiens (voy. : fig. 545 et 553).

Au niveau de sa partie latérale, c'est-à-dire à l'union de l'arc et du chaton, on rencontre une petite éminence qui supporte la *facette articulaire inférieure*, plane, par laquelle le cartilage cricoïde s'articule avec la corne inférieure du cartilage thyroïde (voy. : fig. 543).

La *surface intérieure* est concave, lisse et unie.

Le *bord inférieur* est irrégulier, arrondi et horizontal; il présente sur la ligne médiane une saillie plus ou moins apparente qui termine en bas le tubercule cricoïdien; c'est le *bec du cricoïde* (voy. : fig. 542 et 543); latéralement et de chaque côté se détache de ce bord une deuxième saillie, beaucoup plus marquée que le bec, sur laquelle s'insèrent les fibres les plus inférieures du faisceau cricoïdien du constricteur inférieur du pharynx (voy. : fig. 545); les saillies latérales sont parfois soudées au bord supérieur du premier anneau de la trachée; entre le bec et les saillies latérales, le bord inférieur présente une échancrure plus ou moins marquée.

Le *bord supérieur* est fortement incliné obliquement en haut et en arrière, arrondi, mais beaucoup plus régulier que le précédent (voy. : fig. 542); son épaisseur augmente d'avant en arrière; sa partie antérieure et moyenne donne insertion à la membrane crico-thyroïdienne; ses parties latérales donnent insertions aux muscles crico-aryténoïdiens latéraux et aux faisceaux cricoïdiens des muscles stylo-pharyngiens (voy. : fig. 545 et 562).

L'arc cricoïdien ou, plus exactement, la *dépression intercrico-thyroïdienne qui lui est sus-jacente sont des repères importants dans la trachéotomie* (crico-trachéotomie).

CHATON CRICOÏDIEN. — Le chaton cricoïdien présente l'aspect d'une plaque hexagonale irrégulière *(plaque du cartilage cricoïde* ou *lamina cricoïdea)*, disposée symétriquement par rapport à la ligne médiane.

Sa *hauteur* est de 20 à 25 millimètres (un peu moindre chez la femme); son *épaisseur* est de 5 millimètres en moyenne à sa partie centrale; elle diminue progressivement du centre à la périphérie.

La *face postérieure* présente sur la ligne médiane une crête mousse verticale, plus large à ses extrémités qu'à sa partie moyenne : c'est la *crête médiane* sur laquelle s'insère le *ligament crico-œsophagien* ou *ligament suspenseur de l'œsophage de Gillette,* lame fibro-élastique d'où partent les fibres musculaires longitudinales de l'œsophage (voy. : *Œsophage,* tome VI); de chaque côté de cette crête se trouve une excavation en fossette, plus profonde en haut qu'en bas; dans la moitié inférieure de chacune de ces fossettes s'insèrent les muscles crico-aryténoïdiens postérieurs (voy. : fig. 543, 545 et 561).

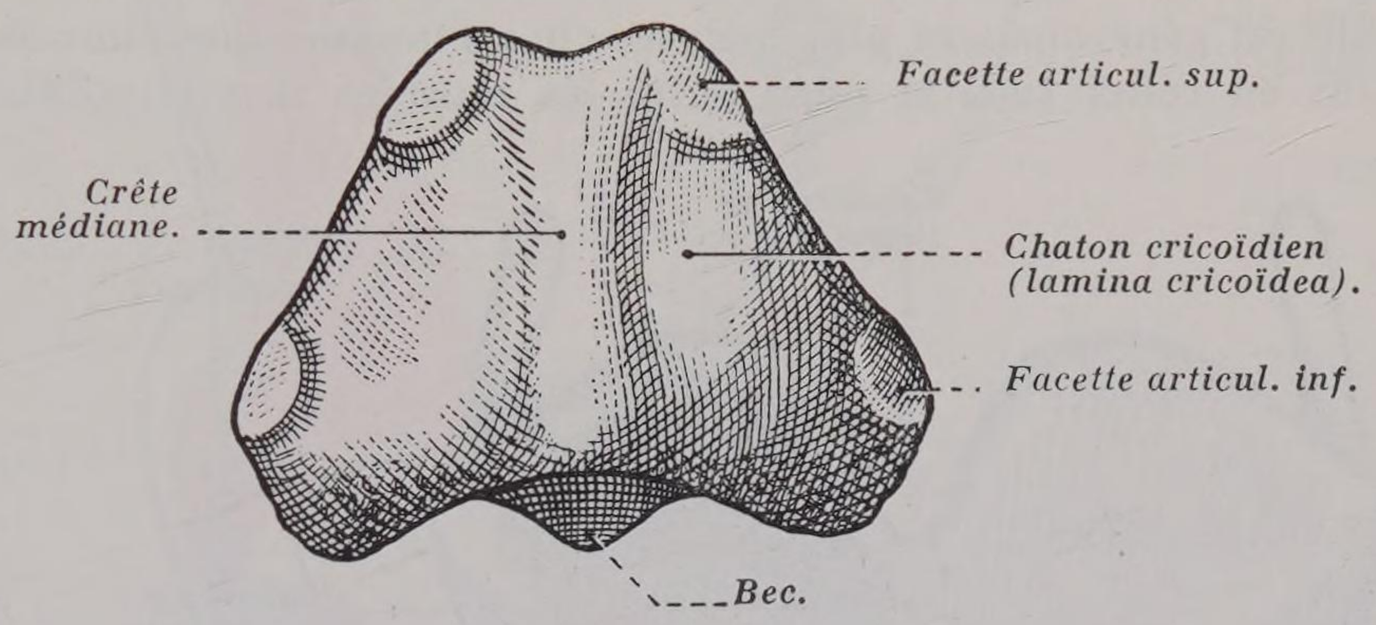

FIG. 543. *Cartilage cricoïde, vue postérieure.*

La *face antérieure* est concave, lisse et unie; elle se déprime en gouttière verticale dans son tiers supérieur; elle est tapissée par la muqueuse de l'étage sous-glottique du larynx.

Le *bord inférieur,* arrondi, se présente sous l'aspect d'une échancrure intermédiaire aux deux saillies latérales du bord inférieur; il donne insertion à la *lame trachéale (lame transverse)* (voy. : *Constitution anatomique de la trachée*).

Le *bord supérieur,* plus court que le précédent, présente une échancrure médiane où s'insère le *ligament jugal*; cette échancrure répond au bord inférieur du muscle ary-aryténoïdien (voy. : fig. 563). En dehors de cette échancrure, le bord supérieur s'épaissit notablement et devient oblique en bas et en avant; il présente à ce niveau une facette articulaire convexe, de forme elliptique, qui regarde en haut, en dehors et un peu en avant : c'est la *facette articulaire supérieure,* qui s'articule avec une facette inversement conformée de la base du cartilage aryténoïde (voy. : fig. 550).

Entre les facettes articulaires supérieure et inférieure, la face latérale du cartilage cricoïde est échancrée.

Cartilage thyroïde.

Le *cartilage thyroïde* (de θυρεός, bouclier, et εἶδος, forme) tire sa dénomination de sa situation et de sa forme; il est, en effet, placé à la manière d'un bouclier protecteur devant les organes essentiels de la phonation (cordes vocales).

Il est situé au-dessus de l'arc du cartilage cricoïde, sur lequel il repose et auquel il est uni par la membrane crico-thyroïdienne, et au-dessous de l'os hyoïde, auquel il est également uni par la membrane thyro-hyoïdienne.

Il est constitué par deux lames quadrilatères appelées *plaques* ou *lames latérales,* réunies entre elles en avant et sur la ligne médiane où elles forment un angle dièdre à sinus

postérieur : c'est l'*angle thyroïdien (dièdre thyroïdien)* (voy. : fig. 546), cet angle varie avec l'âge et le sexe; il est plus ouvert chez l'enfant que chez l'adulte, plus ouvert également chez la femme que chez l'homme. Chez l'adulte, l'écartement des plaques du cartilage thyroïde est d'environ 80 à 90 degrés chez l'homme, 110 à 120 degrés chez la femme. La hauteur de l'arête varie entre 28 et 30 millimètres.

On lui distingue *deux faces* : antérieure et postérieure, et *quatre bords* : supérieur, inférieur et postérieurs.

La *face antérieure (face antéro-externe)* regarde en avant, en dehors et un peu en bas.

Elle présente sur la ligne médiane une saillie anguleuse qui représente l'angle d'union des deux plaques thyroïdiennes; elle est plus marquée à sa partie supérieure qu'à sa partie inférieure, où elle constitue la *pomme d'Adam* ou *tubercule thyroïdien (proéminence laryngée)* (voy. : fig. 544); très variable suivant les sujets, elle n'existe pas dans le jeune âge; elle est généralement plus accusée chez l'homme que chez la femme, et apparaît plus ou moins en relief sous la peau entre les muscles thyro-hyoïdiens et sterno-cléido-

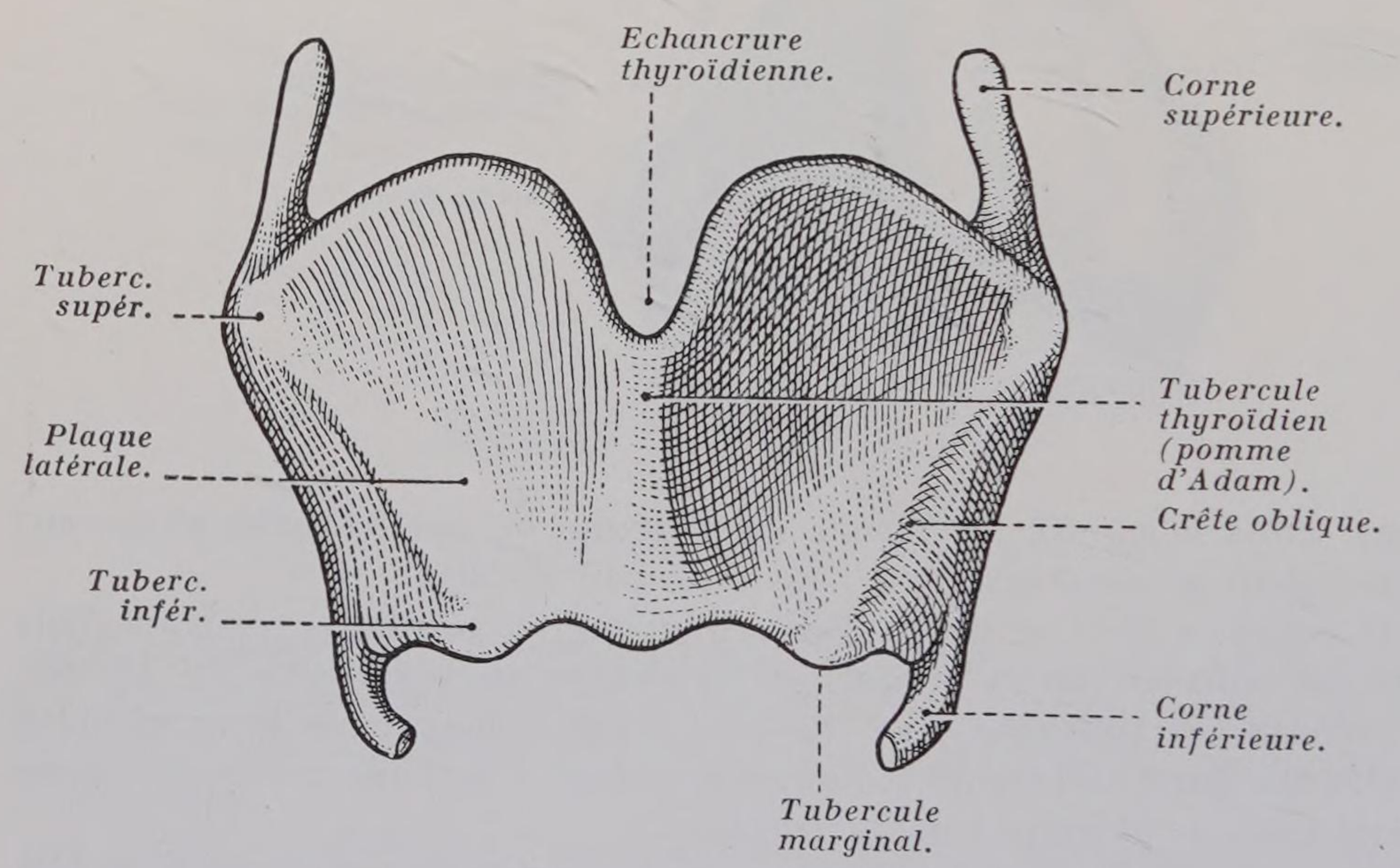

FIG. 544.
Cartilage thyroïde, face antérieure.

hyoïdiens droits et gauches, c'est-à-dire dans l'*angle supérieur* du losange intermusculaire antérieur du cou.

De chaque côté de la ligne médiane, la face antéro-externe du cartilage thyroïde présente une surface plane ou plutôt légèrement excavée dans sa partie supérieure, et cela d'autant plus que la pomme d'Adam est plus saillante.

Cette surface est plus étendue en largeur qu'en hauteur, et elle présente près du bord postérieur du cartilage une crête mousse, presque linéaire, oblique de haut en bas et d'arrière en avant : c'est la *crête oblique*; cette crête, plus ou moins apparente suivant les sujets, se termine en haut et en bas par deux saillies mamelonnées et irrégulières, ce sont : les *tubercules supérieur* et *inférieur* (voy. : fig. 544).

Sur les tubercules de cette crête se fixe une *corde ligamenteuse* qui repose sur la crête oblique, et que l'on doit considérer comme le reliquat d'une *intersection fibreuse* entre les muscles sterno-thyroïdien et thyro-hyoïdien (voy. : *Muscles sous-hyoïdiens,* tome I) (voy. : fig. 545, 547 et 557).

La crête oblique et ses deux tubercules donnent insertion sur son versant antérieur au muscle thyro-hyoïdien et, sur son versant postérieur, au muscle sterno-thyroïdien.

La crête oblique divise la face antéro-externe du cartilage thyroïde en *deux versants* inégaux : *a)* l'un, *antérieur,* large, est recouvert dans sa presque totalité par le muscle thyro-hyoïdien; il présente parfois près de la crête oblique, mais toujours plus près du

bord supérieur que du bord inférieur, un orifice vasculaire appelé *trou thyroïdien (foramen thyrœdeum)* dans lequel s'engagent une artériole venue de l'artère laryngée supérieure, parfois même une artériole issue d'une branche intra-laryngée et destinée au muscle

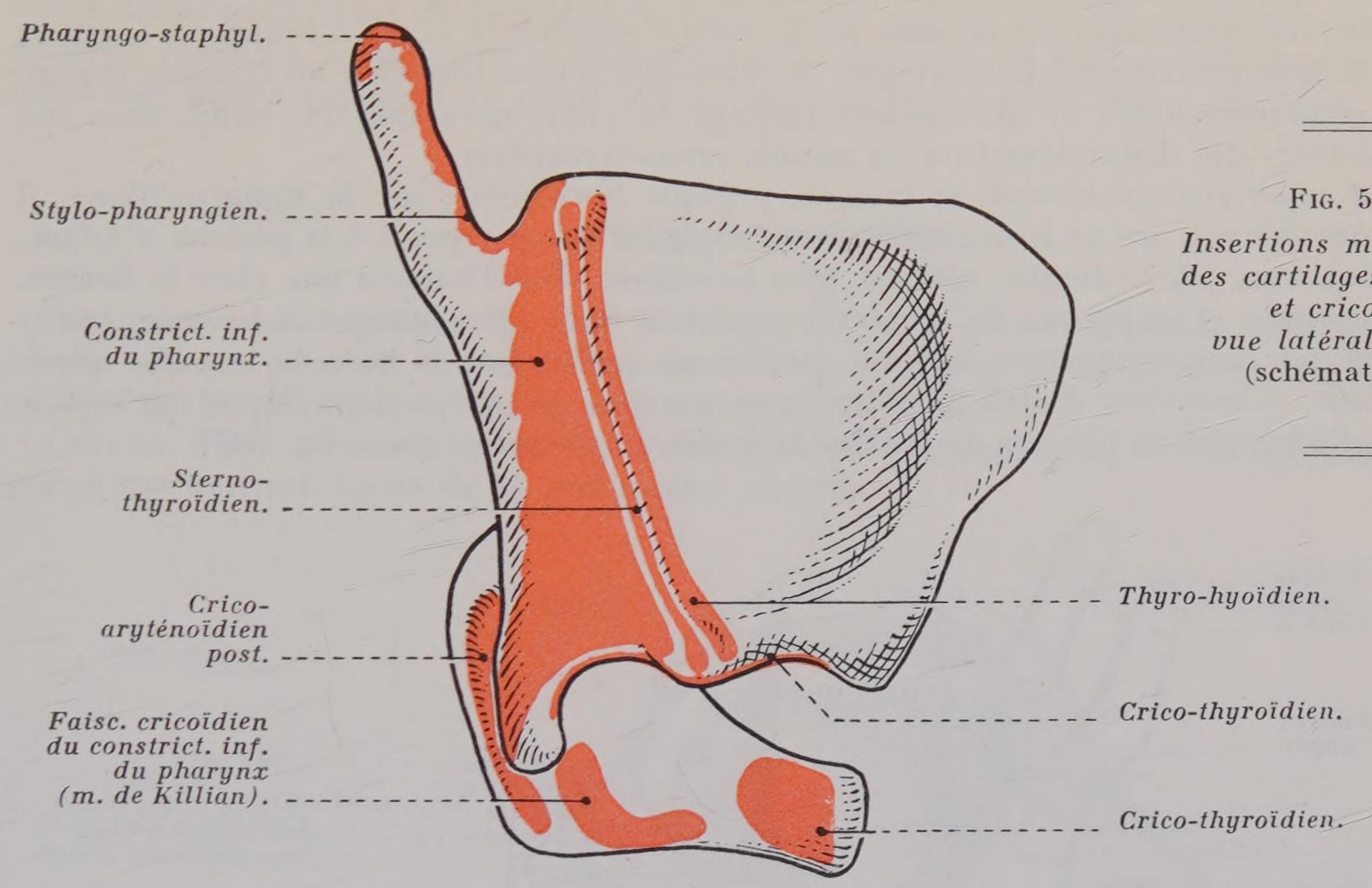

FIG. 545.
Insertions musculaires des cartilages thyroïde et cricoïde, vue latérale droite (schématique).

thyro-hyoïdien (Terracol et Guerrier); le trou thyroïdien est toujours masqué par le bord postérieur du muscle sterno-thyroïdien; *b)* l'autre, *postérieur*, plus étroit, donne insertion au faisceau thyroïdien du constricteur inférieur du pharynx (voy. : fig. 545).

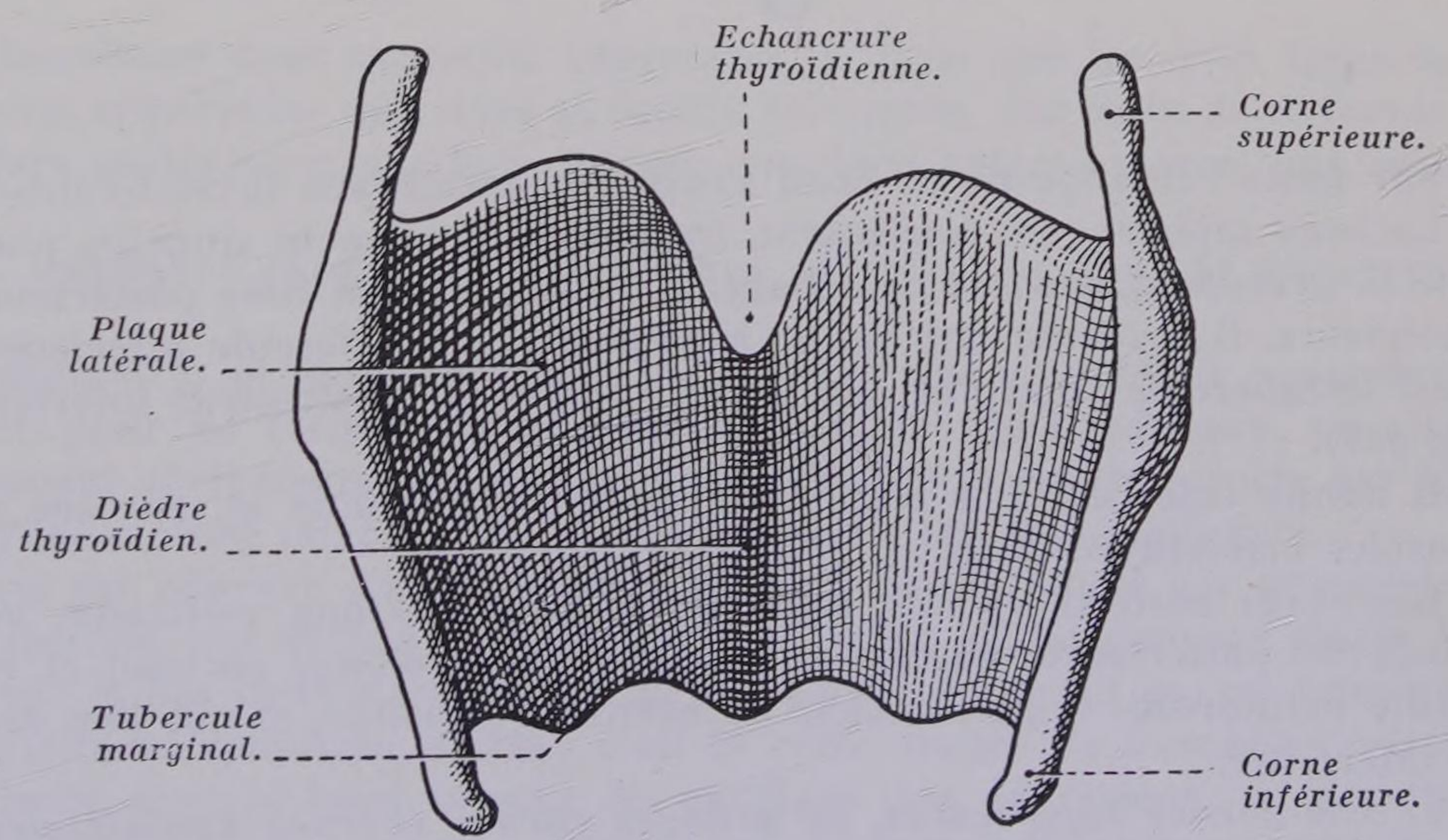

FIG. 546.
Cartilage thyroïde, face postérieure.

Sur la crête oblique et sur la corde ligamentense se fixe l'aponévrose péripharyngée.

La *face postérieure (face postéro-interne)* regarde en arrière et en dedans.

Elle présente, sur la ligne médiane, l'*angle rentrant du cartilage thyroïde* ou *dièdre thyroïdien* (voy. : fig. 546); il donne insertion au ligament thyro-épiglottique, aux liga-

ments thyro-aryténoïdiens supérieurs et inférieurs, et aux muscles thyro-aryténoïdiens (voy. : fig. 555, 558 et 562).

Latéralement, elle présente deux surfaces planes et lisses, recouvertes par la muqueuse pharyngée, qui correspondent aux gouttières pharyngo-laryngées *(sinus piriformes)*. Immédiatement au-dessous de la base de la corne supérieure et de l'échancrure qui la précède, la face postérieure de la plaque thyroïdienne donne insertion au faisceau thyroïdien du stylo-pharyngien et au faisceau laryngé du pharyngo-staphylin; enfin, dans son quart inférieur, elle donne insertion au muscle crico-thyroïdien.

Le *bord supérieur* est arrondi et mousse, presque horizontal; sur la ligne médiane, il présente une échancrure en forme de V dont l'angle inférieur répond à la pomme d'Adam: c'est l'*échancrure thyroïdienne*; elle est plus accentuée chez l'homme que chez la femme. Un peu au-dessus et en arrière du tubercule supérieur de la crête oblique, le bord supérieur est marqué par une échancrure latérale, limitée en arrière par la base de la corne supérieure; cette échancrure donne insertion aux muscles pharyngo-staphylin et stylo-pharyngien; elle répond au passage de l'artère laryngée supérieure (voy. : fig. 547).

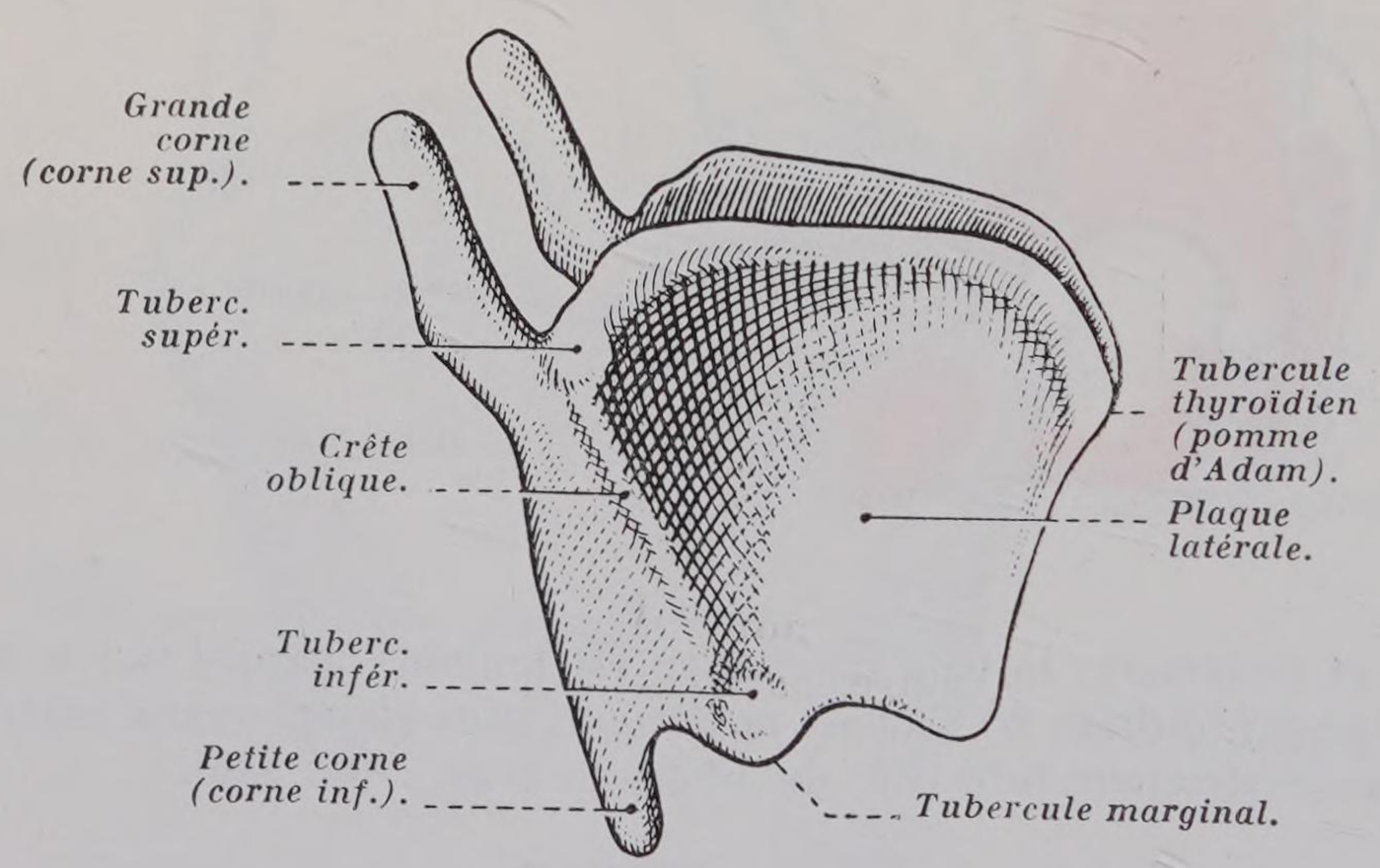

FIG. 547.
Cartilage thyroïde, face latérale droite.

Sur toute l'étendue de ce bord s'insère la membrane thyro-hyoïdienne.

Le *bord inférieur* est horizontal, irrégulier, légèrement sinueux, plus court et plus mince que le précédent, parfois tranchant. A l'union de son tiers postérieur et de ses deux tiers antérieurs, il présente une saillie sous-jacente au tubercule inférieur de la crête oblique : c'est le *tubercule marginal*, sur lequel s'insère le constricteur inférieur du pharynx (voy. : fig. 547).

Il donne insertion à la membrane crico-thyroïdienne et, sur ses parties latérales, aux muscles crico-thyroïdiens.

Les *bords postérieurs* sont épais, arrondis et presque verticaux, légèrement incurvés à concavité postérieure; chacun de ces bords se prolonge en haut et en bas par une petite saillie cylindroïde appelée *corne* du cartilage thyroïde, et que l'on distingue en supérieure et inférieure.

a) Les *cornes supérieures*, ou *grandes cornes (cornes hyoïdiennes)*, sont plus longues que les inférieures; elles mesurent de 10 à 15 millimètres environ; elles ne sont pas situées dans le plan de la plaque latérale, car elles sont dirigées obliquement en haut et en dedans; leur sommet, arrondi, est situé sur un plan plus interne que les extrémités postérieures des grandes cornes de l'os hyoïde; chacune d'elles donne insertion au ligament thyro-hyoïdien latéral (voy. : fig. 554 à 557).

b) Les *cornes inférieures*, ou *petites cornes (cornes cricoïdiennes)*, sont très courtes et

ne dépassent guère 6 à 7 millimètres de long; cylindriques, mais légèrement aplaties transversalement, elles sont incurvées en avant et en dedans, leur sommet porte sur son versant interne une petite facette articulaire, qui s'applique sur la facette articulaire inférieure du cartilage cricoïde.

Les bords postérieurs du cartilage thyroïde, ainsi que le versant postérieur des cornes, donnent insertion à l'aponévrose péripharyngée; en outre, le bord postérieur de la corne inférieure donne insertion au constricteur inférieur du pharynx (voy. : fig. 545).

Cartilages aryténoïdes.

Disposés symétriquement de part et d'autre de la ligne médiane, les *cartilages aryténoïdes* sont au nombre de deux, l'un *droit*, l'autre *gauche*; ils surmontent le chaton cricoïdien sur lequel ils reposent et avec lequel ils s'articulent.

Chacun d'eux présente la forme d'une pyramide triangulaire à base inférieure et à grand axe vertical, haute de 15 millimètres environ.

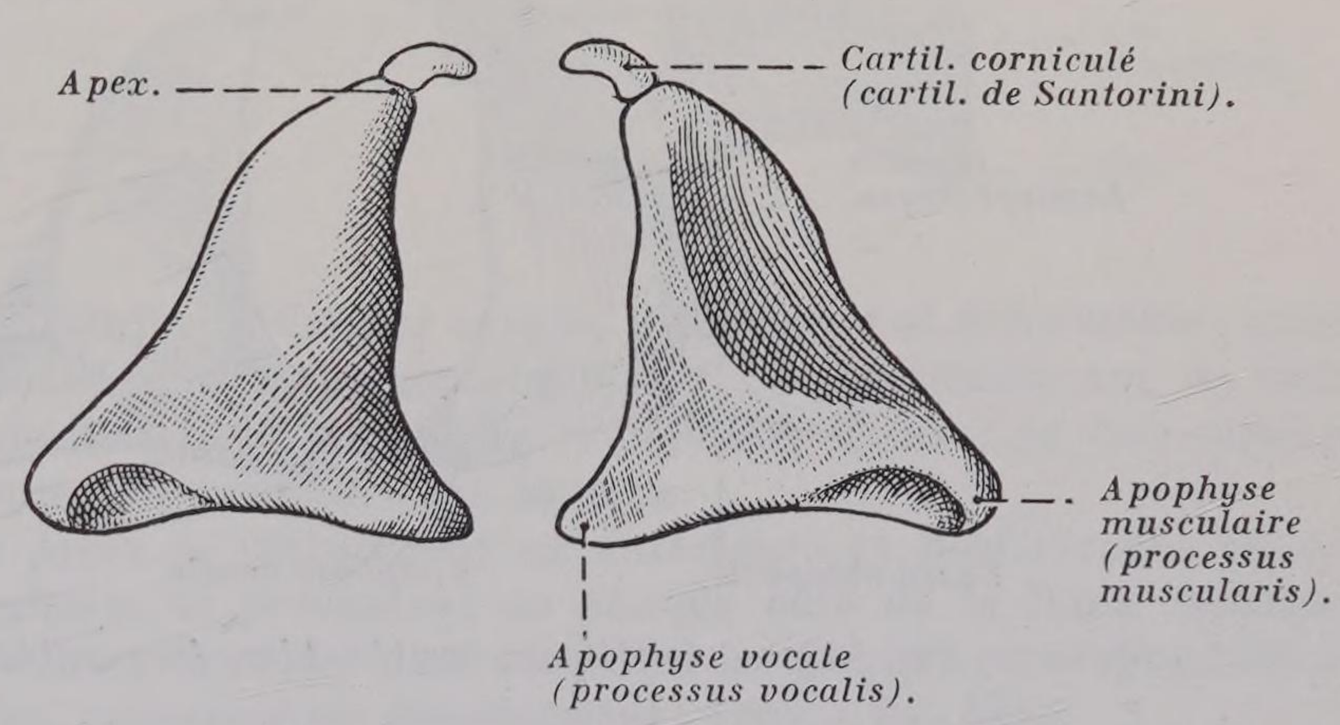

FIG. 548.
Cartilages aryténoïdes, face postéro-interne.

Il est très mince et lamellaire dans sa moitié supérieure, si bien que les trois faces de la pyramide ne sont bien apparentes que dans sa moitié inférieure. Par suite de sa forme, on lui distingue : une face postérieure, une face interne, une face antéro-externe, une base et un sommet.

La *face postérieure,* fortement excavée et lisse, donne insertion au muscle ary-aryténoïdien.

La *face interne,* triangulaire, presque verticale, est étroite; elle se rétrécit progressivement de bas en haut, pour ne former qu'un bord dans sa moitié supérieure, où elle donne insertion au ligament aryténo-épiglottique; plane et lisse, elle est recouverte par la muqueuse et répond à l'*échancrure interaryténoïdienne* ou *glotte intercartilagineuse.*

La *face antéro-externe* est convexe dans son ensemble; elle est sillonnée par une crête curviligne à concavité interne, qui débute en haut par une petite saillie conique située à l'union du tiers supérieur et des deux tiers inférieurs du bord interne, et qui se termine vers l'angle antéro-inférieur ou apophyse vocale : c'est la *crête arquée de Luschka (crista arcuata)*; cette crête limite avec le bord interne du cartilage une dépression, la *fossette hémisphérique,* dans laquelle se loge un amas glandulaire compact, adhérent au cartilage.

Au-dessus de la fossette hémisphérique, la face antéro-externe, d'aspect triangulaire, est légèrement convexe, et bien souvent elle présente, à la limite supérieure de la fossette précitée, une petite éminence tantôt arrondie, tantôt en forme de pyramide triangulaire appelée *colliculus* (voy. : fig. 549 et 550).

Au-dessous de cette fossette, elle présente une dépression ovalaire à grand axe oblique

en haut, en dehors et en arrière : c'est la *fosette ovalaire (fossa oblongata)*, au niveau de laquelle se fixe la couche interne du muscle thyro-aryténoïdien, ou *muscle de la corde vocale* (voyez ce muscle) (voy. : fig. 549).

La *base* présente dans son ensemble une forme triangulaire; elle est creusée sur son versant postérieur d'une facette articulaire elliptique, dont le grand axe est oblique d'avant en arrière et de dedans en dehors; cette facette s'articule avec la facette articulaire supérieure du cartilage cricoïde (voy. : fig. 550).

Deux saillies, désignées sous le nom d'*apophyses*, prolongent la base du cartilage aryténoïde (voy. : fig. 548 et 549); l'une, la plus volumineuse, est postéro-externe : c'est l'*apophyse musculaire* ou *processus muscularis*; l'autre, moins volumineuse, mais plus allongée, est antéro-interne; elle prolonge, en s'effilant plus ou moins, l'union de la face interne et de la base : c'est l'*apophyse vocale* ou *processus vocalis*.

a) L'*apophyse musculaire* est ainsi désignée parce qu'elle donne insertion à deux muscles antagonistes *(muscles crico-aryténoïdiens)* (voy. : fig. 562); elle présente l'aspect d'une saillie prismatique, irrégulière à extrémité mousse et arrondie; elle est incurvée en bas et

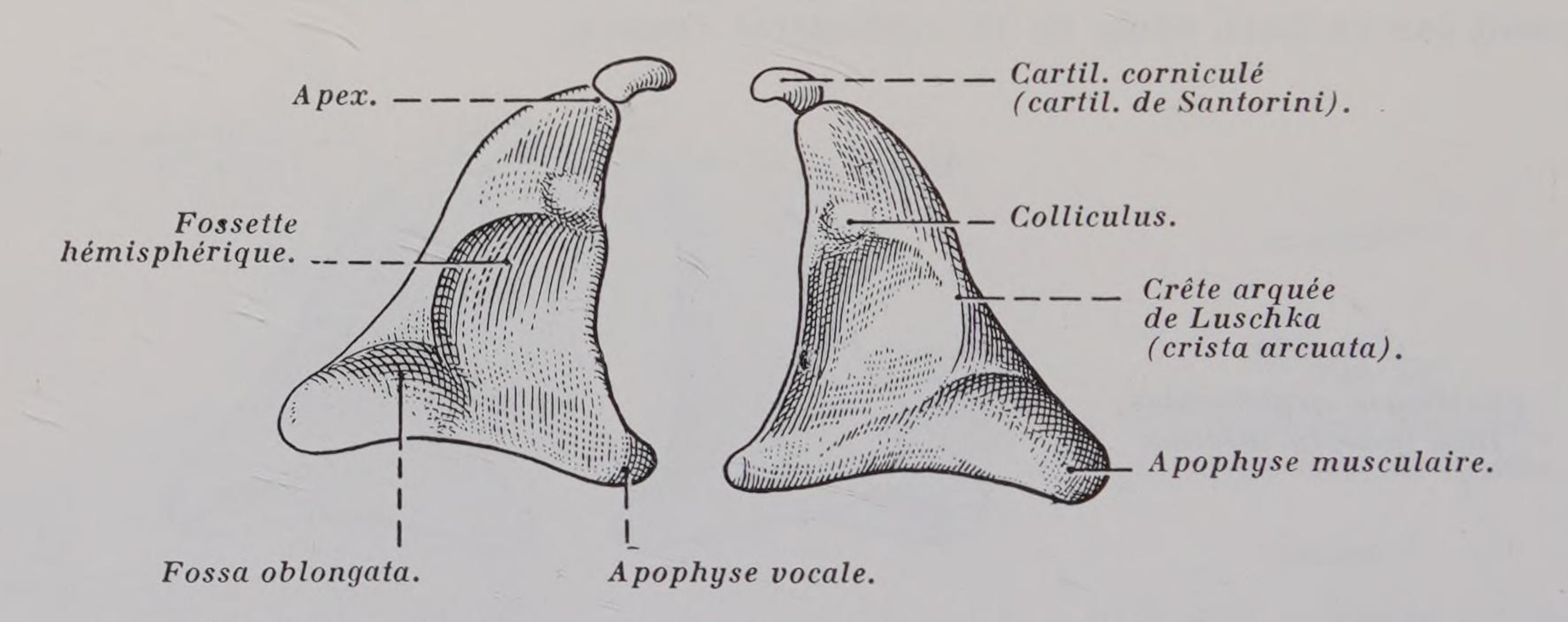

FIG. 549. — *Cartilages aryténoïdes, face antéro-externe.*

en dedans; sa face inférieure est occupée en grande partie par la facette articulaire, elliptique, qui répond au cartilage cricoïde; sa face antéro-externe donne insertion au muscle crico-aryténoïdien latéral ou antérieur, et sa face postéro-interne au muscle crico-aryténoïdien postérieur (voy. : fig. 562).

b) L'*apophyse vocale* représente le tiers antéro-interne de la base du cartilage; sur sa face antéro-externe se perd la crête arquée; sa face interne se confond avec la face interne du cartilage aryténoïde; son extrémité, terminée en pointe, donne insertion au ligament thyro-aryténoïdien inférieur, compris dans l'épaisseur de la corde vocale inférieure (voy. : fig. 555).

Le *sommet* ou *apex*, légèrement tronqué, est incurvé en arrière et en dedans; taillé en biseau, il s'articule avec le cartilage corniculé de Santorini (voy. : fig. 548 et 549).

Cartilage épiglottique.

Impair et médian, le *cartilage épiglottique* forme le squelette cartilagineux de l'épiglotte. Situé à la partie antéro-supérieure du larynx, en arrière du cartilage thyroïde et de la membrane thyro-hyoïdienne, il est compris dans l'épaisseur d'un repli muqueux transversal qui s'étend de la base de la langue à l'orifice supérieur du larynx.

Il présente l'aspect d'une lame ovalaire à grand axe vertical, plus large en haut qu'en bas, se terminant en bas par une extrémité effilée appelée *queue*, si bien qu'on l'a comparé à une feuille munie de son pétiole (voy. : fig. 551). De coloration jaunâtre, il est épais de 2 millimètres environ à sa partie médiane, et plus mince sur ses bords.

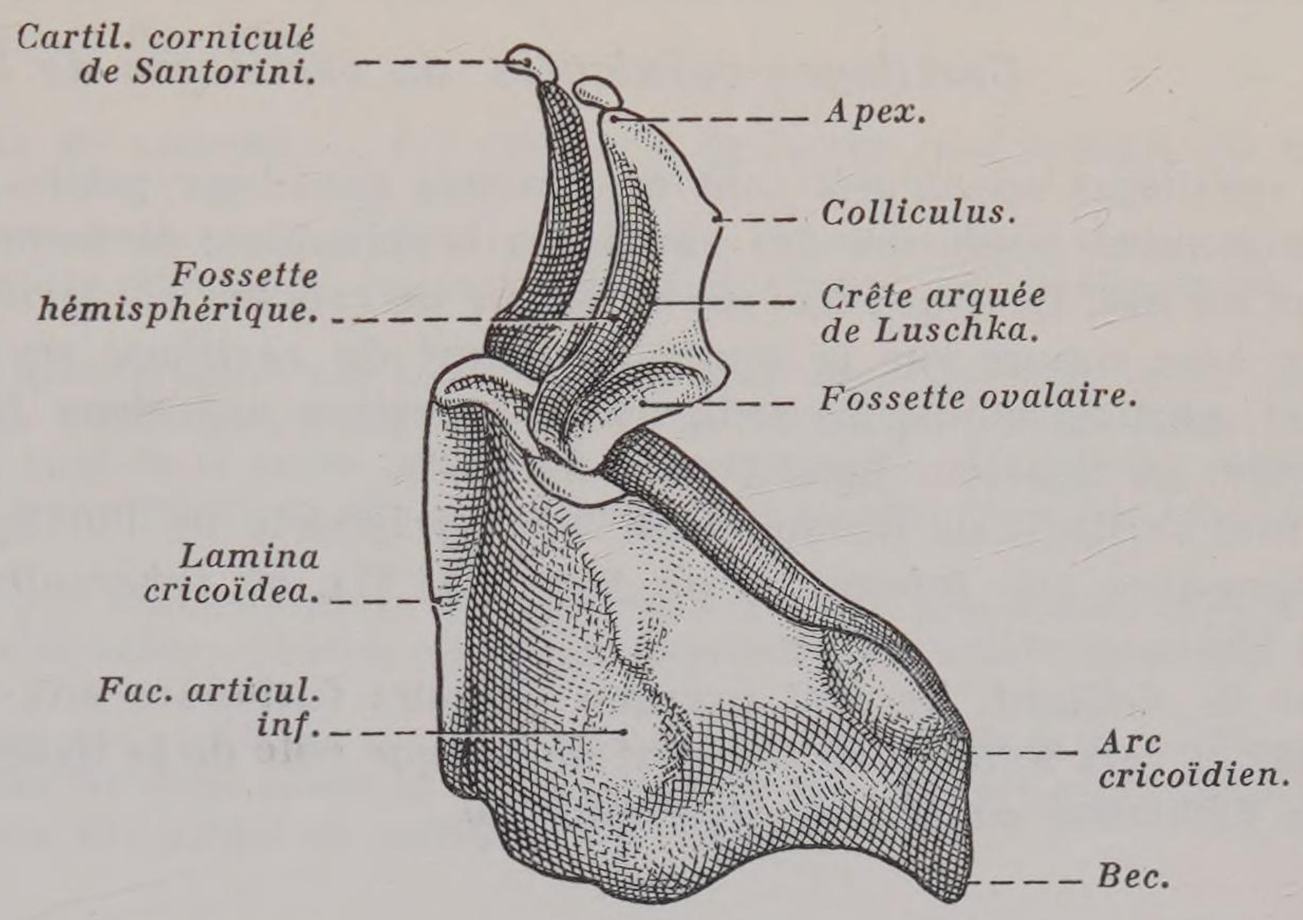

FIG. 550.
Cartilages cricoïde et aryténoïdes, vue latérale droite.

Constitué par un cartilage élastique, il est très souple, très mobile et déformable; examiné en place, il est doublement incurvé, de telle sorte que sa face postérieure est, de haut en bas, convexe en haut près de son bord supérieur et concave en bas; sa face antérieure présente une configuration inverse.

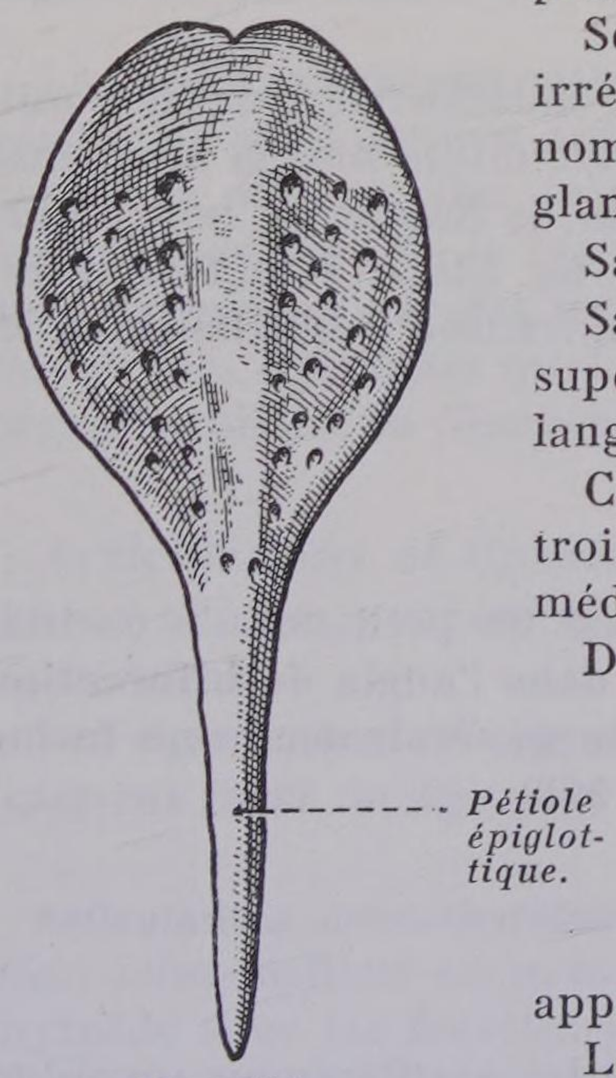

FIG. 551.
Cartilage épiglottique, vue postérieure.

Ses *faces* se distinguent en *antérieure* et *postérieure*; elles sont irrégulières et présentent de chaque côté de la ligne médiane de nombreuses fossettes plus ou moins larges, qui correspondent à des glandes *(dépressions glandulaires)* (voy. : fig. 551).

Sa *face postérieure* est tapissée par la muqueuse laryngée.

Sa *face antérieure,* convexe transversalement, libre dans sa moitié supérieure, est tapissée par une muqueuse et regarde la base de la langue.

Cette muqueuse, en passant de la langue sur l'épiglotte, détermine trois replis : ce sont les *replis glosso-épiglottiques,* dont l'un est médian et les deux autres latéraux (voy. : fig. 540).

Dans sa moitié inférieure, elle répond : à l'os hyoïde; à la membrane thyro-hyoïdienne; et au cartilage thyroïde, dont elle est séparée par l'*espace hyo-thyro-épiglottique* (voy. : fig. 570).

Son *bord supérieur (bord libre)* arrondi, légèrement incurvé en avant, présente une échancrure médiane plus ou moins apparente suivant les sujets.

Les *bords latéraux* sont convexes en dehors et irréguliers dans leur portion libre; ils se prolongent de chaque côté par deux replis muqueux, dont l'un se termine sur la paroi latérale du pharynx : c'est le *repli pharyngo-épiglottique;* et dont l'autre se termine sur le bord externe du cartilage aryténoïde : c'est le *repli aryténo-épiglottique;* ce dernier limite en dehors l'orifice supérieur du larynx (voy. : fig. 540).

Dans sa partie moyenne, chaque bord latéral donne insertion au faisceau épiglottique du muscle stylo-pharyngien; nous rappellerons que le repli pharyngo-épiglottique est précisément déterminé par ce faisceau.

L'*extrémité inférieure,* ou *sommet* (queue), est très étroite et parfois plus ou moins effilée *(pétiole épiglottique)*; elle se prolonge par un court ligament qui se fixe dans l'angle rentrant du cartilage thyroïde : c'est le *ligament thyro-épiglottique* (voy. : fig. 551 et 554).

Cartilages corniculés ou cartilages de Santorini.

Les *cartilages corniculés* sont représentés par deux petits nodules cartilagineux situés immédiatement au-dessus des cartilages aryténoïdes; de forme conique, légèrement aplatis de haut en bas, ils sont incurvés en forme de crochet en arrière et en dedans.

Leur *base* repose sur le sommet tronqué du cartilage aryténoïde correspondant; leur *sommet,* plus ou moins arrondi, donne insertion aux deux faisceaux du ligament crico-corniculé, ou ligament jugal (voy. : fig. 554).

Ils font saillie sous la muqueuse à la périphérie de l'orifice pharyngien du larynx, et correspondent aux *tubercules de Santorini* (1), ou *tubercules corniculés* (voy. : fig. 540, 541 et 550).

Chez le vieillard, ils sont presque toujours fusionnés aux cartilages aryténoïdes qu'ils prolongent vers le haut, en formant de chaque côté de la ligne médiane un crochet cartilagineux dénommé *capitulum arytenoïdeum.*

Cartilages de Morgagni.

Les *cartilages de Morgagni* (2), ou *cartilages cunéiformes,* ou *cartilages de Wrisberg* (3), sont inconstants; au nombre de deux : l'un droit et l'autre gauche, ils sont situés dans l'épaisseur des replis aryténo-épiglottiques, en avant et un peu en dehors des cartilages aryténoïdes et des cartilages de Santorini.

Chacun d'eux présente l'aspect d'un petit nodule cartilagineux, cunéiforme, long de 8 millimètres environ. Son *extrémité supérieure,* arrondie et renflée, fait saillie sous la muqueuse du repli aryténo-épiglottique, au-dessus et en avant du tubercule de Santorini, pour constituer le *tubercule de Morgagni,* ou *tubercule cunéiforme* (voy. : fig. 540 et 541). Son *extrémité inférieure,* plus ou moins effilée, se perd au niveau de l'extrémité postérieure de la corde vocale supérieure.

Cartilage interaryténoïdien.

Le *cartilage interaryténoïdien,* ou *cartilage de Luschka* (4), est un petit nodule cartilagineux, inconstant, situé entre les deux cartilages aryténoïdes, dans l'angle de bifurcation du ligament jugal, et dans l'épaisseur de ce ligament; il présente généralement une forme triangulaire et il est aplati d'avant en arrière (voy. : fig. 554 et 558).

Cartilages sésamoïdes.

Les *cartilages sésamoïdes* sont représentés par de petits nodules cartilagineux, ovoïdes, inconstants; on les distingue, d'après leur situation, en antérieurs et postérieurs.

a) Les *cartilages sésamoïdes antérieurs* sont situés dans l'angle rentrant du cartilage thy-

---

(1) Anatomiste et médecin italien (1681-1737), enseigna l'Anatomie à Padoue.

(2) Anatomiste italien né à Forli en 1682, mort à Padoue en 1771, fut professeur d'Anatomie à Padoue.

(3) Anatomiste allemand (1739-1808), fut professeur d'Anatomie à l'Université de Göttingen.

(4) Anatomiste allemand (1820-1875).

roïde, où ils sont compris dans l'épaisseur des ligaments thyro-aryténoïdiens inférieurs (voy. : fig. 555).

b) Les *cartilages sésamoïdes postérieurs* sont plus volumineux que les précédents; ils sont situés un peu au-dessus et en dehors des cartilages corniculés; ils sont rattachés par de minuscules ligaments, d'une part, au bord externe du cartilage aryténoïde, et, d'autre part, au cartilage de Santorini (voy. : fig. 563).

OSSIFICATION DES CARTILAGES DU LARYNX. — Les cartilages du larynx sont envahis par un processus d'ossification qui débute vers l'âge de 25 ans.

Le cartilage thyroïde s'ossifie le premier (parfois dès l'âge de 20 ans); puis viennent ensuite, presque simultanément, le cartilage cricoïde et les cartilages aryténoïdes; les cartilages de Santorini s'ossifient les derniers.

Le *cartilage thyroïde* s'ossifie généralement par trois centres, dont deux latéraux et un médian; l'ossification débute toujours au voisinage du bord inférieur de la plaque thyroïdienne latérale, immédiatement au-dessus de la base de la corne inférieure *(centre latéral)*; elle est plus rapide chez l'homme que chez la femme et, à égalité d'âge, elle est toujours plus étendue chez l'homme que chez la femme.

Le *cartilage cricoïde* s'ossifie par l'intermédiaire de *deux centres* : l'un postérieur, apparaît près du bord supérieur du chaton cricoïdien; l'autre, antérieur, apparaît plus tardivement que le précédent, pour l'arc cricoïdien.

A l'âge de 65 ans, l'ossification des cartilages du larynx est à peu près terminée et, parfois même, à un âge plus avancé; mais, dans les *deux sexes*, la calcification de ces derniers n'est jamais complète, elle laisse presque toujours des plages de cartilage non ossifiées.

II. — ARTICULATIONS ET APPAREIL LIGAMENTAIRE DU LARYNX

Les pièces cartilagineuses du larynx sont unies entre elles soit par l'intermédiaire de véritables articulations, soit par l'intermédiaire de ligaments ou de membranes; de plus, certaines d'entre elles (cartilages cricoïde et thyroïde) sont reliées au squelette voisin (premier anneau de la trachée et os hyoïde) par des membranes d'union. Nous décrirons successivement : 1° les moyens d'union des cartilages entre eux, c'est-à-dire les *articulations* et les *ligaments intrinsèques* du larynx; 2° et les ligaments qui unissent le larynx aux organes voisins ou *ligaments extrinsèques*.

Articulations et ligaments intrinsèques du larynx. — Les *articulations intrinsèques* du larynx comprennent les *articulations crico-thyroïdiennes, crico-aryténoïdiennes* et *ary-corniculées*.

Les *ligaments intrinsèques* du larynx comprennent la *membrane crico-thyroïdienne*, le *ligament jugal*, le *ligament thyro-épiglottique* et la *membrane élastique du larynx*.

Articulations crico-thyroïdiennes. — Les articulations crico-thyroïdiennes sont des *arthrodies*; elles mettent en présence les facettes articulaires des cornes inférieures du cartilage thyroïde avec les facettes articulaires inférieures du cartilage cricoïde. Ces facettes sont planes et arrondies; celles du cartilage cricoïde regardent en dehors, en arrière et en haut; celles de la corne inférieure, situées sur le versant antéro-interne de son sommet, sont orientées en sens inverse, ainsi le cartilage thyroïde s'appuie obliquement sur le cartilage cricoïde à la manière d'un pied sur un petit tasseau (Farabeuf).

Ces surfaces articulaires sont maintenues en contact par une capsule fibreuse formée de fibres verticales et parallèles.

La *capsule articulaire* est renforcée par *trois ligaments* que l'on distingue, d'après leur situation, en cérato-cricoïdiens antérieur, supérieur et inférieur.

Le **ligament cérato-cricoïdien antérieur** est le plus résistant des trois; il se détache de la sommet de la corne inférieure du cartilage thyroïde; oblique en bas, en avant et en dedans, il est très court, et se fixe sur la face externe de l'arc cricoïdien, en avant de sa facette articulaire (voy. : fig. 552 et 553).

Le **ligament cérato-cricoïdien supérieur** est le plus résistant des trois; il se détache de la face interne et du bord postérieur de la petite corne; long de 7 à 8 millimètres, il se dirige obliquement en haut et en dedans, pour se fixer sur la face postérieure du chaton cricoïdien, au-dessous et en dehors de sa facette articulaire aryténoïdienne. Ce ligament est en partie recouvert par le muscle crico-aryténoïdien postérieur (voy. : fig. 554).

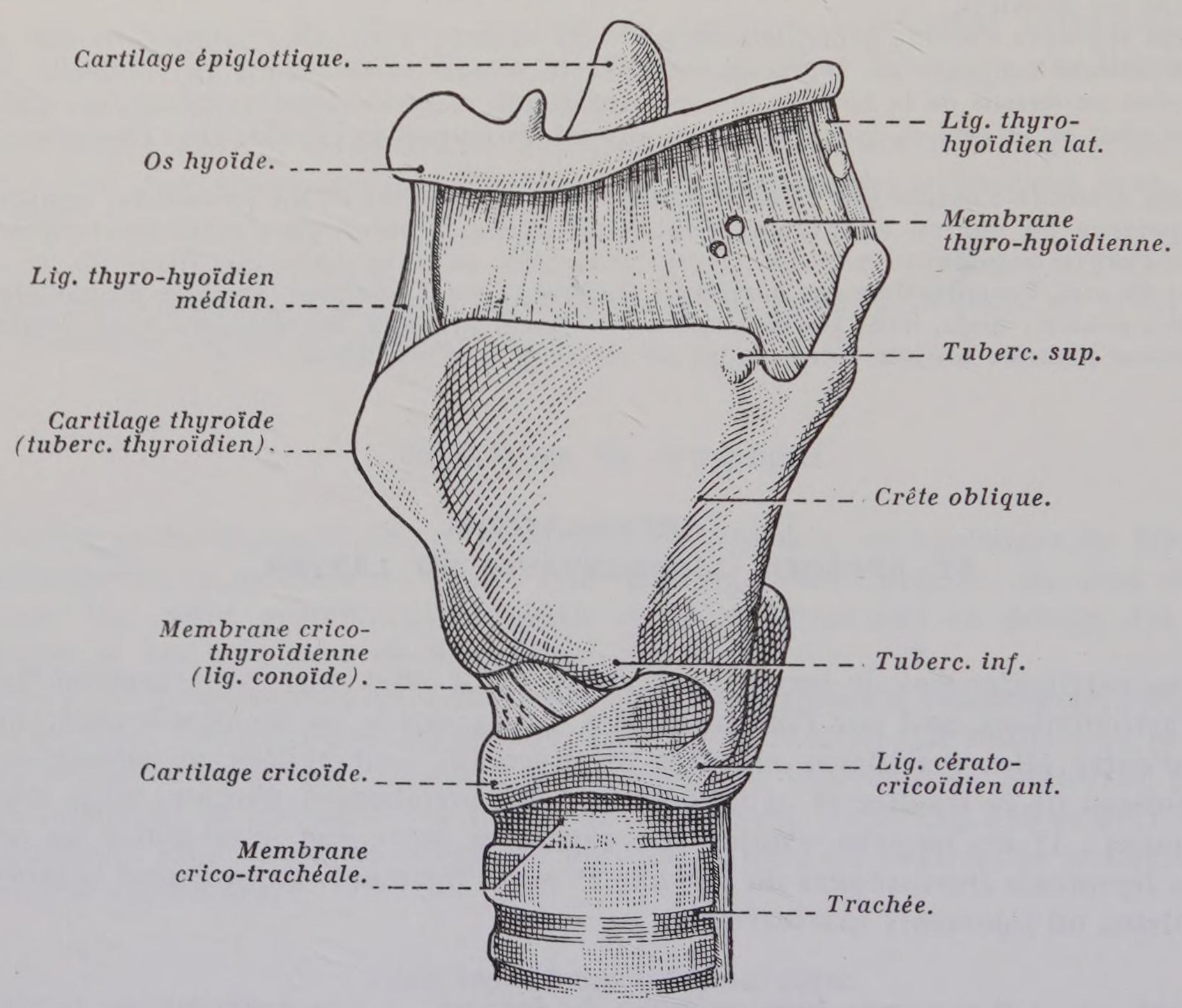

Fig. 552. — *Larynx, vue latérale gauche. Cartilages et ligaments.*

Le **ligament cérato-cricoïdien inférieur** est très court, mais très résistant, il s'insère sur le versant interne de l'extrémité libre de la corne inférieure; oblique en bas et en dedans, il se termine sur la face postérieure du chaton cricoïdien, en dehors des insertions du muscle crico-aryténoïdien postérieur (voy. : fig. 554).

Une *synoviale* tapisse la face interne de la capsule articulaire.

Membrane crico-thyroïdienne. — La *membrane crico-thyroïdienne* est une membrane épaisse, jaunâtre, résistante, très élastique, si bien que certains auteurs la rattachent à la membrane élastique du larynx.

De *forme* trapézoïde et incurvée à convexité antérieure, elle unit le cartilage cricoïde au cartilage thyroïde et, comme telle, elle représente un ligament à distance des articulations crico-thyroïdiennes.

Chez l'adulte, sa *hauteur* est d'environ 10 millimètres sur la ligne médiane.

Elle s'insère, en haut, sur une étendue de 8 à 10 millimètres, sur le bord inférieur du cartilage thyroïde, et en bas sur le bord supérieur de l'arc cricoïdien.

Son *épaisseur* et sa *consistance* sont variables suivant les points envisagés : *a)* dans sa *partie médiane,* elle est épaisse et percée de plusieurs orifices vasculo-nerveux; elle constitue le *ligament crico-thyroïdien médian,* ou *ligament conoïde,* qui présente une forme triangulaire à base inférieure, et qui est traversé d'avant en arrière par l'artère perforante intercrico-thyroïdienne de Broeckaert (voy. : fig. 553); *b)* dans ses *parties latérales,* elle est relativement mince, mais très extensible et constitue les *ligaments crico-thyroïdiens*

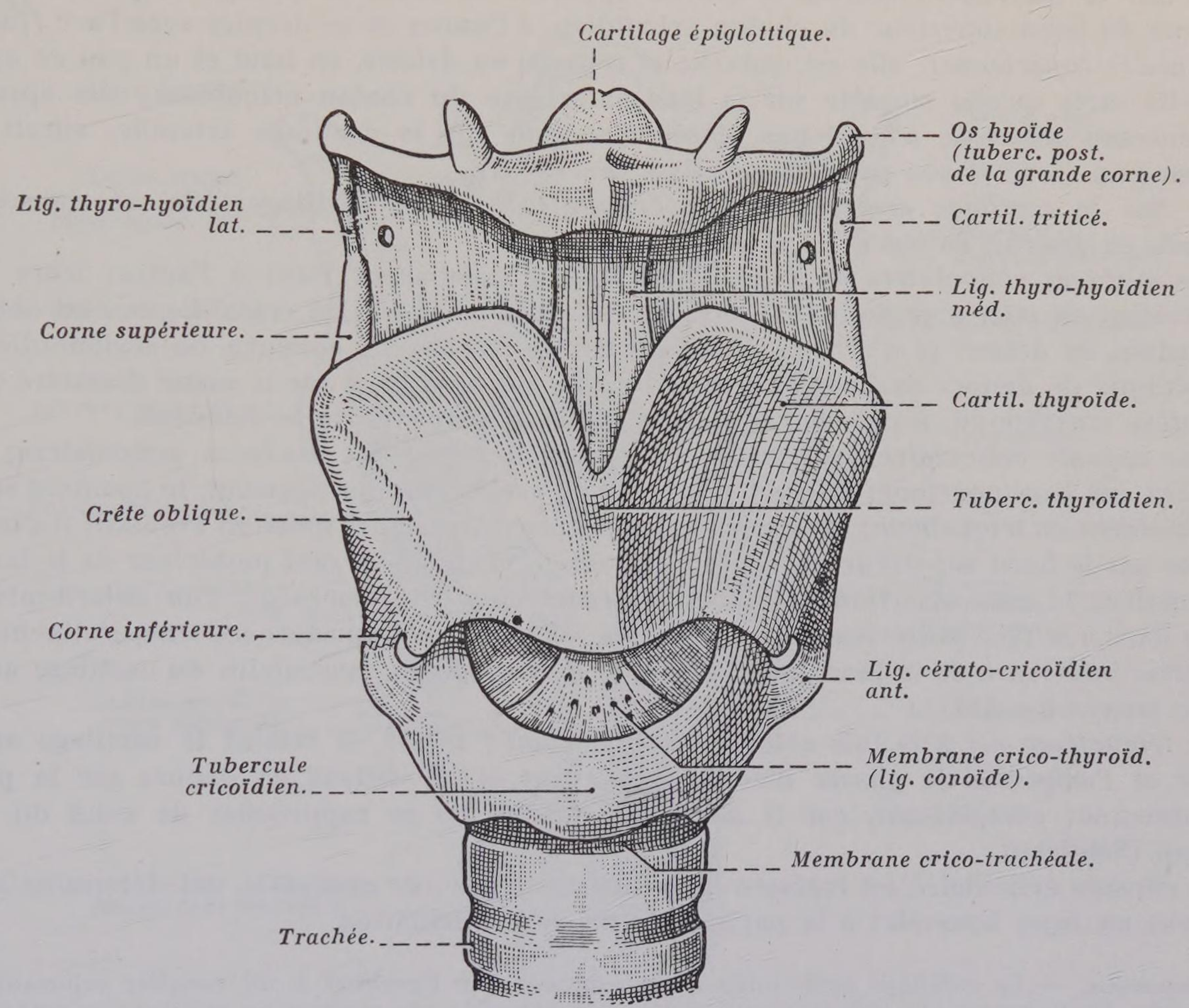

FIG. 553. — *Larynx, vue antérieure. Cartilages et ligaments.*

latéraux ; par ses bords latéraux, elle se continue sans ligne de démarcation nette avec la portion sous-glottique de la membrane élastique du larynx *(conus elasticus)* (voy. : fig. 556).

En avant, elle est recouverte par les muscles crico-thyroïdiens qui la séparent du corps thyroïde; en arrière, elle est tapissée par la muqueuse laryngée de l'étage sous-glottique.

Mouvements. — L'articulation crico-thyroïdienne ne présente que des mouvements de peu d'étendue, qui sont : 1° des *mouvements de glissement,* qui s'exécutent dans le sens vertical et dans le sens antéro-postérieur; 2° et des *mouvements de bascule,* antérieurs ou postérieurs, qui s'exécutent autour d'un axe transversal passant par les deux articulations.

Le mouvement de bascule en avant du cartilage thyroïde entraîne un léger abaissement de ce dernier, mais ce mouvement est limité par la tension des ligaments cérato-cricoïdiens supérieurs; par contre, le mouvement de bascule en arrière entraîne une légère élévation du cartilage thyroïde, donc son écartement du cartilage cricoïde; ce mouvement est limité par la tension des ligaments cérato-cricoïdiens antérieurs et inférieurs, et par celle du ligament conoïde.

Les articulations crico-thyroïdiennes peuvent être le siège d'arthrites qui se traduisent par un défaut de « *mise en tension* » des cordes vocales, leur fonctionnement normal étant indispensable à assurer la tension de celles-ci.

Articulations crico-aryténoïdiennes. — Les articulations crico-aryténoïdiennes sont des articulations qui se rapprochent du groupe des *condyliennes.*

Les *surfaces articulaires* sont représentées par des facettes elliptiques à configuration inverse, taillées en forme de segment d'ellipsoïde :

a) Sur le *cartilage cricoïde,* la facette apparaît en relief et occupe la partie la plus externe du bord supérieur du chaton cricoïdien, à l'union de ce dernier avec l'arc *(facette articulaire supérieure)*; elle est convexe et regarde en dehors, en haut et un peu en avant, de telle sorte qu'elle empiète sur la face antérieure du chaton cricoïdien; elle apparaît comme une selle qui, n'étant pas placée d'aplomb sur le cartilage cricoïde, aurait son troussequin élevé et son pommeau abaissé (Farabeuf).

b) Sur le *cartilage aryténoïde,* elle occupe la base du cartilage; elle est concave et regarde en dedans, en bas et en arrière.

Ces surfaces articulaires ne correspondent pas exactement l'une à l'autre; leurs *axes* se croisent en effet à angle obtus; l'axe de la facette convexe, ou cricoïdienne, est oblique de dedans en dehors et d'arrière en avant; celui de la facette concave, ou aryténoïdienne, est oblique de dehors en dedans et d'arrière en avant, si bien que le grand diamètre de la première correspond, à peu de chose près, au petit diamètre de la deuxième.

Une *capsule articulaire,* très mince et très lâche, unit ces surfaces articulaires; elle s'insère sur leur pourtour; elle est renforcée en arrière par un ligament, le *ligament crico-aryténoïdien* ou *triquetrum*; ce ligament, d'aspect rayonné, est disposé en éventail; il s'insère en bas sur le bord supérieur du chaton cricoïdien et sur le versant postérieur de la facette articulaire; de cette insertion, les fibres divergent en *deux faisceaux* : l'un antéro-interne, va se fixer à la face postérieure de l'apophyse vocale; l'autre postéro-externe, s'attache sur la partie inférieure de la face postéro-interne de l'apophyse musculaire du cartilage aryténoïde (voy. : fig. 554).

Le *triquetrum* est à la fois *solide* et *complaisant* : solide, il retient le cartilage aryténoïde et l'empêche de glisser d'arrière en avant et de dedans en dehors sur la pente cricoïdienne; complaisant, car il ne l'empêche pas de se rapprocher de celui du côté opposé (Sébileau).

La capsule articulaire est tapissée intérieurement par une *synoviale,* qui détermine assez souvent un léger bourrelet à la partie externe de l'articulation.

Mouvements. — Le cartilage aryténoïde a été comparé par Farabeuf à un cavalier reposant sur une selle; les mouvements qu'exécute le cartilage aryténoïde par rapport au cartilage cricoïde sont des mouvements de glissement, et des mouvements de rotation (pivotement) autour d'un axe vertical passant par le centre des surfaces articulaires.

1° Dans les *mouvements de glissement,* le cartilage aryténoïde se porte, soit en dehors et en bas, soit en dedans et en haut; les deux faisceaux du ligament crico-aryténoïdien limitent le mouvement et empêchent le cartilage aryténoïde de glisser sur le versant extérieur du chaton cricoïdien; ils s'opposent ainsi à l'écartement des deux aryténoïdes.

Par le glissement en avant, les deux aryténoïdes s'éloignent l'un de l'autre; par le glissement en arrière, ils se rapprochent; ce dernier mouvement est produit par le muscle ary-aryténoïdien.

2° Dans les *mouvements de rotation (pivotement),* l'apophyse vocale se déplace dans un sens opposé à l'apophyse musculaire. En prenant comme repère la position de l'apophyse vocale par rapport au plan médio-sagittal: *a)* dans la *rotation externe,* les apophyses vocales s'écartent l'une de l'autre et les aryténoïdes s'éloignent de la ligne médiane; ce mouvement est produit par l'action des muscles crico-aryténoïdiens antérieurs (voy. : fig. 568 *B*); *b)* dans la *rotation interne,* les apophyses vocales se rapprochent l'une de l'autre; ces différents mouvements modifient l'aspect et les dimensions de l'orifice glottique (voy. : fig. 568 *C*).

Articulations ary-corniculées. — Les articulations ary-corniculées sont le plus souvent des *amphiarthroses*; les facettes articulaires sont convexes; l'une, inférieure, est située sur le sommet du cartilage aryténoïde; l'autre, supérieure, est située sur la base du cartilage de

Santorini; ces facettes sont unies l'une à l'autre par l'intermédiaire d'un disque fibro-cartilagineux biconcave.

Chez l'adulte et le vieillard, l'articulation disparaît le plus souvent et les deux pièces cartilagineuses sont confondues.

Ligament jugal. — Le *ligament jugal,* ou *ligament crico-corniculé,* est une bandelette fibreuse aplatie, médiane et symétrique, disposée en forme d'Y entre la muqueuse laryngée et le muscle ary-aryténoïdien; il est compris dans l'espace interaryténoïdien (voy.: fig. 554 et 558).

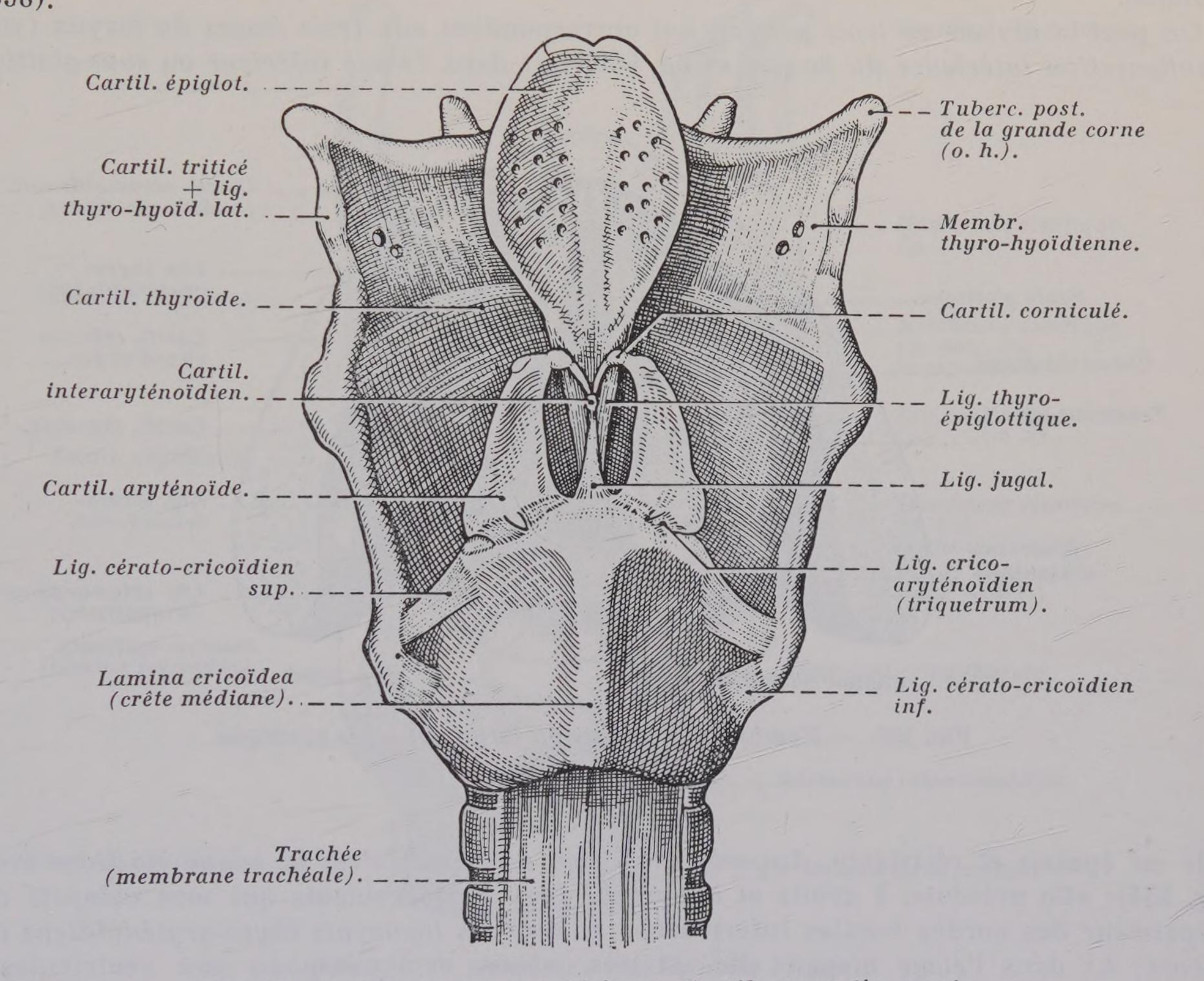

Fig. 554. — *Larynx, vue postérieure. Cartilages et ligaments.*

Il s'attache en bas dans l'échancrure médiane du bord supérieur du chaton cricoïdien; en haut, il se bifurque en deux faisceaux divergents, l'un droit et l'autre gauche, qui vont se fixer respectivement au sommet des cartilages de Santorini.

Le cartilage interaryténoïdien, lorsqu'il existe, est situé au niveau de la bifurcation du ligament jugal (voy. : fig. 554).

Bien souvent ce ligament est mal individualisé.

Ligament thyro-épiglottique. — Le *ligament thyro-épiglottique* est une petite lame fibreuse, impaire et médiane, de forme triangulaire, aplatie dans le sens antéro-postérieur, plus large et plus épaisse en haut qu'en bas.

Il s'insère sur l'extrémité inférieure du cartilage épiglottique, et contient la queue de ce cartilage dans son épaisseur; il se termine à la face postérieure du cartilage thyroïde dans l'angle rentrant de ce dernier, immédiatement au-dessus de l'insertion des ligaments thyro-aryténoïdiens inférieurs (voy. : fig. 554 et 556).

Par son bord externe, il se continue avec la membrane élastique du larynx; sa face antérieure répond au tissu cellulo-graisseux de l'espace hyo-thyro-épiglottique (voy. : fig. 570); sa face postérieure est recouverte par la muqueuse laryngée du vestibule, qui y adhère intimement.

Membrane élastique du larynx. — Décrite par Lauth, la *membrane élastique du larynx* est une lame fibro-élastique qui double la muqueuse laryngée dans toute son étendue.

On peut la diviser en *trois parties,* qui correspondent aux *trois étages* du larynx (voy. : *Configuration intérieure du larynx* et fig. 566) : *a)* dans l'*étage inférieur* ou *sous-glottique,*

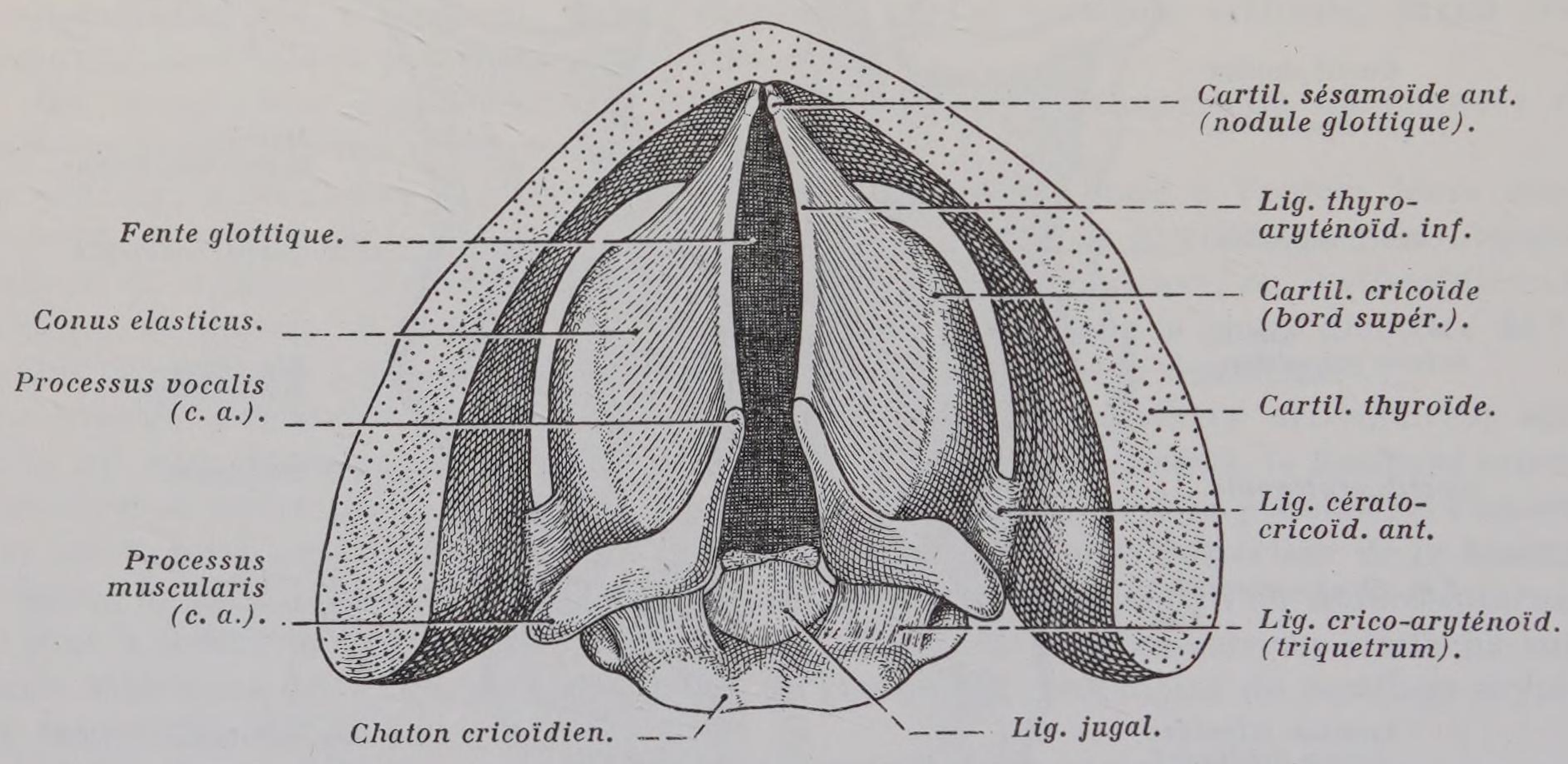

Fig. 555. — *Membrane élastique du larynx et fente glottique.*

elle est épaisse et résistante, disposée en forme de cône : c'est le *conus elasticus* (voy. : fig. 555); elle présente, à droite et à gauche, deux renforcements qui sont compris dans l'épaisseur des cordes vocales inférieures : ce sont les *ligaments thyro-aryténoïdiens inférieurs*; *b)* dans l'*étage moyen,* elle est très mince, et correspond aux ventricules de Morgagni *(portion ventriculaire);* comme ces derniers, dont elle épouse la forme, elle présente l'aspect d'un diverticule; *c)* dans l'*étage supérieur (vestibule),* elle constitue la charpente des replis aryténo-épiglottiques : ce sont les *ligaments aryténo-épiglottiques*; enfin, au niveau des cordes vocales supérieures, elle présente un épaississement bilatéral qui forme les *ligaments thyro-aryténoïdiens supérieurs* (voy. : fig. 555 et 566).

1° **Ligaments thyro-aryténoïdiens inférieurs.** — Disposés horizontalement dans le sens antéro-postérieur, ils occupent l'épaisseur des cordes vocales inférieures, où ils sont logés sous la muqueuse dans le bord libre de la corde *(ligament de la corde vocale inférieure).*

Chacun d'eux présente la forme d'un prisme triangulaire dont l'arête répond à la berge glottique; cette disposition s'observe avec netteté sur des coupes frontales du larynx (voy.: fig. 566).

Ils s'insèrent en avant, de chaque côté de la ligne médiane, ou au contact l'un de l'autre dans l'angle du cartilage thyroïde, au-dessous de l'insertion du ligament thyro-épiglottique; et en arrière, sur les apophyses vocales des cartilages aryténoïdes, dont ils coiffent le sommet; ces dernières semblent se continuer avec ces ligaments.

L'extrémité antérieure de ces ligaments contient les *cartilages sésamoïdes antérieurs* ou *nodules glottiques* (voy. : fig. 555).

Les ligaments thyro-aryténoïdiens inférieurs présentent *trois faces* : la face supérieure répond au ventricule de Morgagni; la face interne, légèrement oblique en bas et en dehors, répond à la glotte; et la face externe est masquée par la couche interne du muscle thyro-aryténoïdien; les bords externe et inférieur se continuent par la membrane élastique du larynx (voy. : fig. 566).

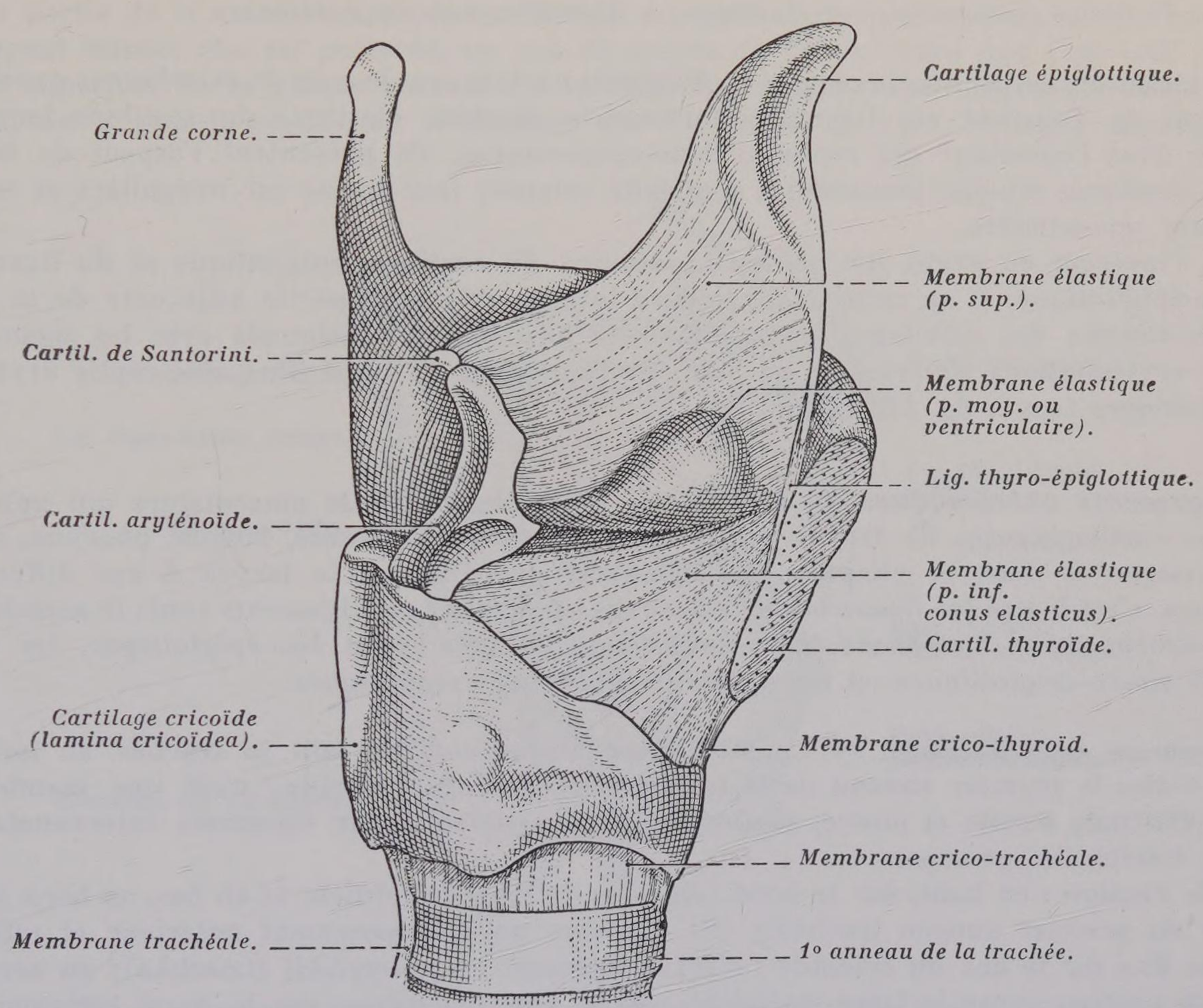

FIG. 556. — *Membrane élastique du larynx.*
La plaque latérale droite du cartilage thyroïde a été supprimée.

2° **Ligaments thyro-aryténoïdiens supérieurs.** — Plus grêles et moins épais que les précédents, ils présentent la même disposition qu'eux dans l'épaisseur des cordes vocales supérieures, dont ils forment la charpente fibro-élastique *(ligament de la corde vocale supérieure)*.

Minces et aplatis, légèrement incurvés en gouttière à concavité externe, ils sont peu nets et déhiscents dans leur partie moyenne, et ne deviennent compacts qu'à leurs extrémités.

Ils s'insèrent, en avant, dans l'angle du cartilage thyroïde, à 3 ou 4 millimètres au-dessus des précédents; et en arrière, au tiers moyen de la face antéro-externe, ainsi que dans la fossette hémisphérique des cartilages aryténoïdes.

On leur distingue *deux faces* : l'une, interne, convexe, est recouverte par la muqueuse qui y adhère; l'autre, externe, concave, répond au diverticule supérieur du ventricule de Morgagni et à la couche externe du muscle thyro-aryténoïdien; des deux bords, le supérieur se continue avec le ligament aryténo-épiglottique correspondant; l'inférieur répond

à l'orifice supérieur du ventricule laryngé, et se continue avec la membrane élastique du larynx (voy. : fig. 566).

Les ligaments thyro-aryténoïdiens sont encore désignés par les laryngologistes sous les noms de *ligament de la corde vocale* pour l'inférieur, et de *ligament de la bande ventriculaire* pour le supérieur.

Ces ligaments présentent la même constitution anatomique; ils sont formés par des faisceaux de fibres conjonctives et élastiques à direction antéro-postérieure.

3° **Ligaments aryténo-épiglottiques.** — Désignés parfois sous le nom de *membranes quadrangulaires de Tourtual,* ces ligaments forment le squelette élastique du vestibule laryngé. Situés dans l'épaisseur des replis aryténo-épiglottiques, ils présentent l'aspect de lames fibro-élastiques minces, incurvées à concavité interne; leur forme est irrégulière et sensiblement quadrilatère.

Ils s'insèrent en avant sur les bords latéraux du cartilage épiglottique et du ligament thyro-épiglottique; et en arrière, sur le bord interne et sur la partie adjacente de la face antéro-externe des cartilages aryténoïdes. En bas, ils sont fusionnés avec les ligaments thyro-aryténoïdiens supérieurs; en haut, ils répondent au bord libre des replis aryténo-épiglottiques (voy. : fig. 540 et 566).

Ligaments extrinsèques du larynx. — A l'exclusion de la musculature qui unit les pièces cartilagineuses du larynx aux organes voisins : os hyoïde, langue, pharynx, nous n'envisagerons dans ce chapitre, les ligaments qui unissent le larynx à ces différents organes, c'est-à-dire les *ligaments extrinsèques du larynx*; ces ligaments sont: la *membrane crico-trachéale,* la *membrane thyro-hyoïdienne,* la *membrane hyo-épiglottique,* les *ligaments glosso-épiglottiques,* et les *ligaments pharyngo-épiglottiques.*

Membrane crico-trachéale. — La *membrane crico-trachéale* unit la trachée au larynx, c'est-à-dire le premier anneau de la trachée au cartilage cricoïde; c'est une membrane fibro-élastique étroite et mince, semi-cylindrique, analogue aux ligaments interannulaires de la trachée.

Elle s'insère : en haut, sur le bord inférieur de l'arc cricoïdien; et en bas, au bord supérieur du premier anneau trachéal; elle présente un épaississement antérieur et médian qui se fixe sur le bec du cricoïde : c'est le *ligament crico-trachéal* (Luschka); en arrière, elle se continue avec la lame trachéale, qui se fixe elle-même sur le bord inférieur du chaton cricoïdien (voy. : fig. 552 et 553).

Membrane thyro-hyoïdienne. — La *membrane thyro-hyoïdienne* est une membrane fibro-élastique, souple, incurvée en forme de gouttière à concavité postérieure, haute de 25 à 30 millimètres en moyenne, qui s'étend du cartilage thyroïde à l'os hyoïde.

Elle s'insère : en bas, sur le bord supérieur du cartilage thyroïde, dans l'échancrure thyroïdienne, et sur les cornes supérieures; et en haut, sur la face postérieure du corps de l'os hyoïde, près de son bord supérieur, et sur le bord externe de la grande corne de cet os. Ses insertions sur le corps de l'os hyoïde sont telles qu'une mince couche de tissu celluleux lâche est interposée entre la membrane et le corps de l'os.

La membrane thyro-hyoïdienne présente *trois épaississements,* dont l'un, antérieur et médian, lamellaire, forme le *ligament thyro-hyoïdien médian,* et les deux autres, latéraux, cordiformes, constituent les *ligaments thyro-hyoïdiens latéraux* (voy. : fig. 553 et 557).

1° Le **ligament thyro-hyoïdien médian,** de forme quadrilatère, est large de 5 à 6 millimètres; il se fixe en haut sur le bord supérieur de l'os hyoïde, descend verticalement derrière le corps de cet os, puis derrière les muscles thyro-hyoïdiens, pour se terminer dans l'échancrure thyroïdienne où il s'insère sur le bord supérieur du cartilage (voy. : fig. 553).

2° Les **ligaments thyro-hyoïdiens latéraux** s'étendent verticalement à la partie postérieure de la membrane, du sommet de la corne supérieure du cartilage thyroïde à l'extrémité postérieure de la grande corne de l'os hyoïde; leur longueur est en rapport inverse de celle de la corne supérieure du cartilage thyroïde.

On rencontre parfois, inclus dans leur épaisseur, un petit nodule cartilagineux : c'est le *cartilage triticé,* ou *cartilage hordéiforme,* en forme de grain d'orge (de *hordeum,* orge) (voy. : fig. 554 et 557).

La partie de la membrane thyro-hyoïdienne comprise entre ces trois ligaments est relativement mince; elle est perforée, un peu au-dessus de l'échancrure que l'on voit sur le bord supérieur de la plaque latérale du cartilage thyroïde, et à un centimètre environ en avant de la grande corne, par le passage des vaisseaux et nerf laryngés supérieurs ;

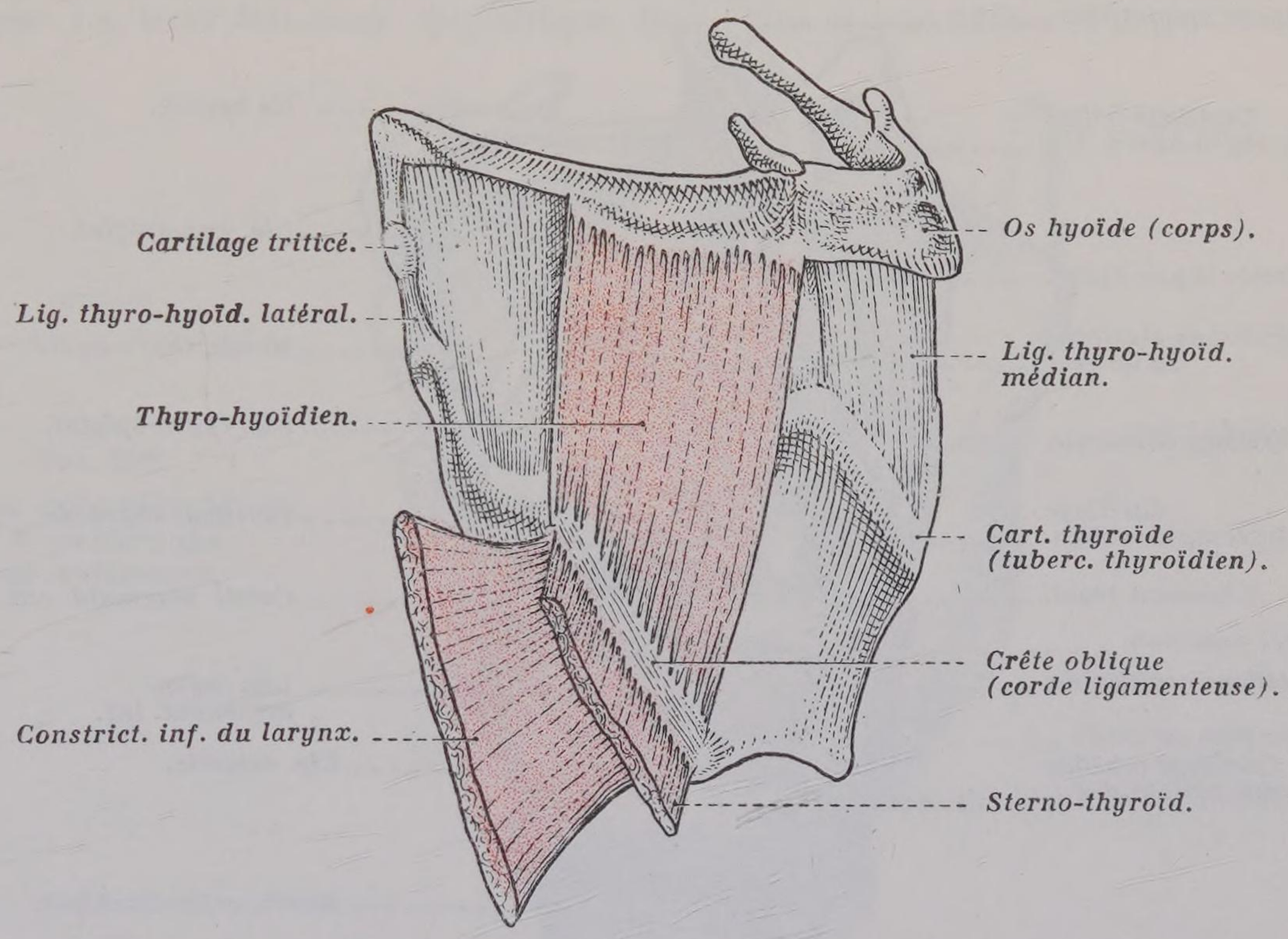

Fig. 557. — *Membrane thyro-hyoïdienne, cartilage thyroïde et ses insertions musculaires, muscle thyro-hyoïdien; vue latérale droite.*

souvent même, artère et nerf s'engagent par des orifices distincts, mais relativement rapprochés l'un de l'autre (voy. : fig. 553 et 554); l'orifice qui livre passage à la branche interne du nerf laryngé supérieur est parfois recouvert, donc masqué par le bord postérieur du muscle thyro-hyoïdien; souvent aussi la membrane présente un épaississement falciforme en avant de l'orifice (voy. : fig. 572).

En avant, elle répond aux muscles thyro-hyoïdiens dont elle est séparée par une couche celluleuse (espace de glissement), improprement appelée bourse séreuse de Boyer; ces deux muscles laissent entre eux, sur la ligne médiane, un interstice musculaire, au niveau duquel on aperçoit la face antérieure du ligament thyro-hyoïdien médian (voy. : fig. 539 et 557); rappelons qu'à ce niveau le muscle thyro-hyoïdien reçoit obliquement et superficiellement son nerf venu du grand hypoglosse.

Elle répond également aux autres muscles sous-hyoïdiens, tels que sterno-cléido-hyoïdiens et omo-hyoïdiens, ainsi qu'au ligament suspenseur de la pyramide de Lalouette et parfois à la thyroïde accessoire prélaryngée (voy. : fig. 721 et 723).

En arrière, elle répond, dans sa partie médiane, à l'*espace hyo-thyro-épiglottique,* comblé de tissu cellulo-graisseux, qui la sépare de l'épiglotte; et dans ses parties latérales, à la muqueuse des gouttières pharyngo-laryngées (voy. : fig. 570).

Membrane hyo-épiglottique. — La *membrane* ou *ligament hyo-épiglottique* est une membrane fibro-élastique peu épaisse, discontinue, presque horizontale, située en arrière de la base de la langue; elle s'étend du bord supérieur du corps de l'os hyoïde, où ses insertions sont fusionnées avec celles de la membrane thyro-hyoïdienne, à la face antérieure de l'épiglotte, où ses fibres divergent et s'éparpillent quelque peu avant de prendre leurs insertions.

Cette membrane forme la limite supérieure de l'*espace hyo-thyro-épiglottique* (voy. : fig. 558 et 570).

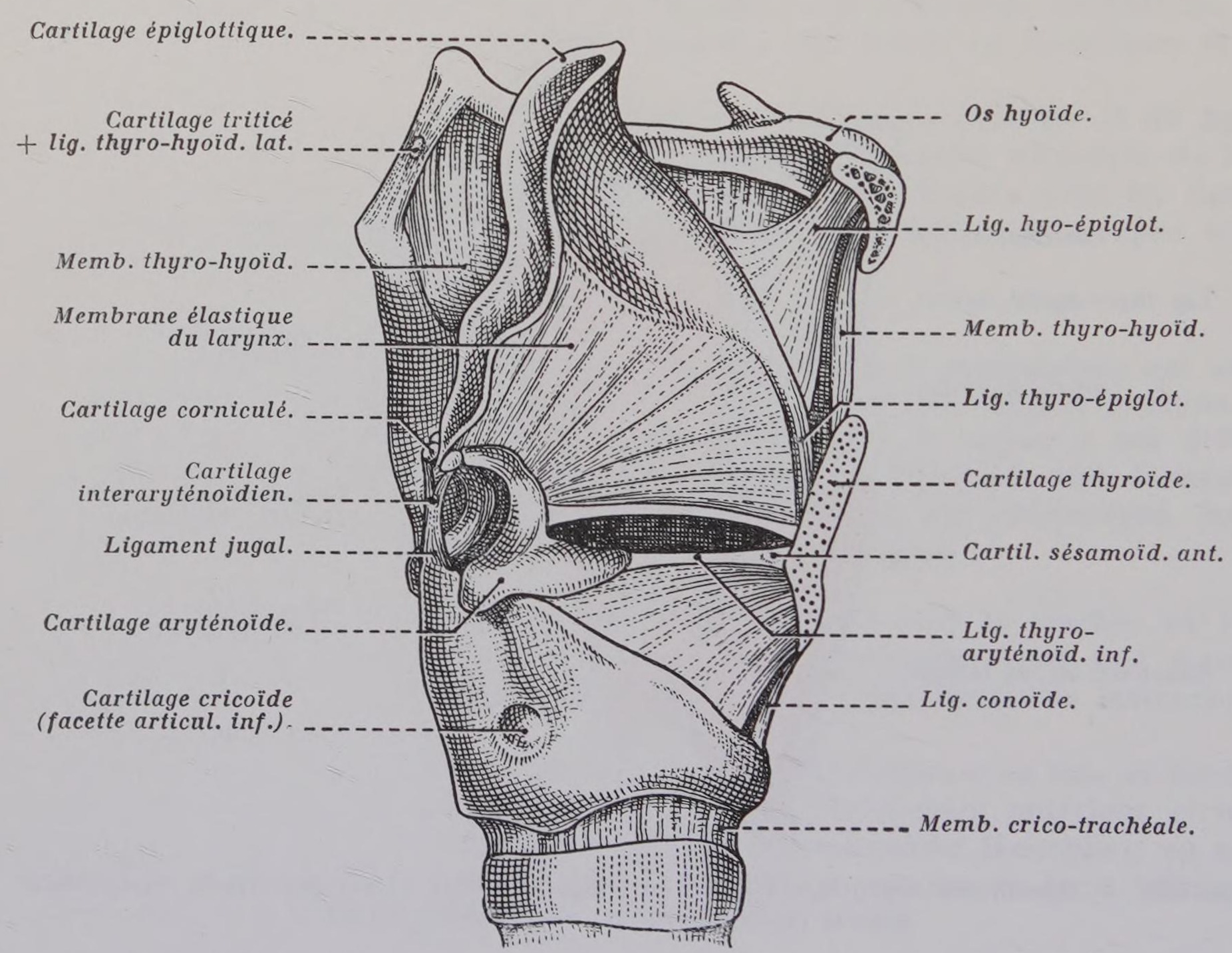

Fig. 558. — *Cartilages et membrane élastique du larynx; vue postéro-latérale droite, après ablation de la moitié droite du cartilage thyroïde et de l'os hyoïde* (demi-schématique).

Ligaments glosso-épiglottiques. — Les *ligaments glosso-épiglottiques* sont sus-jacents à la membrane précédente; le plus souvent mal individualisés, ils sont représentés par des tractus fibro-élastiques, arciformes à concavité supérieure, qui occupent les *replis glosso-épiglottiques médian et latéraux* : ils sont tendus entre la face profonde du derme lingual et la face antérieure de l'épiglotte (voy. : fig. 570).

Ligaments pharyngo-épiglottiques. — Mal individualisés comme les précédents, ce sont des tractus fibro-élastiques situés dans l'épaisseur des replis pharyngo-épiglottiques. Disposés transversalement, ils s'insèrent sur les bords latéraux du cartilage épiglottique, où ils prolongent en dehors, vers la paroi pharyngée, la membrane élastique du larynx; ils suivent le faisceau épiglottique du muscle pharyngo-staphylin, et se perdent sous la muqueuse du pharynx.

III. — MUSCLES DU LARYNX

Tout comme les ligaments, les muscles du larynx se divisent en *deux groupes,* qui sont : les *muscles extrinsèques* et les *muscles intrinsèques.*

1° Muscles extrinsèques. — Le groupe des *muscles extrinsèques* comprend des muscles qui ne prennent sur le larynx que des insertions partielles; ils appartiennent à des organes voisins, ce sont : *a)* des *muscles du pharynx,* tels que le constricteur inférieur du pharynx, par ses trois faisceaux cricoïdien, crico-thyroïdien et thyroïdien; le stylo-pharyngien, par ses trois faisceaux épiglottique, thyroïdien et cricoïdien; et le pharyngo-staphy-

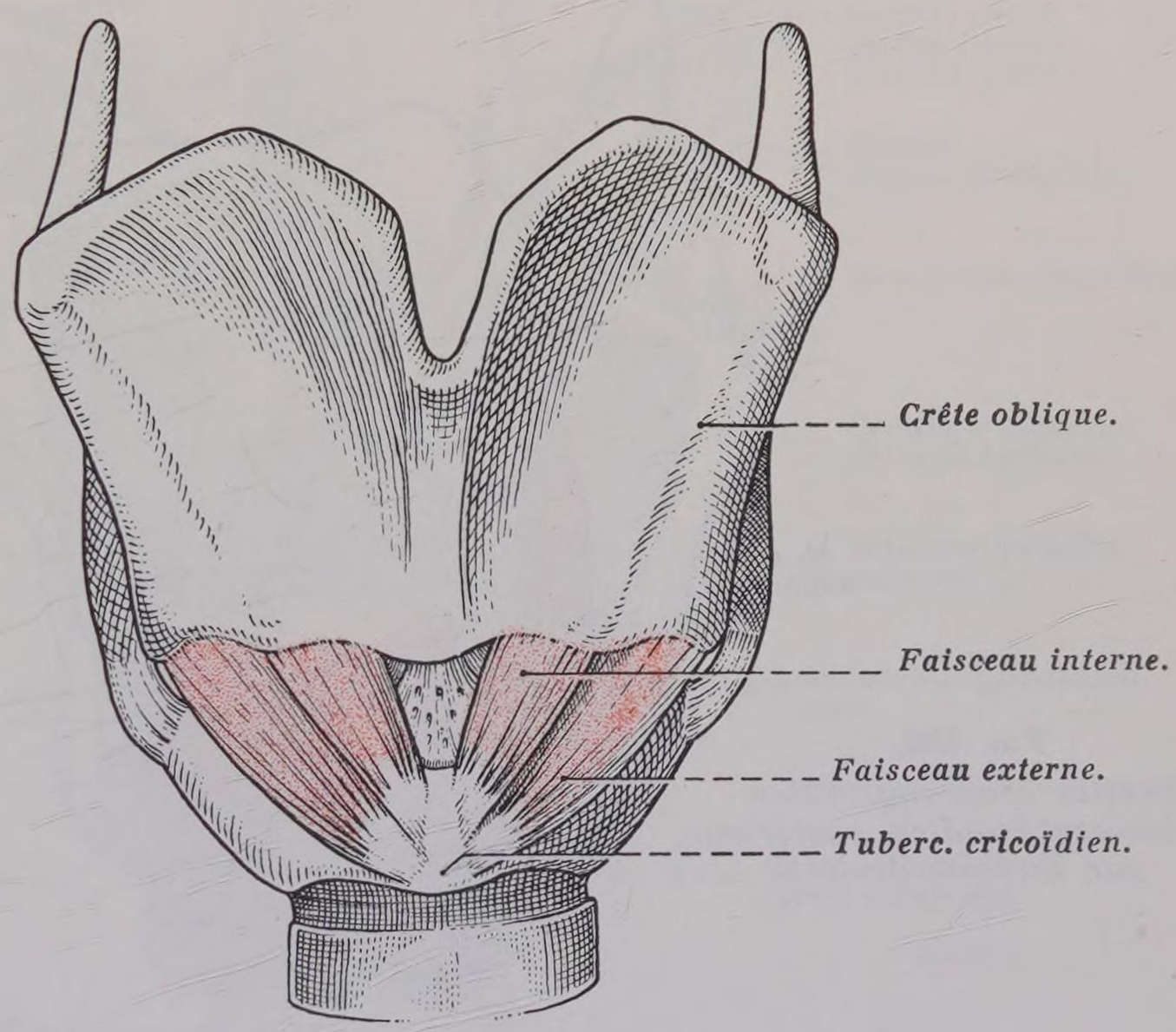

Fig. 559.
Muscles crico-thyroïdiens et V. prélaryngé, vue antérieure.

lin (voyez ces muscles, tome VI); *b)* des *muscles de la langue,* tels que le génio-glosse et le lingual supérieur, par leurs insertions épiglottiques (voy.: *Muscles de la langue,* tome VI); *c)* et des *muscles de la région sous-hyoïdienne,* tels que le thyro-hyoïdien et le sterno-thyroïdien, par leurs insertions sur le cartilage thyroïde (voy. : *Muscles sous-hyoïdiens,* tome I).

A l'exception du lingual supérieur, tous ces muscles sont pairs et disposés symétriquement.

2° Muscles intrinsèques. — Le groupe des *muscles intrinsèques* comprend les *muscles propres au larynx,* c'est-à-dire ceux qui prennent toutes leurs insertions sur les cartilages du larynx. Ces muscles sont au nombre de *onze* : *a)* un seul est impair, situé à la face postérieure du larynx : c'est l'*ary-aryténoïdien*; *b)* les autres, au nombre de cinq, sont pairs; ce sont : le *crico-thyroïdien,* le *crico-aryténoïdien postérieur,* le *crico-aryténoïdien latéral,* le *thyro-aryténoïdien,* et l'*aryténo-épiglottique.*

Tous ces muscles sont courts et peu volumineux, et la plupart d'entre eux, à l'exclusion du crico-thyroïdien, entrent en contact au niveau de leurs insertions avec les muscles homonymes du côté opposé.

Muscle crico-thyroïdien. — Le *muscle crico-thyroïdien* est un petit muscle de forme trapézoïde, aplati d'avant en arrière, qui occupe la face antéro-latérale de la moitié inférieure du larynx; c'est le seul muscle antérieur du larynx (voy. : fig. 539).

Il s'insère en bas, de chaque côté du tubercule cricoïdien, sur la face antéro-latérale du cartilage cricoïde (*arc cricoïdien*); de là ses fibres se portent en haut et en dehors, rayonnant en éventail; les plus internes sont presque verticales; les plus externes sont presque horizontales; les moyennes affectent une direction oblique intermédiaire; elles se terminent sur le cartilage thyroïde, où elles se fixent sur son bord inférieur, sur sa face postéro-interne (quart inférieur), et sur le bord antérieur de la petite corne, débordant à la fois sur les faces interne et externe de cette dernière (voy. : fig. 560).

Le plus souvent, ce muscle est constitué par *deux faisceaux* plus ou moins distincts : *a)* l'un, *interne,* à fibres verticales *(faisceau droit de Henle)*; *b)* l'autre, *externe,* à fibres

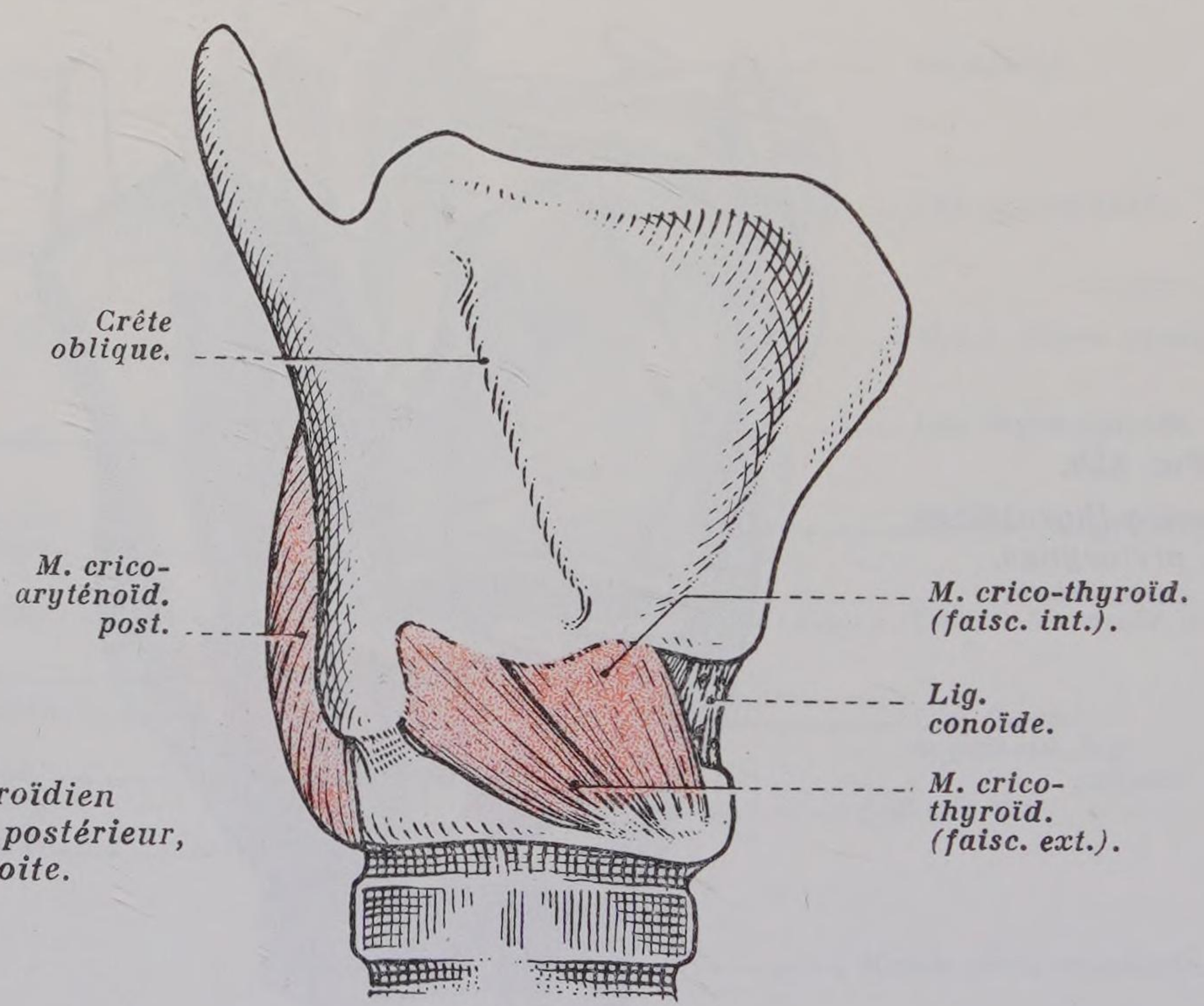

FIG. 560.
Muscles crico-thyroïdien et crico-aryténoïdien postérieur, vue latérale droite.

obliques (*faisceau oblique de Henle*), et tandis que le premier occupe le plan superficiel du muscle, le second en forme partiellement le plan profond (voy. : fig. 539 et 559); ce fait est dû à ce que les insertions cricoïdiennes du faisceau externe présentent une disposition en fer à cheval à concavité antérieure, qui encadre en arrière la surface d'insertion du faisceau interne.

Parfois quelques fibres du muscle crico-thyroïdien vont se perdre sur la face antérieure du premier anneau de la trachée, formant le *muscle crico-trachéal.*

Les deux muscles crico-thyroïdiens sont séparés entre eux par un espace triangulaire à base supérieure (*V prélaryngé*), au niveau duquel on aperçoit le ligament conoïde (voy. : fig. 559 et 560); c'est dans cet espace que l'on pratique, sur la ligne médiane, l'incision de la crico-trachéotomie.

Muscle crico-aryténoïdien postérieur. — Le *muscle crico-aryténoïdien postérieur* est un muscle aplati, triangulaire à sommet supéro-externe, qui occupe la face postérieure du larynx; c'est le plus épais et le plus puissant des muscles du larynx; il est séparé de celui du côté opposé par la crête médiane du chaton cricoïdien (voy. : fig. 561 et 563).

Il s'insère en bas sur la moitié inférieure des fossettes qui excavent, de chaque côté de la ligne médiane, la face postérieure du chaton cricoïdien; quelques fibres s'attachent en dedans, sur les versants latéraux correspondants de la crête médiane du chaton cricoïdien, et sur le ligament crico-œsophagien.

De cette origine, les fibres musculaires convergent en haut et en dehors, les supérieures presque horizontales, les inférieures obliques, et les plus externes presque verticales, pour se terminer par une courte lame tendineuse aplatie, sur la face postéro-interne de l'apophyse musculaire du cartilage aryténoïde (voy. : fig. 561 et 563).

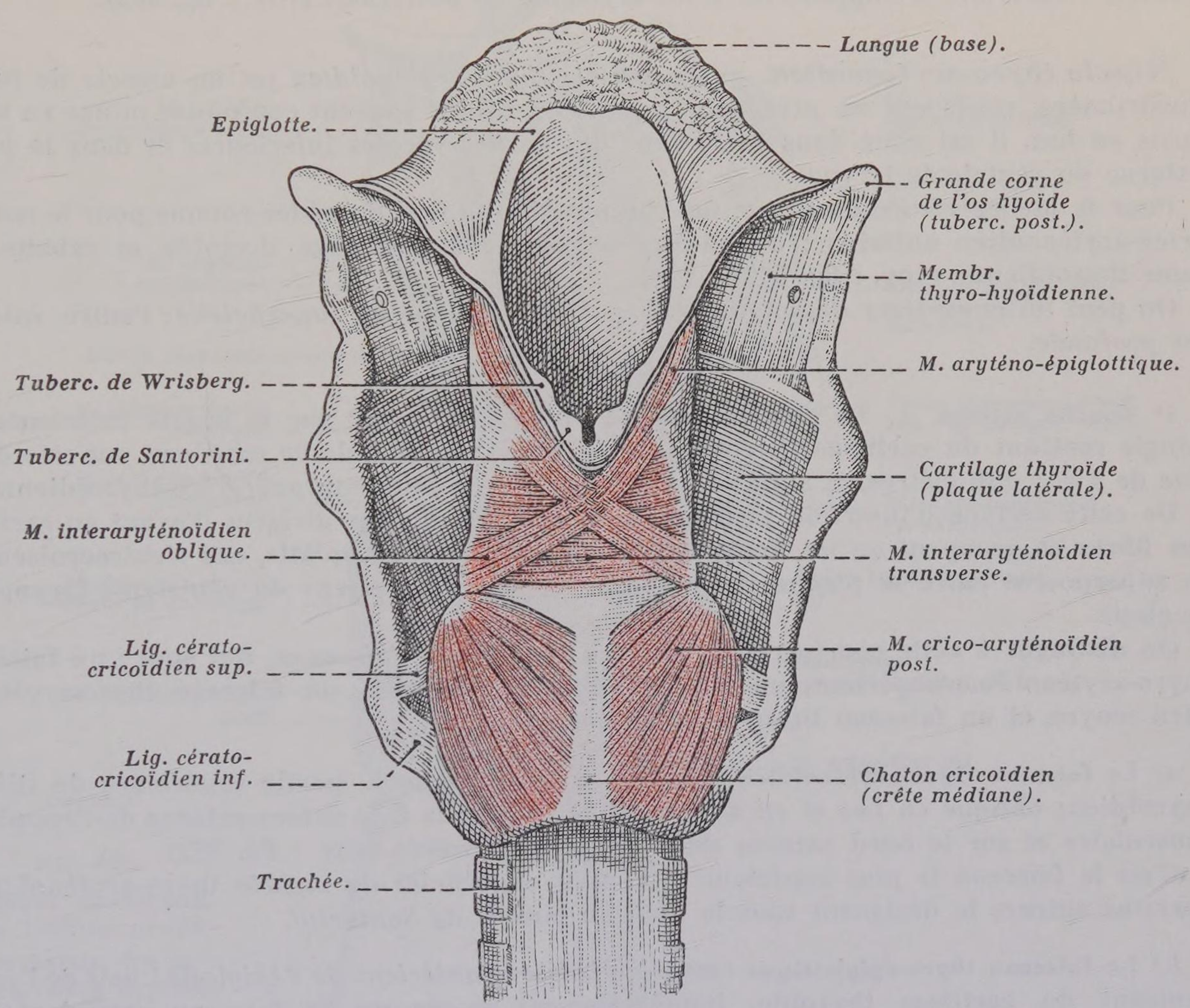

FIG. 561. — *Larynx, vue postérieure (après ablation de la muqueuse pharyngo-laryngée).*

Parfois un petit faisceau aberrant, très court, se détache du bord externe du muscle, pour se fixer sur le bord postérieur de la petite corne du cartilage thyroïde : c'est le *faisceau cérato-cricoïdien de Merkel*; ce faisceau est, à notre avis, exceptionnel.

Muscle crico-aryténoïdien latéral. — Le *muscle crico-aryténoïdien latéral,* ou *crico-aryténoïdien antérieur* (1), est un petit muscle épais, court, situé en dedans de la plaque thyroïdienne; c'est un muscle caché et, pour l'étudier, il faut sectionner verticalement le cartilage thyroïde, un peu en dehors de la ligne médiane, et rabattre la lame thyroïdienne; le muscle apparaît alors avec sa forme triangulaire à base antéro-inférieure cri-

(1) Cette dénomination l'oppose à son antagoniste, le muscle crico-aryténoïdien postérieur.

coïdienne et à sommet postéro-supérieur aryténoïdien; ses fibres sont dirigées obliquement d'avant en arrière et de bas en haut (voy. : fig. 562).

Il s'insère sur la partie postéro-latérale, élargie en facette, du bord supérieur de l'arc cricoïdien, en dedans et au-dessus des insertions du faisceau oblique du crico-thyroïdien; entre la facette articulaire supérieure du cartilage cricoïde en arrière (facette aryténoïdienne), et les insertions de la membrane crico-thyroïdienne en avant, quelques fibres du muscle s'attachent également sur la face profonde de cette membrane.

Sur le cartilage aryténoïde, il se fixe sur la face antéro-externe de son apophyse musculaire, c'est-à-dire à l'opposé du crico-aryténoïdien postérieur (voy. : fig. 562).

Muscle thyro-aryténoïdien. — Le *muscle thyro-aryténoïdien* est un muscle de forme quadrilatère, sus-jacent au précédent, avec lequel il est souvent confondu; mince en haut, épais en bas, il est situé dans l'épaisseur des cordes vocales inférieures et dans la paroi externe du ventricule laryngé.

Pour le mettre en évidence sur une préparation, il faut procéder comme pour le muscle crico-aryténoïdien antérieur; c'est-à-dire sectionner le cartilage thyroïde et rabattre la lame thyroïdienne (voy. : fig. 562).

On peut lui considérer *deux couches* : *a)* l'une, *externe* ou *superficielle*; l'autre, *interne* ou *profonde.*

1° **Couche externe.** — La *couche externe* s'insère, en avant sur la moitié inférieure de l'angle rentrant du cartilage thyroïde, sur le bord inférieur de ce cartilage, sur une étendue de 4 à 5 millimètres, et sur la face postérieure de la membrane crico-thyroïdienne.

De cette surface d'insertion partent des fibres musculaires dirigées d'avant en arrière; ces fibres se groupent en un nombre variable de faisceaux aplatis, qui s'entrecroisent et se superposent entre la plaque thyroïdienne et la paroi externe du ventricule laryngé et la glotte.

On distingue à cette couche, et de haut en bas, *quatre faisceaux,* qui sont : un faisceau thyro-aryténoïdien supérieur, un faisceau thyro-épiglottique, un faisceau thyro-aryténoïdien moyen et un faisceau thyro-aryténoïdien inférieur.

a) Le **faisceau thyro-aryténoïdien supérieur** se détache de la partie supérieure du dièdre thyroïdien; oblique en bas et en arrière, il se fixe sur la face antéro-externe de l'apophyse musculaire et sur le bord externe du cartilage aryténoïde (voy. : fig. 562).

C'est le faisceau le plus supérieur et le plus superficiel du muscle thyro-aryténoïdien; certains auteurs le désignent sous le nom de *muscle de Santorini.*

b) Le **faisceau thyro-épiglottique** *(muscle abaisseur antérieur de l'épiglotte)* naît de l'angle rentrant du cartilage thyroïde, immédiatement au-dessous du faisceau précédent; ses fibres se dirigent obliquement en haut et en arrière; les unes croisent en dedans le faisceau thyro-aryténoïdien supérieur ; les autres s'entremêlent avec les fibres de ce faisceau.

Il se termine sur le bord latéral du cartilage épiglottique et sur la partie adjacente de la membrane quadrangulaire; dans son ensemble, il décrit une courbe à concavité antéro-supérieure (voy. : fig. 562).

c) Le **faisceau thyro-aryténoïdien moyen** se détache du tiers inférieur de l'angle rentrant du cartilage thyroïde; il se dirige tout d'abord presque horizontalement en arrière, puis il rayonne en éventail vers les étages moyen et supérieur du larynx; la majeure partie de ses faisceaux *(muscle thyro-aryténoïdien principal)* se terminent sur la face antéro-externe du cartilage aryténoïde, près de son bord externe; certaines fibres contournent même ce bord externe, elles passent dans le muscle ary-aryténoïdien avec lequel elles se fusionnent et, par ce fait, celles qui passent dans le faisceau oblique s'entrecroisent sur la ligne médiane avec celles du côté opposé; l'ensemble des trois muscles thyro-aryténoï-

diens principaux et ary-aryténoïdien forme un véritable *sphincter glottique* (1) (voy. : fig. 562 et 566).

Quelques fibres aberrantes du muscle constituent des *faisceaux accessoires* en s'insérant : α) sur la membrane quadrangulaire : c'est le *faisceau thyro-membraneux*; β) sur le cartilage de Santorini qui surmonte le sommet du cartilage aryténoïde, formant ainsi le *faisceau thyro-corniculé*; γ) et sur le cartilage de Morgagni ou de Wrisberg, situé dans l'épaisseur du repli aryténo-épiglottique : c'est le *faisceau thyro-cunéiforme*.

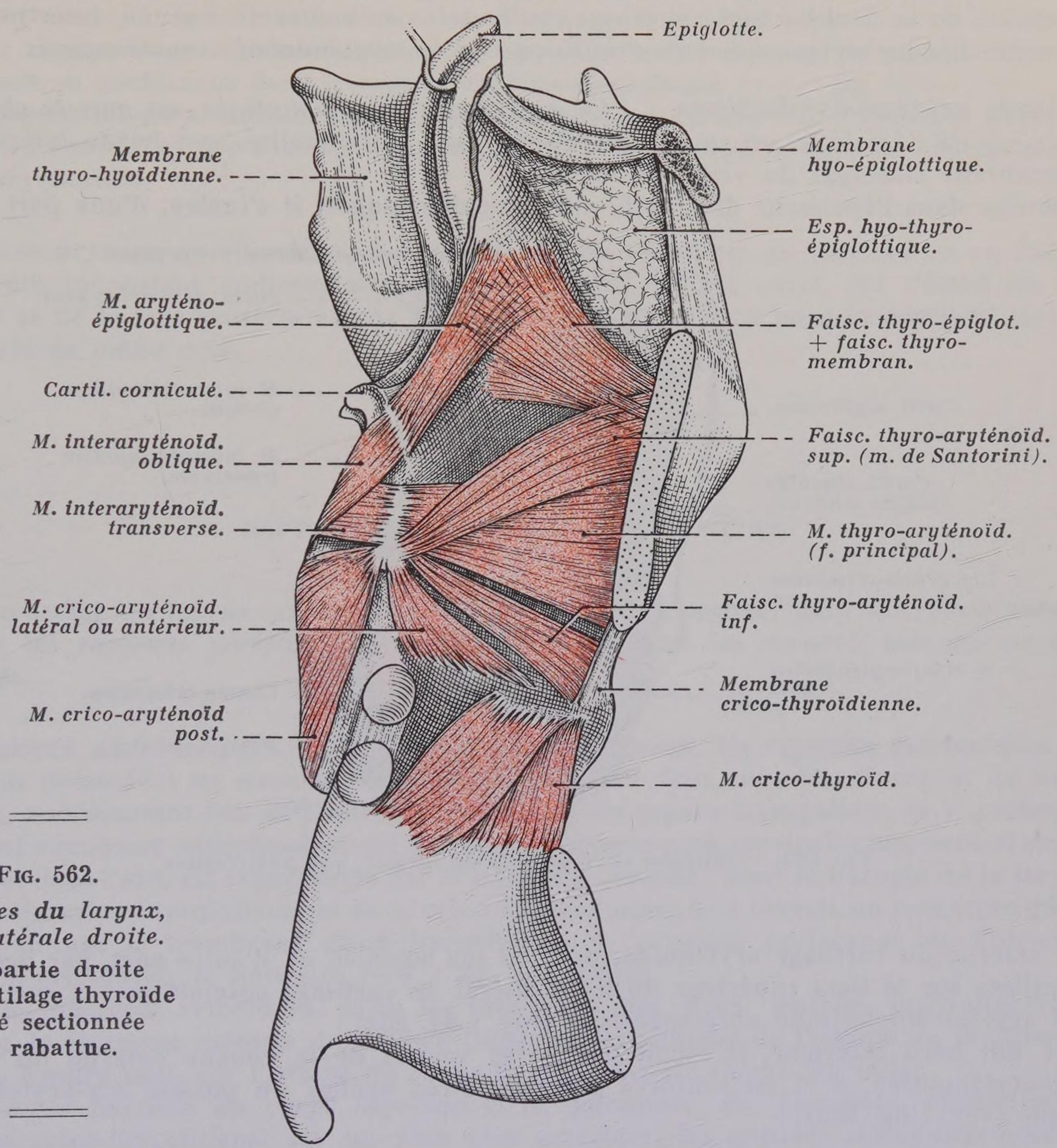

FIG. 562.
Muscles du larynx, vue latérale droite.
La partie droite du cartilage thyroïde a été sectionnée et rabattue.

d) Le **faisceau thyro-aryténoïdien inférieur,** ou **muscle syndesmo-aryténoïdien,** naît de la face postérieure de la membrane crico-thyroïdienne, près de la ligne médiane (ligament conoïde); sous-jacent au muscle thyro-aryténoïdien principal, il se porte obliquement en haut et en arrière, pour se fixer sur le quart inférieur de la face antéro-externe du cartilage aryténoïde; près de son bord externe, son bord inférieur est confondu avec le muscle crico-aryténoïdien latéral au niveau de leurs insertions aryténoïdiennes (voy. : fig. 562).

2° **Couche interne. Muscle de la corde vocale.** — La *couche interne,* ou *muscle thyro-aryténoïdien interne,* est située dans l'épaisseur de la corde vocale inférieure; désigné encore

(1) Ouvrage à consulter : CONDUZORGUES : Le sphincter glottique. *Thèse de Montpellier,* 1956.

sous le nom de *muscle de la corde vocale,* c'est à lui que cette dernière doit en grande partie son volume, sa forme et son relief (voy. : fig. 566).

Il est prismatique triangulaire et épais; ses fibres ont une direction antéro-postérieure.

Il s'insère : a) *en avant,* dans la moitié inférieure du dièdre thyroïdien, en dedans de la couche externe et en dehors des insertions des ligaments thyro-aryténoïdiens; b) et *en arrière,* sur le sommet et sur la face antéro-externe de l'apophyse vocale du cartilage aryténoïde, au niveau d'une fossette *(fossa oblongata)* qui est immédiatement située au-dessous de la fossette hémisphérique; le muscle ne contracte aucune insertion dans la fossette hémisphérique qui est occupée par un amas glandulaire sous-muqueux.

Muscle aryténo-épiglottique. — Le *muscle aryténo-épiglottique,* ou *muscle abaisseur postérieur de l'épiglotte,* est un muscle aplati, mal individualisé, qui borde latéralement la membrane élastique du vestibule laryngé.

Contenu dans l'épaisseur des replis aryténo-épiglottiques, il s'insère, d'une part, sur le

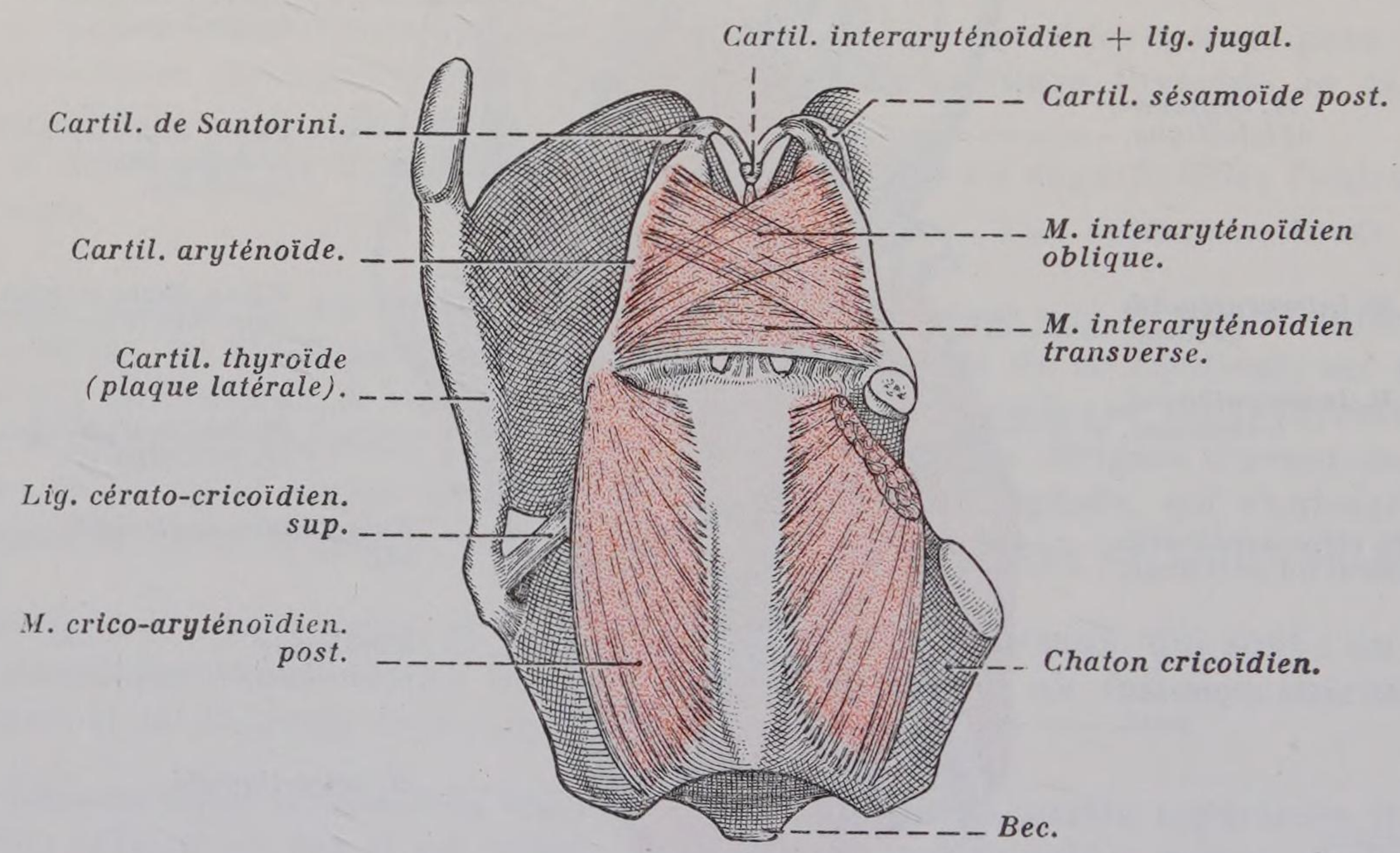

FIG. 563. — *Muscles et ligaments du larynx, vue postérieure.*

bord externe du cartilage aryténoïde, près de son sommet, et, d'autre part, par des fibres éparpillées sur le tiers supérieur du bord latéral du cartilage épiglottique, et sur le ligament aryténo-épiglottique correspondant (voy. : fig. 562).

Par son bord inférieur, il reçoit des fibres venues de la couche externe du muscle thyro-aryténoïdien, et il est renforcé par des fibres venues du muscle ary-aryténoïdien oblique (voy. : fig. 562).

Muscle ary-aryténoïdien ou ***interaryténoïdien.*** — Ce muscle impair, médian et symétrique, est situé sous la muqueuse pharyngée, en arrière des cartilages aryténoïdes et de la dépression qui les sépare.

Il comprend *deux plans musculaires* : *a)* l'un, *antérieur* ou *profond* : c'est le *muscle interaryténoïdien transverse*; *b)* l'autre, *postérieur* ou *superficiel* : c'est le *muscle interaryténoïdien oblique.*

1° Muscle interaryténoïdien transverse. — Ce muscle est constitué par une lame quadrilatère épaisse, formée de fibres transversales, parallèles; ces fibres s'insèrent au bord externe et à la face postéro-interne des cartilages aryténoïdes; elles sont d'autant plus longues qu'elles sont plus inférieures (voy. : fig. 561).

Son bord inférieur affleure le bord supérieur du chaton cricoïdien; son bord supérieur n'atteint jamais le sommet des cartilages aryténoïdes; sa face antérieure recouvre le ligament jugal et y adhère sur la ligne médiane (voy. : fig. 563).

2° Muscle interaryténoïdien oblique. — *L'interaryténoïdien oblique,* plus grêle que le précédent, est constitué par deux faisceaux obliques, minces, aplatis, entrecroisés sur la ligne médiane (voy. : fig. 563); chacun d'eux s'insère respectivement, d'une part, sur la face postérieure de l'apophyse musculaire, et, d'autre part, sur le bord externe et la face postérieure du cartilage aryténoïde du côté opposé, près de son sommet; quelques fibres de ce muscle se continuent dans le muscle aryténo-épiglottique (voy. : fig. 561).

Le muscle interaryténoïdien reçoit des fibres du muscle thyro-aryténoïdien principal; ces fibres l'abordent par son bord externe, après avoir contourné le bord externe du cartilage aryténoïde.

Muscle aryténo-corniculé. — Le *muscle aryténo-corniculé de Luschka* est un faisceau minuscule, inconstant, rudimentaire, presque vertical et très court, qui s'étend du bord interne et de la face postéro-interne du cartilage aryténoïde au bord concave du cartilage corniculé du même côté.

***

RAPPORTS DES MUSCLES DU LARYNX

Les muscles du larynx partagent les rapports de cet organe; nous décrirons successivement les *rapports périphériques* ou *extrinsèques,* puis les *rapports internes* ou *endolaryngés.*

Rapports extrinsèques. — *En avant* et *latéralement,* les rapports extrinsèques sont ceux que présentent les muscles crico-thyroïdiens; ces deux muscles divergent de bas en haut et, en s'écartant l'un de l'autre, ils délimitent un espace triangulaire, le *V prélaryngé,* qui n'est recouvert superficiellement que par les aponévroses cervicales moyenne et superficielle, et dont l'aire est représentée par le ligament conoïde : c'est le triangle de la laryngotomie intercrico-thyroïdienne et de la crico-trachéotomie; à ce niveau, on rencontre généralement devant la membrane crico-thyroïdienne, le ganglion prélaryngé de Poirier, ou ganglion cricoïdien de Rouvière (voy. : fig. 577 et 578).

Sur le tubercule cricoïdien, entre les insertions des deux muscles crico-thyroïdiens, s'insère le ligament médian de Grüber (ligament suspenseur de l'isthme de Wölffler) qui se fixe, d'autre part, sur l'isthme du corps thyroïde (voy. : *Corps thyroïde*).

Les *lobes latéraux du corps thyroïde* et la *pyramide de Lalouette* recouvrent les muscles crico-thyroïdiens; sur un plan plus antérieur, les muscles sterno-thyroïdiens et sterno-cléido-hyoïdiens sont compris dans un dédoublement de l'aponévrose cervicale moyenne (voy. : fig. 539, 571 et 572).

La *branche interne de l'artère thyroïdienne supérieure* et sa veine satellite croisent obliquement la face antérieure du muscle crico-thyroïdien.

L'*artère laryngée inférieure* ou *externe (artère crico-thyroïdienne),* née de la thyroïdienne supérieure, ou le plus souvent de sa branche interne près de sa trifurcation, se dirige obliquement, en avant et en bas, entre la pomme d'Adam et le lobe thyroïdien correspondant; après avoir abandonné un rameau au muscle crico-thyroïdien qui l'aborde par sa face antérieure, elle s'anastomose avec l'artère du côté opposé au niveau du V prélaryngé *(arcade artérielle intercrico-thyroïdienne)*; de cette arcade partent trois ou quatre branches perforantes qui traversent la membrane crico-thyroïdienne, pour se rami-

fier dans l'étage sous-glottique du larynx; c'est cette arcade et ses branches qui saignent quand on pratique la laryngotomie intercrico-thyroïdienne (voy. : fig. 572).

Elle est accompagnée d'une veine satellite qui va se jeter dans la veine thyroïdienne supérieure.

Le *nerf laryngé externe* est tout d'abord appliqué sur la face externe du constricteur inférieur du pharynx, parallèlement à la crête oblique du cartilage thyroïde; il croise ensuite la face externe, puis la face antérieure du muscle crico-thyroïdien, en décrivant une anse nerveuse dont la concavité, dirigée en haut, regarde le tubercule marginal du cartilage thyroïde; enfin, il perfore la membrane crico-thyroïdienne, un peu en dedans du bord interne du muscle; dans son trajet, il abandonne des filets au muscle crico-thyroïdien (voy. : fig. 572 et 579).

En arrière, les rapports extrinsèques sont ceux des muscles crico-aryténoïdiens postérieurs et interaryténoïdiens; en hauteur, ils s'étendent depuis l'orifice pharyngien du larynx jusqu'au bord inférieur du cartilage cricoïde (origine de la trachée); ils correspondent à la *face postérieure du baril laryngé.*

Ils sont recouverts en arrière par la muqueuse du laryngo-pharynx; dans le tissu cellulaire lâche qui sépare ces muscles de la muqueuse chemine l'*artère laryngée postérieure,* branche collatérale de la thyroïdienne inférieure; cette artère aborde le larynx en arrière de l'articulation crico-thyroïdienne, et s'anastomose derrière le crico-aryténoïdien postérieur avec l'artère laryngée supérieure, branche de la thyroïdienne supérieure; de cette anastomose partent des rameaux destinés aux muscles postérieurs du larynx. Par contre, ces muscles répondent en avant au chaton cricoïdien, à l'articulation crico-aryténoïdienne, aux cartilages aryténoïdes, à l'espace interaryténoïdien, au ligament jugal et à la muqueuse laryngée qui revêt cet espace.

Le bord externe du crico-aryténoïdien postérieur croise en dedans et à distance l'articulation crico-thyroïdienne, et le muscle recouvre en partie le ligament cérato-cricoïdien supérieur.

Sur les parties latérales, apparaissent les gouttières pharyngo-laryngées, limitées en dehors par les plaques du cartilage thyroïde, et en dedans par la face externe des replis aryténo-épiglottiques, par les cartilages aryténoïdes et par le versant externe du chaton cricoïdien.

Si l'on effondre la muqueuse pharyngée qui revêt ces gouttières, on aperçoit, plaqués contre le larynx de haut en bas et de chaque côté, les muscles aryténo - épiglottique et crico-aryténoïdien postérieur; contre ces muscles s'appliquent les branches terminales *du nerf récurrent,* la *branche interne du nerf laryngé supérieur* et l'*anse de Galien* (voy. : fig. 580 et 581).

Après avoir perforé la membrane thyro-hyoïdienne, l'*artère laryngée supérieure,* branche de la thyroïdienne supérieure, descend sous la muqueuse de la gouttière pharyngo-laryngée et se distribue aux muscles précités (voy. : fig. 573).

Rapports endolaryngés. — Les muscles latéraux du larynx répondent : a) *en dehors,* aux gouttières pharyngo-laryngées et, par leur intermédiaire, aux plaques du cartilage thyroïde, dont ils sont séparés par du tissu cellulaire lâche plus ou moins infiltré de graisse; b) *en dedans,* au conduit laryngé, c'est-à-dire de haut en bas : α) au vestibule laryngé ou étage sus-glottique; β) à la région glottique comprise entre les deux cordes vocales ; la supérieure contient dans son épaisseur le ligament thyro - aryténoïdien supérieur, l'inférieure contient le ligament thyro-aryténoïdien inférieur, et la couche profonde du muscle thyro-aryténoïdien; γ) enfin, à l'étage sous-glottique.

Parmi ces muscles, les rapports du *muscle thyro-aryténoïdien interne (muscle de la corde vocale)* méritent d'être précisés; par suite de sa forme prismatique triangulaire, on peut lui distinguer *trois faces* : *a)* la *face supérieure* répond à la muqueuse du ventricule de Morgagni, dont il est séparé par la membrane élastique du larynx et par le bord externe du ligament thyro-aryténoïdien inférieur; *b)* la *face interne,* oblique en bas et en dehors,

répond au ligament thyro-aryténoïdien inférieur et à la muqueuse de l'étage sous-glottique; *c)* la *face externe* est au contact même de la couche externe du muscle thyro-aryténoïdien; *d)* enfin, le bord interne répond à la berge de la glotte, dont la sépare le ligament de la corde vocale inférieure (voy. : fig. 566) (pour plus de détails, voyez plus loin : *Configuration intérieure du larynx*).

Envisagés par rapport à la cavité laryngée, les muscles intrinsèques du larynx peuvent se classer en *deux groupes* :

a) l'un, **supérieur**, ou **groupe du vestibule laryngé**, comprend l'aryténo-épiglottique, et les faisceaux thyro-aryténoïdien supérieur, thyro-épiglottique, thyro-membraneux, thyro-corniculé et thyro-cunéiforme du muscle thyro-aryténoïdien;

b) l'autre, **inférieur** ou **groupe de la glotte**, comprend tous les autres muscles, sauf le crico-thyroïdien.

ACTION DES MUSCLES DU LARYNX. — La *phonation*, fonction normale et principale du larynx, exige la mise en jeu des muscles intrinsèques du larynx; d'après leur action sur les cordes vocales et l'orifice glottique, ces muscles, en se contractant, modifient l'état et la situation des cordes vocales, qu'ils tendent ou relâchent; ils modifient également la fente glottique, qu'ils élargissent ou rétrécissent, par suite du rapprochement ou de l'écartement des cordes vocales.

Physiologiquement, ces muscles se répartissent en *quatre groupes* qui, pris deux à deux, sont antagonistes les uns des autres : ce sont les *muscles constricteurs* et *dilatateurs de la glotte*, et les *muscles tenseurs* ou *relâcheurs des cordes vocales* (1).

Pour bien comprendre l'action de ces muscles, il ne faut pas perdre de vue que les cordes vocales sont solidaires des cartilages aryténoïdes par suite de la fixation des muscles thyro-aryténoïdiens internes et des ligaments thyro-aryténoïdiens inférieurs sur ces cartilages.

1° Les MUSCLES CONSTRICTEURS DE LA GLOTTE *(muscles adducteurs des cordes vocales)* sont : les crico-aryténoïdiens latéraux ou antérieurs, les thyro-aryténoïdiens, l'interaryténoïdien et, accessoirement, les aryténo-épiglottiques, qui en se contractant rapprochent les cartilages aryténoïdes.

Le *crico-aryténoïdien latéral*, prenant son point fixe sur le cartilage cricoïde, attire en avant et en dehors l'apophyse musculaire, par un pivotement du cartilage aryténoïde; il en résulte un déplacement en arrière et en dedans du sommet de l'apophyse vocale, qui rapproche la corde vocale de la ligne médiane.

Le *thyro-aryténoïdien*, par la contraction de sa couche interne, raccourcit la corde vocale qui augmente de volume et de consistance, et qui devient en même temps plus tendue; ce mécanisme rétrécit la glotte.

La paralysie unilatérale de ce muscle, innervé par le nerf récurrent *(vago-spinal)*, détermine la voie bitonale.

L'*interaryténoïdien* agit en rapprochant les cartilages aryténoïdes et, par ce fait, les cordes vocales qui sont solidaires de leurs déplacements.

2° Les MUSCLES DILATATEURS DE LA GLOTTE *(muscles abducteurs des cordes vocales)* sont les *crico-aryténoïdiens postérieurs*.

Physiologiquement, chacun de ces muscles peut être divisé en *deux parties* : *a)* la *partie externe*, constituée par des fibres presque verticales, agit sur l'apophyse musculaire en faisant glisser le cartilage aryténoïde en dehors et en bas sur le chaton cricoïdien; *b)* la *partie interne*, formée par des fibres presque horizontales, tire en dedans et en bas l'apophyse musculaire, et dans ce mouvement fait pivoter l'apophyse vocale en dehors et en haut.

L'action de ce muscle amène donc l'écartement de la corde vocale de la ligne médiane, par suite de sa solidarité avec le cartilage aryténoïde.

3° Les MUSCLES TENSEURS DES CORDES VOCALES sont les *crico-thyroïdiens*.

Lorsqu'ils prennent leur *point fixe sur le cartilage cricoïde*, leur contraction bascule le cartilage thyroïde, en avant et en bas, autour d'un axe transversal passant par les articulations crico-thyroïdiennes; par ce mouvement, les cordes vocales se tendent et s'allongent; leurs extrémités antérieures se déplacent dans le sens du mouvement, alors que leurs extrémités postérieures, fixées sur les cartilages aryténoïdes, restent immobiles.

Lorsqu'ils prennent leur *point fixe sur le cartilage thyroïde*, fixé au préalable par les muscles

---

(1) Ouvrage et article à consulter : V. NÉGUS : *The Comparative Anatomy and Physiology of the Larynx*. 1 vol. Grune et Stratton, édit., New-York, 1949.

F. WUSTROW : Zur Anatomie des Musculus vocalis. *Zeitschrift für Laryngologie, Rhinologie, Otologie*, février 1956, p. 126.

sous-hyoïdiens, le cartilage cricoïde se déplace de bas en haut et d'avant en arrière, et les cartilages aryténoïdes, fixés au-dessus de ce dernier, se déplacent simultanément d'avant en arrière; ce mouvement tend les cordes vocales du fait de la translation postérieure des aryténoïdes (voy. : fig. 564); ce sont les « *muscles du chanteur* » (Lermoyez).

La paralysie de ces muscles innervés par les nerfs laryngés supérieurs entraîne le relâchement des cordes vocales et la raucité de la voix.

4° Les MUSCLES RELACHEURS DES CORDES VOCALES sont les *thyro-aryténoïdiens internes* qui, par suite du raccourcissement du ligament de la corde, relâchent cette dernière.

Ajoutons, en outre, que le faisceau thyro-membraneux du thyro-aryténoïdien rétrécit l'orifice supérieur du larynx; que le faisceau thyro-épiglottique du même muscle est abaisseur antérieur de l'épiglotte; et que le muscle aryténo-épiglottique est abaisseur postérieur de l'épiglotte.

Les muscles intrinsèques du larynx ont un *double rôle,* soit : *a)* un rôle essentiel dans la *phonation,* qui résulte de la mise en vibration des cordes vocales sous l'influence de l'air expiré; *b)* et un rôle capital dans la *respiration.*

Rôle dans la phonation. — Le larynx fonctionnant comme un tuyau à anche, la production des sons et de la voix nécessite : *a)* l'action des muscles expirateurs, qui règle le débit et la pression de l'air expiré; *b)* l'action antagoniste et alternative des tenseurs et des relâcheurs des cordes

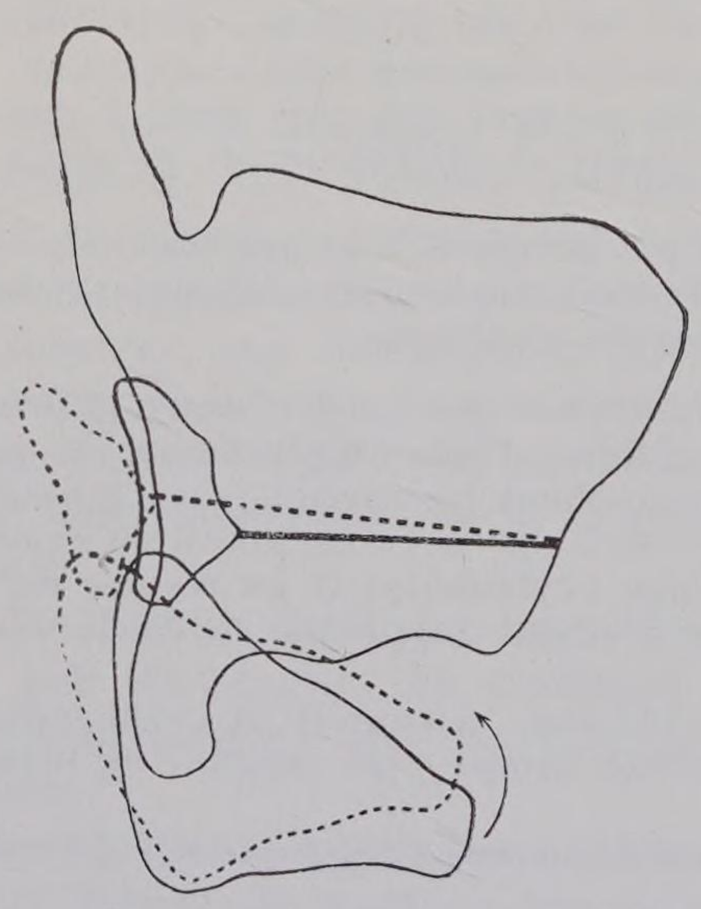

FIG. 564.

Schéma montrant le mécanisme de tension de la corde vocale.

Les cartilages sont figurés en trait plein dans le relâchement de la corde vocale, en pointillé lorsqu'elle est sous tension.

La flèche indique le mouvement de bascule du cartilage cricoïde par rapport à l'axe transversal passant par les articulations crico-thyroïdiennes.

vocales; *c)* et l'accommodation de la glotte, qui résulte de la fixation des cartilages laryngés (et plus spécialement des cartilages aryténoïdes) par l'action tonique des muscles qui s'y insèrent, et même de la fixation de l'os hyoïde par l'action des muscles sus- et sous-hyoïdiens.

A l'égal de tous les sons, la voix, en intonation normale, présente (ainsi que le chant) *trois propriétés physiques* et *physiologiques,* qui sont : l'*intensité,* la *hauteur* et le *timbre.*

a) L'*intensité* du son est en rapport avec la pression de l'air expiré, donc indépendante de l'action de la musculature laryngée.

b) La *hauteur* du son est réglée par l'action des tenseurs des cordes vocales et de leurs antagonistes; l'*intonation normale,* qui caractérise la hauteur de la *voix parlée,* résulte de la position d'équilibre que prennent les cordes vocales sous l'action de ces muscles lorsqu'ils produisent le minimum d'effort.

c) Le *timbre* de la voix résulte d'un phénomène de résonance qui se produit dans le ventricule laryngé, sous l'action de la couche externe des muscles thyro-aryténoïdiens *(muscles du diapason)*; par leurs contractions ces muscles modifient la configuration et le volume du ventricule laryngé; à cela, il faut ajouter le rôle extrêmement important que jouent dans la résonance les cavités naturelles des os de la face et, plus spécialement, les *fosses nasales* et les *sinus* qui leur sont annexés.

Rôle dans la respiration. — L'*inspiration normale* exige le relâchement des constricteurs et la mise en tension des dilatateurs, et plus spécialement des crico-aryténoïdiens postérieurs ; la paralysie des constricteurs entraîne une gêne respiratoire considérable suivie d'asphyxie.

L'*inspiration forcée* nécessite une contraction puissante des dilatateurs.

L'*expiration* se produit sous l'action du relâchement des dilatateurs avec, corrélativement, une légère tension des cordes vocales.

Enfin, pendant le sommeil, comme à l'état de veille, la respiration n'est possible que par l'*état d'équilibre* exactement et constamment maintenu entre les constricteurs et les dilatateurs de la glotte.

IV. — MUQUEUSE DU LARYNX

La muqueuse laryngée tapisse la surface intérieure du larynx dans toute son étendue; elle se continue : en bas avec la muqueuse trachéale, en haut avec la muqueuse du pharynx et de la base de la langue.

Elle est mince, lisse et unie, constamment humidifiée. Sa coloration sur le vivant est rosée.

Envisagée suivant une coupe frontale du larynx et unilatéralement de bas en haut, elle tapisse d'abord l'étage sous-glottique du larynx (sous-glotte), puis recouvre la corde vocale inférieure; elle revêt ensuite les parois du ventricule de Morgagni, puis successivement la corde vocale supérieure, l'étage sus-glottique et l'épiglotte (voy. : fig. 566).

Au niveau de l'orifice supérieur du larynx, elle se comporte différemment suivant les points envisagés : en arrière, elle se continue par la muqueuse pharyngée, qui recouvre la face postérieure du larynx; en avant, après avoir contourné le cartilage épiglottique, elle se continue avec la muqueuse de la base de la langue; enfin, sur les côtés, après avoir revêtu les replis aryténo-épiglottiques, elle se continue par la muqueuse des gouttières pharyngo-laryngées.

La muqueuse laryngée est intimement adhérente à la face postérieure du cartilage épiglottique, aux ligaments des cordes vocales et aux ligaments aryténo-épiglottiques; partout ailleurs, elle n'est que faiblement adhérente.

Enfin, rappelons que, très richement innervée, la muqueuse laryngée est d'une sensibilité étonnante (sensibilité exquise du chatouillement laryngé) et elle est le point de départ d'actes réflexes importants, tels que spasme glottique, toux convulsive, vomissements.

CONSTITUTION ANATOMIQUE ET STRUCTURE. — Envisagée du point de vue structural, la muqueuse laryngée comprend : un épithélium de revêtement, un chorion et des glandes.

1° *L'épithélium* est du type mixte, tenant à la fois du type respiratoire et du type pharyngien; c'est un épithélium cylindrique stratifié à cellules superficielles ciliées et caliciformes, sauf au niveau du bord libre des cordes vocales inférieures, de la face externe des cartilages aryténoïdes, de la moitié supérieure de l'épiglotte, et du versant interne des replis aryténo-épiglottiques, où l'épithélium est du type pavimenteux stratifié.

2° *Le chorion* est plus ou moins épais suivant les régions; plan et lisse sous l'épithélium cylindrique, il est papillaire sous l'épithélium pavimenteux (épiglotte, cordes vocales), en certains points il est uni aux éléments sous-jacents (cartilages, muscles et ligaments) par du tissu conjonctif lâche, siège des œdèmes (œdème de la glotte); il est aussi très élastique, et les fibres élastiques y sont condensées en une lamelle, la *membrane élastique du larynx*.

Il est infiltré de nombreuses formations lymphoïdes, telles que : infiltrations lymphoïdes diffuses, nodules lymphoïdes, follicules clos, dont l'ensemble forme l'*amygdale laryngée*; cette infiltration lymphoïde est principalement apparente au niveau du ventricule de Morgagni.

3° Les *glandes* sont des glandes en grappes, du type tubulo-acineux ramifié; toujours de petites dimensions, mais très nombreuses, les unes sont isolées, les autres groupées, et l'on peut distinguer, suivant leur localisation, *cinq groupes*, qui sont : *a)* le *groupe épiglottique*, dont les glandes occupent les minuscules dépressions *(dépressions glandulaires)* que l'on observe sur le cartilage épiglottique; *b)* le *groupe des cordes vocales supérieures; c)* le *groupe aryténoïdien (glandes aryténoïdes de Morgagni); d)* le *groupe des cordes vocales inférieures (glandes de Knoll); e)* et le *groupe sous-glottique*, qui forme une nappe continue dans l'épaisseur de la muqueuse de l'étage sous-glottique du larynx.

Au niveau des cordes vocales, elles font défaut sur leur bord libre.

Ce sont des glandes séreuses ou séro-muqueuses ; leur sécrétion réalise l'humidification permanente de la muqueuse laryngée, qui sans elle serait soumise à une dessiccation progressive, sous l'influence du va-et-vient de l'air inspiré et expiré.

CONFIGURATION INTÉRIEURE DU LARYNX

Envisagée sur une coupe frontale du larynx, la cavité laryngée apparaît élargie à ses deux extrémités, et notablement rétrécie à sa partie moyenne par *quatre replis* saillants tendus horizontalement d'avant en arrière, et appelés *cordes vocales*. Par rapport à ces dernières, on peut distinguer au larynx *trois zones* ou *étages*, qui sont : *a)* un *étage supérieur* ou *sus-glottique*, ou *vestibule du larynx*; *b)* un *étage moyen* ou *glottique*; *c)* et un *étage inférieur* ou *sous-glottique* (voy. : fig. 566).

1. — *Etage sus-glottique.* *Vestibule du larynx ou aditus laryngé.*

Situé au-dessus des cordes vocales supérieures, le *vestibule du larynx* présente la forme d'un entonnoir aplati transversalement, et plus large en avant qu'en arrière. En haut, il répond à l'orifice supérieur ou pharyngien du larynx, situé dans un plan oblique de haut

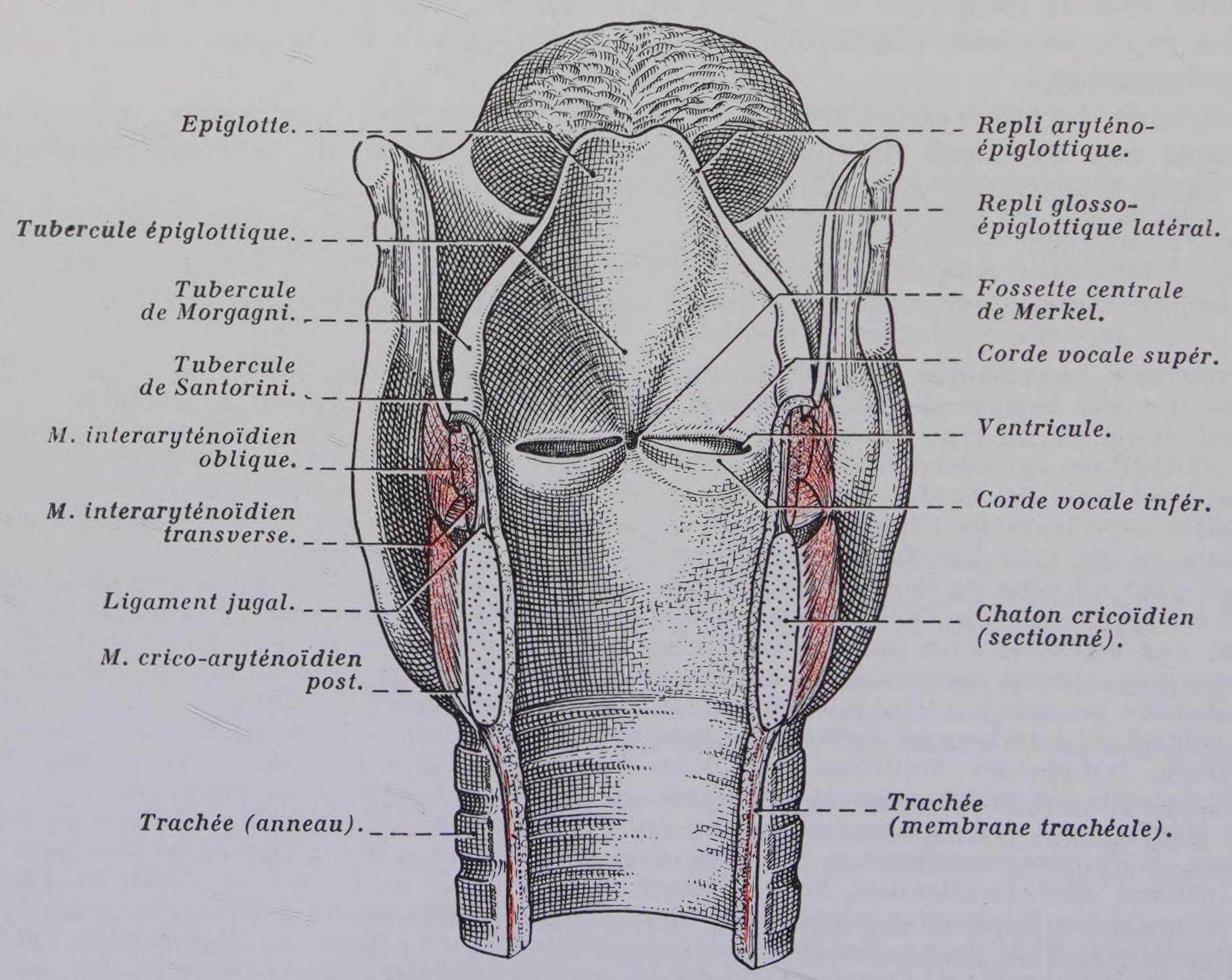

FIG. 565. — *Cavité laryngée après section sur la ligne médiane de la paroi postérieure du larynx et de la trachée.*

en bas et d'avant en arrière; en bas, il répond à l'espace compris entre les deux cordes vocales supérieures. La forme et les dimensions du vestibule du larynx varient avec les déplacements de l'épiglotte.

On lui distingue *quatre parois,* qui sont : une antérieure, une postérieure et deux latérales.

a) La *paroi antérieure* est formée par le cartilage épiglottique et par le ligament thyro-épiglottique revêtus de la muqueuse laryngée. Large à sa partie supérieure, elle se rétrécit progressivement de haut en bas; elle est concave dans le sens transversal; par contre, dans le sens vertical, elle est convexe en haut, concave à sa partie moyenne, et, à nouveau convexe en bas, où elle se présente, au-dessus des cordes vocales supérieures, sous l'aspect d'une saillie verticale, tantôt anguleuse, tantôt en forme de bourrelet arrondi, appelée *tubercule épiglottique* ou *tubercule de Czermak* (1); cette saillie répond à la queue du cartilage épiglottique et au ligament thyro-épiglottique (voy. : fig. 554 et 565).

b) La *paroi postérieure* est très étroite, elle ne dépasse pas 8 à 10 millimètres de hauteur, sa largeur varie suivant l'écartement des cartilages aryténoïdes.

Comprise entre la rimule et l'insertion postérieure des cordes vocales supérieures, elle répond sur la ligne médiane à la partie la plus élevée du muscle interaryténoïdien transverse, et latéralement à l'extrémité supérieure des cartilages aryténoïdes, et aux cartilages corniculés revêtus de la muqueuse laryngée.

Lorsque les cartilages aryténoïdes sont écartés l'un de l'autre (5 à 6 millimètres) par suite de l'action des dilatateurs de la glotte, elle présente une étroite gouttière verticale et médiane qui correspond à l'échancrure interaryténoïdienne; lorsqu'au contraire les cartilages aryténoïdes sont rapprochés, cette gouttière s'efface et la muqueuse apparaît légèrement plissée.

c) Les *parois latérales* s'étendent du repli aryténo-épiglottique à la corde vocale supérieure; elles sont inclinées de haut en bas et de dehors en dedans, et sont plus hautes en avant qu'en arrière.

Dans les trois quarts antérieurs, elles sont concaves dans tous les sens, tandis que dans leur quart postérieur, elles présentent un bourrelet plus ou moins saillant, oblique en bas et en avant, qui se perd en bas sur la corde vocale inférieure, et qui se termine en haut au niveau du tubercule de Morgagni; ce bourrelet est déterminé par la saillie du cartilage de Morgagni et par un amas de glandes laryngées; il est séparé du cartilage aryténoïde par un petit sillon, le *philtrum ventriculi de Merkel.*

2. — *Etage glottique. Cordes vocales et glotte.*

L'*étage moyen,* ou *étage glottique* du larynx, est compris entre les bords libres des cordes vocales. Il comprend : *a)* les cordes vocales supérieures et inférieures ; *b)* l'orifice glottique ou glotte; *c)* et les ventricules laryngés.

CORDES VOCALES. — Les *cordes vocales* sont au nombre de *deux* de chaque côté, et se distinguent en supérieures et inférieures.

1° Cordes vocales supérieures. — Les *cordes vocales supérieures,* ou *fausses cordes vocales,* ou *bandes ventriculaires,* sont situées à la limite du vestibule du larynx et des ventricules de Morgagni; elles s'étendent de la partie supérieure du dièdre thyroïdien à la partie inférieure du bourrelet qui correspond au cartilage de Morgagni, point où elles se fixent sur la face antérieure des cartilages aryténoïdes (voy. : fig. 566).

Leur *longueur* est d'environ 20 millimètres chez l'homme, et 15 millimètres chez la femme.

Chacune d'elles présente l'*aspect* d'une lame aplatie de haut en bas, inclinée de haut en bas et de dehors en dedans.

---

(1) Médecin et physiologiste tchèque, né à Prague, mort à Leipzig (1828-1873).

On lui distingue : trois faces et un bord interne. La face supérieure, oblique en haut et en dehors, regarde le vestibule du larynx et se continue avec la paroi latérale de celui-ci; la face inférieure, moins étendue que la précédente, répond au ventricule de Morgagni dont elle forme le toit; la face externe ou adhérente unit la corde à la paroi laryngée; le bord interne libre, arrondi et mousse regarde la fente glottique.

Sur le conduit laryngé, elles interceptent entre elles un espace rétréci, la *rima vestibuli*, intermédiaire entre l'aditus et le ventricule laryngé.

Envisagée du point de vue de sa *constitution*, la corde vocale supérieure est formée par

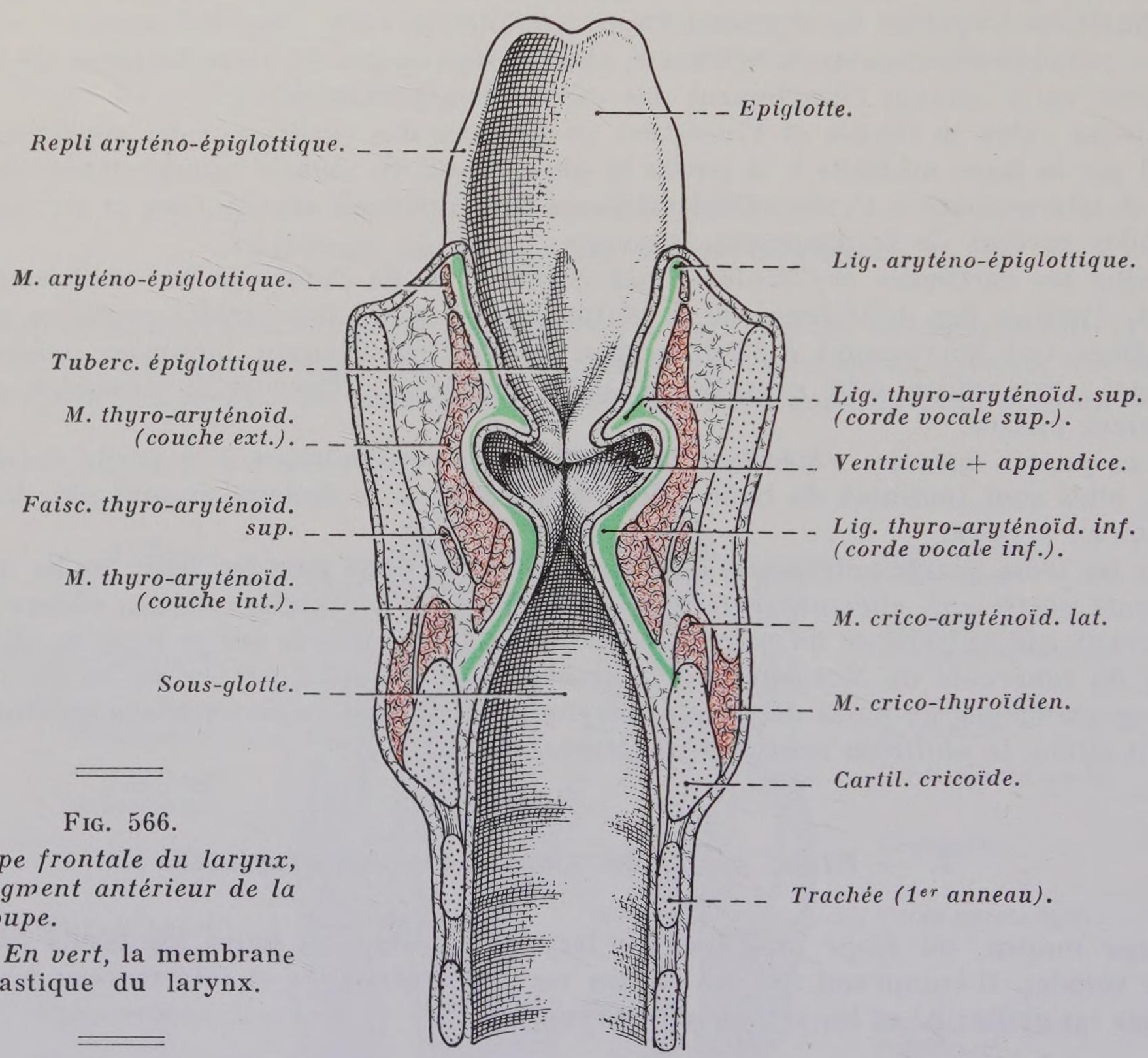

Fig. 566.
Coupe frontale du larynx, segment antérieur de la coupe.
En vert, la membrane élastique du larynx.

un repli de la muqueuse laryngée, lequel comprend dans son épaisseur le ligament thyro-aryténoïdien supérieur (voy. : fig. 566).

La muqueuse des cordes vocales supérieures renferme de nombreuses glandes.

Les cordes vocales supérieures ne possèdent aucun rôle physiologique dans la phonation, en tant qu'organe vibrant; leur rôle est accessoire et d'ordre mécanique; par leur aspect en auvent au-dessus des ventricules laryngés, elles contribuent à exagérer la cavité ventriculaire.

2° ***Cordes vocales inférieures.*** — Les *cordes vocales inférieures*, ou *cordes vocales vraies*, sont situées à la limite de l'étage moyen et de l'étage inférieur du larynx (voy. : fig. 566). Elles s'étendent de l'angle rentrant du cartilage thyroïde, à 3 millimètres au-dessous des précédentes, à l'apophyse vocale des cartilages aryténoïdes.

Leur *longueur* est de 20 à 22 millimètres chez l'homme, et de 18 à 20 millimètres chez la femme.

Elles présentent l'*aspect* de deux bourrelets proéminents, dirigés horizontalement d'avant en arrière et de dedans en dehors; la saillie qu'elles déterminent dans la cavité laryngée est plus accentuée que celle des cordes vocales supérieures, si bien que dans un examen laryngoscopique on aperçoit tout d'abord les deux cordes vocales supérieures, puis, sur un plan inférieur, et plus rapprochées l'une de l'autre, les deux cordes vocales inférieures.

Sur le vivant, vues à l'examen direct, elles présentent une *coloration rosée*; vue à l'*examen laryngoscopique,* elles possèdent une *coloration blanc nacrée* due à la présence, dans leur épaisseur, du ligament thyro-aryténoïdien inférieur; à la partie antérieure, elles montrent parfois une petite tache jaunâtre, la *macula flava,* due à la situation, à ce niveau, des cartilages sésamoïdes antérieurs (voy. : fig. 555).

Chacune d'elles présente la *forme* d'un prisme triangulaire et on lui distingue trois faces et un bord interne. La face supérieure, plane, presque horizontale, forme le plancher du ventricule laryngé; la face inférieure, oblique en bas et en dehors, se continue avec la paroi latérale de l'étage sous-glottique du larynx; la face externe ou adhérente répond à la couche externe du muscle thyro-aryténoïdien; le bord interne libre, mince et tranchant,

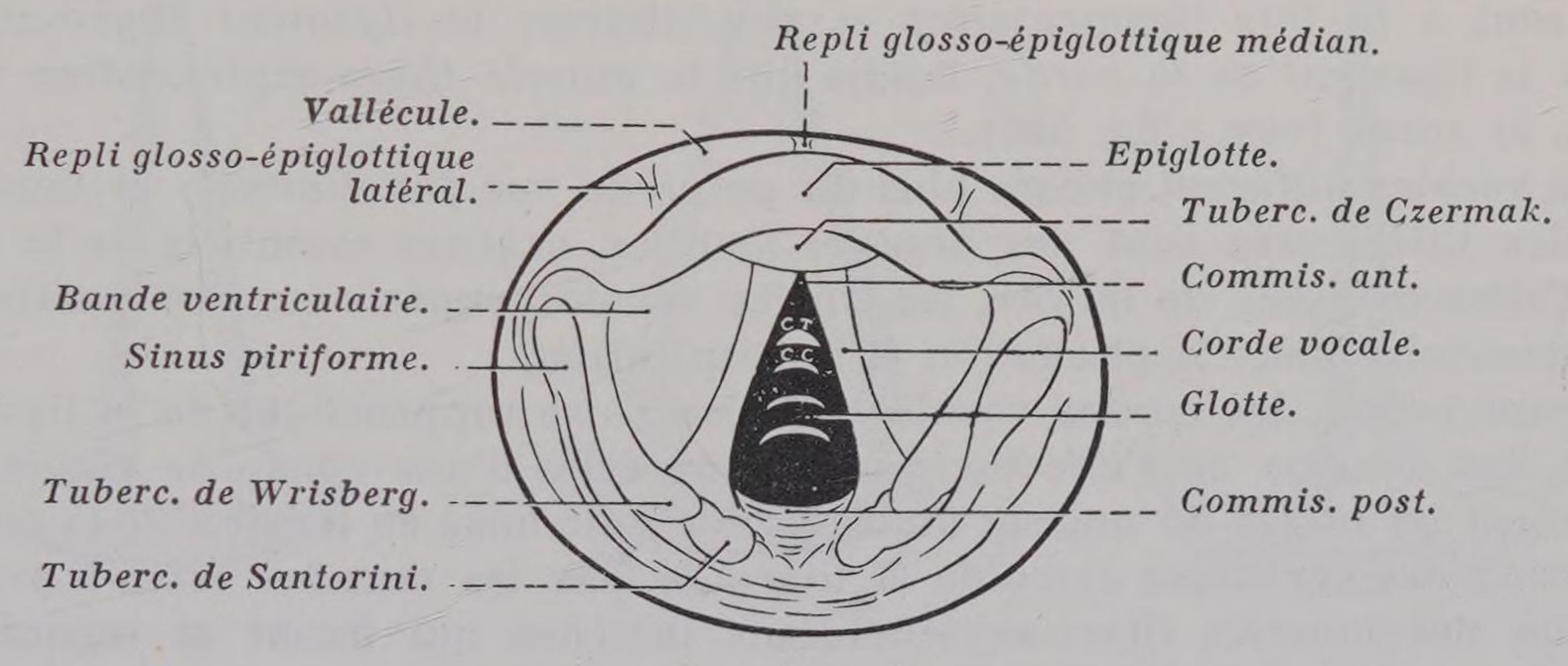

Fig. 567. — *Image laryngoscopique et repères du larynx* (schématique) (d'après Chevalier-Jackson).

Le triangle noir central représente la glotte (fente glottique ou *rima glottidis*); elle est sombre parce que mal éclairée; la lumière projetée par le miroir laisse des ombres au-dessous des cordes vocales qui bordent la glotte latéralement. Entre ces ombres, on peut entrevoir la saillie des cartilages thyroïde *(C. T.)* et cricoïde *(C. C.)* recouverts par la muqueuse; entre eux, on observe une dépression correspondant à la membrane crico-thyroïdienne.

Les cordes vocales non pathologiques apparaissent comme de minces bandes blanches et dans la pratique courante on a coutume de désigner sous le nom de « cordes vocales » seulement la portion visible non recouverte par la bande ventriculaire qui la surplombe.

L'examen laryngoscopique permet en outre de voir une partie de la trachée, et chez certains sujets, l'éperon trachéal et l'origine des bronches souches.

déborde en dedans le bord correspondant de la corde vocale supérieure; à l'état de repos, il délimite avec celui du côté opposé un petit triangle isocèle à base postérieure et à sommet antérieur, appelé *glotte* (voy. : fig. 567).

La corde vocale inférieure est constituée : *a)* par un repli de la muqueuse laryngée; *b)* par le ligament thyro-aryténoïdien inférieur; *c)* et par le muscle thyro-aryténoïdien interne ou muscle de la corde vocale.

Chez l'adulte, les cordes vocales inférieures correspondent au plan horizontal qui passe par le tiers supérieur du corps de la cinquième vertèbre cervicale; chez la femme, elles sont plus supérieures et répondent à la face inférieure du corps de la quatrième vertèbre cervicale.

Chez le vieillard, les cordes vocales s'atrophient, et plus spécialement la musculature de la corde vocale inférieure; aussi, à l'examen laryngé, cette dernière apparaît-elle plus mince que normalement; ce fait explique la voix chevrotante que l'on observe fréquemment chez les sujets d'un âge avancé.

Etude comparative des cordes vocales. — En comparant les cordes vocales entre elles, on constate qu'elles diffèrent les unes des autres dans leur *forme*, leur *aspect*, leur *direction*, leur *constitution* et leur *rôle physiologique*.

Les cordes vocales inférieures sont plus épaisses et moins aplaties que les cordes vocales supérieures; elles offrent une coloration blanchâtre, nacrée, tandis que les cordes vocales supérieures présentent la belle coloration rosée, habituelle des muqueuses.

A l'état de repos, les cordes vocales d'un même côté ne sont pas parallèles; les cordes vocales supérieures sont plus divergentes d'avant en arrière que les cordes vocales inférieures, d'où il résulte que le triangle délimité par les cordes vocales inférieures *(vraie glotte)* est inscrit dans le triangle que délimitent les cordes vocales supérieures *(fausse glotte)*; de même, lorsqu'on examine par en bas la cavité laryngée, on ne voit que les cordes vocales inférieures, tandis que lorsqu'on l'examine par en haut (c'est-à-dire du côté du vestibule laryngé), on aperçoit les quatre cordes vocales.

Dans leur *structure*, elles diffèrent en ce sens que les cordes vocales supérieures sont uniquement ligamentaires, dépourvues de faisceaux charnus, tandis que les cordes vocales inférieures sont à la fois ligamentaires et musculaires; le *ligament thyro-aryténoïdien inférieur* est le *ligament de la corde*, tandis que le *muscle thyro-aryténoïdien interne* est le *muscle de la corde* (voy. : fig. 566).

Les cordes vocales diffèrent encore plus du point de vue *fonctionnel*; et tandis que les cordes vocales inférieures sont des organes mobiles, organes essentiels de la phonation, c'est-à-dire l'élément noble du larynx, les cordes vocales supérieures ne paraissent jouer qu'un rôle accessoire dans la phonation et la respiration.

Par leur contraction, les cordes vocales inférieures se rapprochent de la ligne médiane (adduction); leur tension ne s'effectue pas comme celle d'une corde de violon, mais par un durcissement en masse du muscle de la corde; cette mise en tension de la corde vocale exige la fixation des cartilages cricoïde et thyroïde par les muscles crico-thyroïdiens, et la contraction des muscles thyro-aryténoïdiens internes qui fixent et immobilisent les éléments de la corde vocale, c'est-à-dire le ligament de la corde et la muqueuse.

La *phonation* (qu'il faut bien distinguer de la voix et du langage) est exclusivement due à la vibration des cordes vocales inférieures ou, à défaut, à la vibration de replis de la muqueuse de la corde, comme cela s'observe dans la « voix de fausset », et pour que la voie laryngée soit nette, claire et parfaite, les *cordes vocales* doivent être *tendues, rapprochées (en adduction)* et *vibrantes*.

GLOTTE. — On désigne, sous le nom de *glotte* ou de *fente glottique (rima glottidis)*, l'espace qu'interceptent entre elles les cordes vocales inférieures par leur bord libre, ainsi que les faces internes des apophyses vocales des cartilages aryténoïdes; c'est là la *glotte vraie (glottis vera)*, par opposition à la *fausse glotte (glottis spuria)*, laquelle correspond à l'espace compris entre les bandes ventriculaires (voy. : fig. 566).

Dans son ensemble, la glotte se présente sous l'aspect d'une fente allongée d'avant en arrière, qui fait communiquer le ventricule du larynx avec l'étage sous-glottique (voy. : fig. 541 et 566).

La glotte est la partie la plus étroite du conduit laryngé; elle joue un rôle important, non seulement dans la phonation, mais aussi dans la respiration, et celle-ci n'est possible que si la glotte est perméable et suffisamment ouverte; le spasme glottique entraîne de la dyspnée.

Sa *forme* et ses *dimensions* varient d'un sujet à l'autre; elle est généralement plus allongée et plus grande chez l'homme que chez la femme, et chez un même sujet elle varie au cours de la phonation et aussi dans les différentes phases de la respiration.

La *longueur* de la fente glottique est de 25 à 30 millimètres chez l'homme et de 20 à 25 millimètres chez la femme.

Elle comprend *deux parties* : *a)* l'une, *antérieure*, limitée par les cordes vocales : c'est la *glotte interligamenteuse*; *b)* l'autre, *postérieure*, limitée par les apophyses vocales des cartilages aryténoïdes : c'est la *glotte intercartilagineuse*.

a) **Glotte interligamenteuse.** — La *glotte interligamenteuse,* ou *glotte vocale,* présente l'aspect d'un triangle isocèle dont le sommet répond au dièdre thyroïdien, et dont la base correspond à une ligne transversale qui réunit le sommet des apophyses vocales.

Les cordes vocales étant des organes mobiles qui tantôt se rapprochent (adduction), tantôt s'éloignent de la ligne médiane (abduction), il en résulte que les dimensions transversales de la glotte interligamenteuse sont variables, suivant les différentes phases de la phonation (voy. : fig. 568).

Dans l'*adduction,* les cordes vocales arrivent au contact l'une de l'autre et interceptent entre elles une fente, la *fente glottique (rima glottidis).*

Dans l'*abduction* des cordes vocales, la glotte s'ouvre et celle-ci peut atteindre à sa base 12 à 15 millimètres de large; le bord libre des cordes vocales est alors légèrement concave.

En *position intermédiaire* (état de repos), sa largeur à la base est en moyenne de 7 à 8 millimètres chez l'homme, et de 5 à 6 millimètres chez la femme.

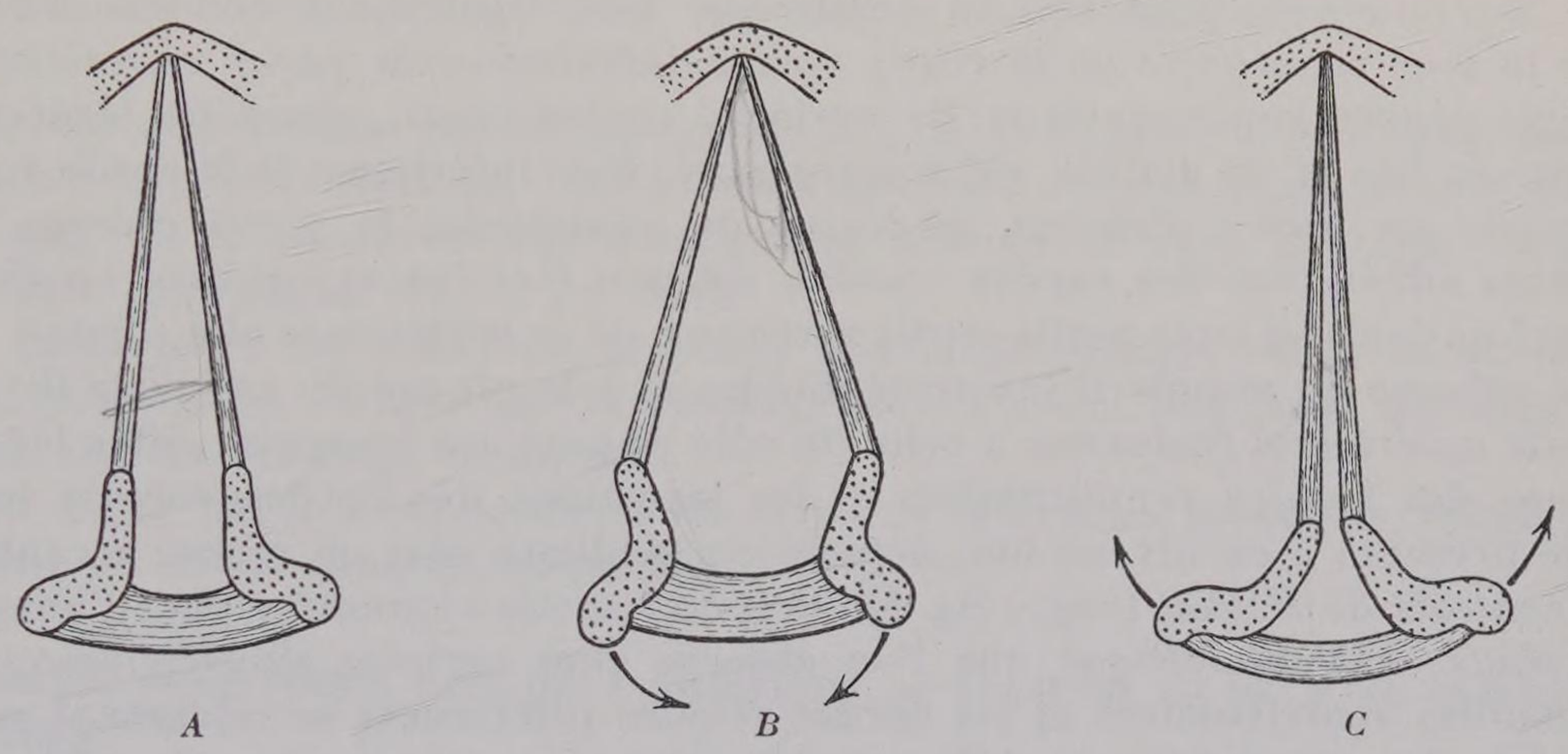

Fig. 568. — *Aspects et formes de la glotte* (schématique).

A. Position de repos des cordes et apophyses vocales.

B. Glotte ouverte — action des muscles crico-aryténoïdiens postérieurs.

C. Glotte fermée — action des muscles crico-aryténoïdiens latéraux, interaryténoïdiens et thyro-aryténoïdiens (couche interne).

Les flèches indiquent le sens dans lequel se déplacent les apophyses musculaires des cartilages aryténoïdes sous l'action des muscles précités.

La partie antérieure de la glotte interligamenteuse forme un angle très aigu; elle est désignée sous le nom de *commissure antérieure* de la glotte; à l'examen laryngoscopique, celle-ci est souvent peu apparente, car elle est masquée par l'épiglotte (tubercule de Czermak) (voy. : fig. 567).

b) **Glotte intercartilagineuse.** — La *glotte intercartilagineuse,* ou *glotte respiratoire, (rimule),* appartient en majeure partie à l'*espace interaryténoïdien.* Elle est limitée sur les côtés par la face interne des apophyses vocales, et en arrière par les muscles ary-aryténoïdiens, ces éléments étant tapissés par la muqueuse laryngée. La paroi postérieure de la glotte intercartilagineuse constitue la *commissure postérieure* de la glotte.

Sa *forme* et ses *dimensions* varient suivant les positions des cordes vocales, c'est-à-dire qu'elle se déforme dans le même sens que la glotte interligamenteuse.

Lorsque les cordes vocales sont en *abduction,* la glotte intercartilagineuse présente un aspect trapézoïdal à grande base antérieure; par contre, lorsqu'elles sont en *adduction* (fermeture de la glotte), elle prend une forme triangulaire à base postérieure et à sommet antérieur; à l'*état de repos,* elle possède une forme sensiblement rectangulaire (voy. : fig. 568).

Les muscles qui agissent sur la glotte se distinguent en muscles constricteurs et dilatateurs (voy. : *Muscles du larynx*).

VENTRICULES LARYNGÉS. — Les *ventricules du larynx (ventricules laryngés),* ou *ventricules de Morgagni,* sont au nombre de *deux,* l'un droit et l'autre gauche; ils sont représentés par deux diverticules latéraux de la cavité laryngée (voy. : fig. 566).

Plus développés chez l'homme que chez la femme, ils sont situés de chaque côté du plan médio-sagittal; ils occupent l'espace compris entre les cordes vocales supérieures et inférieures; ils communiquent, d'une part, avec le vestibule du larynx par un orifice elliptique compris entre les deux bandes ventriculaires, et, d'autre part, avec la sous-glotte par l'orifice glottique.

Allongés dans le sens antéro-postérieur, les ventricules de Morgagni présentent dans l'ensemble une forme prismatique triangulaire, de telle sorte qu'on peut distinguer à chacun d'eux *trois parois* : inférieure, supérieure et externe, et *deux extrémités* : antérieure et postérieure.

La *paroi inférieure* ou *plancher du ventricule,* très légèrement concave en haut, est formée par la face supérieure de la corde vocale inférieure; la *paroi supérieure,* ou *toit du ventricule* (paroi supéro-interne de certains anatomistes), plane ou légèrement concave, oblique en bas et en dedans, est formée par la face inférieure de la corde vocale supérieure disposée en forme d'auvent au-dessus du ventricule; la *paroi externe,* comprise entre les faces adhérentes des cordes vocales, est peu étendue et concave en dedans, elle présente parfois deux ou trois petits replis verticaux de la muqueuse; elle répond en dehors à la couche externe du muscle thyro-aryténoïdien et à la plaque du cartilage thyroïde.

L'*extrémité antérieure,* fusionnée à celle du côté opposé, est comprise entre les insertions thyroïdiennes des bandes ventriculaires et les insertions des cordes vocales inférieures; parfois, elle présente à ce niveau une dépression médiane plus ou moins accentuée : c'est la *fossette centrale de Merkel* (voy. : fig. 565); cette fossette représente chez l'homme l'équivalent du *sinus sous-épiglottique* que l'on observe chez certains singes; lorsque, au contraire, les bandes ventriculaires et les cordes vocales inférieures se rejoignent en avant, il n'existe pas de fossette médiane, et l'extrémité antérieure du ventricule, devenue paramédiane, se rétrécit et s'effile plus ou moins.

L'*extrémité postérieure* est paramédiane et se prolonge un peu en dehors et en arrière du bord interne du cartilage aryténoïde.

L'*orifice d'entrée* du ventricule de Morgagni est situé au-dessus de la glotte; il est compris entre les bords libres des cordes vocales d'un même côté; allongé d'avant en arrière, il est plus court que les cordes vocales, et sa plus grande hauteur, sujette à variations, est en moyenne de 3 à 5 millimètres (voy. : fig. 565 et 570).

Appendice ventriculaire. — L'*appendice ventriculaire,* ou tout simplement *appendice,* est un diverticule ascendant du ventricule de Morgagni. Aplati transversalement, il est compris entre la plaque du cartilage thyroïde et le repli aryténo-épiglottique; il est recouvert extérieurement et à sa partie inférieure par la couche externe du muscle thyro-aryténoïdien (voy. : fig. 566).

Il débouche dans le ventricule par une fente allongée, étroite, longue de 5 à 6 millimètres, située dans la partie antérieure de la paroi supérieure du ventricule.

Il est plus ou moins développé suivant les sujets; sa hauteur varie de 10 à 15 millimètres, et son sommet, arrondi, atteint généralement le bord supérieur du cartilage thyroïde; plus rarement il le dépasse, remontant ainsi jusqu'à l'os hyoïde.

L'appendice est l'équivalent des *sacs laryngiens* qui existent normalement, et sont considérablement développés chez certains mammifères, tels que les singes anthropoïdes (gorille, orang-outang).

Le ventricule et l'appendice sont revêtus par la muqueuse du larynx, et cette dernière présente, à ce niveau, des glandes laryngées volumineuses; l'appendice est, en outre, entouré d'une nappe de tissu cellulo-graisseux.

3. — *Etage sous-glottique.*

L'*étage sous-glottique* ou *sous-glotte* est limité, en haut, par la glotte et le bord libre des cordes vocales inférieures, et, en bas, par un plan horizontal passant par le bord inférieur du cartilage cricoïde.

Cette partie de la cavité laryngée s'élargit progressivement de haut en bas; d'autre part, son diamètre antéro-postérieur l'emporte toujours sur son diamètre transversal.

Elle répond : a) *en arrière,* au chaton cricoïdien; b) *en avant,* au tiers inférieur du cartilage thyroïde, à l'arc cricoïdien et à la membrane crico-thyroïdienne; c) et *de chaque côté,* au muscle thyro-aryténoïdien (couche externe), à la partie latérale de l'anneau cricoïdien et à la partie correspondante de la membrane crico-thyroïdienne.

On lui distingue *deux parties* : l'une *supérieure,* l'autre *inférieure.*

a) La ***partie supérieure*** est en forme de toit, dont l'arête, à direction antéro-postérieure, répond à la fente glottique; cette forme est due à l'inclinaison, de haut en bas et de dedans en dehors, de ses parois latérales, qui se continuent avec la paroi inférieure des cordes vocales inférieures (voy. : fig. 566).

La face postérieure est sillonnée de petits plis longitudinaux de la muqueuse; la face antérieure, très étroite, formée par la convergence en avant des faces latérales, répond à l'angle rentrant du cartilage thyroïde.

A l'union de la paroi postérieure et de la paroi latérale, l'apophyse vocale détermine généralement un relief sous la muqueuse.

b) La ***partie inférieure,*** presque cylindrique, se continue en bas avec la trachée (voy .: fig. 565 et 566).

La glotte s'ouvre dans l'inspiration; elle permet ainsi de découvrir à l'examen laryngoscopique, l'étage sous-glottique et les premiers anneaux de la trachée (voy. : fig. 567). Dans les grandes inspirations, la glotte est largement ouverte et présente la forme d'un losange dont la largeur (petit diamètre du losange) peut atteindre 10 à 15 millimètres; et malgré cela la glotte représente la partie la plus étroite du système laryngo-trachéal. Elle se ferme au cours d'un effort physique brusque, avec immobilisation du thorax (acte de pousser), cette fermeture de la glotte agit mécaniquement en emprisonnant l'air dans les poumons et les voies aériennes; elle permet la fixation thoracique et son immobilisation; ce fait est démontré chez les malades laryngectomisés, qui ont ainsi perdu tout contrôle laryngé de la pression pulmonaire au cours de l'effort, par suite de la disparition du pouvoir de fixation thoracique.

A l'état de repos, la glotte est moyennement ouverte et prend la forme d'un triangle isocèle dont la base postérieure mesure 7 à 10 millimètres chez l'homme et 5 à 6 millimètres chez la femme.

Sur le cadavre, les bords de la glotte sont plus rapprochés de la ligne médiane que sur le vivant à l'état de repos, par suite de la suppression du tonus musculaire qui, sur le vivant, maintient la corde vocale en position d'abduction.

La paralysie d'une corde vocale se traduit toujours du côté de la lésion par une *attitude cadavérique* avec immobilité de la corde au cours des mouvements respiratoires et de la phonation, tandis que celle du côté opposé se rapproche ou s'éloigne de la ligne médiane (paralysie récurrentielle).

RAPPORTS DU LARYNX

Nous envisagerons les rapports du larynx successivement au niveau de chacune de ses *faces,* c'est-à-dire antérieurement, postérieurement et latéralement.

1° **En avant,** le larynx entre en rapport avec les *muscles sous-hyoïdiens* et, plus spécialement, avec les muscles sterno-thyroïdiens, thyro-hyoïdiens et sterno-cléido-hyoïdiens, compris dans un dédoublement de l'aponévrose cervicale moyenne; les nerfs destinés à ces muscles croisent obliquement et latéralement le larynx, en particulier le nerf du thyro-hyoïdien, venu du grand hypoglosse, qui aborde le muscle par sa face externe et près de son bord postérieur, et le nerf du ventre antérieur de l'omo-hyoïdien, ainsi que le nerf supérieur du sterno-cléido-hyoïdien, tous les deux issus de la branche descendante de l'hypoglosse; et avec la *pyramide de Lalouette,* généralement déportée à gauche de la ligne médiane.

Au niveau de la ligne médiane, les bords internes des muscles sterno-cléido-hyoïdiens laissent entre eux un intervalle où s'engage, en proue de navire, la pomme d'Adam; dans cet espace qui correspond au *losange intermusculaire antérieur du cou,* le larynx, et plus spécialement le cartilage thyroïde, est très superficiel; à ce niveau, il répond aux aponévroses cervicales moyenne et superficielle; ces deux aponévroses adhèrent l'une à l'autre sur la ligne médiane où elles constituent la *ligne blanche du cou,* mais elles glissent sur la pomme d'Adam; par contre, de part et d'autre de celle-ci, l'aponévrose cervicale moyenne, dédoublée pour engainer le muscle thyro-hyoïdien, adhère au cartilage thyroïde (voy. : *Muscles sous-hyoïdiens* et *Aponévroses du cou,* tome I).

Un ganglion lymphatique (parfois deux) est généralement situé en avant de la membrane crico-thyroïdienne, dans l'écartement des deux muscles crico-thyroïdiens : c'est le *ganglion prélaryngé de Poirier* (1) *(ganglion cricoïdien de Rouvière)* (voy. : fig. 578).

Plus superficiellement, le larynx répond aux veines jugulaires antérieures; au peaucier du cou, compris dans un dédoublement du fascia superficialis, et aux téguments très souples et très mobiles de la région antérieure du cou.

Espace prélaryngé. — Nous désignerons sous le nom d'*espace prélaryngé* un petit espace triangulaire à base supérieure, situé dans la région sous-hyoïdienne.

Sur une coupe médio-sagittale du cou, cet espace présente une forme triangulaire à base supérieure, hyoïdienne et à sommet inférieur; il est limité : a) *en avant,* par les aponévroses cervicales moyenne et superficielle, et par le muscle thyro-hyoïdien, compris dans un dédoublement de l'aponévrose cervicale moyenne; les aponévroses cervicales sont fusionnées sur la ligne médiane pour constituer la ligne blanche du cou, et nous venons de voir que seule l'aponévrose cervicale moyenne est adhérente à la partie antéro-latérale du cartilage thyroïde (voyez plus haut); b) *en haut,* par l'os hyoïde; c) et *en arrière,* par la membrane thyro-hyoïdienne insérée en haut à la face postérieure du corps de l'os hyoïde, près de son bord supérieur (voy. : *Os hyoïde,* tome I), et en bas au bord supérieur du cartilage thyroïde; cette membrane sépare l'espace prélaryngé de l'*espace hyo-thyro-épiglottique,* espace prismatique triangulaire à arête inférieure, comblé de graisse et dont les autres limites sont : en arrière, le cartilage épiglottique et le ligament thyro-épiglottique; et en haut, la membrane hyo-épiglottique (2) (voy. : fig. 569 et 570).

---

(1) Anatomiste et chirurgien français, fut professeur d'Anatomie à la Faculté de Médecine de Paris, membre de l'Académie de Médecine (1853-1907).

(2) Article à consulter : Poirier et Picqué : Anatomie chirurgicale de la région hyo-thyro-épiglottique. *Revue de Chirurgie,* 10 juil. 1907.

En dehors, il se perd au niveau du bord externe du muscle thyro-hyoïdien, contre la face antéro-externe de la membrane thyro-hyoïdienne, au point où le paquet vasculo-nerveux laryngé supérieur traverse cette membrane; *en bas*, il s'arrête à l'angle inférieur de l'échancrure thyroïdienne.

La plupart des anatomistes décrivent dans cet espace une bourse séreuse, dite *bourse séreuse de Boyer*; et, comme tant d'autres, il représente un *espace de glissement* qui com-

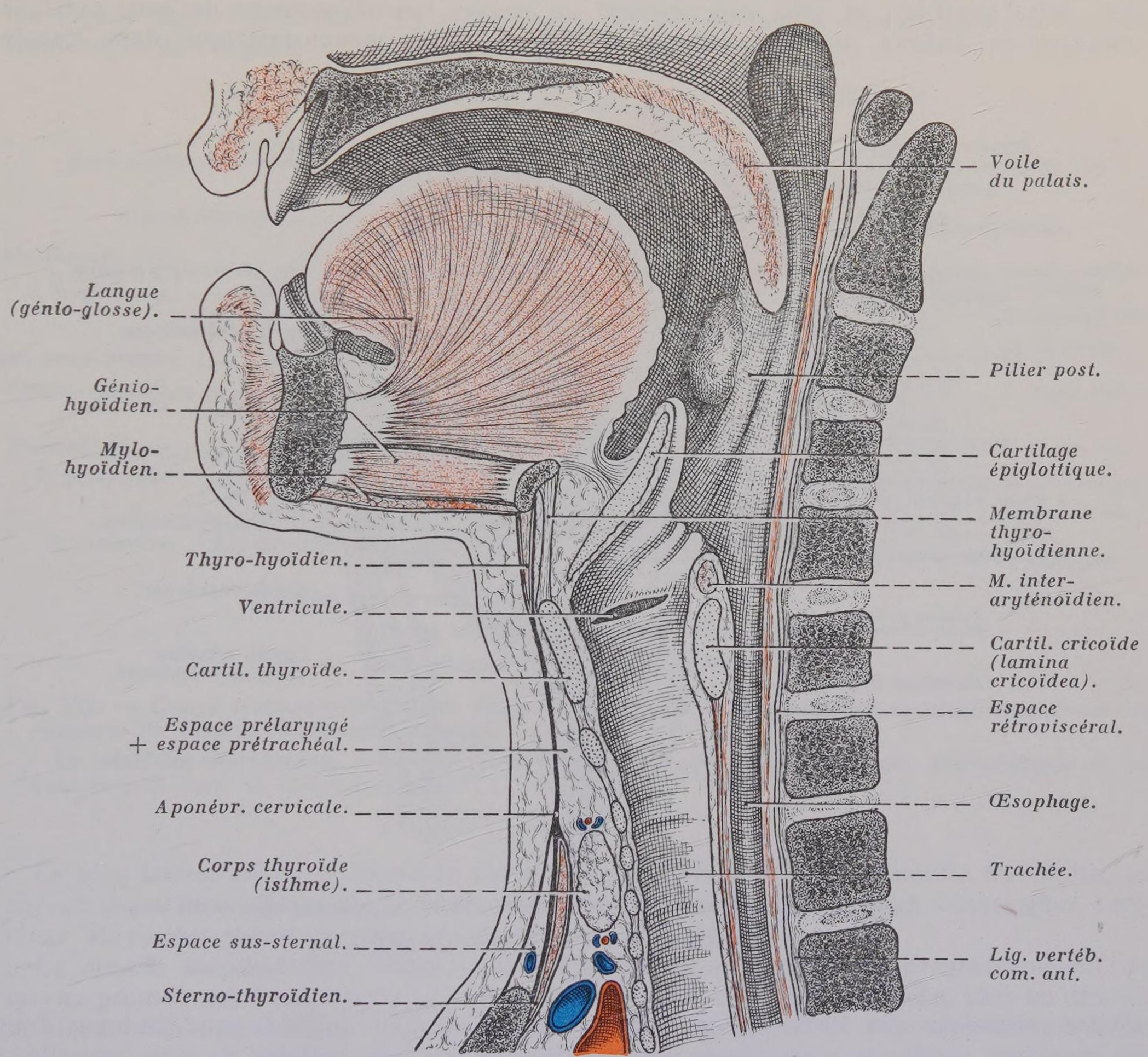

Fig. 569. — *Coupe paramédiane du cou et de la bouche.*
Rapports du larynx, côté droit de la coupe.

munique en bas et en dehors avec l'espace prétrachéal, sous-jacent aux muscles sous-hyoïdiens. Il est comblé par un tissu celluleux lâche et dépourvu, à notre avis, de bourse séreuse (il n'y a pas plus de bourse séreuse de Boyer derrière les aponévroses cervicales et les muscles thyro-hyoïdiens qu'il n'y a de bourse séreuse de Chassaignac sous la glande mammaire) (voy. : *Espaces de glissement* et *Espaces* ou *Loges du cou*, tome I).

2° **En arrière** et par l'intermédiaire de la cavité pharyngée, il répond à la paroi postérieure du pharynx, à l'espace rétro-pharyngien et aux vertèbres cervicales (de la quatrième à la

sixième vertèbre cervicale chez l'adulte), tapissées par les muscles prévertébraux (long du cou et grand droit antérieur de la tête) et par l'aponévrose prévertébrale.

3° **Latéralement,** le larynx contourne en avant la paroi latérale du pharynx et, par ce fait, il appartient au plan viscéral du cou; comme tel, il forme à ce niveau la paroi interne de la gouttière carotidienne (voy. : *Artères carotides primitives*).

Il répond à distance, et sur un plan plus postérieur que le larynx, aux organes contenus dans cette gouttière, et plus spécialement au *paquet vasculo-nerveux du cou;* carotide primitive en dedans, jugulaire interne en dehors, nerf pneumogastrique dans l'angle

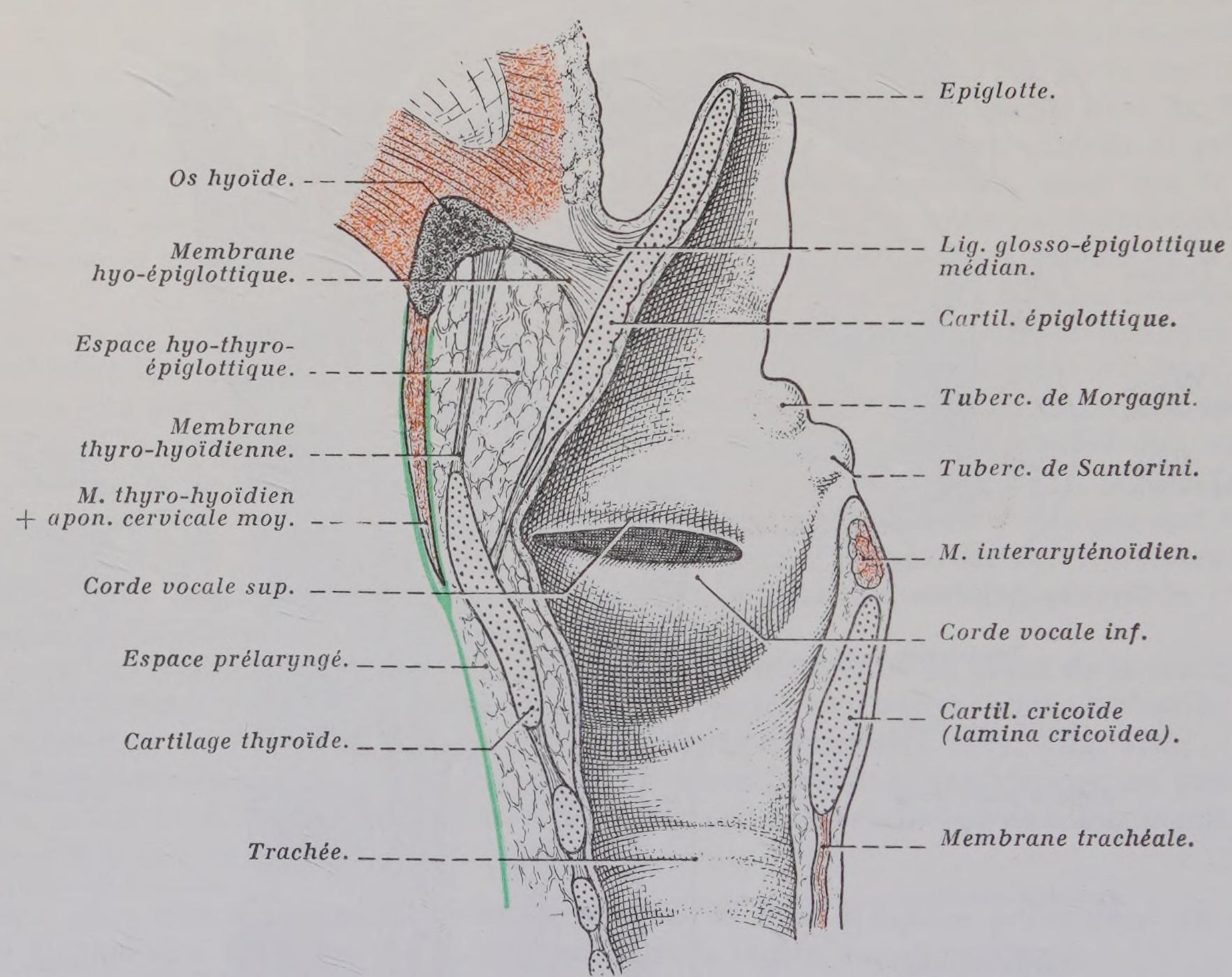

Fig. 570. — *Coupe médio-sagittale du larynx, côté droit. Surface intérieure du larynx. En vert,* l'aponévrose cervicale moyenne.

dièdre postérieur que forment ces deux vaisseaux; ces trois organes sont contenus dans un manchon conjonctivo-vasculaire qui constitue la *gaine vasculaire du cou,* et celle-ci est intimement adhérente à la gaine viscérale au niveau de la face postérieure du lobe latéral du corps thyroïde.

Contre la face externe de la veine jugulaire interne s'étagent, de haut en bas, les ganglions lymphatiques de la chaîne jugulo-carotidienne *(ganglions cervicaux profonds),* dont la majeure partie est rattachée au territoire lymphatique du larynx. Sur la face antérieure de la carotide primitive descend verticalement dans l'épaisseur de la gaine vasculaire la *branche descendante de l'hypoglosse.*

La *carotide primitive* se bifurque, au niveau du bord supérieur du cartilage thyroïde (parfois plus haut), en carotide interne et carotide externe; au niveau de cette bifurcation signalons un renflement fusiforme des vaisseaux carotidiens qui constituent le *bulbe* ou *sinus carotidien* et, en arrière de ce dernier (voy. : *Artères carotides primitives*), le *glomus carotidien* ou *corpuscule rétro-carotidien.*

L'*artère thyroïdienne supérieure,* première branche collatérale de la carotide externe, se détache le plus souvent à la limite supérieure du larynx, très près de l'origine de cette artère; de là elle descend en décrivant une crosse à convexité supérieure contre la paroi laryngée, pour aborder le pôle supérieur du lobe thyroïdien correspondant, où elle se divise à son tour, soit en se bifurquant, soit en se trifurquant; elle est accompagnée de sa veine homonyme, affluent du tronc veineux thyro-linguo-facial.

Les *vaisseaux* et *nerf laryngés supérieurs* abordent latéralement le larynx et perforent la membrane thyro-hyoïdienne; ils représentent un des pédicules vasculo-nerveux les plus importants de l'organe.

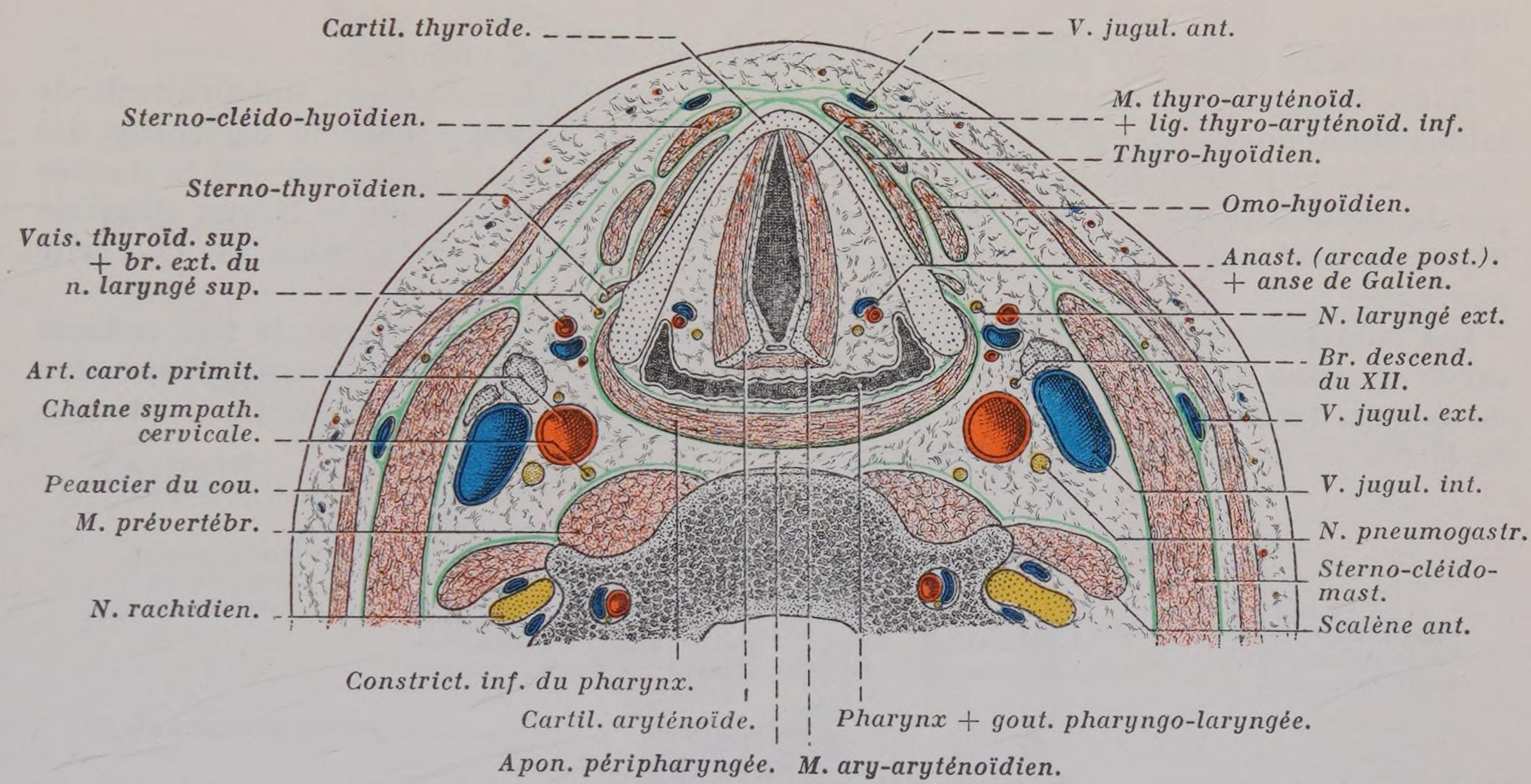

Fig. 571. — *Coupe transversale du cou passant par la cinquième vertèbre cervicale montrant les rapports du larynx* (demi-schématique).

En vert, les aponévroses cervicales superficielle et moyenne, l'aponévrose prévertébrale et les aponévroses péri- et endopharyngée.

Le *lobe latéral du corps thyroïde* s'applique contre la face antéro-latérale du larynx, au niveau de la face externe de la plaque latérale du cartilage thyroïde et, sur un plan antérieur au paquet vasculo-nerveux du cou (voy. : fig. 572).

Le *muscle omo-hyoïdien,* oblique en bas et en dehors, s'éloigne progressivement du larynx pour croiser en avant et en dehors les gros vaisseaux du cou; enfin, plus en dehors, le sterno-cléido-mastoïdien compris dans un dédoublement de l'aponévrose cervicale superficielle forme le couvercle de la région carotidienne.

***

MOYENS DE FIXITÉ. MOBILITÉ ET DÉPLACEMENTS DU LARYNX

Le larynx est maintenu dans sa position : 1° par sa *continuité avec le pharynx,* qui est lui-même fixé au squelette de voisinage par sa musculature (élévateurs et constricteurs du pharynx); 2° par les *muscles* et *ligaments* qui le rattachent à l'os hyoïde, lui-même amarré au maxillaire inférieur et à la base de la langue par les muscles sus-hyoïdiens.

Le larynx est cependant un organe *très mobile*; il se déplace verticalement, s'élevant

pendant la déglutition, l'expiration forcée et dans l'émission des sons aigus; s'abaissant, au contraire, dans l'inspiration forcée et dans l'émission des sons graves. Dans la déglutition et dans le chant, ce déplacement dans le sens vertical ne dépasse guère 2 cm. 1/2.

Ces déplacements ne s'effectuent pas exactement suivant la verticale; le larynx se porte un peu en avant dans l'élévation, alors qu'il revient en arrière lorsqu'il s'abaisse.

Les *muscles élévateurs du larynx* sont : *a)* les muscles sus-hyoïdiens, en supposant le maxillaire inférieur préalablement immobilisé; *b)* les muscles thyro-thyroïdiens, en supposant l'os hyoïde immobilisé; *c)* et les muscles extrinsèques ou élévateurs du pharynx, c'est-à-dire le stylo-pharyngien (élévateur externe) et le pharyngo-staphylin (élévateur interne).

Les *muscles abaisseurs du larynx* sont les muscles sterno-thyroïdiens.

Enfin, le larynx est susceptible de *déplacements passifs,* transversaux, indépendants de toute action musculaire; cette propriété est employée en clinique pour le diagnostic des tumeurs laryngées; ajoutons, enfin, que le corps thyroïde amarré au larynx et à la trachée par la gaine viscérale du cou et par son appareil ligamentaire suit le larynx dans ses déplacements; tous les déplacements du larynx s'effectuent sur le plan de la cavité pharyngée.

Les mouvements imprimés au rachis cervical par les déplacements de la tête influent sur la situation du larynx; c'est ainsi que l'extension de la tête s'accompagne d'ascension du larynx, tandis que la flexion s'accompagne d'un abaissement; les déviations latérales de la tête ne modifient pas sensiblement sa position.

VAISSEAUX ET NERFS DU LARYNX

I. — ARTÈRES

Les artères du larynx (1) sont au nombre de *trois* de chaque côté, et d'après leur situation on les distingue en : artère laryngée supérieure, artère laryngée inférieure et artère laryngée postérieure.

1° ***L'artère laryngée supérieure*** naît tantôt directement de la carotide externe, tantôt, et le plus souvent, de la thyroïdienne supérieure (70 % des cas); son origine est généralement située contre la face externe de la membrane thyro-hyoïdienne, près de son bord postérieur, au point où la thyroïdienne supérieure change de direction pour devenir descendante (voy. : fig. 572).

Appliquée contre la membrane thyro-hyoïdienne et toujours peu flexueuse, elle se dirige tout d'abord presque horizontalement, puis obliquement en bas et en avant, dans une position sous-jacente au nerf laryngé supérieur et sur un plan plus superficiel que ce dernier (Chalier et Bonnet); un peu en arrière du bord postérieur du thyro-hyoïdien, et souvent même sous ce muscle, elle perfore la membrane à un centimètre en avant de la grande corne, soit par le même orifice que la branche interne du nerf laryngé supérieur, ce qui est rare; soit, le plus souvent, par un orifice distinct situé très près du bord supérieur de la lame thyroïdienne latérale, et sous-jacent à l'orifice du nerf (voy. : fig. 572).

Avant d'aborder le larynx, elle perfore parfois les faisceaux les plus antérieurs du constricteur moyen du pharynx.

---

(1) Article à consulter : Broeckaert : Recherches sur les artères du larynx. *Revue hebdomadaire de Laryngologie,* 1904, p. 369.

Elle chemine ensuite obliquement en bas et en dedans sous la muqueuse des gouttières pharyngo-laryngées, puis elle se ramifie contre la paroi laryngée en fournissant : *a)* des *rameaux ascendants,* épiglottiques, dont les uns, courts et grêles, s'épuisent dans la moitié supérieure des replis aryténo-épiglottiques, tandis que les autres, plus longs et plus volumineux, atteignent les replis glosso-épiglottiques; *b)* et des *rameaux descendants,* plus nombreux que les précédents, destinés aux muscles latéraux et postérieurs du larynx; un

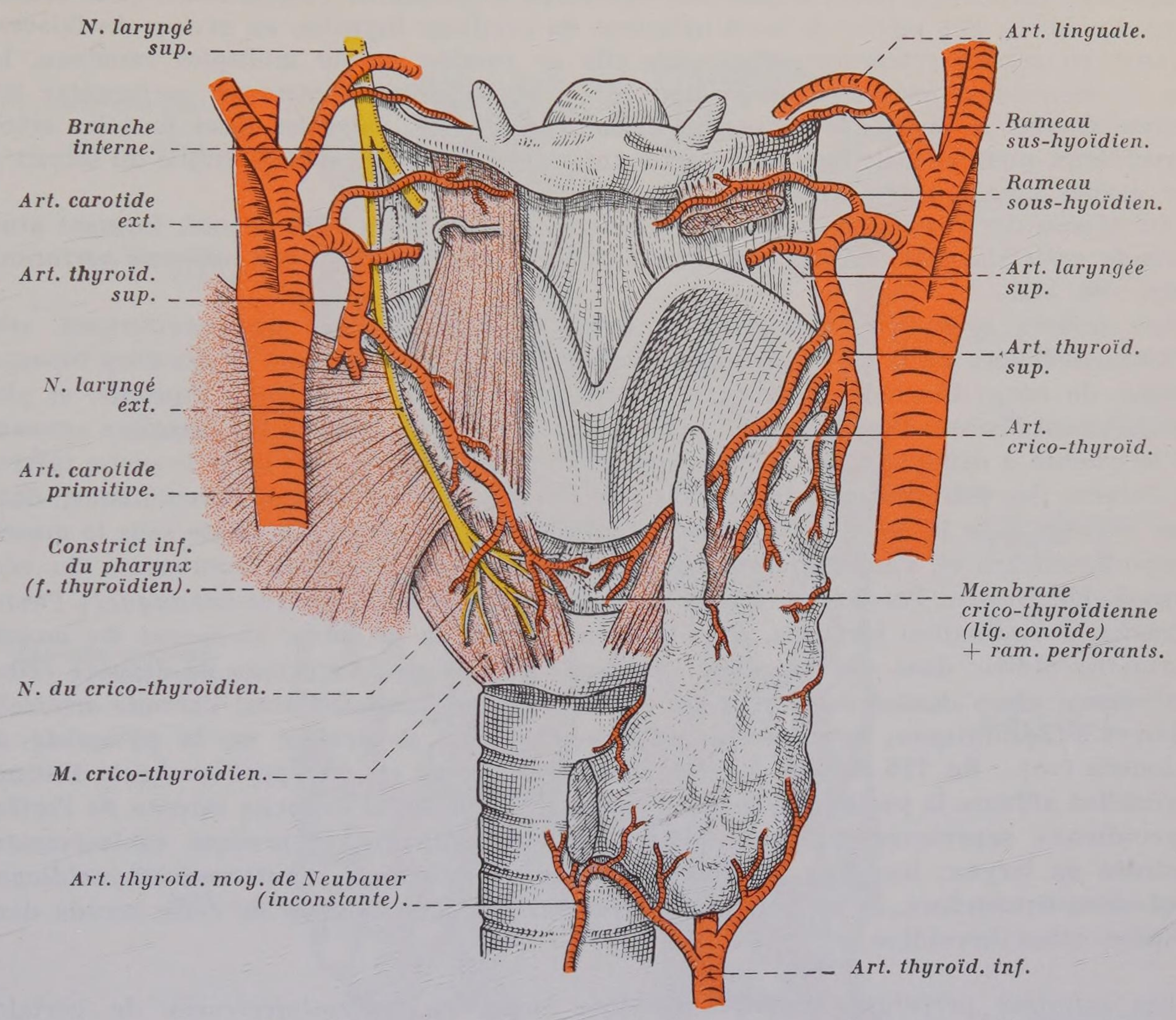

FIG. 572. — *Artères et nerfs du larynx, vue antérieure.*

certain nombre de rameaux s'épuisent, sur les bords de la rimule, dans la corde vocale supérieure et dans la paroi latérale du ventricule laryngé.

Assez souvent, cette artère se divise en *deux branches,* l'une *antérieure,* l'autre *postérieure,* après sa traversée de la membrane thyro-hyoïdienne (voyez plus loin: *Distribution artérielle intra-laryngée*).

L'artère laryngée supérieure s'anastomose à la face postérieure du muscle crico-aryténoïdien postérieur avec l'artère laryngée postérieure; de cette anastomose longitudinale, paramédiane, partent des rameaux transversaux destinés au muscle crico-aryténoïdien postérieur, certains s'anastomosent sur la ligne médiane avec ceux du côté opposé.

2° **L'*artère laryngée inférieure,*** ou ***artère laryngée externe,*** ou ***artère crico-thyroïdienne,*** naît de la thyroïdienne supérieure, un peu au-dessous de la précédente

(voy. : fig. 572), parfois même d'un tronc commun avec cette dernière, parfois aussi de la branche interne de la thyroïdienne supérieure (voy. : *Artère thyroïdienne supérieure*; article *Artère carotide externe*).

Située tout d'abord contre la face externe du constricteur inférieur du pharynx (origine précoce) et satellite du nerf laryngé externe, elle descend obliquement en bas et en avant, croise superficiellement le muscle sterno-thyroïdien, très près de ses insertions cartilagineuses; à gauche, elle passe le plus souvent entre la pyramide de Lalouette et le muscle thyro-hyoïdien; elle atteint le bord inférieur du cartilage thyroïde au niveau du faisceau interne du muscle crico-thyroïdien, puis elle se ramifie en de multiples rameaux, les uns se distribuent au muscle crico-thyroïdien, et les autres *(rameaux perforants)* traversent d'avant en arrière la membrane crico-thyroïdienne, entre les deux muscles crico-thyroïdiens, pour se distribuer à la partie antérieure de l'étage sous-glottique du larynx et aux cordes vocales inférieures (voy. : fig. 716 et 721).

Au niveau du V prélaryngé, elle s'anastomose avec celle du côté opposé, formant ainsi l'*arcade artérielle intercrico-thyroïdienne,* d'où partent également des *rameaux perforants* (voy. : fig. 572).

Les artères crico-thyroïdiennes sont extra-thyroïdiennes ou, plus exactement, sont situées en dehors de la gaine périthyroïdienne. Elles offrent, suivant la situation topographique du corps thyroïde, *deux types de distribution* : *a)* si le *corps thyroïde,* et plus spécialement l'isthme thyroïdien, est placé en *position basse* laissant les premiers anneaux de la trachée à découvert, on note habituellement un dédoublement de la branche interne de l'artère thyroïdienne supérieure; une des branches à destination thyroïdienne, donc sans rapport avec le larynx, est située à l'intérieur de la gaine; elle glisse sous le muscle sterno-thyroïdien et, s'anastomosant au-dessus de l'isthme avec son homonyme du côté opposé, elle réalise l'*arcade artérielle sus-isthmique (anastomose sus-isthmique)*; l'autre branche, à destination laryngée, est située en dehors de la gaine, au-dessus du muscle sterno-thyroïdien, dont elle longe les insertions supérieures; au niveau de l'espace crico-thyroïdien, elle s'anastomose avec celle du côté opposé, réalisant ainsi l'*arcade artérielle intercrico-thyroïdienne*; ces deux arcades sont situées en arrière de la pyramide de Lalouette (voy. : fig. 716 et 721); *b)* si le *corps thyroïde* est situé *en position haute,* l'isthme thyroïdien affleure la partie moyenne du cartilage cricoïde; la branche interne de l'artère thyroïdienne supérieure est tout entière extra-thyroïdienne, et presque exclusivement destinée au larynx; les deux arcades artérielles sus-isthmique et intercrico-thyroïdienne sont alors confondues, et les *rameaux perforants laryngés* naissent de cette arcade dans l'espace crico-thyroïdien.

Les *rameaux perforants laryngés* (*artères laryngées antéro-inférieures* de certains auteurs) sont en général au nombre de *trois* à *cinq* et, suivant les points où ils pénètrent dans l'espace crico-thyroïdien, on peut distinguer *trois groupes,* à savoir : *a)* un *groupe médian* qui comprend généralement une seule artère, relativement volumineuse ; elle s'engage à travers un orifice du ligament conoïde : c'est l'*artère laryngée antéro-inférieure médiane,* ou *artère perforante intercrico-thyroïdienne de Broeckaert*; elle participe à la constitution de l'arcade transversale profonde, et au cours de la division chirurgicale du ligament crico-thyroïdien, l'hémorragie qu'elle détermine est parfois gênante; *b)* et deux *groupes latéraux* qui comprennent une ou deux artères qui s'engagent d'avant en arrière, soit entre les ligaments crico-thyroïdien médian et latéral *(artère laryngée antéro-inférieure paramédiane),* soit à travers le ligament crico-thyroïdien latéral *(artère laryngée antéro-inférieure latérale)* (J. Terracol et Y. Guerrier).

3° L'***artère laryngée postérieure*** est une branche collatérale de la thyroïdienne inférieure; issue tantôt de la partie terminale de cette artère, tantôt de l'une de ses branches (branche interne ou branche postérieure) (voy. : fig. 573), elle monte verticalement entre

le lobe latéral du corps thyroïde et les deux ou trois premiers anneaux de la trachée; accompagnée du nerf récurrent, elle passe le plus souvent derrière ce nerf à droite, et en avant de lui à gauche (voy. : fig. 729); à ce niveau, elle est comprise dans l'épaisseur du ligament latéral interne de Grüber (voy. : *Corps thyroïde* et fig. 714); puis elle s'engage avec ce nerf sous le faisceau cricoïdien du constricteur inférieur du pharynx (voy. : fig. 579); elle glisse en arrière de l'articulation crico-thyroïdienne et du crico-aryténoïdien postérieur, s'engage sous la plaque latérale du cartilage thyroïde, puis, cheminant sous

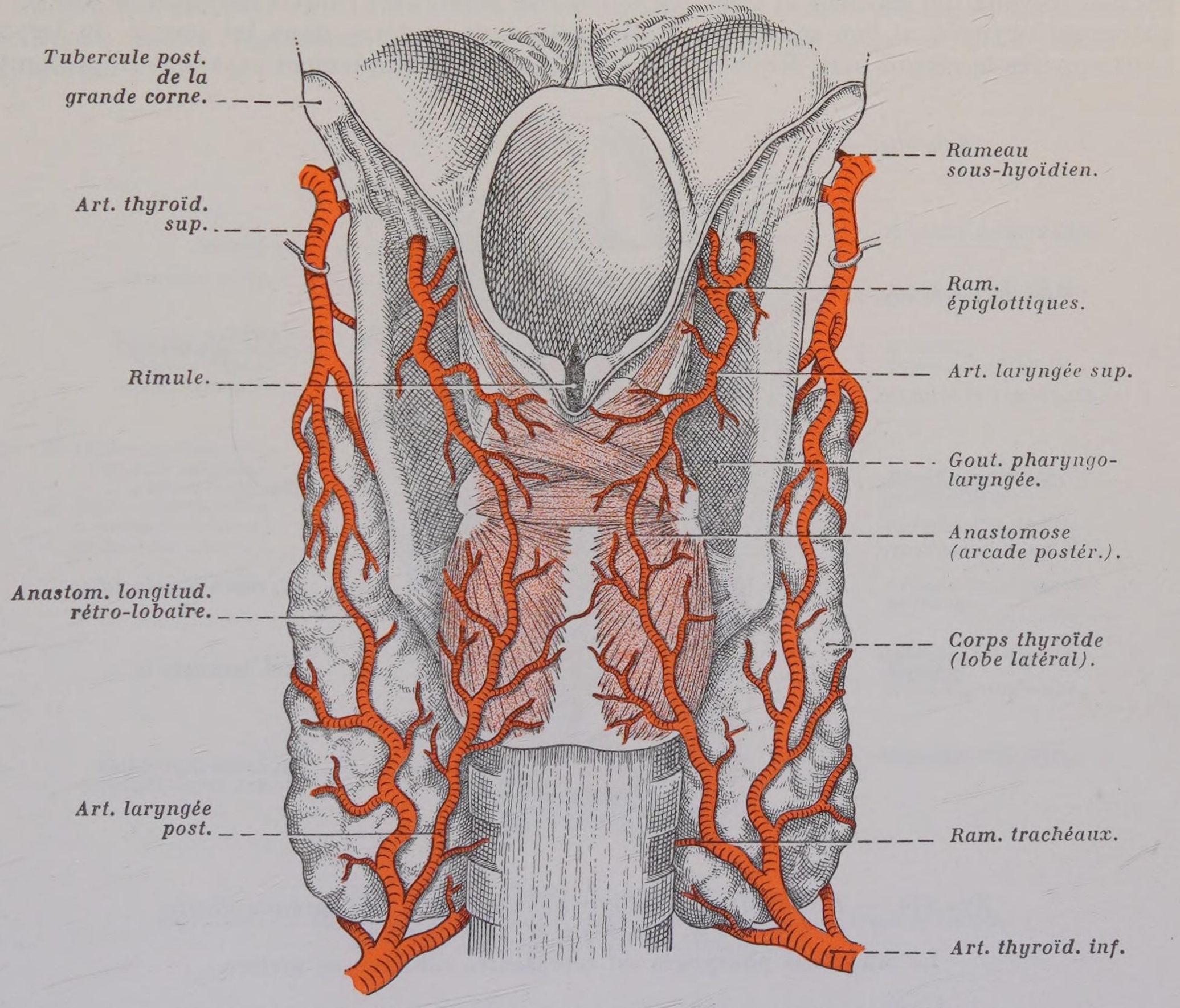

FIG. 573. — *Artères du larynx et du corps thyroïde, vue postérieure.*

la muqueuse de la paroi antérieure du pharynx, elle se distribue à la muqueuse du sinus piriforme (gouttière pharyngo-laryngée) et aux muscles postérieurs du larynx (crico-aryténoïdien postérieur et ary-aryténoïdien); elle fournit également au crico-thyroïdien quelques rameaux qui l'abordent par sa face profonde.

Derrière le crico-aryténoïdien postérieur, elle s'anastomose avec l'artère laryngée supérieure, et cette anastomose est sensiblement parallèle à l'anse de Galien, mais les rapports qu'artère et nerf affectent entre eux sont variables (voy. : fig. 573).

Les ramifications des six artères laryngées forment, sous la muqueuse du larynx et du pharynx, un *réseau anastomotique* à mailles fines; enfin, accessoirement, l'épiglotte reçoit des rameaux de l'*artère linguale* par la *dorsale de la langue (artère de l'épiglotte)* (voyez cette artère).

*
**

DISTRIBUTION ARTÉRIELLE INTRA-LARYNGÉE

Nous devons la plupart de nos connaissances sur le système artériel endolaryngé aux récents travaux de Terracol et Guerrier (1), et leur intérêt est capital du point de vue de la chirurgie laryngée, si l'on songe que la disposition des artères dans les parois du larynx nous apporte la raison pour laquelle telle opération est pratiquement exsangue (thyrotomie,

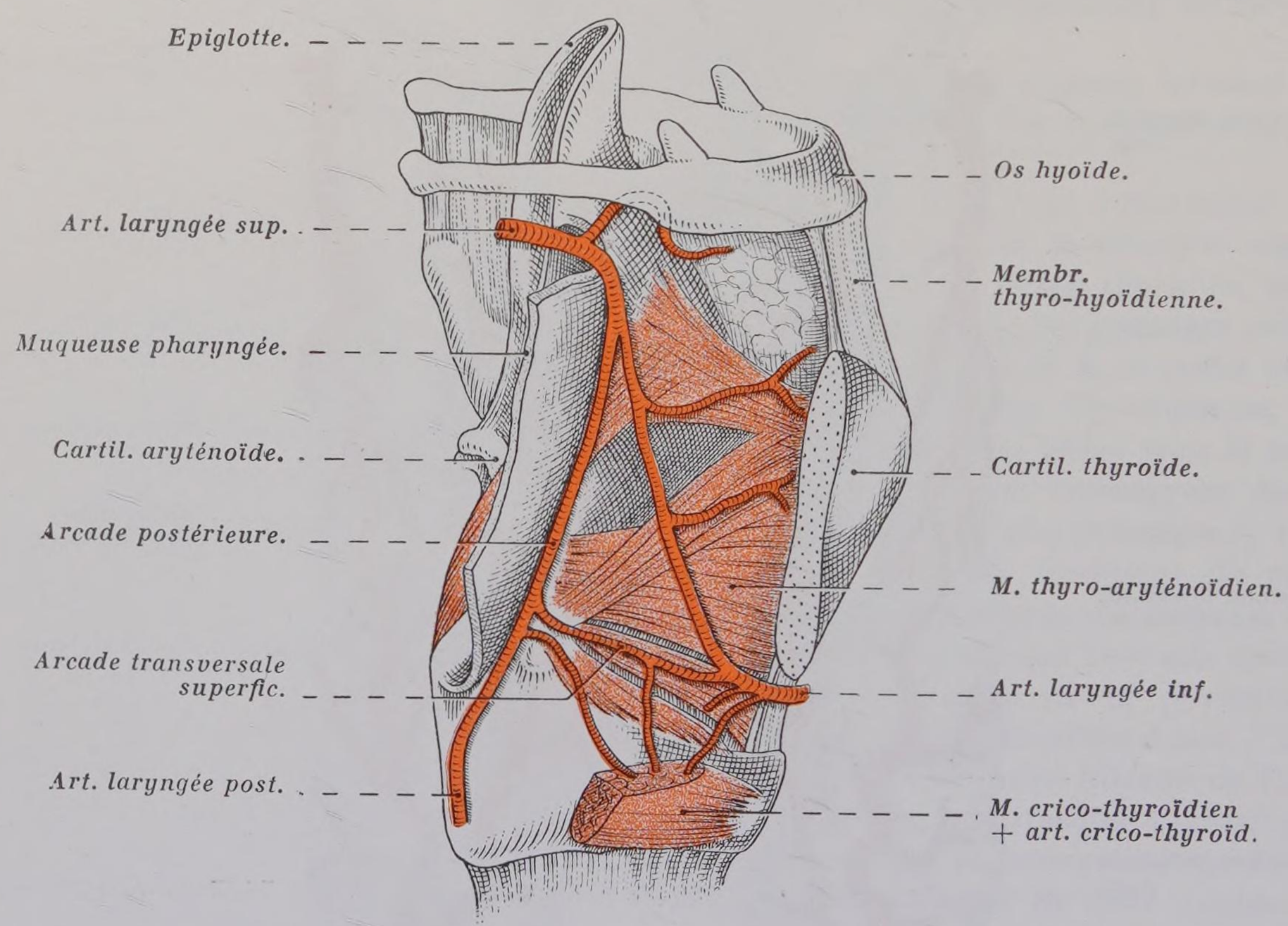

Fig. 574. — *Dispositif artériel intra-laryngé type, vue latérale droite* (d'après J. Terracol et Y. Guerrier).
La muqueuse pharyngée est représentée rabattue en arrière.

cordectomie superficielle), alors que telle autre s'accompagne d'une hémorragie parfois importante et gênante pour l'opérateur (cordectomie large).

Envisagés unilatéralement, les trois pédicules artériels du larynx (voyez plus loin) s'anastomosent entre eux en réalisant dans la paroi laryngée un *système d'anastomose à arcades*; ce dispositif artériel présente l'aspect d'un triangle à base inférieure, dont les sommets se situent à la hauteur des trois pédicules, aussi est-il permis d'individualiser *quatre arcades*, dont *deux verticales* : l'une *antérieure*, l'autre *postérieure*, à la constitution de laquelle prend part l'artère laryngée supérieure; et *deux transversales* : l'une *superficielle*, l'autre *profonde* (voy. : fig. 574).

---

(1) Article à consulter : J. Terracol et Y. Guerrier : Le système artériel du larynx (étude anatomique). *Montpellier Médical*, 1951, n° 5, p. 56.

1° Arcades verticales. — Les *arcades verticales* résultent de la division en deux branches, l'une antérieure, l'autre postérieure, de l'artère laryngée supérieure, peu après sa traversée de la membrane thyro-thyroïdienne, au niveau du versant externe du sinus piriforme.

a) L'**arcade antérieure** est constituée par l'anastomose de la branche antérieure de l'artère laryngée supérieure *(branche externe de Salmon)* avec l'artère laryngée antéro-inférieure paramédiane du même côté.

Dirigée obliquement en bas, en avant et en dedans, cette arcade est tantôt sensiblement rectiligne, tantôt légèrement convexe antérieurement et parallèle au bord latéral de l'épiglotte.

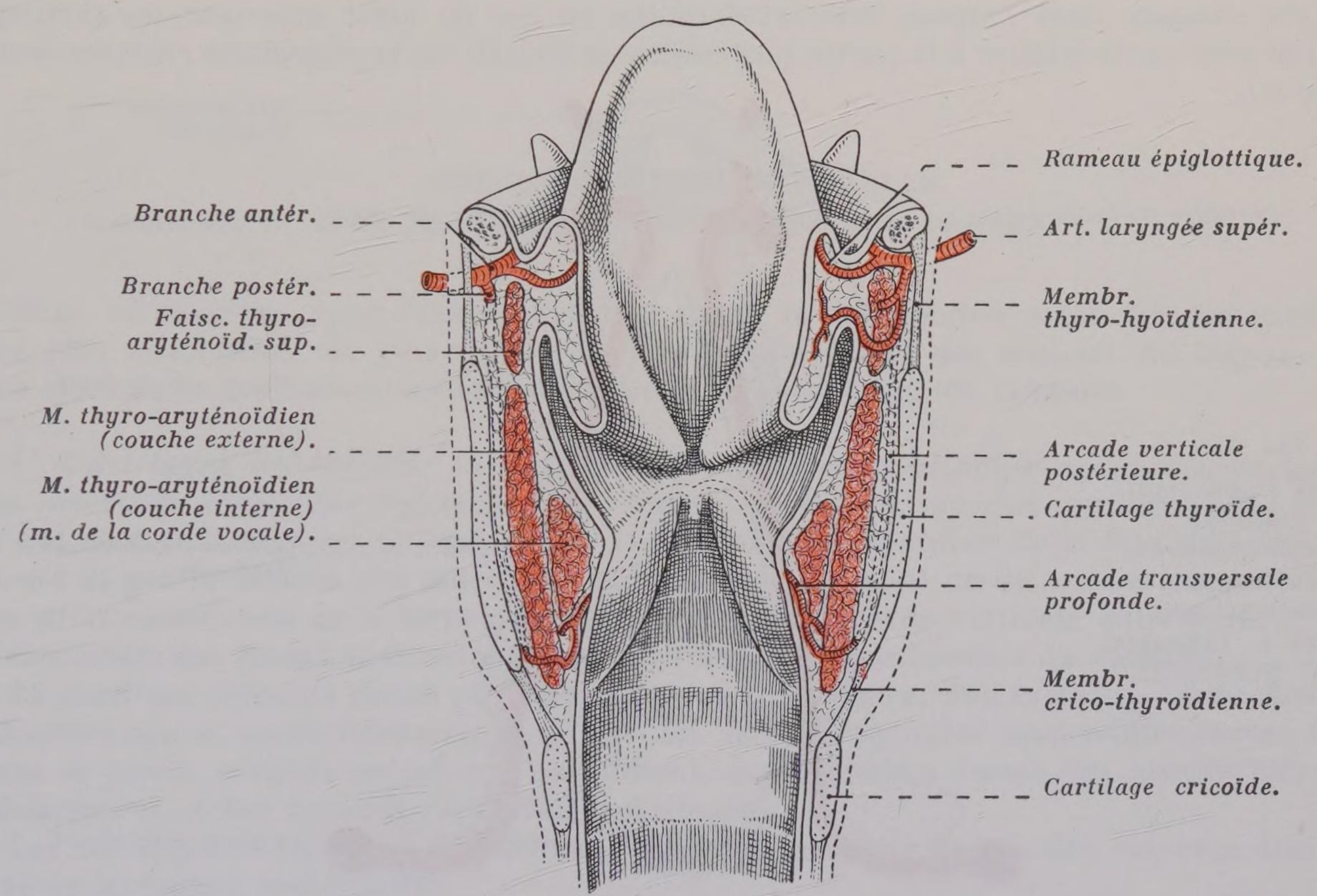

FIG. 575. — *Coupe frontale du larynx montrant la situation des arcades laryngées verticales et transversales* (d'après J. TERRACOL et Y. GUERRIER).

Elle répond : a) *en dedans,* à la couche externe du muscle thyro-aryténoïdien, aux faisceaux thyro-aryténoïdien supérieur, thyro-épiglottique et thyro-aryténoïdien moyen de ce muscle, dont elle est séparée par des pelotons graisseux; b) et *en dehors,* à la lame latérale du cartilage thyroïde (voy. : fig. 574).

Elle fournit de multiples rameaux, les uns musculaires pour le thyro-aryténoïdien (couche externe) et le crico-aryténoïdien latéral, les autres graisseux, et une artère perforante, plus volumineuse que les autres rameaux, qui s'engage entre ces deux muscles pour participer à la formation de l'arcade transversale profonde (voy. : fig. 576).

Avec les artères perforantes issues soit de l'artère crico-thyroïdienne, soit de l'arcade intercrico-thyroïdienne, l'arcade verticale antérieure assure plus spécialement la vascularisation de la muqueuse de la paroi antéro-latérale du larynx.

b) L'**arcade postérieure** est constituée par l'anastomose par inosculation de la branche postérieure de l'artère laryngée supérieure avec la terminaison intra-laryngée de l'artère

laryngée postérieure, le lieu de l'anastomose s'effectuant le plus souvent, sous la muqueuse du pharynx, à la face postérieure du muscle crico-aryténoïdien postérieur (voy. : fig. 574).

Satellite de l'anse de Galien, elle est dirigée obliquement en bas, en arrière et en dehors, et légèrement convexe en avant.

Elle répond : a) *en avant,* aux muscles aryténo-épiglottique, ary-aryténoïdien et crico-aryténoïdien postérieur et à l'articulation crico-thyroïdienne; b) et *en arrière,* à la muqueuse du pharynx.

Par ses rameaux collatéraux, elle irrigue les muscles précités sur lesquels elle repose, la muqueuse pharyngée et, plus spécialement, celle du sinus piriforme et celle qui recouvre le chaton cricoïdien, et la muqueuse laryngée par des collatérales perforantes qui traversent d'arrière en avant les muscles laryngés; l'une des artérioles destinées à la muqueuse laryngée s'engage dans l'espace interaryténoïdien au ras du bord supérieur du cartilage cricoïde pour se distribuer à la partie postérieure et latérale de la sous-glotte *(rameau sous-glottique).*

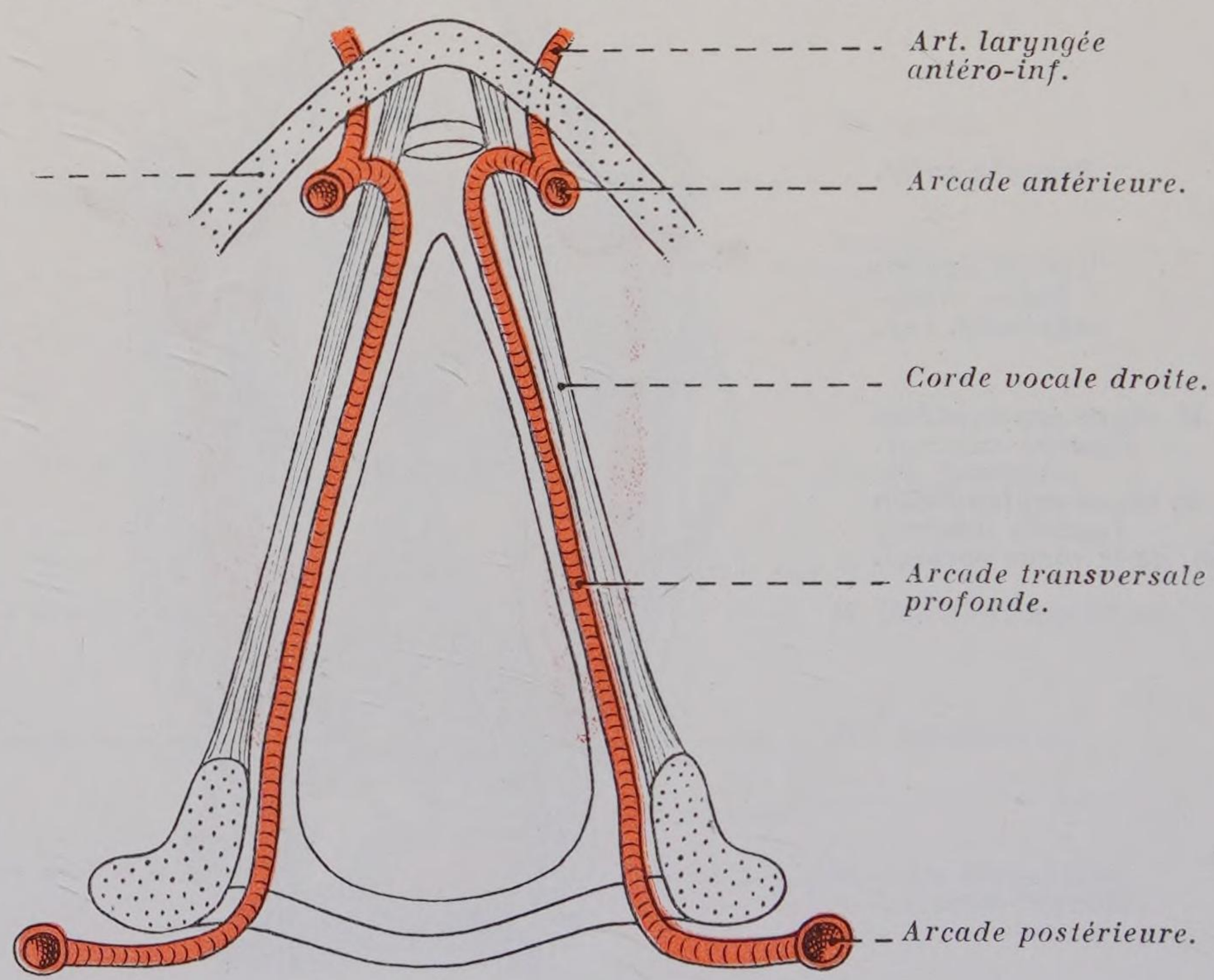

FIG. 576.
Arcade transversale profonde ou sous-muqueuse du larynx (schématique) (d'après J. TERRACOL et Y. GUERRIER).

2° ***Arcades transversales.*** — En général, il existe dans la paroi laryngée et unilatéralement deux *arcades transversales,* l'une *superficielle,* l'autre *profonde.*

a) **L'arcade superficielle** constitue le troisième côté ou base du triangle; elle est représentée par une anastomose tendue entre les artères laryngées postérieure et externe; légèrement oblique en avant et en dedans, elle est parallèle au bord supérieur du cartilage cricoïde; elle est très proche de ce dernier, appliquée contre la face externe des muscles thyro-aryténoïdien latéral et crico-aryténoïdiens (antérieur et postérieur) (voy. : fig. 574) qu'elle vascularise.

b) **L'arcade profonde** *(arcade sous-muqueuse)* est située sous la muqueuse de la corde vocale, entre celle-ci et le muscle thyro-aryténoïdien interne (muscle de la corde vocale); elle est constituée par un système anastomotique grêle tendu d'avant en arrière entre, d'une part, l'artère laryngée antéro-inférieure médiane ou paramédiane, l'artère perforante issue de l'arcade verticale antérieure, et, d'autre part, le rameau sous-glottique.

Très variable dans sa constitution, cette arcade représente beaucoup plus un système perforant à distribution sous-muqueuse qu'une véritable arcade anastomotique principalement destinée à la corde vocale (muqueuse et muscle vocal) (voy. : fig. 575 et 576).

De nombreuses *variations* peuvent être observées dans la distribution des artères intra-laryngées, car souvent les arcades ne possèdent pas une importance équivalente : *a)* l'arcade verticale postérieure peut manquer; dans ce cas, les artérioles musculaires et muqueuses sont principalement fournies par l'arcade antérieure et par l'arcade transversale superficielle; *b)* inversement, si l'arcade verticale antérieure fait défaut ou est très réduite, les artères du muscle crico-thyroïdien sont, dans ce cas, principalement fournies par l'arcade postérieure; *c)* enfin, lorsque l'arcade transversale superficielle n'existe pas, le muscle crico-thyroïdien est irrigué par les rameaux terminaux des branches antérieure et postérieure de l'artère laryngée supérieure; ainsi, dans ces trois cas, l'artère laryngée supérieure devient l'*artère principale du larynx.*

***

VASCULARISATION ARTÉRIELLE DES ÉLÉMENTS CONSTITUTIFS DU LARYNX

Dans ce chapitre, nous résumerons brièvement la distribution artérielle des cartilages (ou plus exactement du *périchondre* de ces cartilages) et des muscles du larynx, ainsi que celle de la muqueuse laryngée dans les différents étages de l'organe.

*1° **Cartilages du larynx.*** — Le *cartilage thyroïde* est principalement vascularisé par des artérioles issues des rameaux musculaires destinés aux muscles sous-hyoïdiens voisins et qui sont fournis pour la plupart par le rameau sous-hyoïdien de la thyroïdienne supérieure et par le rameau des muscles sous-hyoïdiens (Salmon) né de cette même artère, par des filets vasculaires de la laryngée supérieure et de l'arcade verticale antérieure.

Ces artérioles jouent indiscutablement un rôle dans l'ossification du cartilage.

Le *cartilage cricoïde* reçoit : *a)* dans sa *partie antérieure,* des rameaux venus des anastomoses sus- et sous-isthmiques, ainsi que des artères laryngées antéro-inférieures; *b)* et, dans sa *partie postérieure* (chaton cricoïdien), des artérioles issues des artères laryngées postérieures et des arcades verticales postérieures.

Les *cartilages aryténoïdes* et *corniculés* sont vascularisés par de fins rameaux issus des artères laryngées postérieures.

Le *cartilage épiglottique* et son étui muqueux reçoivent des artères perforantes venues des dorsales de la langue, des laryngées supérieures ou de leurs branches antérieures (voy. : fig. 573 et 579). A la face antérieure de l'épiglotte, on constate fréquemment l'existence de deux ou trois artérioles provenant des artères graisseuses de l'espace hyo-thyro-épiglottique qui traversent, d'avant en arrière, le cartilage épiglottique, pour se résoudre en bouquet dans la muqueuse du versant laryngé de l'épiglotte (Terracol et Guerrier).

*2° **Muscles du larynx*** (1). — Le *crico-thyroïdien* est un muscle richement vascularisé, qui reçoit la majeure partie de ses artères par sa face profonde; elles proviennent des artères laryngées antéro-inférieures, des arcades verticales et de l'arcade transversale superficielle. Par sa face superficielle, il reçoit également deux ou trois artérioles venues directement de l'artère laryngée externe ou crico-thyroïdienne (voy. : fig. 572 et 574).

Le *crico-aryténoïdien postérieur* est irrigué par l'artère laryngée postérieure qui lui abandonne plusieurs artérioles; flexueuses, ces artérioles l'abordent par sa face postérieure, mais de façon différente suivant la situation de l'artère; lorsque l'artère laryngée posté-

(1) Ouvrage à consulter : M. Salmon : Artères des muscles de la tête et du cou. 1 vol. Masson et Cie, édit., Paris, 1936.

rieure est en *situation externe,* elle fournit par son versant interne deux ou trois artérioles, obliques en haut et en dedans, qui croisent perpendiculairement la direction des fibres charnues avant de pénétrer le muscle; enfin, lorsque l'artère est en *situation interne,* elle émet quatre ou cinq rameaux qui se détachent de ses deux versants interne et externe, et qui abordent le muscle parallèlement à la direction de ses fibres (Salmon).

Les *muscles thyro-aryténoïdien* et *crico-aryténoïdien latéral,* muscles à fonction identique (1) (muscles adducteurs des cordes vocales, donc constricteurs de la glotte), possèdent des artérioles communes qui sont fournies soit par les deux arcades verticales (antérieure et postérieure), soit par des rameaux descendants de l'artère laryngée supérieure, et par des rameaux ascendants de l'artère laryngée postérieure lorsque les arcades verticales n'existent pas ou sont peu apparentes.

L'*ary-aryténoïdien* est richement vascularisé, ses artérioles nourricières proviennent soit de l'arcade verticale postérieure, soit de la branche postérieure de l'artère laryngée supérieure.

*3° **Muqueuse laryngée.*** — La *muqueuse de la glotte* est principalement vascularisée par un système d'artérioles perforantes, très grêles, venues des artères musculaires voisines, et par de fins rameaux de l'arcade transversale profonde.

Dans la *muqueuse des cordes vocales,* les rameaux artériels sont très superficiels, peu nombreux, orientés dans le sens antéro-postérieur et apparents par transparence à l'examen laryngoscopique; cette pauvreté des vaisseaux des cordes vocales inférieures explique en partie leur coloration blanc nacré.

Quoique très pauvre en vaisseaux, la muqueuse de la face inférieure de la corde vocale possède toujours une irrigation plus importante que celle de sa face supérieure.

La *muqueuse de l'étage sus-glottique* (vestibule laryngé) est principalement vascularisée par les artères laryngées supérieures dont le territoire de distribution empiète sur la muqueuse des cordes vocales supérieures (bandes ventriculaires) et sur la muqueuse de l'épiglotte; *celle de l'étage sous-glottique* (sous-glotte) est irriguée, d'une part, par les arcades transversales profondes (partie haute), et, d'autre part, par des artères perforantes issues, les unes de l'arcade intercrico-thyroïdienne, les autres de la partie terminale des artères thyroïdiennes supérieures ou de l'anastomose sus-isthmique; les premières traversent la membrane crico-thyroïdienne, les secondes le ligament crico-trachéal.

II. — VEINES

Les veines du larynx sont au nombre de *trois* de chaque côté; elles accompagnent les artères de même nom, et sont tributaires du système jugulaire interne.

Elles sont doubles ou plexiformes à leur origine, mais généralement uniques à leur terminaison.

a) La ***veine laryngée supérieure*** tire principalement son origine de l'étage glottique du larynx; elle chemine tout d'abord sous la muqueuse des gouttières pharyngo-laryngées; puis, devenue satellite de l'artère homonyme, elle traverse d'arrière en avant la membrane thyro-hyoïdienne, pour se jeter dans la veine thyroïdienne supérieure, parfois, mais plus rarement, directement dans la jugulaire interne; elle reçoit également des veines de la base de la langue et de l'épiglotte.

b) La ***veine laryngée inférieure,*** ou ***veine crico-thyroïdienne,*** tire principalement son origine de la partie antérieure et latérale des zones glottique et sous-glottique du

(1) Les muscles ayant la même fonction sont irrigués par le même groupe d'artères.

larynx; elle suit son artère homonyme et se jette dans la veine thyroïdienne supérieure.

Elle s'anastomose sur la ligne médiane, au niveau du bord supérieur de l'arc cricoïdien, avec celle du côté opposé, formant l'*arcade veineuse sus-cricoïdienne*; cette arcade est généralement située au-dessous de l'arcade artérielle.

c) La ***veine laryngée postérieure*** tire son origine de la face postérieure et des faces latérales du baril laryngé; satellite de l'artère de même nom, elle se termine dans la veine thyroïdienne inférieure ou dans l'une de ses branches d'origine.

Elle s'anastomose avec la veine laryngée supérieure; cette anastomose à direction verticale suit l'anastomose artérielle précitée.

Indépendamment de ces veines, le larynx présente des voies de déversement accessoires, par ses *anastomoses veineuses* qui se font : en haut, avec les veines de la base de la langue; en bas, avec les veines de la trachée; et en arrière et latéralement, avec les veines du pharynx.

***

PÉDICULES VASCULAIRES DU LARYNX

La pénétration des artères dans le larynx et l'émergence de ses veines à la périphérie de l'organe nous montrent que l'on peut distinguer à celui-ci *cinq pédicules vasculaires,* qui sont : *a)* dans sa *partie haute, deux pédicules supérieurs* représentés par les vaisseaux laryngés supérieurs; *b)* et dans sa *partie basse, trois pédicules* : α) l'un, *antérieur,* médian, étalé, correspondant à l'espace crico-thyroïdien, représenté par plusieurs artères issues de l'artère crico-thyroïdienne ou de son arcade anastomotique (artères perforantes ou laryngées antéro-inférieures), auxquelles sont mêlés les troncs collecteurs lymphatiques sus-cricoïdiens (voyez plus loin) : c'est le *pédicule antérieur* ou *intercrico-thyroïdien*; β) les deux autres, *postéro-latéraux,* représentés par les vaisseaux laryngés postérieurs, constituent les *pédicules inférieurs*; ces deux derniers sont des *pédicules mixtes* à la fois laryngés et pharyngés; *c)* enfin, accessoirement, on peut rencontrer un ou deux *pédicules accessoires,* généralement de minime importance, représentés par une artériole qui pénètre le larynx au niveau du trou thyroïdien *(pédicule transthyroïdien).*

Si l'on considère les pédicules vasculaires du larynx comme étant axés sur leurs artères, on peut dire que les deux *pédicules supérieurs* sont *descendants,* tandis que les deux *pédicules inférieurs* sont *ascendants.*

Ajoutons que rarement la disposition des artères du larynx, donc des pédicules, est identique à droite et à gauche, et par conséquent symétrique; le plus souvent, *la distribution artérielle du larynx est asymétrique*; enfin, d'un même côté (hémilarynx), on peut observer une prépondérance marquée de l'un des pédicules par rapport aux autres, créant ainsi une individualisation dans la vascularisation du larynx, soit par une prédominance du pédicule supérieur *(type supérieur),* soit, au contraire, par une prédominance du pédicule inférieur *(type inférieur)*; ces dispositions expliquent pourquoi, dans les laryngectomies totales, la ligature des pédicules est plus ou moins difficile selon les types de pédicules observés, la disposition artérielle pouvant varier, non seulement d'un sujet à l'autre, mais chez le même sujet d'un côté à l'autre (Terracol et Guerrier).

III. — LYMPHATIQUES

Les lymphatiques du larynx (1) ont été décrits pour la première fois par Mascagni en 1787, puis étudiés à nouveau en Allemagne par Teichmann et Most, et en France par Sappey, Poirier, Roubaud (1902) et H. Quiret (1906).

Les lymphatiques du larynx prennent naissance dans la muqueuse laryngée, où ils forment un réseau anastomotique très fin dans la partie la plus superficielle du chorion.

Ce réseau est très développé, sauf au niveau du bord libre des cordes vocales et sur la muqueuse qui recouvre la face postérieure du dièdre thyroïdien.

On peut diviser le réseau lymphatique muqueux du larynx en *deux territoires,* l'un sus-glottique, l'autre sous-glottique.

a) Le *réseau sus-glottique* est particulièrement dense, très riche sur l'épiglotte, et formé de capillaires volumineux.

b) Le *réseau sous-glottique* est beaucoup moins dense, et formé de capillaires plus fins.

Sur les cordes vocales *(territoire glottique),* les capillaires lymphatiques sont rares; ils communiquent en haut avec le réseau sus-glottique, et en bas avec le réseau sous-glottique.

Les lymphatiques du larynx communiquent : en haut, avec ceux de la langue; latéralement (gouttières pharyngo-laryngées) et en arrière, avec ceux du pharynx; et en bas, avec ceux de la trachée.

1° Les ***troncs collecteurs du réseau sus-glottique*** sont au nombre de trois à cinq; ils naissent au niveau des replis aryténo-épiglottiques, et dans la partie juxta-laryngée avoisinante des gouttières pharyngo-laryngées; à ces troncs se joignent un ou deux troncs ascendants venus de la muqueuse de ces gouttières qui appartiennent aux lymphatiques du pharynx.

Ces troncs suivent le même trajet que les vaisseaux laryngés supérieurs; ils perforent avec eux, de dedans en dehors, la membrane thyro-hyoïdienne *(troncs collecteurs laryngés supérieurs* ou *interthyro-hyoïdiens)*; puis, se dirigeant en dehors, ils cheminent entre la membrane et le muscle thyro-hyoïdien; ils divergent au niveau du bord externe de ce muscle pour se jeter dans les ganglions de la chaîne jugulaire interne, situés sous le sterno-cléido-mastoïdien, depuis le ganglion sous-digastrique *(ganglion principal de Küttner)* jusqu'aux ganglions de la partie moyenne de cette chaîne (voy. : fig. 577).

Les troncs collecteurs les plus supérieurs présentent parfois, peu après leur traversée de la membrane thyro-hyoïdienne, un ou deux petits nodules ganglionnaires interrupteurs (Most).

2° Les ***troncs collecteurs du réseau sous-glottique*** se distinguent, d'après leur émergence de l'étui laryngé, en *antérieurs* et *postéro-latéraux.*

a) Les *troncs laryngés antérieurs* ou *médians* drainent la lymphe de la partie antérieure du territoire sous-glottique; ils sont au nombre de trois ou quatre; ils émergent sur la ligne médiane et de chaque côté de la ligne médiane dans l'angle que forment les deux muscles crico-thyroïdiens; ils perforent d'arrière en avant la membrane crico-thyroïdienne, en compagnie des branches perforantes tributaires des vaisseaux crico-thyroïdiens *(troncs sus-cricoïdiens)*; les uns, très courts, se terminent dans le ou les *ganglions prélaryngés de Poirier (ganglion cricoïdien de Rouvière)* situés dans l'angle inférieur du V prélaryngé; les autres se jettent dans les ganglions de la chaîne jugulaire interne;

---

(1) Ouvrage et article à consulter : L. Roubaud : Contribution à l'étude anatomique des lymphatiques du larynx. *Thèse de Paris,* 1902.

H. Quiret : Sur les lymphatiques de la région sous-glottique du larynx. *Annales d'Anatomie pathologique et d'Anatomie normale médico-chirurgicale,* 1906, p. 289.

enfin, dans plus de la moitié des cas, un tronc médian descendant croise la face antérieure de l'isthme du corps thyroïde pour aboutir dans un des ganglions prétrachéaux (voy. : fig. 577 et 578).

Le ou les ganglions prélaryngés, situés immédiatement au-dessous du tubercule cricoïdien, peuvent être considérés comme de simples ganglions de relais, car de ces ganglions partent des troncs efférents qui vont se déverser dans les ganglions de la chaîne jugulaire

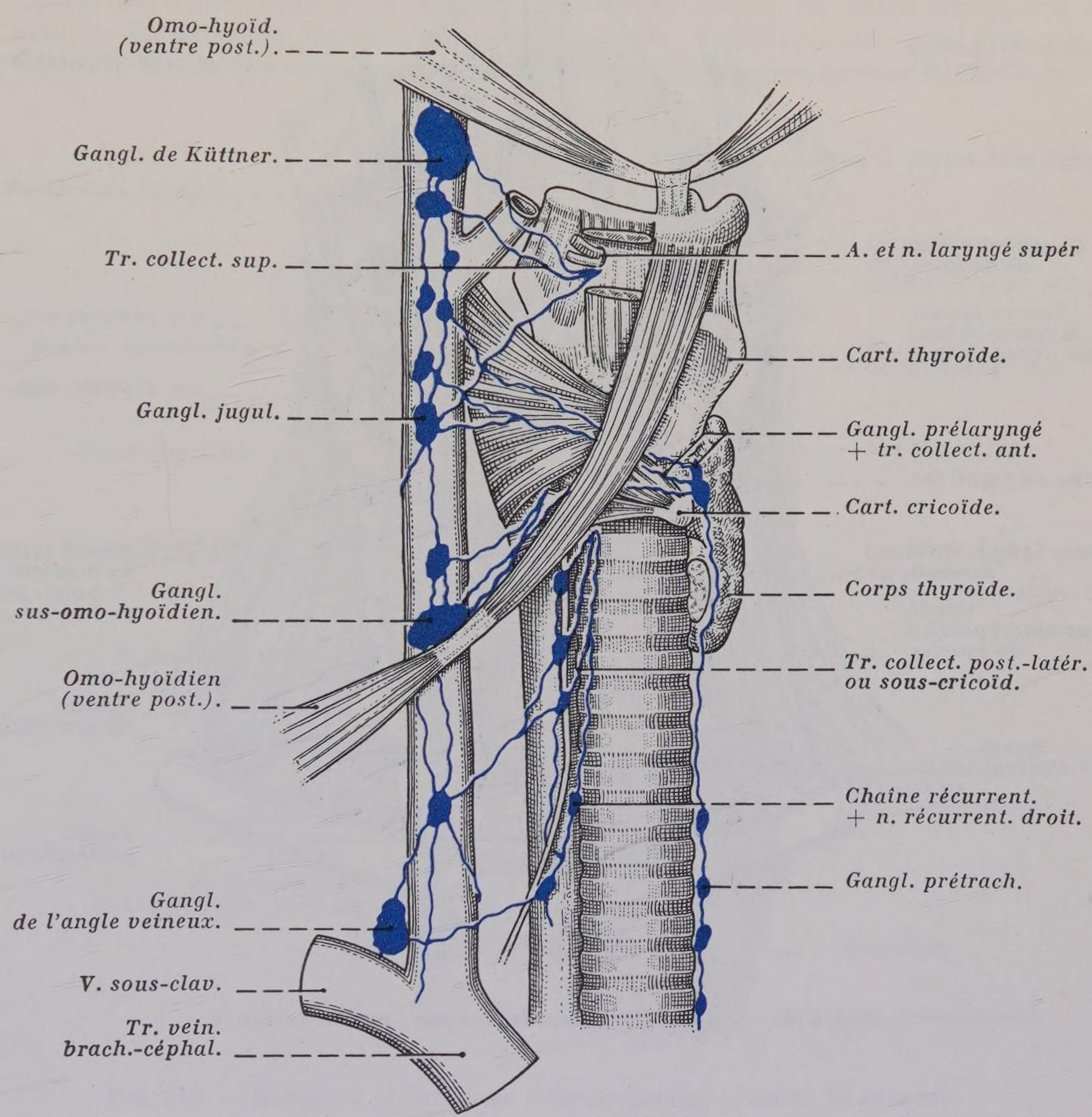

FIG. 577. — *Lymphatiques du larynx, vue latérale droite* (schématique).

interne situés un peu au-dessus du tendon intermédiaire de l'omo-hyoïdien et, plus spécialement, dans le ganglion sus-omo-hyoïdien de Poirier (voy. : fig. 577).

b) Les *troncs laryngés postéro-latéraux* tirent leur origine de la muqueuse de la partie postérieure et latérale du territoire sous-glottique; à ces lymphatiques se mêlent des vaisseaux venus de la muqueuse de la paroi antérieure du laryngo-pharynx.

Au nombre de quatre à cinq, ces troncs collecteurs quittent le larynx en perforant la membrane crico-trachéale près de son bord postérieur *(troncs sous-cricoïdiens)*; très courts, ils se jettent dans les ganglions les plus supérieurs de la chaîne récurrentielle, échelonnés le long du trajet des nerfs récurrents; de ces ganglions partent un ou deux troncs efférents, qui aboutissent aux ganglions les plus inférieurs de la chaîne jugulaire

interne ou aux ganglions sus-claviculaires situés au niveau de l'angle veineux de Pirogoff (voy. : fig. 577 et 578).

Les vaisseaux lymphatiques provenant de la moitié latérale du larynx et, plus spécialement, ceux de l'étage sous-glottique peuvent se déverser dans des chaînes ganglionnaires du côté opposé (H. Quiret).

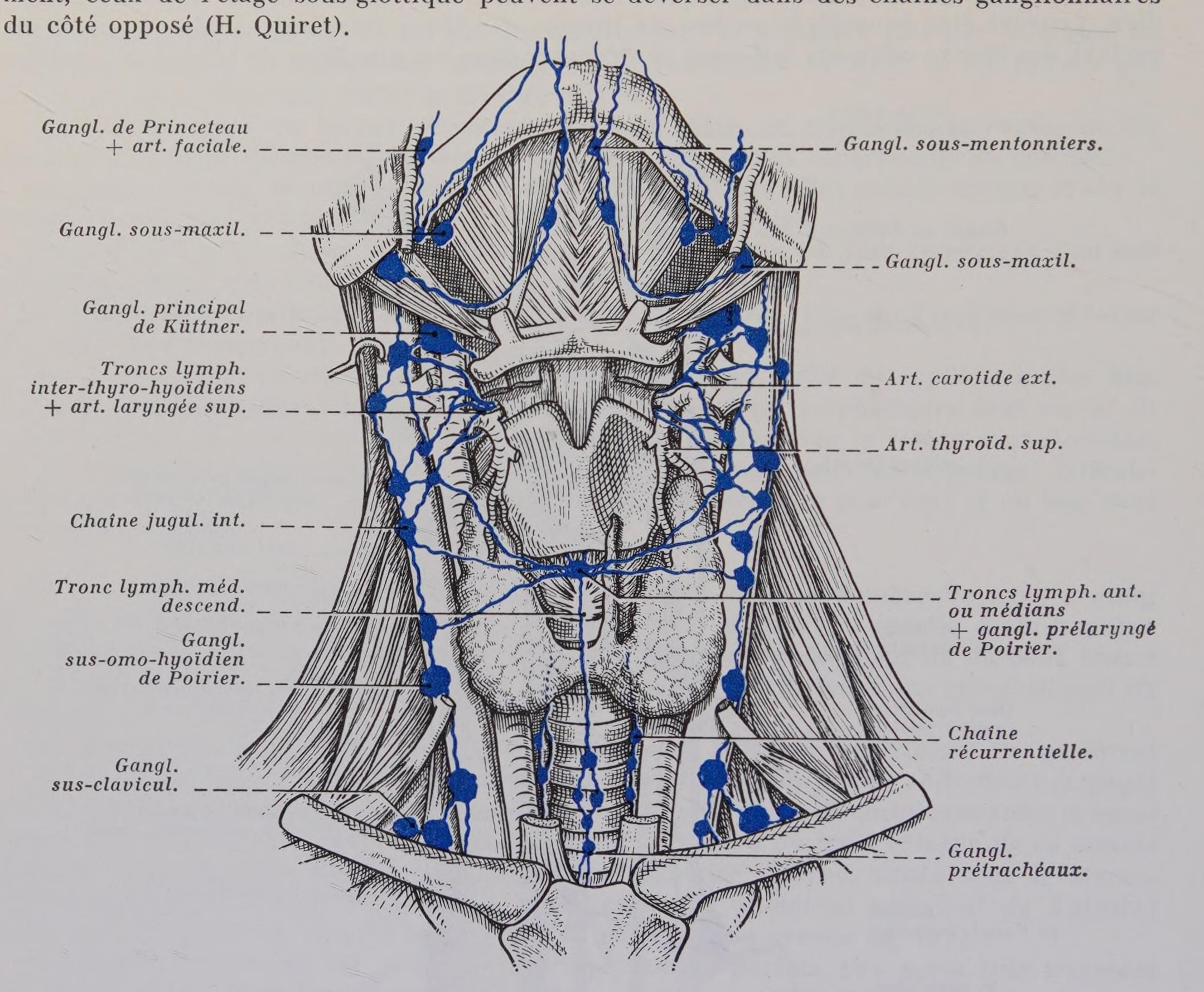

Fig. 578. — *Lymphatiques du larynx, vue antérieure.*

IV. — NERFS

Le larynx est innervé par les quatre nerfs laryngés, branches du pneumogastrique, et par le sympathique cervical (1).

Nous distinguerons successivement l'innervation motrice, sensitive et sympathique.

*1° **Innervation motrice.*** — Les muscles du larynx partagent leur innervation entre les nerfs laryngés supérieurs et inférieurs.

α) Le **nerf laryngé supérieur**, branche collatérale du pneumogastrique, naît au niveau du pôle inférieur du ganglion plexiforme; dirigé obliquement en bas et en avant contre

(1) Articles à consulter : Dillworth : The nerves of the human larynx. *Journal of Anatomy*, 1921-1922, p. 48.
Lemère : Innervation of the larynx. *American Journal of Anatomy*, 1932.

l'aponévrose latérale du pharynx, il atteint le larynx au niveau ou un peu au-dessous de la grande corne de l'os hyoïde, où il est compris entre la paroi pharyngée et les vaisseaux carotidiens; là, il se divise en *deux branches* (motrices et sensitives) entre l'os hyoïde et le bord supérieur du cartilage thyroïde (parfois plus haut, au niveau de la grande corne); l'une, *supérieure* ou *interne,* continuation du tronc primitif, perfore la membrane thyro-hyoïdienne; l'autre, *inférieure* ou *externe,* est désigné sous le nom de *nerf laryngé externe;* cette dernière, plus grêle que la précédente, décrit un trajet ansiforme contre la face externe du faisceau thyroïdien du constricteur inférieur du pharynx et, à ce niveau, elle est située en avant et au-dessus de l'artère thyroïdienne supérieure et très

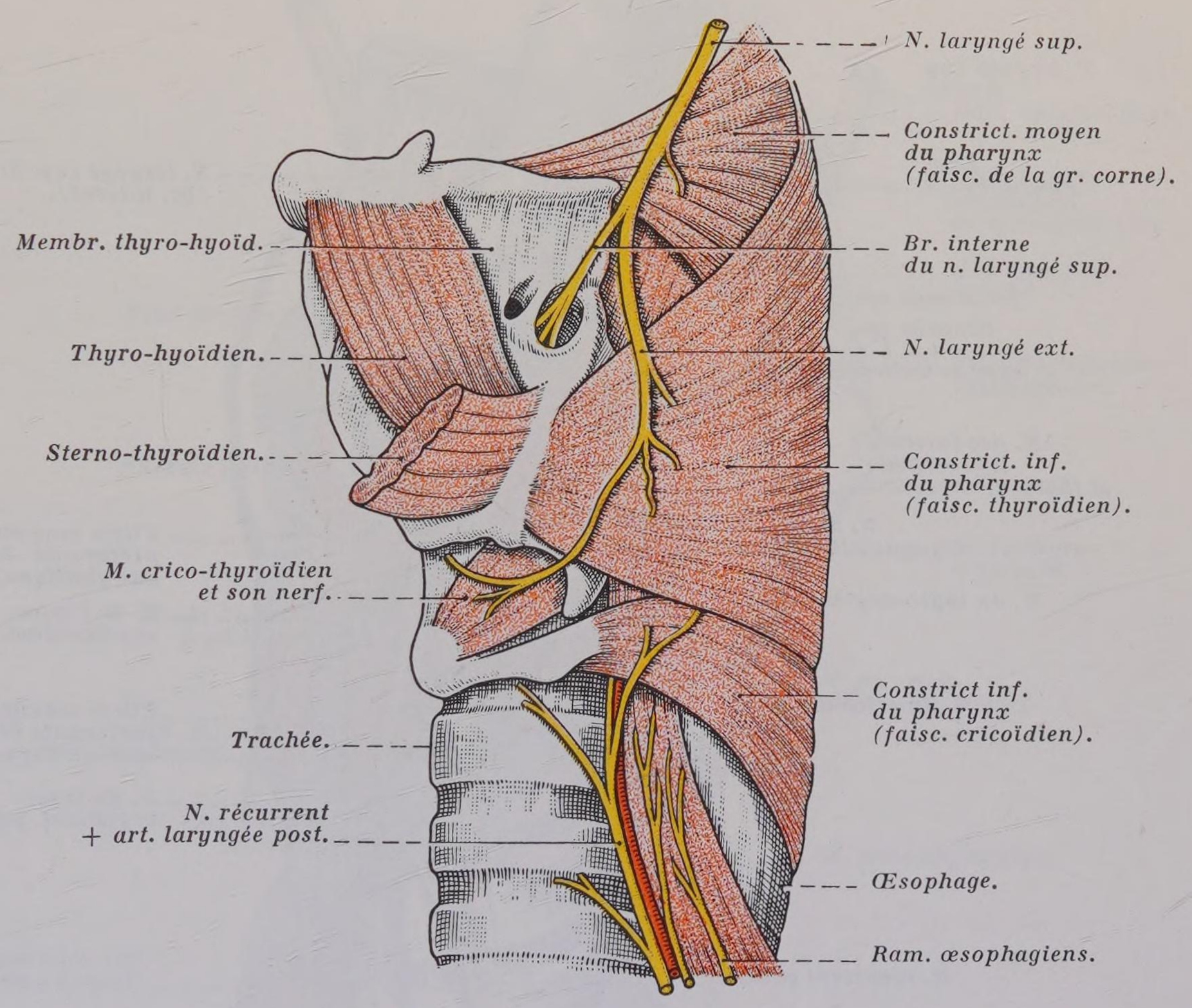

FIG. 579. — *Nerfs du larynx, vue latérale gauche* (d'après FARABEUF).

près de cette dernière; souvent même elle est accompagnée par l'artère laryngée externe issue de cette artère; elle innerve le crico-thyroïdien du même côté en lui abandonnant à son contact deux ou trois filets qui pénètrent le muscle par sa face superficielle; puis, traversant le ligament crico-thyroïdien médian, elle se distribue finalement à la muqueuse de la portion sous-glottique du larynx (voyez plus loin) (voy. : fig. 579).

β) Le **nerf laryngé inférieur,** ou **nerf récurrent,** se détache du pneumogastrique, au niveau de la sous-clavière à droite, de la crosse de l'aorte à gauche; décrivant une anse nerveuse à concavité supérieure sous chacun de ces vaisseaux, le nerf récurrent aborde l'angle trachéo-œsophagien où il suit un trajet verticalement ascendant; il s'engage sous le constricteur inférieur du pharynx, puis pénètre le larynx sous la muqueuse des gouttières pharyngo-laryngées, où il se ramifie; il innerve tous les muscles du larynx, sauf le crico-

thyroïdien, par conséquent le *muscle thyro-aryténoïdien interne,* ou *muscle de la corde vocale*; sa paralysie entraîne donc la paralysie de la corde vocale et, partant, son immobilité (*position* dite *cadavérique* de la corde vocale).

La distribution du nerf laryngé inférieur à la musculature laryngée est sujette à *variations,* mais le plus souvent ce nerf se divise, contre la face postéro-latérale du muscle crico-aryténoïdien postérieur, en un bouquet de *deux* ou *trois branches* : *a)* une, longue et grêle *(branche anastomotique),* longe sous la muqueuse la face postérieure du muscle

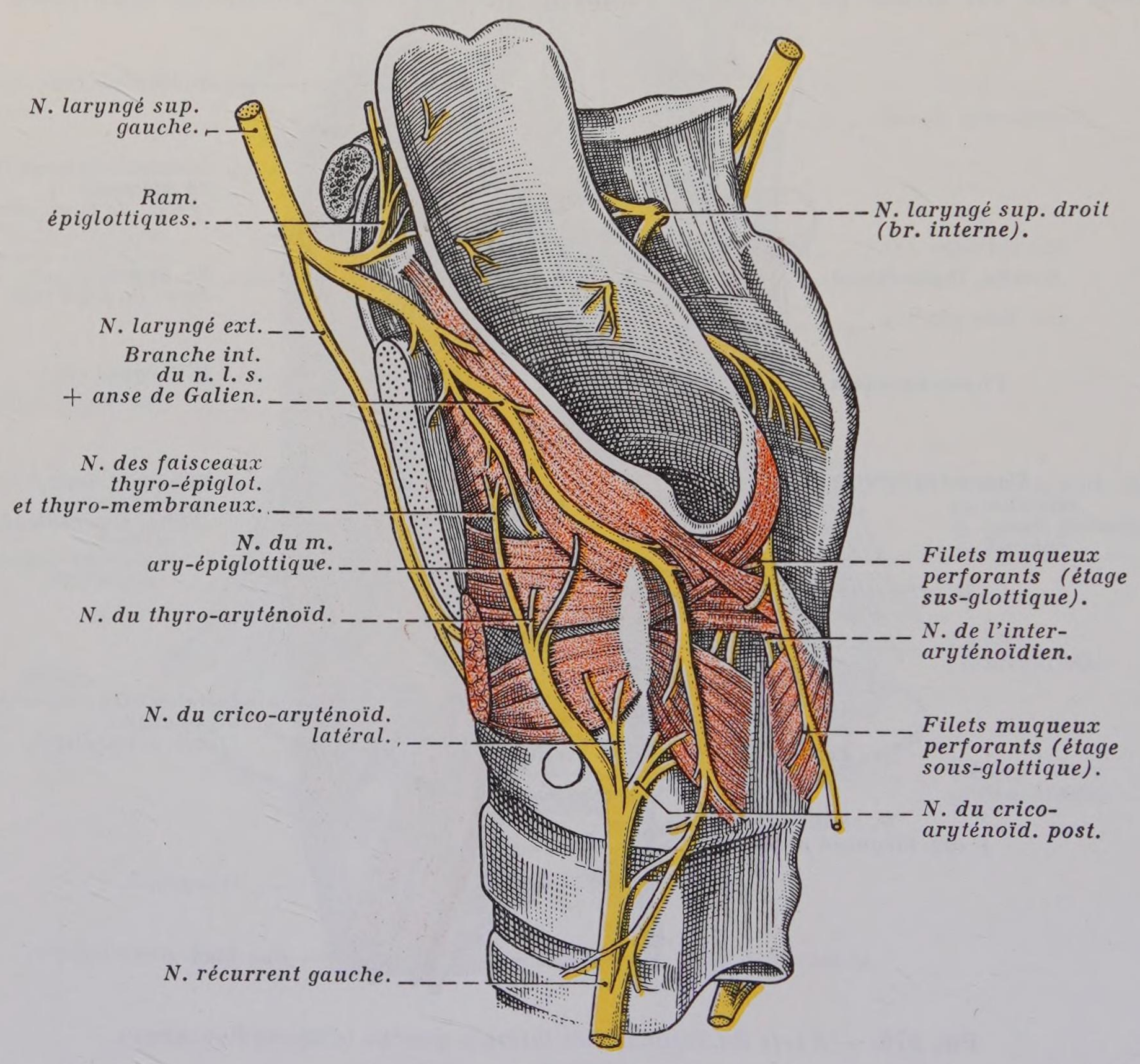

FIG. 580. — *Nerfs du larynx;*
vue postéro-latérale gauche après ablation de la partie gauche du cartilage thyroïde et section du muscle crico-thyroïdien (d'après FARABEUF).

précité, sans lui abandonner de rameau moteur; elle s'anastomose avec une branche descendante venue du nerf laryngé supérieur : c'est l'*anse de Galien* (1); *b)* une branche postérieure, généralement très courte et grêle, se divise très rapidement en deux rameaux destinés respectivement aux muscles crico-aryténoïdien postérieur et ary-aryténoïdien; *c)* et une branche antérieure, plus volumineuse et plus longue, qui se distribue aux autres muscles de l'étui laryngé, à l'exception du crico-thyroïdien (voy. : fig. 580 et 581).

(1) Médecin grec, né à Pergame (130-200).

Le *nerf du crico-aryténoïdien postérieur* est généralement très court; il se détache de la branche postérieure et aborde le muscle par sa face postérieure et près de son bord antéro-externe (voy. : fig. 581).

Le *nerf de l'ary-aryténoïdien,* long et grêle, glisse obliquement entre le chaton cricoïdien et le muscle crico-aryténoïdien postérieur; il aborde par leur face profonde les deux faisceaux transverse et oblique de l'ary-aryténoïdien. Ce nerf est constamment anastomosé avec un rameau venu de la branche interne du nerf laryngé supérieur (sensitif).

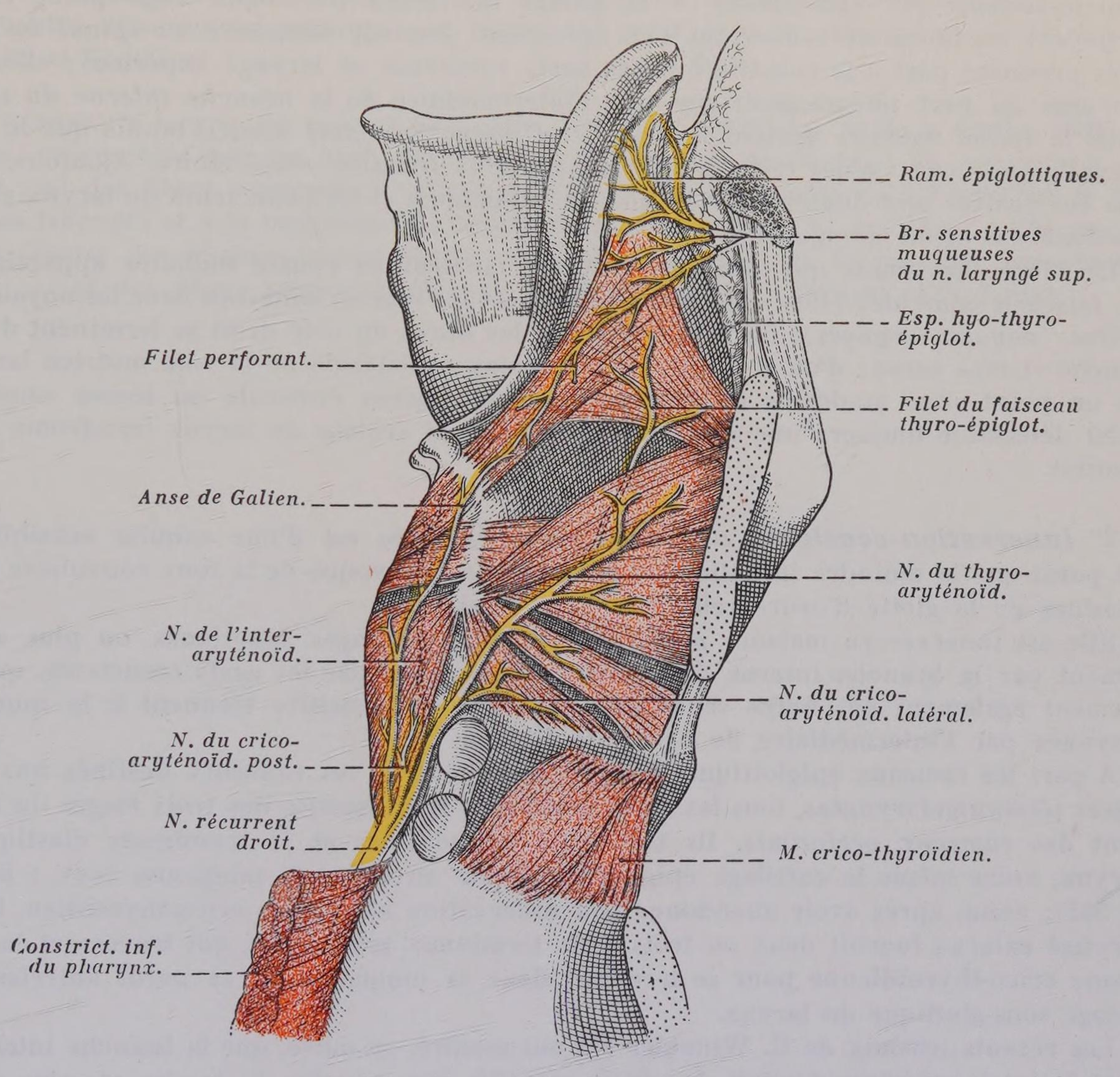

FIG. 581. — *Nerfs du larynx, côté droit.*
La lame latérale du cartilage thyroïde a été sectionnée et rabattue; la moitié droite de l'os hyoïde a été supprimée.

Le *nerf du crico-aryténoïdien latéral,* très court, se détache de la branche antérieure un peu en arrière de l'articulation crico-thyroïdienne inférieure; il aborde le muscle par sa face externe.

Le *nerf du thyro-aryténoïdien* représente le rameau terminal de la branche antérieure; après avoir croisé la face externe du crico-aryténoïdien latéral, il se divise en quatre à cinq filets étagés qui abordent les différents faisceaux du muscle par leur face externe; finalement, il aboutit au faisceau thyro-épiglottique du muscle, où il se termine (voy. : fig. 580 et 581).

La *musculature laryngée,* tant à droite qu'à gauche, est sous la dépendance de *deux centres* : l'un, *cortical*; l'autre, *bulbaire.*

a) Le *centre cortical (centre laryngé phonatoire de Krause)* est situé à cheval sur la partie inférieure de la frontale ascendante *(gyrus precentralis)* et sur le pied de la troisième circonvolution frontale *(pars opercularis)* (pour plus de détails, voy. : *Localisations cérébrales,* tome IV).

b) Le *centre bulbaire* est situé sous le plancher du quatrième ventricule : c'est un noyau somato-moteur qui correspond à la partie inférieure du *noyau vago-spinal (noyau laryngé)*; les fibres nerveuses qui s'en détachent donnent naissance au *spinal bulbaire*; elles prennent part à la constitution des nerfs récurrent et laryngé supérieur; elles sont amenées au nerf pneumogastrique par l'intermédiaire de la *branche interne du spinal*; ainsi le *spinal bulbaire* devient le *nerf de la phonation (nerf vocal),* tandis que le pneumogastrique (nerf vague) reste le nerf annexé à la fonction respiratoire. Ajoutons, enfin, que ces centres sont doubles du fait que les adducteurs et les abducteurs du larynx exigent un double contrôle antagoniste.

Les fibres nerveuses qui unissent le centre cortical au centre bulbaire appartiennent au *faisceau géniculé*; elles sont entrecroisées, avant leur terminaison dans les noyaux bulbaires *(noyaux laryngés),* de telle sorte que les fibres du côté droit se terminent du côté gauche et *vice versa* : d'où il résulte qu'une lésion unilatérale de la voie motrice laryngée en un point situé au-dessus de l'entrecroisement (lésion corticale ou lésion sous-corticale) détermine toujours une paralysie unilatérale et croisée du larynx (syndrome récurrentiel).

2° ***Innervation sensitive.*** — La muqueuse laryngée est d'une exquise sensibilité, à tel point que la moindre irritation ou inflammation provoque de la toux convulsive et des spasmes de la glotte d'ordre réflexe (réflexe tussigène).

Elle est innervée en majeure partie par les nerfs laryngés supérieurs, ou plus spécialement par la branche interne de ces nerfs, mais aussi par les nerfs récurrents, qui renferment également des fibres sensitives; ces rameaux sensitifs viennent à la muqueuse laryngée par l'intermédiaire de l'anse de Galien.

A part les rameaux épiglottiques à trajet ascendant et les rameaux destinés aux gouttières pharyngo-laryngées, tous les nerfs destinés à la muqueuse des trois étages du larynx sont des *rameaux perforants.* Ils traversent les muscles et la membrane élastique du larynx, voire même le cartilage épiglottique, pour atteindre la muqueuse (voy. : fig. 580 et 581); enfin, après avoir abandonné son innervation au muscle crico-thyroïdien, le nerf laryngé externe fournit deux ou trois filets terminaux très grêles, qui traversent la membrane crico-thyroïdienne pour se terminer dans la muqueuse de la paroi antérieure de l'étage sous-glottique du larynx.

Les récents travaux de G. Winckler (1) ont montré, en outre, que la branche interne du nerf laryngé supérieur fournit des *filets sensitifs* aux muscles du larynx et, plus spécialement, aux muscles interaryténoïdien, thyro-aryténoïdien et crico-aryténoïdien latéral; le premier de ces muscles (impair) reçoit constamment et unilatéralement un filet relativement volumineux qui l'aborde par sa face postérieure; une faible partie de ce nerf rejoint la muqueuse laryngée; le deuxième reçoit d'une manière inconstante un filet très grêle qui s'anastomose le plus souvent avec la branche motrice de ce muscle, issue du nerf laryngé inférieur; enfin, les fibres sensitives destinées au crico-aryténoïdien latéral sont acheminées vers ce muscle par une anastomose que le rameau moteur de l'interaryténoïdien issu du nerf récurrent échange avec son nerf sensitif.

---

(1) Article à consulter : G. Winckler : Remarques sur l'innervation motrice et sensitive des muscles du larynx *Comptes rendus de l'Association des Anatomistes,* 1948, p. 424.

3° ***Innervation sympathique.*** — Le sympathique cervical fournit au larynx des *nerfs vaso-moteurs* (1) et des *nerfs sécrétoires* pour les glandes laryngées; en outre, il règle le *tonus* des cordes vocales.

Ces rameaux sont issus du sympathique cervical; les uns suivent les vaisseaux artériels laryngés; les autres *(rameaux laryngés)* proviennent d'anastomoses entre le ganglion cervical supérieur, le nerf laryngé supérieur et le nerf cardiaque supérieur *(anse de Dröbnick)*; ces derniers contribuent à la formation du *plexus laryngé de Haller.*

Des microganglions ont été signalés sur le trajet des rameaux nerveux laryngés.

Le centre vaso-moteur principal du larynx est situé dans le ganglion cervical moyen (Leriche et Fontaine).

En résumé, le larynx est pourvu de *quatre pédicules nerveux* : deux à droite, deux à gauche, représentés par les nerfs laryngés supérieurs et récurrents. Ils apportent au larynx : *a)* des *fibres nerveuses cérébro-spinales, somatiques,* destinées à l'innervation des muscles laryngés et à la muqueuse du larynx *(spinal bulbaire)*; *b)* des *fibres orthosympathiques* issues des chaînes sympathiques cervicales, amenées au larynx par les anastomoses; *c)* et des *fibres parasympathiques* d'origine vagale (J. Delmas et G. Laux).

---

(1) Ouvrage à consulter : R. Azémar : L'innervation vaso-motrice du larynx. *Thèse de Montpellier,* 1931.

APPAREIL RESPIRATOIRE

La respiration est une fonction par laquelle certains êtres vivants puisent l'oxygène dans le milieu où ils vivent en même temps qu'ils rejettent au dehors de l'anhydride carbonique; chez l'homme et chez tous les animaux à vie aérienne, cet échange gazeux est indispensable à la vie; il constitue *l'hématose.*

L'*appareil respiratoire* comprend : 1° un système de conduits vecteurs de l'air atmosphérique et de l'air expiré (présence de CO^2), dont l'ensemble constitue les *voies respiratoires*; celles-ci, destinées à amener l'air dans les poumons, comprennent successivement : les *fosses nasales* (et accessoirement la *bouche*), le *pharynx,* le *larynx,* la *trachée* et les *bronches*; toutefois le larynx, organe de la phonation, doit être considéré comme une partie différenciée du conduit aérifère, ou *conduit naso-laryngo-trachéo-bronchique*; 2° les *poumons,* où le sang veineux se met, par l'intermédiaire d'un riche réseau capillaire, au contact de la paroi des alvéoles pulmonaires, pour y subir l'hématose; 3° une *séreuse,* la *plèvre* qui entoure chaque poumon et en facilite le glissement sur la paroi thoracique et son ampliation; 4° enfin, une puissante musculature dont le jeu continu, permanent et rythmé assure les mouvements respiratoires qui permettent l'introduction de l'air dans les poumons *(air inspiré)* et son expulsion au dehors *(air expiré)* : ce sont les *muscles inspirateurs* et *expirateurs* (voy. : *Diaphragme,* tome I).

La *petite circulation,* ou *circulation pulmonaire,* participe à la fonction respiratoire; le sang veineux est conduit par l'artère pulmonaire aux poumons où il subit son oxygénation au niveau des alvéoles pulmonaires; il est ensuite reconduit au cœur (oreillette gauche) par l'intermédiaire des veines pulmonaires.

Au cours de ce chapitre, nous décrirons successivement : la trachée, les bronches, les poumons et les plèvres.

TRACHÉE

La trachée est la portion des voies aériennes comprise entre le larynx et les bronches; c'est un conduit fibro-musculo-cartilagineux qui, faisant suite au larynx, sert de passage, ainsi que l'arbre bronchique qui le continue, à l'air inspiré et expiré.

Il est constitué par une série de pièces cartilagineuses superposées, en forme de fer à cheval *(anneaux de la trachée),* qui donnent à sa surface extérieure un aspect irrégulier et cannelé, et une consistance rude au toucher, d'où le nom de *trachée-artère.*

SITUATION ET TRAJET. — La trachée est située en avant de l'œsophage, avec lequel elle reste en rapport dans toute l'étendue de son trajet; en arrière des plans musculo-aponévrotiques antérieurs du cou, de l'isthme du corps thyroïde, du manubrium sternal et des gros troncs vasculaires sus-aortiques du médiastin antérieur (tronc brachio-céphalique artériel et tronc veineux brachio-céphalique gauche), et entre les deux poumons.

Chez l'adulte, la trachée descend à peu près verticalement et en position médiane dans

le cou; dès son entrée dans le thorax, elle est légèrement déviée à droite, et, de plus, au fur et à mesure qu'elle descend, elle se dirige d'avant en arrière, en suivant l'inflexion de la colonne vertébrale, devenant ainsi de plus en plus profonde.

Chez l'enfant jusqu'à 7 ans, elle est déviée à droite de la ligne médiane sur tout son trajet.

Située dans le cou, et dans la partie supérieure du thorax, elle présente deux portions, qui sont : *a)* l'une, la *portion cervicale,* facilement accessible, en raison de sa situation plus superficielle : c'est la portion chirurgicale de l'organe (trachéotomie); elle occupe la partie inférieure de la région sous-hyoïdienne médiane; *b)* l'autre, la *portion thoracique,* beaucoup plus profonde et plus difficile à aborder, est située dans la partie la plus reculée du médiastin antérieur; sa face postérieure est située à la limite des deux médiastins.

LIMITES. — **Sa limite supérieure** répond au bord inférieur du cartilage cricoïde ; celui-ci, immédiatement sus-jacent au premier anneau de la trachée, la déborde légèrement en avant; cette disposition permet de repérer facilement l'origine de la trachée et, de ce fait, le premier anneau de la trachée, par le sillon transversal que l'on perçoit à la palpation entre le cartilage cricoïde et la trachée.

Sa limite inférieure répond à la *bifurcation trachéale*; la trachée se divise dans le thorax en *deux bronches,* l'une *droite,* l'autre *gauche*; la démarcation entre trachée et bronches est marquée par l'*éperon trachéal* ou *carina tracheae.*

Projection sur le squelette. — Les rapports de la trachée avec le squelette sont différents chez l'adulte et chez l'enfant.

Chez l'adulte, l'origine de la trachée correspond au tiers inférieur du corps de la sixième vertèbre cervicale. Sa bifurcation, variable suivant la conformation du thorax, répond au bord inférieur de la quatrième vertèbre dorsale ou, le plus souvent, au disque intervertébral qui sépare la quatrième de la cinquième vertèbre dorsale, parfois même au niveau de la moitié supérieure de la cinquième vertèbre dorsale; elle est située à un centimètre à droite de la ligne médiane.

Extérieurement, la *projection postérieure* de la bifurcation trachéale correspond au sommet de l'*apophyse épineuse* de la *quatrième vertèbre dorsale*; sa *projection antérieure* est située à quelques millimètres au-dessous de l'angle de Louis, et répond à la partie supérieure de la deuxième pièce du sternum; au niveau du *deuxième espace intercostal,* elle est distante du sternum de 10 à 12 centimètres.

Chez l'enfant (7 ans), la trachée est située plus haut que chez l'adulte; son origine répond à la cinquième vertèbre cervicale; sa bifurcation répond à la troisième vertèbre dorsale; elle s'abaisse avec l'âge.

Chez le nouveau-né, la trachée est presque exclusivement cervicale; son origine est située au niveau de la quatrième vertèbre cervicale, tandis que sa bifurcation répond au disque intervertébral qui sépare la deuxième de la troisième vertèbre dorsale.

Disons, enfin, que tant chez l'adulte que chez l'enfant, la flexion et l'extension de la tête et du cou rendent les rapports vertébraux de la trachée, à son origine, des plus variables.

DIRECTION. — La trachée n'est pas exactement rectiligne et verticale; elle présente une double obliquité.

Dans le sens antéro-postérieur, l'obliquité (en bas et en arrière) de la trachée est peu apparente, car, parallèle à la colonne vertébrale, si en descendant, elle devient de plus en plus profonde, elle le doit à l'obliquité en sens contraire du sternum, de telle sorte que la distance qui la sépare de la peau est de 8 à 10 millimètres à l'origine, de 3 à 3 cm. 1/2 au niveau de la fourchette sternale, et de 9 à 12 centimètres au niveau de sa bifurcation. Ces

chiffres, variables avec la conformation du thorax et du cou, sont variables également avec la respiration; la distance qui sépare la bifurcation de la trachée de la paroi thoracique antérieure (sternum) augmente pendant l'inspiration et diminue pendant l'expiration; l'écart est de 2 à 2 cm. 1/2 environ.

Dans le sens transversal, l'obliquité est plus marquée; l'extrémité inférieure de la tra-

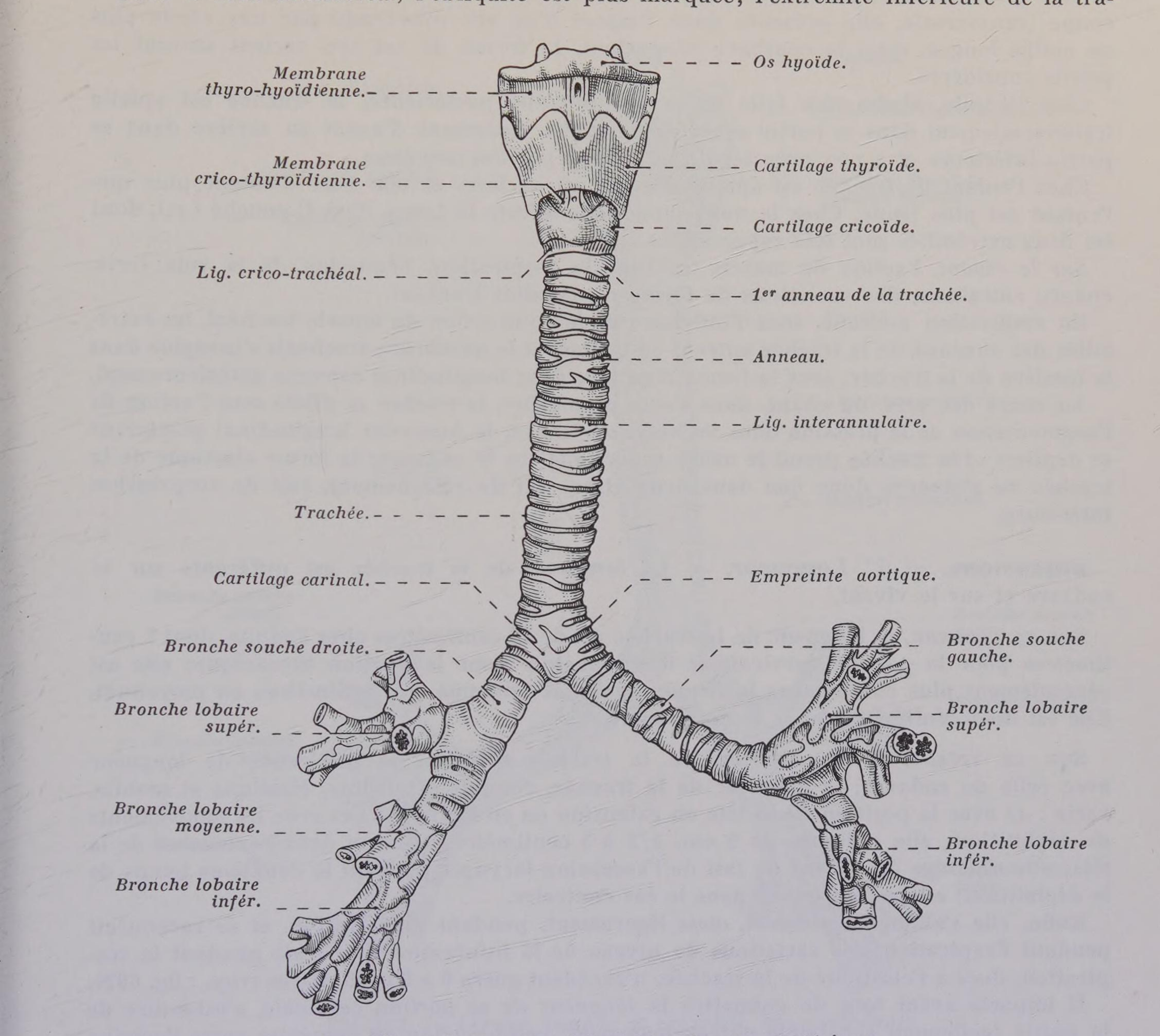

FIG. 582. — *Larynx, trachée et bronches, vue antérieure.*

chée est déjetée de un centimètre environ à droite de la ligne médiane; cette déviation est due au passage de la crosse de l'aorte.

La trachée présente en outre, dans sa portion thoracique, une légère *torsion* suivant son axe, de gauche à droite et d'arrière en avant, de telle sorte que la bronche droite est située sur un plan plus postérieur que la bronche gauche; ce fait est dû à ce que l'aorte, en descendant en arrière du pédicule pulmonaire gauche, refoule la bronche gauche en avant (voy. : fig. 591).

Chez le vieillard, la trachée présente parfois de légères inflexions.

FORME. — La *forme* de la trachée varie suivant qu'on l'envisage sur le cadavre et sur le vivant.

Sur le cadavre, la musculature lisse trachéale étant relâchée, la trachée prend la forme d'un tube cylindrique semi-rigide, dont on aurait remplacé le tiers postérieur par une surface plane chez l'adulte, et le cinquième postérieur seulement chez l'enfant. Sur une coupe transversale, elle présente donc l'aspect d'un arc sous-tendu par une corde plus ou moins longue, mais la courbure et, partant, la forme de cet arc varient suivant les points considérés.

Chez l'adulte, abstraction faite de sa partie plane postérieure, la trachée est aplatie transversalement dans sa partie supérieure, aplatie également d'avant en arrière dans sa partie inférieure et à peu près régulière dans sa portion moyenne.

Chez l'enfant, la trachée est aplatie d'avant en arrière, et elle l'est d'autant plus que l'enfant est plus jeune. Chez le nouveau-né, elle affecte la forme d'un C couché (∩), dont les deux extrémités sont très rapprochées.

Sur le vivant, l'action du muscle trachéal, la respiration, l'émission de la voix (cris, chant), entraînent des variations de forme du conduit trachéal.

En respiration normale, sous l'influence de la contraction du muscle trachéal, les extrémités des anneaux de la trachée entrent en contact et la membrane trachéale s'invagine dans la lumière de la trachée, sous la forme d'un bourrelet longitudinal convexe antérieurement.

Au cours des cris, du chant, dans l'acte de souffler, la trachée se dilate sous l'action de l'augmentation de la pression dans les voies aériennes, le bourrelet longitudinal postérieur se déplisse et la trachée prend le même aspect que sur le cadavre; la forme classique de la trachée ne s'observe donc que dans deux états, soit de relâchement, soit de surpression intérieure.

DIMENSIONS. — *1° **Longueur.*** — La *longueur* de la trachée est différente sur le cadavre et sur le vivant.

Sur le cadavre, la longueur de la trachée est de 13 centimètres chez l'adulte, dont 7 centimètres pour la portion cervicale et 6 centimètres pour la portion thoracique; elle est généralement plus courte chez la femme que chez l'homme (15 millimètres en moyenne). Elle est de 4 centimètres chez le nouveau-né.

Sur le vivant, la constitution de la trachée explique sa différence de longueur avec celle du cadavre; la longueur de la trachée, conduit extensible, élastique et mobile, varie : *a)* avec la position de la tête en extension ou en flexion; *b)* et avec les mouvements de déglutition; elle s'allonge de 2 cm. 1/2 à 3 centimètres environ dans l'extension de la tête; elle s'allonge également du fait de l'ascension laryngée pendant le deuxième temps de la déglutition; elle se raccourcit dans le cas contraire.

Enfin, elle s'allonge également, mais légèrement, pendant l'inspiration, et se raccourcit pendant l'expiration; les variations de niveau de la bifurcation trachéale pendant la respiration, dues à l'élasticité de la trachée, n'excèdent guère 6 à 8 millimètres (voy. : fig. 692).

Il importe avant tout de connaître la *longueur de sa portion cervicale,* c'est-à-dire de la partie facilement accessible chirurgicalement; cette portion est comprise entre l'origine de la trachée et un plan horizontal rasant le bord supérieur du manubrium sternal, plan qui correspond en arrière, au corps ou au bord inférieur de la deuxième vertèbre dorsale; cette portion varie beaucoup suivant les sujets (hauteur du cou) et principalement suivant la situation de la fourchette sternale, en rapport avec l'inclinaison de l'orifice supérieur et de la paroi antérieure du thorax chez l'adulte; elle est en moyenne de 7 centimètres chez l'homme et de 6 cm. 1/2 chez la femme; cette partie correspond généralement aux sept premiers anneaux de la trachée.

Chez l'enfant, sur qui l'on pratiquait fréquemment la trachéotomie, la trachée cervicale est très courte et l'*espace crico-sternal* est de 2 cm. 1/2 à un an; de 3 cm. 1/2 à deux ans et demi; et de 6 centimètres à dix ans (Farabeuf).

2° **Calibre.** — A l'inverse du larynx, le calibre de la trachée est sensiblement uniforme, toutefois il varie suivant les individus et suivant l'âge; il est plus grand chez l'homme que chez la femme et évidemment plus grand chez l'adulte que chez l'enfant; enfin, il varie avec certaines conditions physiologiques, comme l'état de contracture du muscle trachéal; d'autre part, il est proportionnel au volume des poumons.

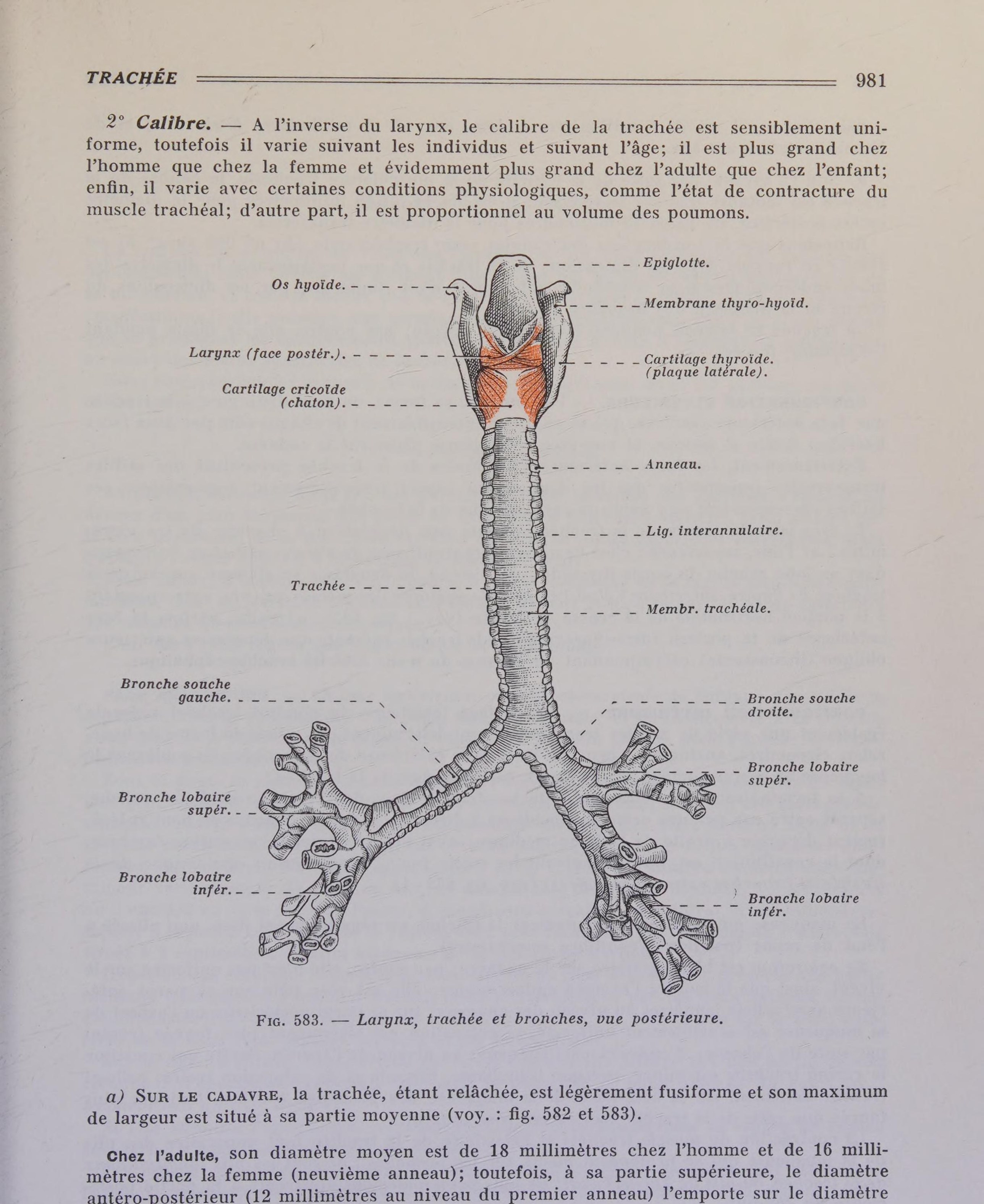

FIG. 583. — *Larynx, trachée et bronches, vue postérieure.*

a) SUR LE CADAVRE, la trachée, étant relâchée, est légèrement fusiforme et son maximum de largeur est situé à sa partie moyenne (voy. : fig. 582 et 583).

Chez l'adulte, son diamètre moyen est de 18 millimètres chez l'homme et de 16 millimètres chez la femme (neuvième anneau); toutefois, à sa partie supérieure, le diamètre antéro-postérieur (12 millimètres au niveau du premier anneau) l'emporte sur le diamètre transversal, alors que dans sa partie inférieure on observe une disposition inverse.

Chez le nouveau-né, le diamètre moyen est de 4 mm. 1/2.

Chez l'enfant, il est de 6 millimètres à deux ans; de 9 millimètres à six ans; et de 10 millimètres à dix ans.

b) Sur le vivant, par suite de la tonicité de la musculature trachéale, le calibre de la trachée est moindre que sur le cadavre; il est de 14 ou 15 millimètres pour le diamètre antéro-postérieur, de 12 ou 13 millimètres pour le diamètre transversal.

Rappelons que la construction des canules pour trachéotomie (du n° 000 au n° 5) est établie en rapport avec les dimensions de la trachée et que pratiquement le diamètre des tubes endoscopiques pour trachéo-bronchoscopie n'est limité que par les dimensions du larynx et le diamètre des bronches souches.

La trachée se rétrécit pendant l'inspiration forcée; par contre, elle se dilate pendant l'expiration forcée.

CONFIGURATION EXTÉRIEURE. — Par suite de sa forme, on peut distinguer à la trachée une face antérieure convexe, qui se continue insensiblement de chaque côté par deux faces latérales, droite et gauche, et une face postérieure, plane sur le cadavre.

Extérieurement, les faces antérieure et latérales de la trachée présentent des saillies transversales superposées qui lui donnent un aspect irrégulièrement segmentaire; ces saillies correspondent aux anneaux cartilagineux de la trachée.

La face latérale gauche de la trachée présente une dépression à chacune de ses extrémités : *a)* l'une, *supérieure* : c'est l'*empreinte thyroïdienne de Nicaise et Lejars,* correspondant au lobe gauche du corps thyroïde; elle s'étend du deuxième au sixième anneau de la trachée; *b)* l'autre, *inférieure* : c'est l'*empreinte aortique* des mêmes auteurs, correspondant à la portion horizontale de la crosse de l'aorte (voy. : fig. 582); *c)* enfin, parfois la face antérieure de la portion intra-thoracique de la trachée présente une dépression antérieure oblique (inconstante) correspondant au passage du tronc artériel brachio-céphalique.

CONFIGURATION INTÉRIEURE. — La surface intérieure du conduit trachéal présente également une série de saillies transversales qui déterminent des reliefs en forme de bourrelets circulaires, analogues à ceux de la surface extérieure de la trachée; ils soulèvent la muqueuse et correspondent aux anneaux cartilagineux de la trachée.

A sa terminaison, la trachée présente les deux orifices des bronches droite et gauche, séparés entre eux par une crête paramédiane à direction sagittale, concave en haut et légèrement déportée à droite de la ligne médiane : c'est l'*éperon trachéal* ou *carina tracheae,* dont la constitution est variable suivant les sujets (voy. : *Constitution anatomique de la trachée et Bronches extra-pulmonaires*) (voy. fig. 652 - 1).

La *muqueuse* qui tapisse intérieurement la trachée est régulièrement lisse, non plissée à l'état de repos (position d'équilibre respiratoire).

Sa coloration est blanc grisâtre sur le cadavre; par contre, elle n'est pas uniforme sur le vivant, ainsi que le montre l'examen endoscopique; elle est rose pâle sur sa paroi antérieure avec reflets jaunâtres au niveau des anneaux; sur sa paroi postérieure ou l'aspect de la muqueuse est sensiblement uniforme, sa coloration est légèrement plus foncée (rosée) par suite de l'absence d'anneaux cartilagineux; au niveau de l'éperon, l'arête qui constitue la *cœrina tracheae* est mince, presque tranchante, luisante et de coloration ivoire; celle-ci tranche nettement sur la coloration de la muqueuse des bronches souches, toujours plus foncée que celle de la trachée (coloration rose foncée).

La contraction du muscle trachéal et l'élasticité de la trachée font apparaître des plis de la muqueuse qui se prolongent même sur les bronches : ce sont les *plis longitudinaux de la trachée,* ou *plis de Zuckerkandl*; ils sont principalement apparents à la partie postérieure du conduit.

*
**

RAPPORTS DE LA TRACHÉE

La trachée est entourée sur toute son étendue par du tissu cellulaire qui favorise ses déplacements; cette couche est d'autant plus abondante qu'on se rapproche davantage de sa bifurcation, et dans le thorax elle se continue avec le tissu cellulaire lâche du médiastin *(mediastinum)*; elle présente une certaine importance pathologique, car c'est à son niveau que se propagent les épanchements gazeux, connus sous le nom d'*emphysème médiastinal,* au cours des plaies pénétrantes de la trachée.

Nous envisagerons les rapports de la trachée successivement dans ses portions cervicale et thoracique.

1. — *Portion cervicale.*

La portion cervicale de la trachée s'étend du bord inférieur du cartilage cricoïde au niveau d'un plan horizontal qui passe en avant par la fourchette sternale, et en arrière par la face supérieure de la deuxième vertèbre dorsale; sa limite supérieure correspond, ainsi que nous l'avons déjà vu, à la sixième vertèbre cervicale.

Ainsi située, la trachée cervicale occupe la partie inférieure de la *région sous-hyoïdienne médiane,* dont les versants latéraux sont limités de part et d'autre par les bords antérieurs des muscles sterno-cléido-mastoïdiens.

C'est dans cette région que l'on pratique la *trachéotomie.*

FACE ANTÉRIEURE. — La *face antérieure,* ou *face chirurgicale* de l'organe, répond de la superficie vers la profondeur, à la peau, fine, très mobile, et très extensible à ce niveau; aussi doit-on la fixer entre le pouce et l'index de la main gauche pour l'inciser correctement dans la trachéotomie.

Sous la peau, le plan sous-cutané comprend : le tissu cellulaire, peu épais chez les sujets amaigris, épais et infiltré de graisse chez les obèses, permettant à la peau une assez grande mobilité; quelques fibres musculaires du peaucier du cou; des filets nerveux issus de la branche cervicale transverse du plexus cervical superficiel; et les *veines jugulaires antérieures,* qui reçoivent les veines superficielles de la région; au nombre de deux, elles cheminent verticalement de haut en bas, de chaque côté de la ligne médiane, à 2 centimètres ou 2 cm. 1/2 environ l'une de l'autre, d'abord sous-cutanées, puis intra- et sous-aponévrotiques; à la partie inférieure de la région, elles sont unies par une anastomose transversale située à 3 centimètres environ au-dessus de la fourchette sternale.

L'*aponévrose cervicale superficielle,* sous-jacente au plan sous-cutané, présente une partie médiane triangulaire à sommet sternal, limitée latéralement par les deux muscles sterno-cléido-mastoïdiens qu'elle engaine en se dédoublant; en bas, elle se fixe sur le bord antérieur de la base de la poignée sternale et sur la clavicule.

Sur la ligne médiane, l'aponévrose cervicale superficielle adhère sur une partie de son étendue à l'aponévrose cervicale moyenne et constitue la *ligne blanche du cou* (voy. : *Aponévroses du cou,* tome I).

Si l'on effondre l'aponévrose cervicale superficielle, on tombe dans un espace dit *espace sus-sternal (espace supra-sternal de Burns).*

Cet espace est limité en arrière par l'aponévrose cervicale moyenne, qui est unie à l'aponévrose cervicale superficielle dans la partie la plus supérieure de la région, tandis qu'à la partie inférieure de la région les deux aponévroses s'écartent l'une de l'autre pour se fixer : la superficielle au bord antérieur de la base du manubrium sternal, et la moyenne sur son bord postérieur; ces deux aponévroses interceptent entre elles un espace

interaponévrotique qui, sur une coupe sagittale, présente une forme triangulaire avec un sommet supérieur au point d'union des deux aponévroses, et une base inférieure représentée par le manubrium sternal; par contre, sur une coupe frontale, il possède la forme d'un triangle à sommet inférieur formé par la convergence des deux sterno-cléido-mastoïdiens, et dont la base correspond à une ligne horizontale résultant de la réunion des deux aponévroses cervicales.

Cet espace présente deux prolongements latéraux terminés en culs-de-sac: ce sont les *culs-de-sac de Grüber*; ils s'étendent horizontalement au-dessus de l'extrémité interne de

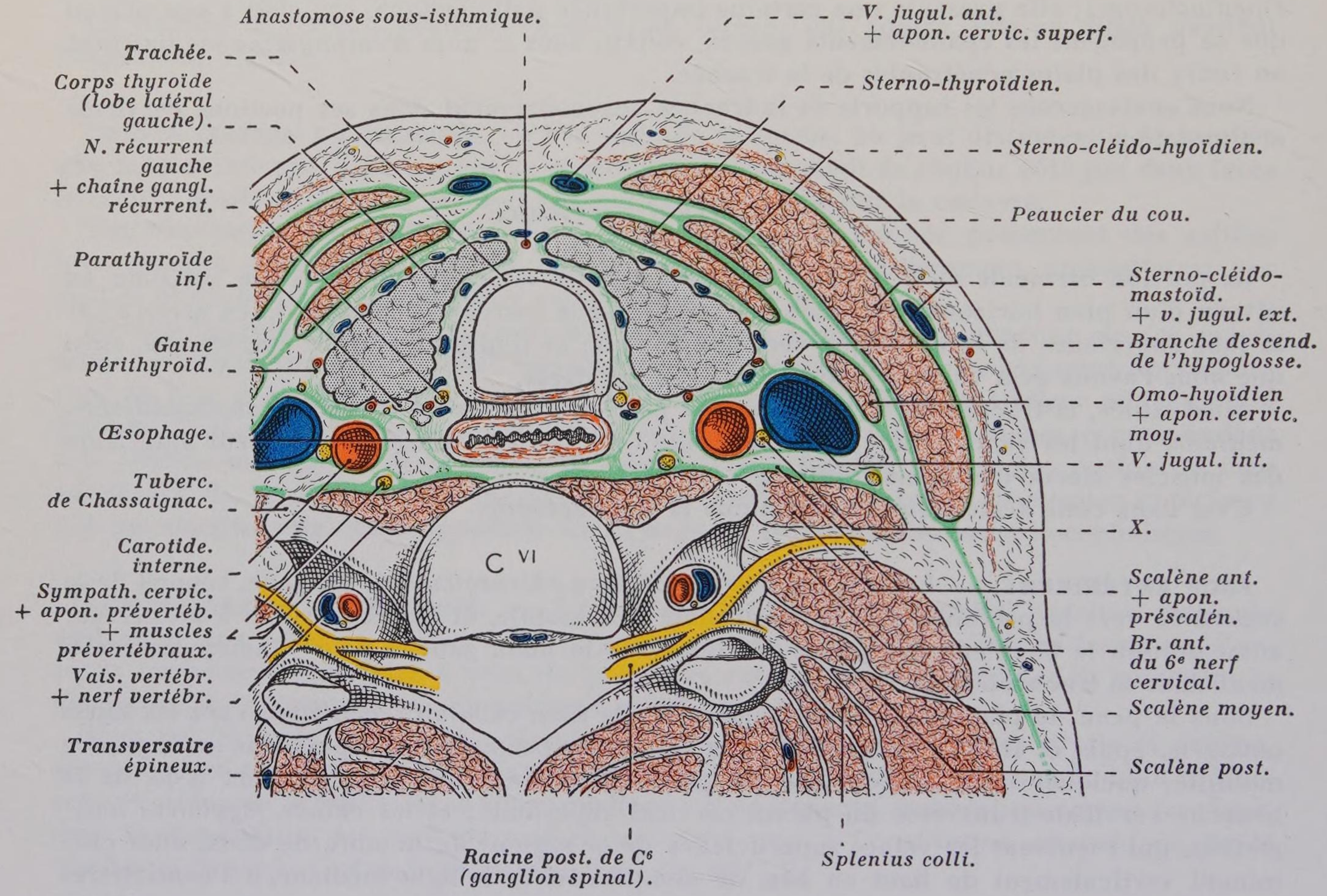

FIG. 584. — *Coupe transversale du cou passant par la partie supérieure de la sixième vertèbre cervicale montrant les rapports des viscères du cou, le paquet vasculo-nerveux et les gaines viscérale et vasculaires du cou; segment inférieur de la coupe.*

la clavicule, sur une longueur de 2 à 3 centimètres, derrière le faisceau sternal du sterno-cléido-mastoïdien qu'ils dépassent rarement en dehors.

Dans cet espace, on trouve du tissu cellulo-adipeux, la partie inférieure des deux veines jugulaires antérieures qui viennent de perforer l'aponévrose cervicale superficielle et leur anastomose transversale, et deux ou trois petits ganglions lymphatiques (ganglions sus-sternaux) (voy. : fig. 585); les rapports de ces veines avec l'aponévrose expliquent la béance de celles-ci, et l'entrée possible d'air lorsqu'on les sectionne (embolie gazeuse).

L'*aponévrose cervicale moyenne*, sous-jacente, est une lame fibreuse qui s'attache, en haut à l'os hyoïde, en bas au manubrium sternal et à la clavicule; elle se dédouble pour engainer de chaque côté de la ligne médiane les muscles sous-hyoïdiens; latéralement, elle s'arrête à l'omo-hyoïdien; placée à la face antérieure et latérale du cou, elle apparaît

comme un rideau musculo-aponévrotique tendu transversalement entre les deux omo-hyoïdiens.

Parmi les muscles sous-hyoïdiens, quatre présentent des rapports intimes avec la face antérieure de la trachée: ce sont les muscles sterno-cléido-hyoïdiens et sterno-thyroïdiens.

Les *muscles sterno-cléido-hyoïdiens* sont les plus superficiels; ils se dirigent obliquement en haut et en dedans, tandis que les *muscles sterno-thyroïdiens,* sous-jacents aux précédents, se dirigent en haut et en dehors; les premiers se rejoignent à leur extrémité supérieure, tandis que les deuxièmes restent légèrement écartés l'un de l'autre au niveau du bord supérieur du sternum; ces quatre muscles délimitent par leurs bords internes ou axiaux un espace losangique allongé, à grand axe vertical et médian : c'est le *losange intermusculaire antérieur du cou,* ou *losange de la trachéotomie;* c'est dans l'axe de ce losange que l'on pratique la trachéotomie (voy. : *Muscles sous-hyoïdiens,* tome I).

Ce losange est occupé par l'aponévrose cervicale moyenne, épaisse et nacrée, placée devant la trachée (voy. : fig. 584); quant aux muscles omo-hyoïdiens, ils sont plus en dehors et non en rapport avec la trachée.

Sous cette aponévrose, on trouve l'isthme du corps thyroïde, couché transversalement sur la partie supérieure de la trachée, et au-dessous de lui une nappe de tissu celluleux quelque peu vasculaire qui sépare l'aponévrose de la trachée (voy. : fig. 584).

Par suite des connexions de la face antérieure de la trachée avec l'isthme du corps thyroïde, on peut diviser les rapports de cette face en *trois segments* qui sont de haut en bas : un *segment sus-isthmique,* un *segment rétro-isthmique* et un *segment sous-isthmique.*

*1° **Segment rétro-isthmique.*** — L'isthme du corps thyroïde est appliqué directement sur la face antérieure de la trachée, dont il recouvre les deuxième, troisième et parfois quatrième anneaux; il adhère intimement à la partie médiane de la face antérieure de la trachée par des tractus fibreux, dépendances de la gaine périthyroïdienne *(ligament médian de Grüber),* si bien que le corps thyroïde suit tous les déplacements du larynx et de la trachée pendant la déglutition; néanmoins, il est assez facilement isolable de la trachée au cours de la thyroïdectomie (voy. : fig. 585 et 586).

De son bord supérieur, et le plus souvent un peu à gauche de la ligne médiane, émerge la *pyramide de Lalouette* (voy. : *Corps thyroïde*).

*2° **Segment sus-isthmique.*** — Au-dessus de l'isthme, la trachée n'offre qu'une très courte portion et répond à son premier anneau que l'isthme découvre toujours en position normale, mais qu'il recouvre en position haute (voy. : fig. 711).

Elle répond à l'anastomose transversale sus-isthmique des artères thyroïdiennes supérieures droite et gauche; cette anastomose inconstante, est accompagnée de sa veine homonyme, la *veine communicante sus-isthmique,* toutes les deux longent le bord supérieur de l'isthme, en avant du premier anneau de la trachée.

On rencontre également, à ce niveau, le cartilage cricoïde qui surmonte et déborde en avant le premier anneau de la trachée; le ligament médian de Grüber et la base de la pyramide de Lalouette sont appliqués sur la face antérieure de cet anneau; quant au ganglion prélaryngé de Poirier, il est généralement plus haut situé dans l'angle d'écartement des deux muscles crico-thyroïdiens *(V prélaryngé)* (voy. : fig. 578 et 586).

*3° **Segment sous-isthmique.*** — Au-dessous de l'isthme, on rencontre dans l'*espace prétrachéal,* compris entre la face antérieure de la trachée et l'aponévrose cervicale moyenne, de nombreux vaisseaux : c'est tout d'abord un plexus veineux, appelé *plexus veineux sous-isthmique,* dont les veines d'origine émanent du bord inférieur de l'isthme; ce plexus est directement appliqué en avant de la trachée qu'il déborde latéralement; il se rend, à droite et à gauche, dans les veines thyroïdiennes inférieures, et dans sa partie moyenne, aux *veines thyroïdiennes médianes,* ou *veines jugulaires profondes antérieures de*

Tillaux; ces veines descendent en avant de la trachée pour se déverser dans le tronc veineux brachio-céphalique gauche; elles sont accompagnées dans leur trajet par l'*artère thyroïdienne moyenne de Neubauer*, artère inconstante, branche de la crosse de l'aorte ou du tronc artériel brachio-céphalique (voy. : fig. 132 et 586).

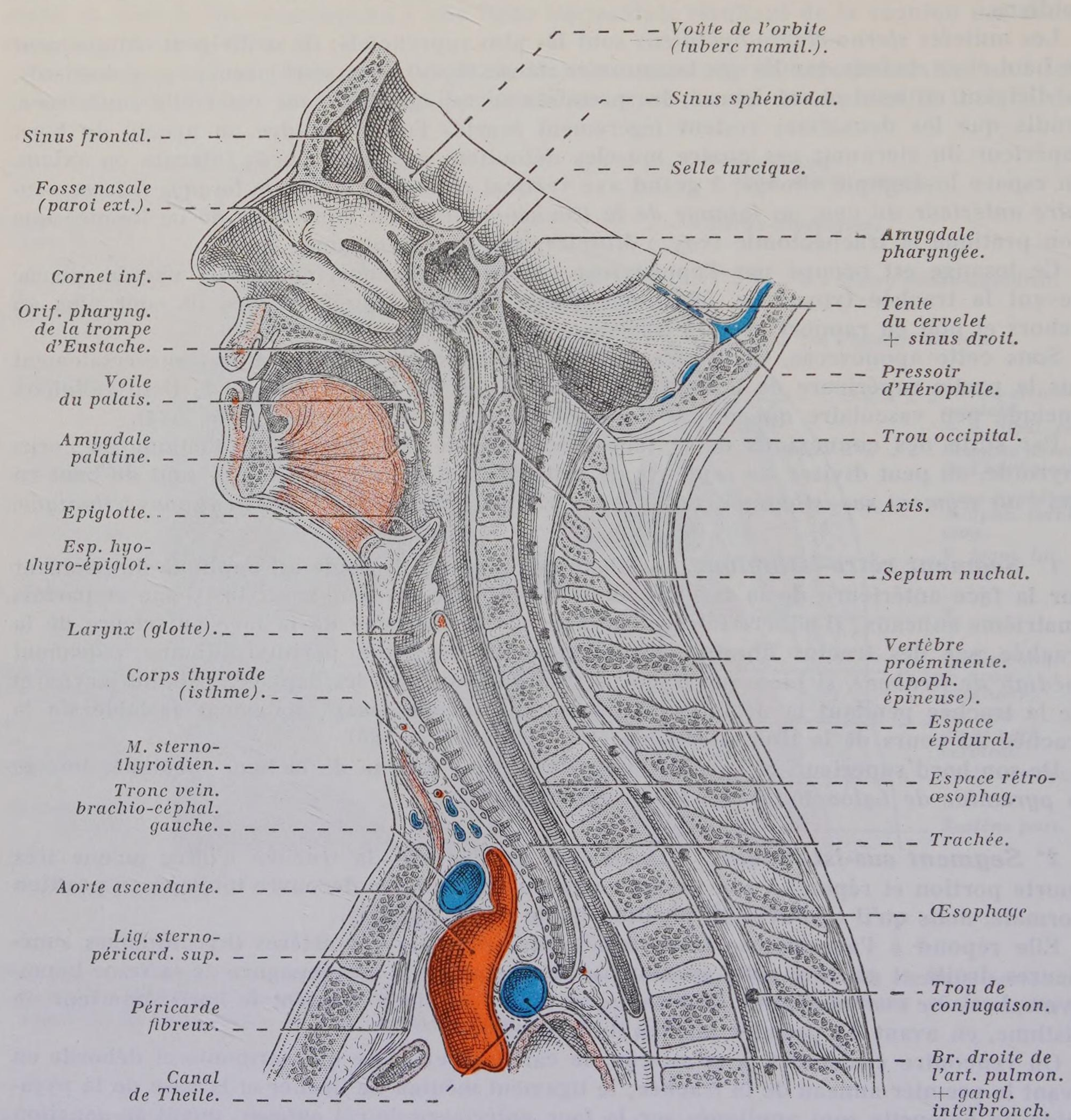

FIG. 585. — *Coupe médio-sagittale de la tête et du cou montrant les rapports du larynx et de la trachée; segment droit de la coupe.*

Les veines thyroïdiennes médianes ont un volume relativement considérable; à la partie supérieure de l'étage sous-isthmique, elles sont contenues, ainsi que l'épanouissement des branches de l'artère thyroïdienne moyenne, dans l'épaisseur d'une lame conjonctivo-vasculaire que nous désignons sous le nom de *lame vasculaire thyroïdienne sous-isthmique* ou *médiane*; à la partie inférieure, elles sont maintenues béantes par une gaine conjonctivo-vasculaire lamelleuse : cette gaine, continuation vers le bas de la lame vascu-

laire précédente, est plaquée sur la face antérieure de la trachée; à son entrée dans le thorax, elle entoure le tronc veineux brachio-céphalique gauche, et se perd au-dessous de ce vaisseau sur la face antérieure et sur le sommet du péricarde; l'ensemble constitue la *lame* ou *ligament thyro-péricardique*; entre cette lame en arrière et l'aponévrose cervicale moyenne en avant se trouve l'espace prétrachéal qui chez l'enfant, est représenté par la *loge thymique*, dont la partie supérieure est cervicale (voy. : fig. 62).

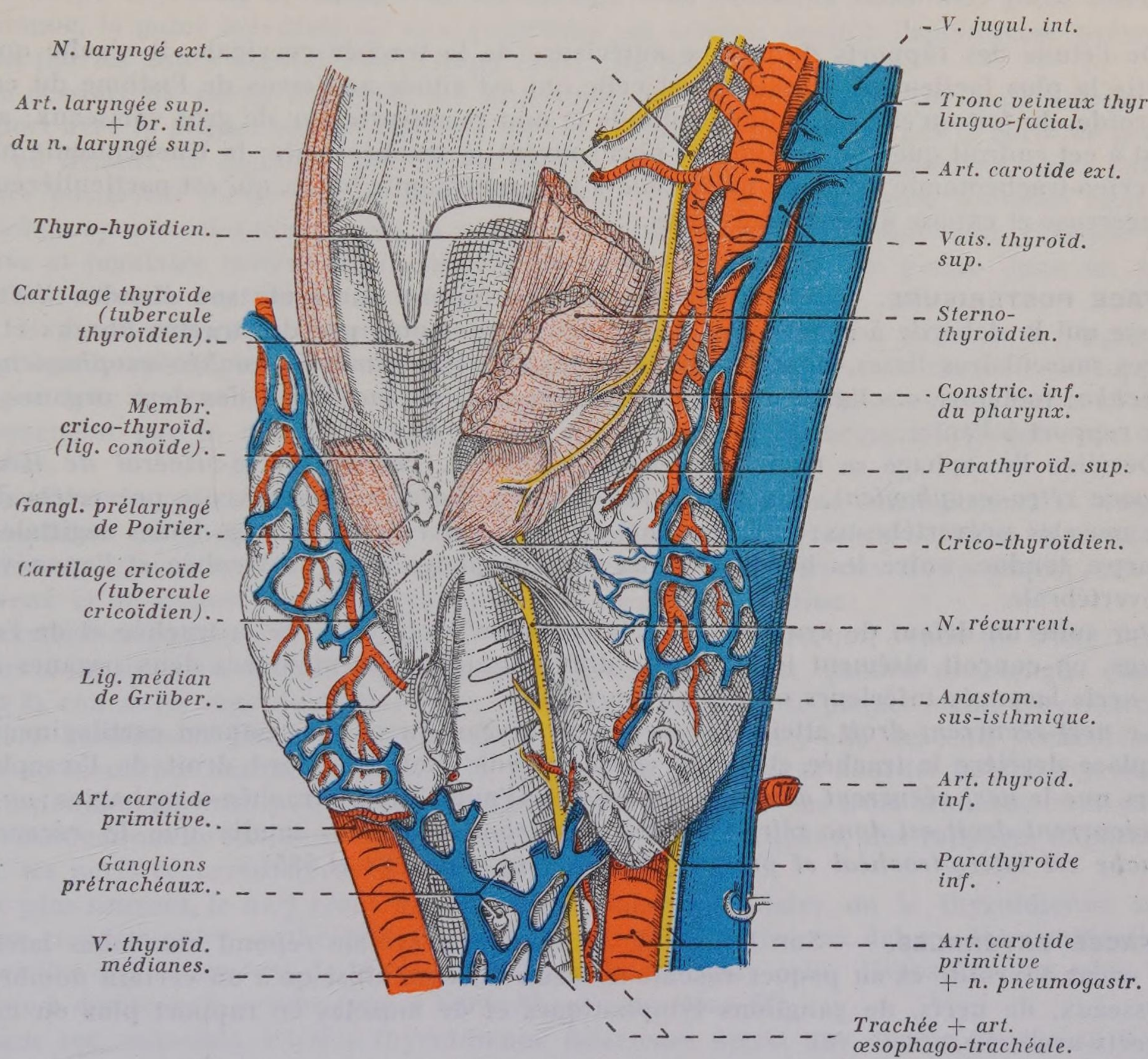

FIG. 586. — *Rapports de la trachée et du corps thyroïde sur une vue antéro-latérale gauche.*

L'isthme du corps thyroïde et le ligament médian de Grüber ont été sectionnés sur la ligne médiane et le lobe thyroïdien gauche récliné de dedans en dehors et de haut en bas pour montrer la trachée et le nerf récurrent gauche.

On trouve également, sous-jacente au bord inférieur de l'isthme, placée transversalement entre les mailles d'origine du plexus sous-isthmique, l'*anastomose sous-isthmique* des deux artères thyroïdiennes inférieures droite et gauche et sa veine satellite, la *veine communicante sous-isthmique*; enfin signalons, au-devant de la trachée, des ganglions lymphatiques prétrachéaux, qui reçoivent des troncs collecteurs laryngés et trachéaux.

Le tronc veineux brachio-céphalique gauche est habituellement caché derrière le manubrium sternal; toutefois, lorsqu'il est dilaté par stase veineuse, il peut remonter au-dessus du bord supérieur du manubrium sternal; chez l'enfant, il déborde assez souvent ce dernier.

On peut également trouver en avant de la trachée, mais plus profondément, la bifurcation du tronc artériel brachio-céphalique, lorsque celui-ci se divise très haut à la base du cou; en conséquence, l'origine de la carotide primitive droite croise obliquement la face antérieure de la trachée cervicale (voy. : fig. 132).

A la partie inférieure du segment sous-isthmique et dans le tissu cellulaire prétrachéal, le *thymus* (chez l'enfant) est situé dans la *loge thymique,* son extrémité supérieure remonte à un centimètre au moins au-dessus du sternum jusqu'à 2 ans.

De l'étude des rapports de la face antérieure de la trachée cervicale, il résulte que la partie la plus facilement accessible est celle qui est située au-dessus de l'isthme du corps thyroïde, du fait qu'elle est moins profonde et non recouverte par de gros vaisseaux; aussi c'est à cet endroit que l'on pratique le plus souvent la trachéotomie; la trachéotomie haute ou crico-trachéotomie est donc préférable à la trachéotomie basse, qui est particulièrement dangereuse et expose à des hémorragies.

FACE POSTÉRIEURE. — En arrière, la trachée répond sur toute son étendue à l'*œsophage* qui la déborde à gauche; les deux organes sont unis par des tractus fibreux et des fibres musculaires lisses, dont l'ensemble constitue les *ligaments trachéo-œsophagiens de Luschka*; toutefois, ces ligaments n'empêchent pas les déplacements des deux organes l'un par rapport à l'autre.

Derrière l'œsophage se trouve un espace celluleux, l'*espace rétro-viscéral de Hencke* (*espace rétro-œsophagien*), qui sépare les deux conduits de l'aponévrose prévertébrale et des muscles prévertébraux; latéralement, cet espace est limité par les lames sagittales de Charpy, tendues entre les bords latéraux de l'œsophage et de la trachée et l'aponévrose prévertébrale.

Par suite du défaut de symétrie dans la situation réciproque de la trachée et de l'œsophage, on conçoit aisément les rapports différents que présentent ces deux organes avec les nerfs laryngés inférieurs ou nerfs récurrents.

Le *nerf récurrent droit* atteint la trachée au niveau du sixième anneau cartilagineux; il se place derrière la trachée et monte verticalement contre le bord droit de l'œsophage, alors que le *nerf récurrent gauche* chemine dans l'angle dièdre trachéo-œsophagien; *au cou, le récurrent droit est donc rétro-trachéal et latéro-œsophagien,* tandis que *le récurrent gauche est latéro-trachéal et pré-œsophagien* (voy. : fig. 584 et 585).

FACES LATÉRALES. — Sur les côtés, la trachée cervicale répond aux lobes latéraux du corps thyroïde et au paquet vasculo-nerveux du cou, ainsi qu'à un certain nombre de vaisseaux, de nerfs, de ganglions lymphatiques et de muscles en rapport plus ou moins directs avec elle.

Le *corps thyroïde* forme dans son ensemble une gouttière à concavité postérieure qui enveloppe la trachée, et ses lobes latéraux s'appliquent par leur face interne sur les côtés de la trachée (voy. : fig. 712 et 713).

Ils recouvrent à peu près les deux tiers supérieurs des faces latérales de la trachée cervicale; d'autre part, le lobe gauche détermine, sur la face latérale correspondante du conduit, une empreinte ovalaire : c'est *l'empreinte thyroïdienne.*

Les deux lobes latéraux du corps thyroïde sont unis à la trachée par des tractus fibreux, expansions de sa gaine périglandulaire *(gaine périthyroïdienne),* de telle sorte que le corps thyroïde suit tous les mouvements de la trachée, mais comme la trachée est solidaire du larynx et de la musculature pharyngée par l'intermédiaire du constricteur inférieur du pharynx, le meilleur signe clinique en faveur d'une tumeur thyroïdienne est donc sa mobilisation verticale pendant la déglutition.

Chaque lobe latéral du corps thyroïde est uni à la face latérale de la trachée par une lame fibreuse constituée par l'expansion trachéale de la lame vasculaire de la thyroïdienne inférieure ou *ligament latéral interne de Grüber* (voy. : *Corps thyroïde*) (voy. : fig. 238).

Néanmoins, malgré cette adhérence des deux organes, la glande thyroïdienne est facilement décollable de la trachée au cours des thyroïdectomies; enfin, l'on comprend que, par suite des rapports intimes des lobes latéraux du corps thyroïde et de la trachée, les tumeurs de la glande retentissent sur le rôle physiologique du conduit trachéal : ainsi s'expliquent la dyspnée, le tirage, le cornage même, dans les goitres volumineux s'accompagnant de déviation et d'aplatissement des parois de la trachée.

Le corps thyroïde, la trachée et l'œsophage sont contenus dans une gaine fibreuse commune, la *gaine viscérale du cou,* prolongée en arrière, jusqu'à l'aponévrose prévertébrale, par les lames sagittales de Charpy (voy. : fig. 584).

Au-dessous du corps thyroïde, les faces latérales de la trachée cervicale entrent en rapport avec le *paquet vasculo-nerveux du cou*; celui-ci est constitué par la carotide primitive en dedans, la jugulaire interne en dehors et le nerf pneumogastrique dans l'angle dièdre postérieur formé par les deux vaisseaux; ces trois organes sont contenus dans un manchon aponévrotique commun, la *gaine vasculaire du cou*; intérieurement, carotide primitive et jugulaire interne sont séparées par une cloison fibreuse placée dans un plan sagittal : c'est le *septum de Langenbeck* (voy. : fig. 584).

A la face externe du paquet vasculo-nerveux du cou et de sa gaine sont étagés les ganglions lymphatiques de la *chaîne jugulaire interne,* et, de ce fait, ils sont en rapport éloigné avec la trachée; la face externe du paquet vasculo-nerveux est, en outre, croisée obliquement par le muscle omo-hyoïdien, aussi la même remarque s'applique-t-elle à ce dernier.

En avant du paquet vasculo-nerveux jugulo-carotidien chemine verticalement, la branche descendante de l'hypoglosse; elle forme, en s'anastomosant avec la branche descendante interne du plexus cervical, une anse nerveuse qui est placée au-devant du paquet vasculo-nerveux et au-dessus du tendon intermédiaire de l'omo-hyoïdien.

Derrière ce paquet chemine l'*artère thyroïdienne inférieure* qui, venue du tronc thyro-bicervico-scapulaire, branche de la sous-clavière, décrit tout d'abord une longue courbe dont la concavité regarde en bas et en avant, séparant ainsi le paquet jugulo-carotidien de l'artère vertébrale; puis, en arrière de la jugulaire interne, elle descend verticalement pour se recourber ensuite en dedans de la carotide primitive et aborder le lobe thyroïdien correspondant par son pôle inférieur, après s'être divisée en ses trois branches terminales; ses ramifications présentent, contre la face latérale de la trachée, des rapports importants avec les nerfs récurrents (voyez plus loin).

Le plus souvent, le *nerf récurrent* traverse la lame vasculaire de la thyroïdienne inférieure et passe entre ses branches; cependant, il passe parfois en dehors des ramifications artérielles qui le séparent de la face latérale de la trachée; cette disposition est plus fréquente à droite qu'à gauche (voy. : *Nerfs récurrents,* tome IV).

Dans son ensemble, l'artère thyroïdienne inférieure décrit une double courbe en S italique, et avant d'aborder le corps thyroïde, elle croise obliquement la face latérale de la trachée, séparant celle-ci du paquet vasculo-nerveux du cou (voy. : fig. 716).

Toutefois, il est à remarquer que les rapports que présente la trachée cervicale avec le paquet vasculo-nerveux du cou ne sont immédiats qu'au niveau de la base du cou; au-dessus du sternum, en effet, et par suite de leur direction oblique en haut et en dehors, les vaisseaux jugulo-carotidiens se trouvent séparés du conduit trachéal par un intervalle qui s'accroît graduellement au fur et à mesure que l'on s'élève; puis, arrivé au niveau du corps thyroïde, le paquet vasculo-nerveux glisse à la face postéro-externe du lobe latéral correspondant qu'il déprime en gouttière, le lobe latéral du corps thyroïde le séparant ainsi de la face latérale de la trachée (voy. : fig. 584).

Enfin, parmi les organes du paquet vasculo-nerveux, seules les carotides primitives sont en rapport presque immédiat avec les faces latérales de la trachée; à la base du cou, la jugulaire interne et le pneumogastrique sont plus externes, donc plus éloignés; aussi, dans la ligature de la carotide primitive, est-il recommandé d'écarter en dedans le conduit tra-

chéal, cette manœuvre permettant de découvrir plus aisément le vaisseau (voy. : *Carotides primitives*).

C'est dans cet intervalle, comblé de tissu celluleux et compris entre la trachée et le paquet vasculo-nerveux du cou, que cheminent verticalement les nerfs récurrents : le *nerf récurrent droit* situé sur un plan plus antérieur et plus externe que le gauche passe le plus souvent en avant du tronc de l'artère thyroïdienne inférieure, tandis que le *nerf récurrent gauche* logé dans l'angle dièdre trachéo-œsophagien est seul en rapport latéralement avec la trachée; d'autre part, il passe le plus souvent en arrière ou entre les branches de division de l'artère thyroïdienne inférieure, et dans la plupart des cas, il y a toujours plus de branches artérielles en avant et en dehors du nerf qu'en arrière et en dedans.

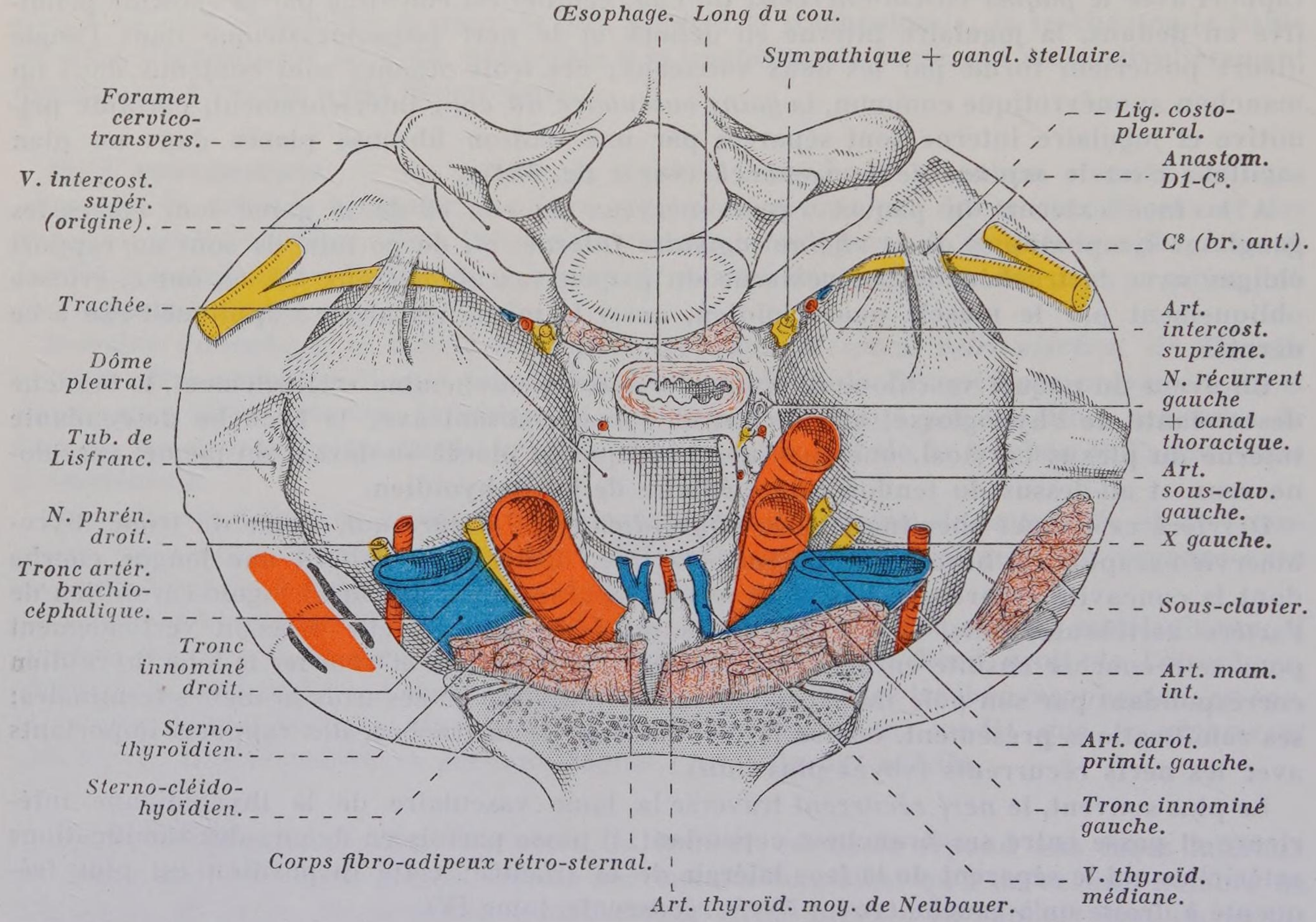

FIG. 587. — *Coupe transversale oblique passant par la partie supérieure du manubrium sternal et par le disque intervertébral C7-D1, montrant l'orifice supérieur du thorax (vue cavalière), les dômes pleuraux et les rapports des organes du vestibule médiastinal.*

Les deux nerfs récurrents sont accompagnés dans leur trajet par des troncs collecteurs et par des ganglions lymphatiques, dont l'ensemble forme la *chaîne récurrentielle.*

A la base du cou, c'est-à-dire à son entrée dans le thorax, la trachée, accompagnée de l'œsophage en arrière, plonge entre les deux dômes pleuraux pour traverser l'orifice supérieur du thorax, où elle occupe le *vestibule médiastinal,* dans un espace compris entre la saillie du corps de la deuxième vertèbre dorsale en arrière et le versant interne des dômes pleuraux latéralement, sur lesquels s'insèrent les bandelettes vertébro-pleurales. Latéralement, la trachée répond, à ce niveau, aux ligaments vertébro-péricardiques de Béraud.

Par suite de l'obliquité de haut en bas et d'arrière en avant du plan de l'orifice supérieur du thorax, on conçoit aisément que la face antérieure de la trachée soit encore cervicale, alors que sa face postérieure est déjà intra-thoracique (voy. : *Vestibule médiastinal*).

2. — *Portion thoracique.*

Dans le thorax, la trachée occupe le tiers supérieur de la cavité thoracique, et sa face postérieure est à l'union des deux médiastins, antérieur et postérieur; par ce fait, la trachée est donc un organe médiastinal antérieur (voy. : fig. 740 et 741).

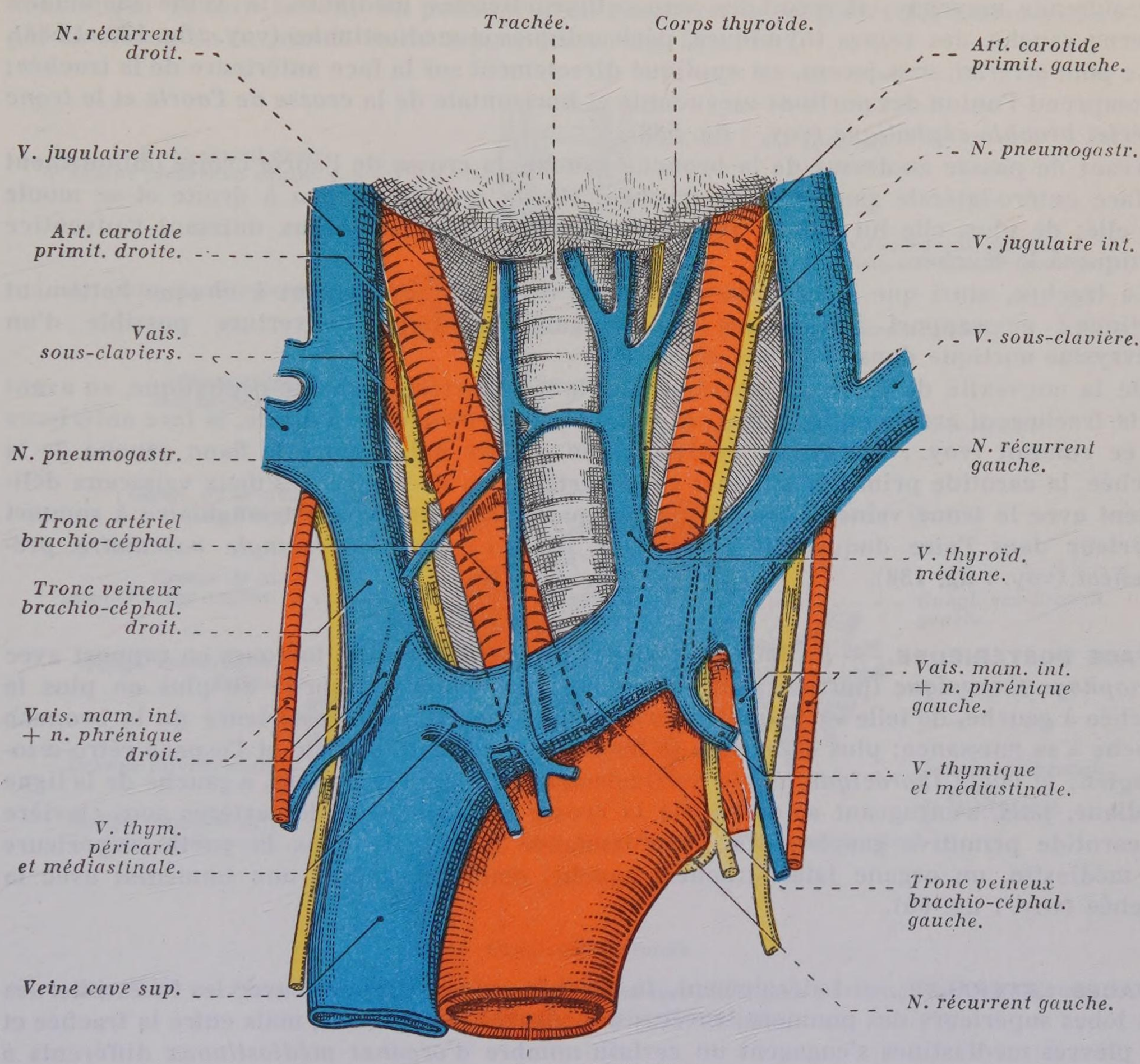

FIG. 588. — *Rapports antérieurs de la trachée dans le thorax. Plans vasculaires prétrachéaux* (d'après J. BRAINE).

FACE ANTÉRIEURE. — Sa face antérieure répond successivement d'avant en arrière : au *sternum* et, plus spécialement, à la poignée du sternum (manubrium sternal), sur la face postérieure de laquelle s'insèrent les muscles sterno-thyroïdiens.

Derrière le sternum, on rencontre successivement un plan fibreux, un plan veineux et un plan artériel.

Le *plan fibreux* est représenté par le ligament sterno-péricardique supérieur de Luschka; à ce niveau, le *thymus* est compris dans sa loge chez l'enfant; il laisse des vestiges cellulo-

graisseux chez l'adulte : c'est le corps fibro-adipeux rétro-sternal (voy. : *Thymus*) (voy. : fig. 587).

Le *plan veineux* est constitué par le gros *tronc veineux brachio-céphalique gauche*, presque horizontal, couché sur la crosse de l'aorte; il est dirigé obliquement en bas et à droite; il se réunit au tronc veineux brachio-céphalique droit, à droite de la trachée, pour former la veine cave supérieure; rappelons qu'il est compris dans le ligament thyro-péricardique, véritable lame vasculaire des affluents supérieurs de ce tronc et de l'artère thyroïdienne moyenne; il reçoit les veines thyroïdiennes médianes, la veine mammaire interne gauche, des veines thymiques, péricardiques et médiastinales (voy. : fig. 132 et 588).

Le *plan artériel*, sous-jacent, est appliqué directement sur la face antérieure de la trachée; il comprend l'union des portions ascendante et horizontale de la *crosse de l'aorte* et le *tronc artériel brachio-céphalique* (voy. : fig. 588).

Avant de passer au-dessus de la bronche gauche, la crosse de l'aorte croise obliquement la face antéro-latérale gauche de la trachée; elle la refoule un peu à droite et se moule sur elle; de plus, elle lui adhère intimement par des tractus fibreux unissant l'adventice aortique à la trachée.

La trachée, ainsi que la bronche gauche, se déplacent légèrement à chaque battement aortique ; ce rapport intime des deux organes explique l'ouverture possible d'un anévrysme aortique dans les voies aériennes.

De la convexité de la crosse aortique naît le tronc artériel brachio-céphalique, en avant de la trachée; il croise obliquement de bas en haut et de gauche à droite, la face antérieure de ce conduit (voy. : fig. 416 et 588); plus en arrière naît, contre le flanc gauche de la trachée, la carotide primitive gauche; en s'écartant l'un de l'autre, ces deux vaisseaux délimitent avec le tronc veineux brachio-céphalique gauche un espace triangulaire à sommet inférieur dans l'aire duquel on aperçoit la trachée : c'est le *triangle vasculaire prétrachéal* (voy. : fig. 138).

FACE POSTÉRIEURE. — La face postérieure de la trachée reste toujours en rapport avec l'*œsophage thoracique* (portion supra-bifurcale); ce conduit déborde de plus en plus la trachée à gauche, de telle sorte qu'il va croiser plus bas la face postérieure de la bronche gauche à sa naissance; plus en arrière se trouvent la colonne dorsale et l'espace rétro-œsophagien; le *canal thoracique* monte verticalement derrière l'œsophage, à gauche de la ligne médiane, puis, s'engageant au-dessus de la crosse aortique entre les artères sous-clavière et carotide primitive gauche, il a donc tendance à devenir dans la partie supérieure du médiastin, un organe latéro-trachéal gauche, mais de rapport non immédiat avec la trachée (voy. : fig. 60).

FACES LATÉRALES. — Latéralement, la trachée entre en rapport avec les faces internes des lobes supérieurs des poumons, revêtus des plèvres médiastines; mais entre la trachée et les plèvres médiastines s'engagent un certain nombre d'*organes médiastinaux* différents à droite et à gauche.

1° ***A droite,*** le tronc artériel brachio-céphalique contourne la face antérieure, puis la face latérale droite de la trachée, où il se divise, à la base du cou, en carotide primitive droite et sous-clavière droite (voy. : fig. 135 et 137).

Le nerf pneumogastrique droit descend du cou en croisant la face antérieure de l'artère sous-clavière droite, au niveau de laquelle, il abandonne son récurrent; puis il se porte en bas et en arrière pour gagner la face postérieure du pédicule pulmonaire droit; dans ce trajet oblique, le nerf est appliqué contre la face latérale de la trachée.

Sur un plan plus antérieur, la veine cave supérieure, formée par la réunion des deux troncs innominés, reçoit par sa face postérieure et au-dessus de la bronche droite la *crosse de la grande veine azygos*; cette crosse croise d'arrière en avant la face latérale de la

trachée, dont elle est séparée par le pneumogastrique droit (voy. : fig. 58, 111 et 119); plus en avant et plus en dehors, le nerf phrénique droit descend le long de la veine cave supérieure.

A ce niveau, la face latérale droite de la trachée prend part à la constitution de la *loge de Baréty*, ou *loge paratrachéale droite*; celle-ci est limitée : *en avant*, par la veine cave supérieure et par le tronc innominé droit; *en arrière*, par la face antéro-latérale droite de la trachée; *en dedans*, par la crosse de l'aorte et le tronc artériel brachio-céphalique; *en dehors*, par la face interne du poumon droit recouvert de sa plèvre médiastine; et *en bas*, par la crosse de la grande veine azygos (voy. : fig. 58).

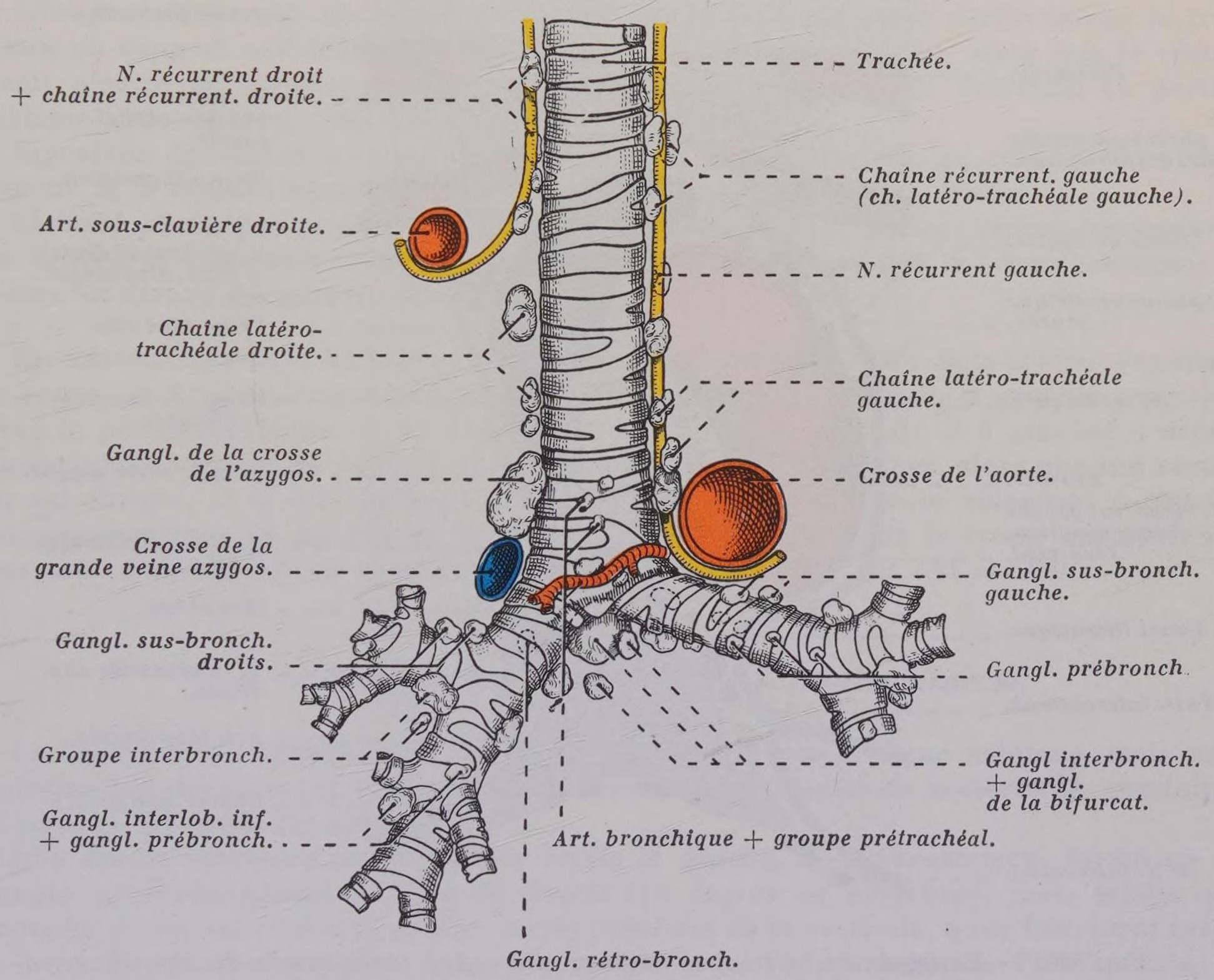

FIG. 589. — *Chaînes et groupes ganglionnaires lymphatiques péritrachéo-bronchiques, vue antérieure* (demi-schématique).

Cette loge est occupée par le *groupe latéro-trachéal droit* des ganglions péritrachéo-bronchiques (ganglions prétrachéo-bronchiques droits de Baréty); ceux-ci, remarquables par leur situation, leur forme, leur volume et leur répartition, sont au nombre de trois à cinq; ovoïdes, allongés, généralement superposés et relativement volumineux, ils sont situés contre le flanc droit de la trachée, avec laquelle ils entrent en rapport immédiat; assez souvent le ganglion le plus inférieur du groupe est le plus volumineux, il se place au contact de la crosse de l'azygos *(ganglion de la crosse de l'azygos)* entre ce vaisseau et la trachée (voy. : *Ganglions péritrachéo-bronchiques*, tome VI, et *Grande veine azygos*, dans ce tome) (voy. : fig. 58, 119 et 589).

Remarquons qu'à droite, le nerf récurrent décrivant sa crosse sous l'artère sous-clavière n'offre aucun rapport avec la portion thoracique de la trachée.

2° *A gauche,* la face latérale de la trachée est séparée du poumon gauche, et de la plèvre médiastine par la portion horizontale de la *crosse aortique,* et celle-ci, oblique d'avant en arrière et de droite à gauche, dévie la trachée à droite de la ligne médiane.

La crosse aortique marque son passage contre la face gauche de la trachée par une empreinte de forme ovalaire : c'est *l'empreinte aortique*; les deux organes sont unis entre eux par des tractus fibreux, au sein desquels on rencontre parfois une minuscule bourse séreuse *(bourse séreuse de Calori).*

De la convexité de la crosse de l'aorte, deux grosses branches se détachent et montent

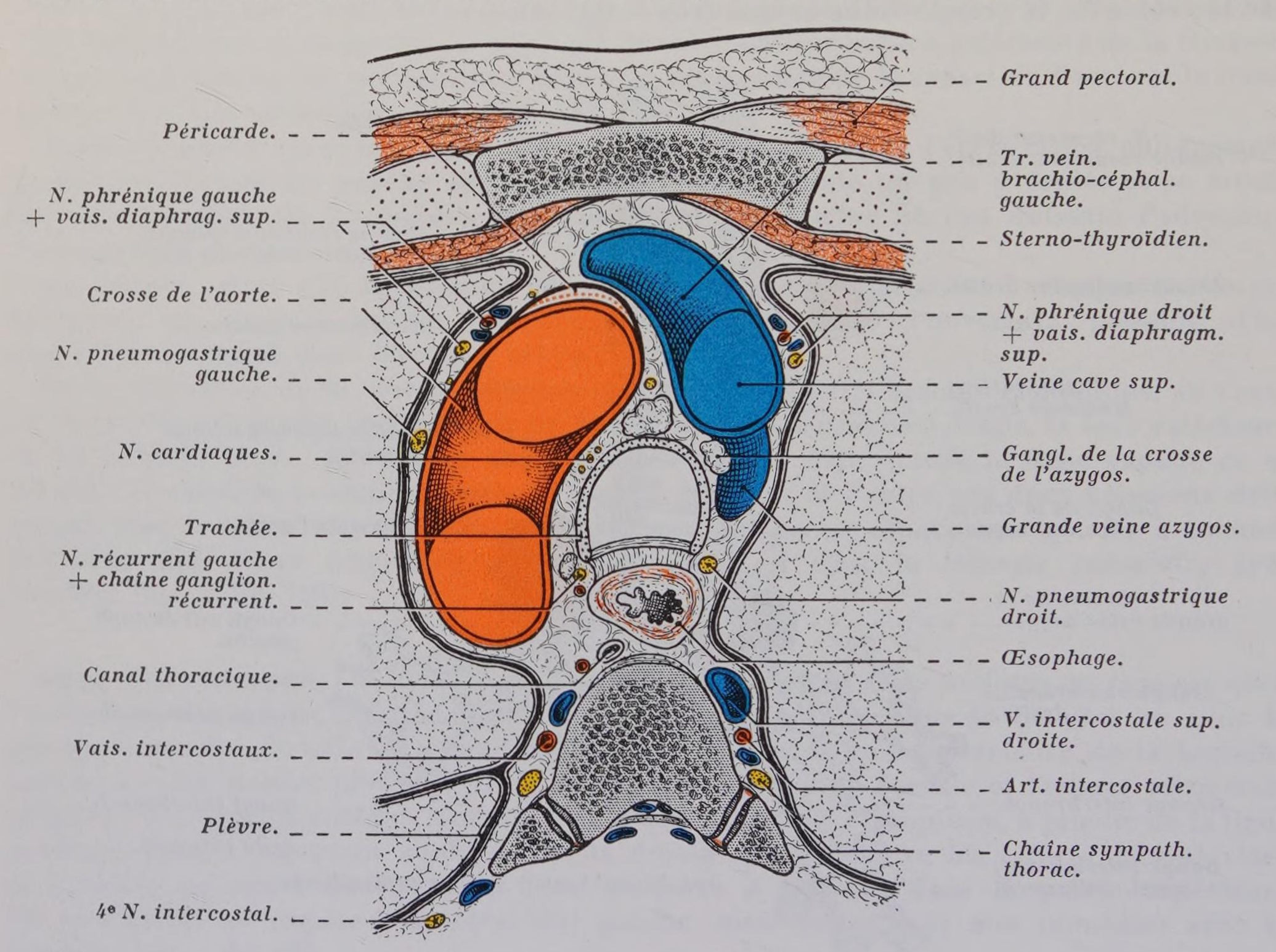

FIG. 590. — *Rapports de la trachée vus sur une coupe transversale du thorax passant par le tiers supérieur de la quatrième vertèbre dorsale; segment inférieur de la coupe.*

verticalement dans le médiastin, ce sont : la carotide primitive et la sous-clavière gauches.

La *carotide primitive gauche* naît contre le flanc gauche de la trachée; elle chemine dans un plan frontal situé à l'union de la face antérieure et de la face latérale de la trachée; la *sous-clavière gauche* est plus postérieure; elle naît soit au niveau de l'angle dièdre trachéo-œsophagien, soit au niveau du bord gauche de l'œsophage qu'elle suit en devenant de bas en haut de plus en plus antérieure par rapport à l'œsophage, et externe par rapport à la trachée et à l'œsophage.

La carotide primitive gauche en avant (latéro-trachéale), la sous-clavière gauche en arrière (latéro-œsophagienne), la crosse de l'aorte en bas, et la veine intercostale supérieure gauche en haut, délimitent un espace quadrilatère, appelé *quadrilatère de Bourgery,* dont le plancher répond aux faces latérales gauches de la trachée et de l'œsophage (voy. : fig. 59).

Le *canal thoracique* s'engage entre les deux artères carotide primitive gauche et sous-clavière gauche, avant de décrire sa crosse à la base du cou; toutefois, il reste toujours éloigné de la trachée.

Le *nerf pneumogastrique gauche* descend parallèlement à la carotide primitive; placé tout d'abord en arrière et en dehors de ce vaisseau, il s'en écarte un peu au-dessus de la crosse de l'aorte, pour se porter en arrière et en bas, en croisant la face antéro-latérale gauche de la portion horizontale de la crosse; il émet à ce niveau le *récurrent gauche* qui s'engage sous la crosse aortique, où il décrit son anse; ce nerf s'applique ensuite contre la face latérale gauche de la trachée, qu'il suit verticalement, compris dans l'angle dièdre trachéo-œsophagien (voy. : fig. 111 et 590).

L'origine différente des deux nerfs récurrents explique pour quelle raison la trachée entre en rapport sur toute sa longueur avec le récurrent gauche, alors que le récurrent droit n'entre en rapport direct avec elle que dans sa portion cervicale (à partir du sixième anneau) (voy. : fig. 589).

Signalons également à ce niveau et au contact de la trachée, la chaîne récurrentielle gauche et le rameau ascendant de l'artère œsophago-trachéale de Demel.

Le *nerf phrénique gauche* dirigé obliquement en avant et en bas croise successivement en dehors et à distance le pneumogastrique un peu au-dessus de la crosse aortique; c'est-à-dire au niveau du quadrilatère de Bourgery.

En résumé, la *partie terminale de la trachée* est comprise entre deux crosses vasculaires : la *crosse de la grande veine azygos* à droite et la *crosse de l'aorte* à gauche; ses rapports avec le pneumogastrique et les récurrents sont inverses à droite et à gauche; *à droite,* le pneumogastrique est en contact presque immédiat avec la trachée, alors que son récurrent en est éloigné, et il est appliqué contre la trachée par la crosse veineuse; *à gauche,* le pneumogastrique est éloigné de la trachée, il en est séparé par la crosse aortique, tandis que son récurrent est en rapport immédiat avec elle (voy. : fig. 111 et 590).

3. — *Bifurcation trachéale. Espace interbifurcal.*

La *bifurcation trachéale* n'est pas située exactement sur la ligne médiane, mais un peu à droite de cette ligne (un centimètre environ), fait qui résulte de la déviation produite par le passage de la crosse aortique.

Elle donne naissance aux bronches droite et gauche, dont l'écartement forme un angle *(angle interbronchique)* de 60 à 80 degrés (70 degrés en moyenne), mais tandis que la bronche droite est courte et grosse, se rapprochant de la verticale, donc fortement inclinée, la bronche gauche est plus longue, plus grêle, se rapprochant de l'horizontale, donc moins inclinée que la précédente (voy. : fig. 582 et 583).

La bifurcation trachéale occupe une région du médiastin, dite *région termino-trachéale* (1), où elle baigne dans une nappe de tissu celluleux, au sein de laquelle on rencontre de nombreux ganglions lymphatiques appartenant aux groupes inter- et péritrachéo-bronchiques de Baréty, ainsi que de nombreux filets nerveux émanés des chaînes sympathiques et des pneumogastriques, nerfs qui vont constituer les plexus cardiaque et broncho-pulmonaires.

La bifurcation trachéale est située au-dessus, en arrière et à droite de la bifurcation de l'artère pulmonaire et à 2 cm. 1/2 à gauche de cette dernière.

Le tronc de l'artère pulmonaire, en se divisant en ses deux branches droite et gauche, détermine un angle obtus de 130 à 150 degrés environ, angle qui regarde en haut, en

---

(1) Article à consulter : M. Latarjet et P. Juttin : La bifurcation trachéale (étude morphologique et topographique). *Comptes rendus du VIe Congrès fédératif international d'Anatomie,* Paris, 25-30 juillet 1955.

arrière et à droite; ainsi la bifurcation de la trachée s'oppose à la bifurcation de l'artère pulmonaire, aussi les deux bifurcations déterminent-elles entre elles, un espace triangulaire et non losangique que nous désignons sous le nom d'*espace interbifurcal.* Cet espace est limité ainsi : la base répond à la bifurcation de l'artère pulmonaire et à sa branche droite (la branche gauche est prébronchique dès sa naissance); le sommet répond à la bifurcation trachéale, et les deux autres côtés aux bords axiaux des bronches souches (voy. : fig. 391).

La bifurcation trachéale domine la face supérieure de l'oreillette gauche, dont elle est

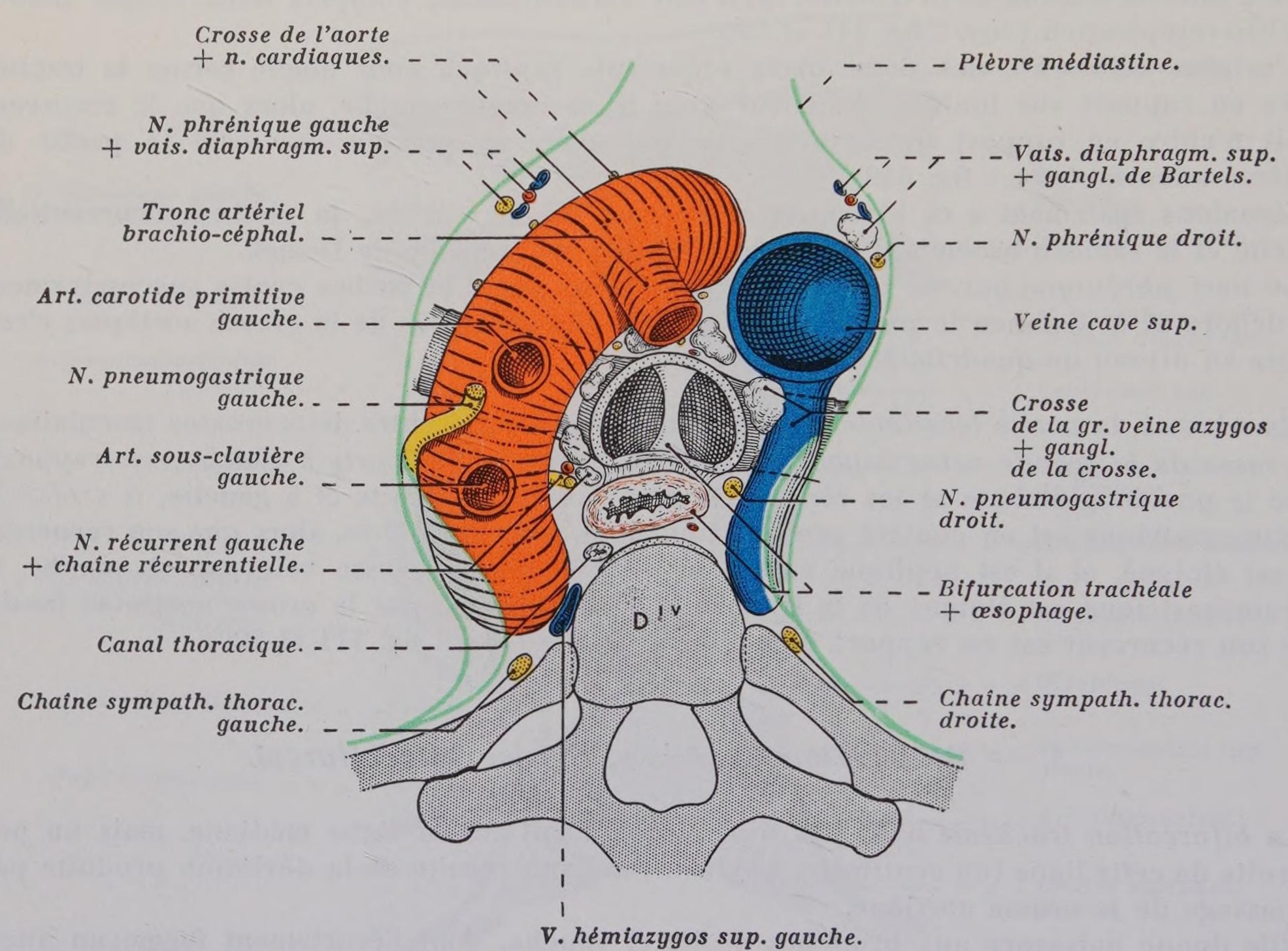

FIG. 591. — *Rapports de la bifurcation trachéale vus sur une coupe transversale passant par le corps de la quatrième vertèbre dorsale; segment inférieur de la coupe* (demi-schématique).

En vert, la plèvre médiastine; *en pointillé vert,* les fossettes pleurales rétro-sus-aortique et sus-azygos.

séparée par les ganglions intertrachéo-bronchiques de Baréty et par le sac fibreux péricardique (voy. : fig. 60 et 589).

En avant, elle répond à la crosse aortique qui s'échappe du sommet du péricarde fibreux; au plexus cardiaque, où convergent les nerfs cardiaques du sympathique et des pneumogastriques, et au ganglion de Wrisberg; ce ganglion est situé dans un petit espace quadrilatère appelé *loge quadrilatère du ganglion de Wrisberg,* limitée : *en avant* et *à droite,* par l'aorte ascendante; *en arrière* et *à gauche,* par le ligament artériel, vestige du canal de Botal, tendu entre la bifurcation de l'artère pulmonaire et la face inférieure de la crosse de l'aorte; *en haut,* par la portion horizontale de la crosse aortique; et *en bas,* par la branche droite de l'artère pulmonaire (voy. : fig. 43).

En arrière, elle répond à l'œsophage qui croise, en outre, obliquement la face postérieure de la bronche gauche; au plexus bronchique postérieur, très développé et riche-

ment anastomosé, formé par des rameaux issus des pneumogastriques et des chaînes sympathiques; plus en arrière, le canal thoracique, appliqué sur la face antérieure des corps vertébraux (quatrième et cinquième vertèbres dorsales), monte verticalement à gauche de la ligne médiane; les artères bronchiques, naissant à des niveaux différents, tantôt rétro-, tantôt prébronchiques, affectent avec la bifurcation trachéale des rapports variables; assez souvent cependant la bronchique droite décrit une anse concave en haut qui regarde l'angle interbronchique (voy. : fig. 591).

Dans l'angle interbronchique se logent les ganglions lymphatiques du *groupe inter-trachéo-bronchique de Baréty,* et parmi ceux-ci un, généralement plus volumineux que les autres, est compris dans l'épaisseur du *ligament interbronchique* : c'est le *ganglion de la bifurcation* (voy. : *Ganglions viscéraux intra-thoraciques,* tome VI, et dans ce tome : *Bronches. Rapports à l'origine*) (voy. : fig. 589).

***

MOYENS DE FIXITÉ. — La trachée est maintenue en place, principalement par sa continuité avec le larynx, ainsi que par ses adhérences aux organes voisins : œsophage, crosse de l'aorte; et par l'intermédiaire de la gaine viscérale du cou, elle-même amarrée à l'aponévrose prévertébrale par les lames sagittales de Charpy.

MOBILITÉ. — La trachée est un organe élastique et extensible, et, comme nous l'avons vu, capable d'une certaine mobilité.

Cette mobilité de la trachée, tout en étant relativement restreinte, est incontestable; elle la doit à sa constitution et à ses connexions de voisinage.

Elle suit le larynx dans ses déplacements; elle s'élève dans le premier temps de la déglutition, par suite du raccourcissement du pharynx et de l'ascension de l'os hyoïde; elle est solidaire des mouvements de la tête et du cou; elle se déplace légèrement avec la respiration, mais elle ne subit aucun déplacement dans la respiration calme et régulière (c'est-à-dire non saccadée); par contre, elle possède des mouvements d'ascension et de descente dans la *respiration forte*; elle descend dans l'inspiration, alors qu'elle remonte dans l'expiration; enfin, elle subit l'impulsion des battements aortiques.

Elle est douée d'une certaine mobilité latérale passive; refoulée avec le doigt, elle se laisse quelque peu déplacer à droite ou à gauche, et l'on utilise cette propriété dans l'œsophagostomie cervicale; elle est également déformée et déviée latéralement par certaines tumeurs (goitres, anévrysmes aortiques, adénopathies, tumeurs médiastinales).

CONSTITUTION ANATOMIQUE. — La trachée est constituée par trois tuniques concentriques qui sont, de l'extérieur vers l'intérieur : une *tunique externe* ou *adventice,* une *tunique moyenne, fibro-musculo-cartilagineuse,* et une *tunique interne, muqueuse* (voy. : fig. 592).

*1° **Adventice.*** — L'adventice résulte de la condensation du tissu conjonctif péritrachéal *(mediastinum)*; cette tunique est parsemée d'éléments musculaires lisses et de faisceaux fibreux qui unissent la trachée aux organes voisins : corps thyroïde, œsophage, aorte.

Dans l'adventice rampent les vaisseaux sanguins, les nerfs destinés à l'organe et de nombreux vaisseaux lymphatiques.

*2° **Tunique fibro-musculo-cartilagineuse.*** — La tunique fibro-musculo-cartilagineuse est formée par la superposition d'anneaux cartilagineux, compris dans un dédoublement d'une membrane tubulaire fibreuse, et par des fibres musculaires lisses disposées à la face postérieure du conduit.

Anneaux cartilagineux. — Les anneaux cartilagineux de la trachée sont au nombre de seize à vingt; disposés régulièrement les uns au-dessus des autres, ils présentent la forme d'un anneau incomplet dont la concavité regarde en arrière; leur *hauteur* varie de 3 à 5 millimètres; leur *épaisseur* est de 3 millimètres en moyenne.

Chacun d'eux présente deux faces, deux bords et deux extrémités. La face externe ou superficielle est convexe transversalement, plane de haut en bas et en contact avec le tissu conjonctif péritrachéal; la face interne ou profonde est concave transversalement, convexe de haut en bas; sur elle repose la muqueuse trachéale. Les anneaux de la trachée déterminent un léger relief en forme de bourrelet dans la lumière trachéale.

Les bords en regard sont à peu près parallèles et mousses; les extrémités sont arrondies et donnent insertion à la membrane trachéale et au muscle trachéal.

Ils sont séparés entre eux par des intervalles qui correspondent à la membrane fibreuse, elle forme à ce niveau les *ligaments interannulaires*.

Le *premier anneau* de la trachée est un peu différent des autres; il se distingue, par sa hauteur plus grande (6 à 7 millimètres), par la présence d'incisures transversales sur sa face externe, et aussi par sa soudure fréquente au cartilage cricoïde; cette soudure

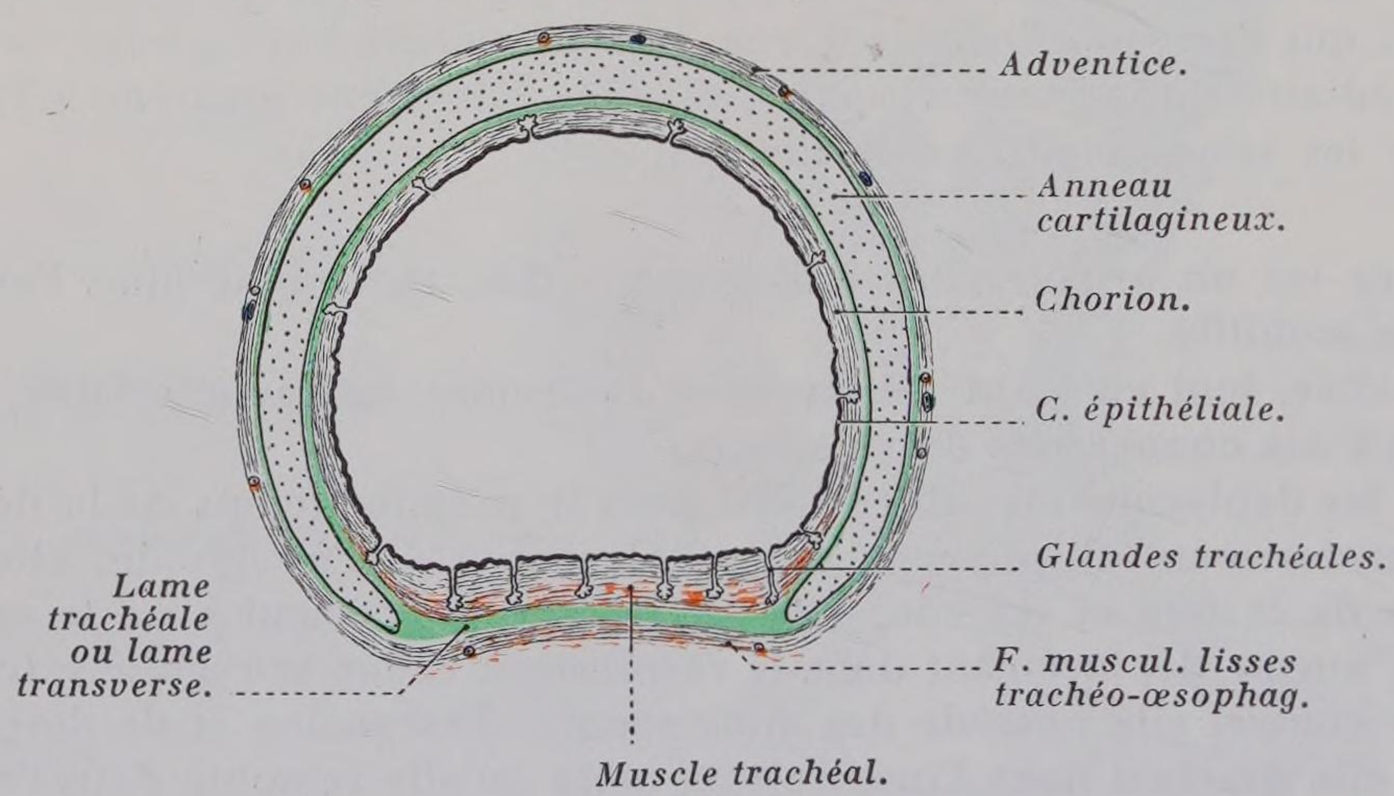

Fig. 592.
Coupe transversale de la trachée, segment inférieur de la coupe (schématique).

s'effectue le plus souvent latéralement par l'intermédiaire de deux petites apophyses qui se détachent de son bord supérieur; enfin, dans le reste de son étendue, il est uni au cartilage cricoïde par le *ligament crico-trachéal,* qui représente la partie la plus supérieure de la membrane fibreuse.

Certains anneaux sont parfois irréguliers, non parallèles et partiellement soudés par leurs bords en regard; dans quelques cas, on observe un dédoublement des anneaux sur une partie de leur trajet : ce sont les *anneaux en Y* ou *en V* (voy. : fig. 593 et 594); parfois, enfin, on rencontre dans l'épaisseur des ligaments interannulaires de petits nodules cartilagineux isolés : ce sont les *cartilages intercalaires de Luschka* (voy. : fig. 593 et 594).

Le *dernier anneau* prend part à la constitution de l'éperon trachéal (voyez plus loin).

Ils sont constitués par du cartilage hyalin, très souple et élastique chez l'enfant et chez l'adulte; ils peuvent s'ossifier en partie chez le vieillard où ils perdent alors leur souplesse.

Ils maintiennent le conduit trachéal toujours béant et régulièrement calibré, assurant ainsi normalement la circulation d'air dans les voies aériennes à chaque mouvement respiratoire; une compression, un affaissement de la trachée, entraînent toujours des troubles respiratoires.

Membrane fibreuse. — La membrane fibreuse est un long tube cylindrique, aplati en arrière, entre les extrémités des anneaux, où elle forme la *lame trachéale,* ou *lame transverse,* qui représente la paroi postérieure membraneuse de la trachée.

Elle se fixe en haut sur le bord inférieur du cartilage cricoïde par l'intermédiaire du ligament crico-trachéal; en bas, elle se bifurque en deux tubes secondaires, qui se disposent de la même façon sur les bronches; elle englobe dans son épaisseur les cartilages trachéaux et forme les ligaments interannulaires.

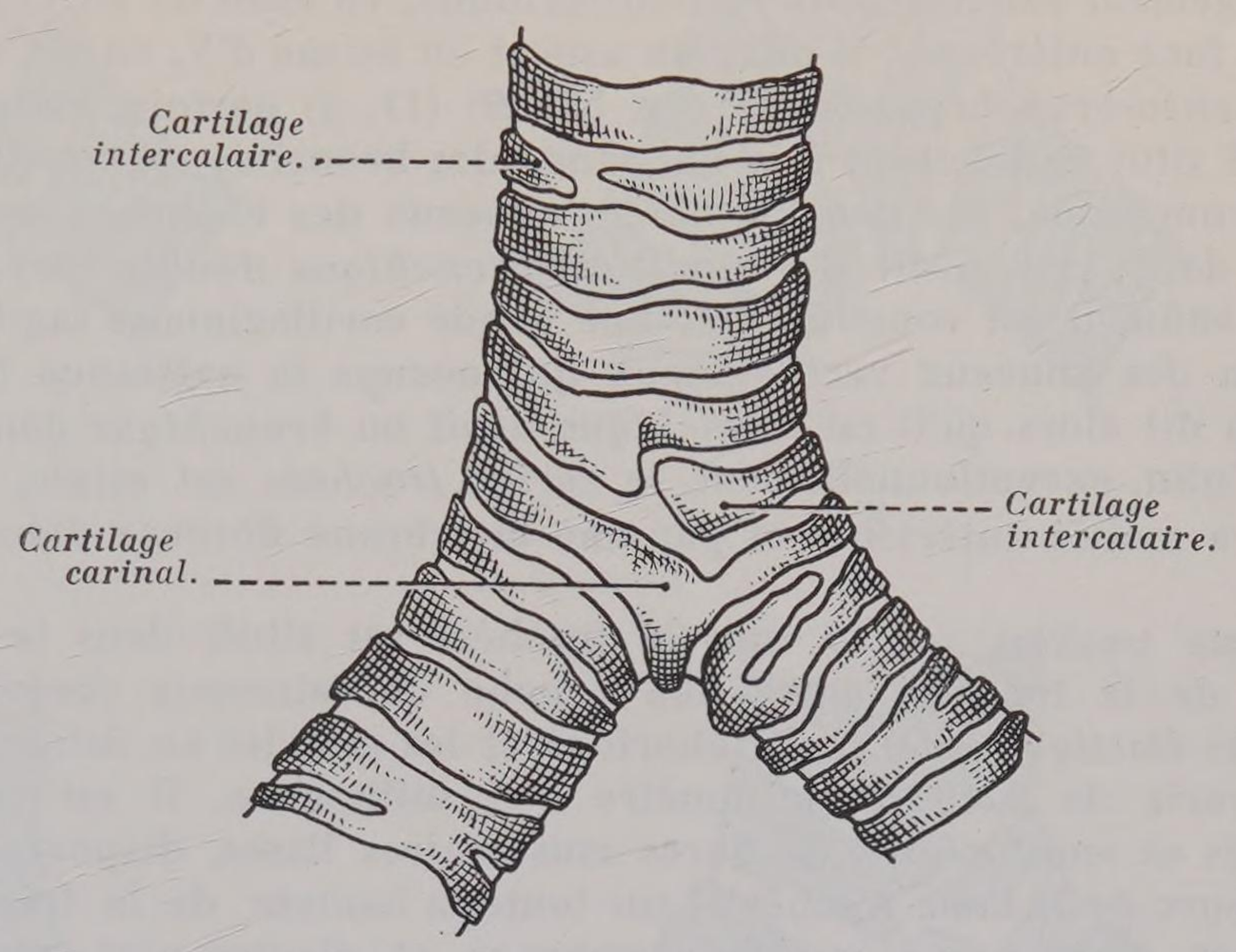

Fig. 593.
Eperon trachéal et cartilage carinal, vue antérieure.

Constitution de l'éperon trachéal. Cartilage carinal. — L'éperon trachéal est une saillie angulaire située à la partie inférieure de la trachée entre les origines des deux bronches et disposé dans un plan antéro-postérieur.

Sa *constitution* est variable suivant les sujets :

a) Tantôt et le plus souvent (50 % des cas), il est formé par une *membrane fibreuse*

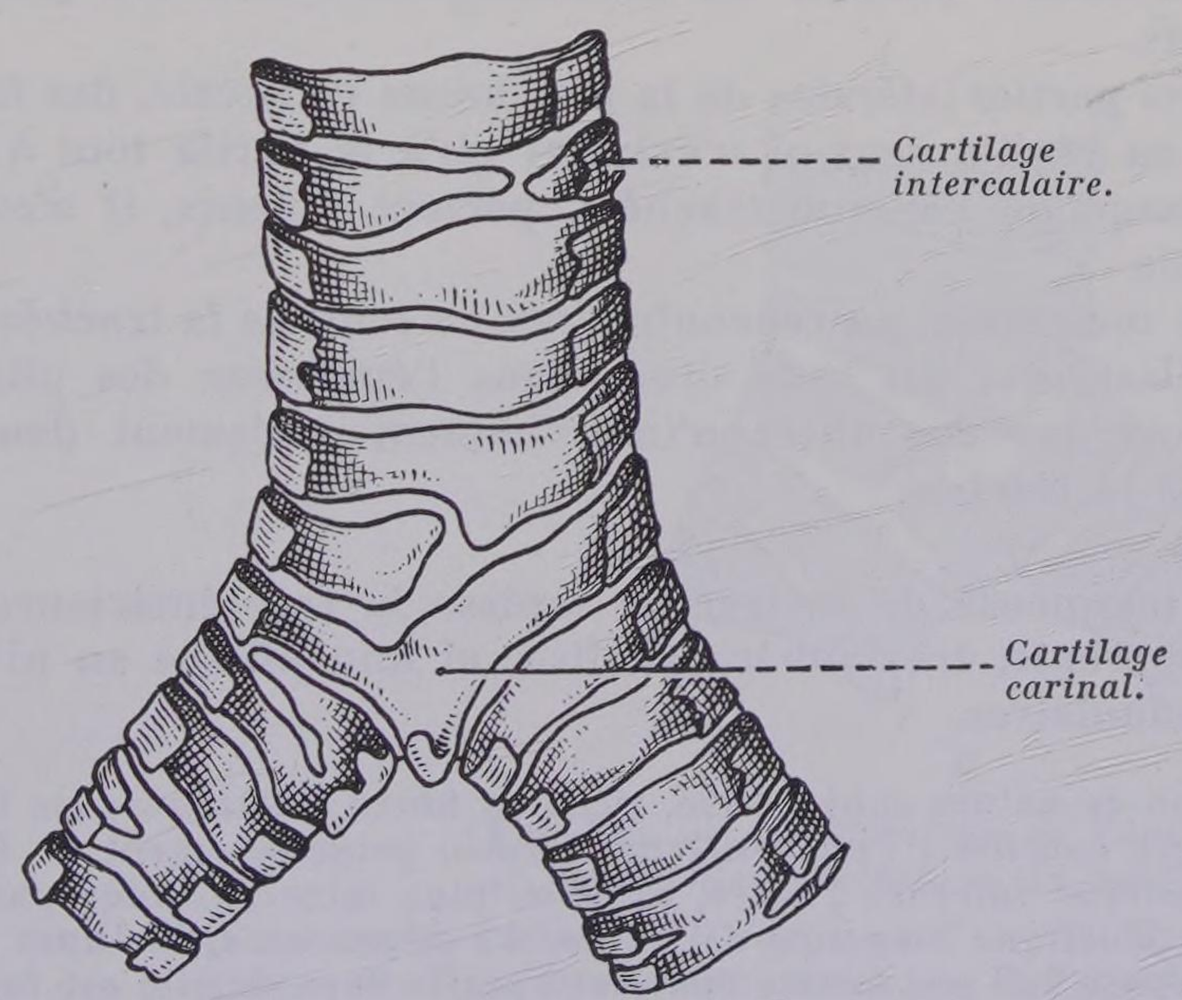

Fig. 594.
Eperon trachéal et cartilage carinal, vue postérieure après ablation de la membrane trachéale.

disposée en forme de toit entre la naissance des deux bronches souches; elle représente le dernier ligament interannulaire de la trachée, ou *ligament trachéo-bronchique,* compris entre le ou les derniers anneaux cartilagineux trachéaux et les premiers anneaux bronchiques : c'est la *carina membraneuse* (voy. : fig. 595 *A*).

b) Tantôt, au contraire, il est exclusivement cartilagineux : c'est la *carina cartilagineuse,* et le *cartilage carinal* qui le constitue se présente sous des aspects différents suivant que celui-ci est d'origine trachéale ou bronchique : α) assez souvent, il est représenté par le cartilage trachéal qui possède une plicature dans le sens transversal avec un prolongement cartilagineux interbronchique, en anse ou en crochet, et lorsqu'on l'examine par sa face antérieure, il offre un aspect en forme d'Y, on dit alors que le cartilage carinal est *trachéo-bronchique* (voy. : fig. 595 *B*) (1); β) parfois, mais plus rarement, le cartilage carinal situé exactement à la naissance des bronches est constitué par l'union, dans l'angle interbronchique, des deux premiers anneaux des bronches souches, il offre un aspect en forme de V, et l'on dit alors qu'il est *bronchique double* (voy. : fig. 595 *C*); γ) plus rarement, enfin, il est constitué par une bande cartilagineuse sagittale, développée aux dépens de l'un des anneaux cartilagineux qui occupe la naissance des bronches et, suivant les cas, on dit alors qu'il est *bronchique droit* ou *bronchique gauche* (voy. : fig. 595 *D* et *E*).

c) Enfin, exceptionnellement, la *carina tracheae* est *mixte,* constituée par du cartilage dans sa moitié antérieure et par une membrane fibreuse dans sa moitié postérieure.

Muscle trachéal. — Le muscle trachéal est situé, dans la paroi postérieure membraneuse de la trachée, entre une couche de faisceaux conjonctivo-élastiques en dedans (*couche élastique interne* du chorion) et les glandes en dehors (voy. : fig. 592). Son épaisseur varie de 3/10 de millimètre à 1 millimètre. Il est constitué par des fascicules ramifiés et anastomosés de fibres musculaires lisses, disposés transversalement à la face antérieure de la lame trachéale, sur toute la hauteur de la trachée; ces fibres musculaires se fixent, d'une part, sur cette membrane, et, d'autre part, sur les extrémités postérieures des cartilages; les fascicules qui joignent les versants internes des extrémités d'un même cartilage s'anastomosent avec ceux qui dérivent des cartilages sus- et sous-jacents; enfin, au voisinage de l'éperon trachéal, quelques fascicules issus des trois ou quatre derniers anneaux cartilagineux de la trachée convergent obliquement en bas, pour se fixer sur l'extrémité postérieure du cartilage carinal, après avoir croisé les fascicules transversaux les plus inférieurs.

Dans les mailles du réseau musculaire passent les conduits excréteurs des glandes trachéales, des vaisseaux et des nerfs.

Certains auteurs ont décrit, sur les parties latérales de la membrane trachéale, des fascicules de fibres musculaires lisses; en réalité ceux-ci n'existent qu'à la partie tout à fait inférieure de la trachée, au voisinage de l'éperon trachéal, partout ailleurs, il n'existe aucune fibre musculaire longitudinale.

Entre la couche musculaire et la muqueuse, on rencontre tout au long de la trachée des faisceaux longitudinaux de fibres élastiques qui sont situés dans l'épaisseur des plis de Zuckerkandl, mais ajoutons toutefois que ces fibres n'interviennent nullement dans la formation des plis longitudinaux de la trachée.

*3° **Tunique muqueuse.*** — La muqueuse de la trachée tapisse la face intérieure du conduit; elle est mince, semi-transparente, très adhérente, lisse et non plissée au niveau des anneaux et des ligaments interannulaires.

Elle est constituée : *a)* par un *chorion* de nature conjonctive, riche en fibres élastiques; les fibres élastiques y sont disposées suivant *deux couches* : l'une, *interne,* formée principalement de fibres longitudinales, constitue la *couche élastique interne*; l'autre, *externe,* plus mince, formée par des fibres circulaires, représente la *couche élastique moyenne de Koike; b)* et par un *épithélium* prismatique stratifié, à deux assises, qui repose sur une basale épaisse; l'assise superficielle est formée d'éléments ciliés et caliciformes (cellules à mucus); l'assise profonde ou basale est formée de petites cellules; entre les éléments de l'assise profonde on rencontre par endroits des *îlots cellulaires de rénovation* : ce sont les *cellules de remplacement de Koelliker* (2), ou *cellules de Drasch.*

---

(1) Dans ce cas, il n'existe jamais de ligament interbronchique.
(2) *Ersatzzellen* ou *keilzellen.*

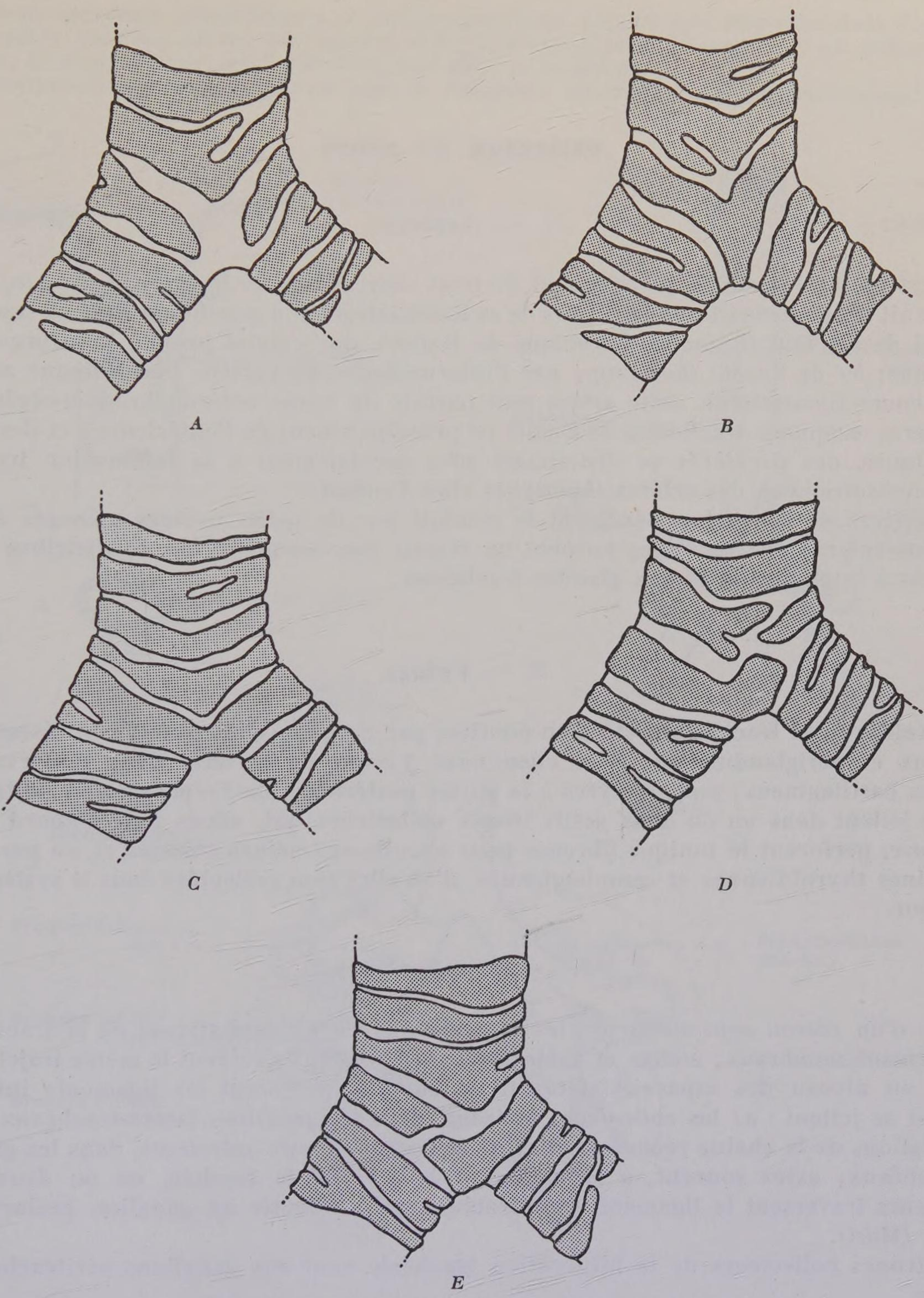

Fig. 595. — *Constitution de l'éperon trachéal et principales variations du cartilage carinal.*
A. Carina membraneuse. — *B*. Type en Y. — *C*. Type bronchique double ou en V. *D*. Type bronchique droit. — *E*. Type bronchique gauche.

Glandes trachéales. — La muqueuse trachéale est pourvue de *glandes* du type tubulo-acineux ramifié, séreuses et séro-muqueuses; elles sont disposées, dans l'épaisseur du chorion, à la face postérieure de la trachée, et dans les segments intercartilagineux; les glandes postérieures sont généralement volumineuses, elles pénètrent même dans l'épaisseur de la lame transverse après avoir traversé le muscle trachéal.

*
**

VAISSEAUX ET NERFS

1. — *Artères.*

Les artères de la trachée proviennent de trois sources : *a)* de la *thyroïdienne inférieure,* qui fournit des rameaux trachéaux près de sa terminaison, et à gauche un rameau œsophago-trachéal descendant (branche thoracique de Haller), qui s'étend jusqu'à la bifurcation de la trachée; *b)* de l'*aorte thoracique* par l'intermédiaire de l'artère thyroïdienne moyenne de Neubauer (inconstante, cette artère naît parfois du tronc artériel brachio-céphalique), des artères œsophago-trachéales de Demel (et principalement de l'antérieure), et des artères bronchiques, ces dernières se distribuant plus spécialement à la bifurcation trachéale; *c)* et accessoirement, des *artères thymiques* chez l'enfant.

Les artères de la trachée pénètrent le conduit par de petits orifices ménagés dans les ligaments interannulaires; elles forment un réseau sous-muqueux qui se distribue principalement à la muqueuse et aux glandes trachéales.

2. — *Veines.*

Les veines de la trachée ont été bien étudiées par Sappey; elles partent de réseaux sous-muqueux et périglandulaires; elles cheminent d'avant en arrière, dans l'intervalle des anneaux cartilagineux; puis, arrivées à la partie postérieure de l'espace intercartilagineux, elles se jettent dans un ou deux petits troncs collecteurs qui, situés tout d'abord sous la muqueuse, perforent la tunique fibreuse pour aboutir aux veines voisines et, en particulier, aux veines thyroïdiennes et œsophagiennes, d'où elles sont collectées dans le système cave supérieur.

3. — *Lymphatiques.*

Issus d'un *réseau sous-muqueux,* les troncs collecteurs lymphatiques de la trachée sont relativement nombreux; courts et grêles pour la plupart, ils suivent le même trajet que les veines au niveau des espaces intercartilagineux; ils perforent les ligaments interannulaires et se jettent : *a)* les *collecteurs latéraux,* dans les ganglions latéro-trachéaux et dans les ganglions de la chaîne récurrentielle; *b)* et les *collecteurs antérieurs,* dans les ganglions prétrachéaux; assez souvent, à la partie supérieure de la trachée, un ou deux troncs collecteurs traversent le ligament crico-trachéal pour aboutir au ganglion prélaryngé de Poirier (Most).

Les troncs collecteurs de la bifurcation trachéale vont aux ganglions péritrachéo-bronchiques.

4. — *Nerfs.*

Les nerfs viennent : *a)* des *pneumogastriques,* par l'intermédiaire du plexus pulmonaire et des nerfs récurrents; *b)* et des *chaînes sympathiques,* par l'intermédiaire de filets issus des ganglions cervicaux et des deux ou trois premiers ganglions thoraciques, et par les plexus broncho-pulmonaires.

Ils sont : a) *moteurs,* destinés au muscle trachéal; b) *sensitifs,* destinés à la muqueuse; c) et *sécrétoires,* destinés aux glandes trachéales et à la muqueuse.

Les fibres nerveuses sympathiques et parasympathiques vagales sont disposées dans l'épaisseur de la trachée en *deux plexus* par rapport à l'étui cartilagineux, ce sont : α) un *plexus extrachondral*; β) et un *plexus subchondral* disposé dans la muqueuse.

La terminaison des fibres nerveuses dans la muqueuse trachéale a été particulièrement étudiée

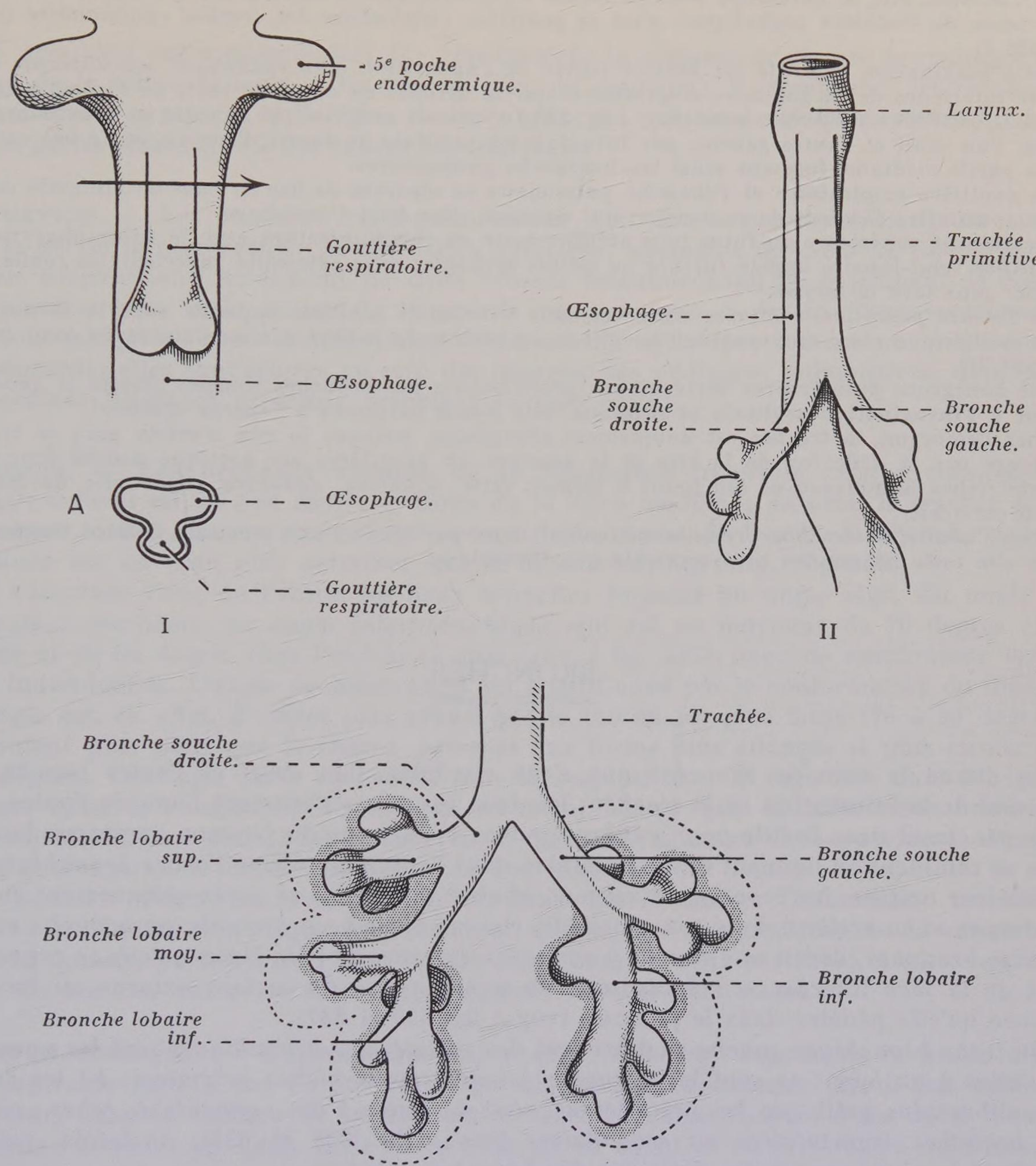

Fig. 596. — *Développement de l'appareil respiratoire, vue antérieure* (schématique).
La flèche indique le lieu de la coupe A.

par Benedicenti, qui a décrit *trois plexus nerveux* superposés dans son épaisseur, à savoir : *a)* un *plexus profond* qui occupe la partie profonde du chorion (sous-muqueuse) ; *b)* un *plexus moyen* ou *intermédiaire* en rapport avec les vaisseaux et les glandes trachéales; *c)* et un *plexus superficiel* qui se perd dans l'intervalle des éléments épithéliaux.

On a décrit également l'existence de cellules sympathiques et de microganglions isolés sur le trajet des fibres nerveuses.

DÉVELOPPEMENT. — La trachée se développe aux dépens de l'intestin céphalique (intestin antérieur).

La première ébauche de l'appareil respiratoire apparaît au-dessous et en arrière de la dernière poche endodermique (cinquième), au niveau du cinquième arc aortique; vers la troisième semaine, chez l'homme, elle se développe sous la forme d'une évagination en forme de gouttière, de la paroi antérieure de l'intestin céphalique : c'est la *gouttière respiratoire* ou *trachéo - pulmonaire* (voy. : fig. 596 *I*).

Cette évagination ventrale est bientôt suivie de l'apparition d'un renflement sacculiforme de la partie inférieure de la gouttière respiratoire, qui se détache en outre du reste de l'intestin céphalique : c'est l'*ébauche pulmonaire* (voy. : fig. 596 *I*) ; celle-ci se divise par la suite en deux bourgeons creux, l'un droit et l'autre gauche, par invagination sagittale en forme d'éperon, et de bas en haut de la partie médiane, formant ainsi les *bourgeons pulmonaires.*

La gouttière respiratoire et l'ébauche pulmonaire se séparent de bas en haut de l'intestin céphalique; puis elles s'isolent de ce dernier, qui donnera plus tard l'œsophage.

L'extrémité supérieure du futur tube aérifère reste en communication avec le futur pharynx par un orifice semi-lunaire appelé *furcula* ou *aditus laryngis*; cette extrémité supérieure se renfle pour donner plus tard le larynx.

La *trachée primitive,* comprise entre ces deux extrémités renflées, apparaît sous la forme d'un tube cylindrique placé en avant de l'œsophage, en arrière de la thyroïde médiane et du cœur (voy. : fig. 596 *II*).

Des bourgeons pulmonaires dérivent par prolifération des bronches souches (droite et gauche) ; quant à l'invagination sagittale et médiane, elle donne naissance à l'*éperon trachéal.*

Chez l'embryon, la trachée est uniquement thoracique, puisque le cou n'existe pas; la trachée s'allonge par la déflexion de la tête et la traction du quatrième arc aortique gauche (crosse de l'aorte); chez le nouveau-né (ou fœtus à terme), cette situation s'exagère, alors elle devient en partie cervicale.

Chez l'adulte, la trachée présente nettement deux portions : l'une cervicale, l'autre thoracique; mais elle reste néanmoins plus cervicale que thoracique.

BRONCHES

On donne le nom de *bronches* aux deux conduits, l'un *droit* et l'autre *gauche,* qui naissent de la bifurcation de la trachée; les deux bronches s'écartent l'une de l'autre, puis elles pénètrent dans le hile pour s'enfoncer dans l'épaisseur du poumon correspondant, où elles se ramifient en donnant des collatérales, dont l'ensemble forme l'*arbre bronchique* (1).

Dès leur origine, les bronches divergent, et chacune d'elles se porte obliquement en bas, en dehors et en arrière; dans son ensemble, chaque *bronche principale,* ou *bronche souche (grosse bronche),* décrit une courbe à concavité interne, de telle façon qu'elle se rapproche plus de la face interne ou médiastinale du poumon que de sa face externe au fur et à mesure qu'elle pénètre dans le poumon (voy. : fig. 630 et 637).

Du *tronc bronchique souche* se détachent des *collatérales bronchiques* : *a)* les unes sont destinées à un *lobe* : ce sont les *bronches lobaires* ou *bronches primaires*; *b)* les autres, de calibre plus petit que les précédentes, sont destinées à des *segments de lobes* : ce sont les *bronches segmentaires* ou *secondaires* (voy. : fig. 628 et 635); toutefois, celles-ci résultent le plus souvent des divisions des bronches lobaires.

Parmi les collatérales bronchiques, les unes naissent au niveau du cratère hilaire, alors que les autres naissent dans l'épaisseur du poumon (bronches segmentaires); aussi, par rapport au hile, les bronches présentent-elles *deux parties* : *a)* l'une, *extra-pulmonaire,* qui comprend la *bronche principale* formant l'axe du pédicule pulmonaire; *b)* l'autre, *intra-pulmonaire,* qui comprend l'épanouissement dans le poumon de l'arbre bronchique, et que nous décrirons avec la constitution anatomique du poumon (voyez plus loin : *Bronches intra-pulmonaires*).

---

(1) Ouvrages à consulter : Brock : *The anatomy of the bronchial tree.* 1 vol. Oxford University Press, édit., Londres, 1947.
Di Rienzo : *The bronchus.* 1 vol. Ch. Thomas, édit., Springfield, 1949.

BRONCHES EXTRA-PULMONAIRES

Les *bronches extra-pulmonaires* (1) représentent le segment de l'arbre bronchique qui s'étend de la bifurcation de la trachée au hile du poumon; il comprend les *bronches souches* droite et gauche, et l'origine de leurs branches collatérales dans le cratère hilaire : c'est la *partie médiastinale* des arbres bronchiques.

SITUATION. — Les bronches extra-pulmonaires sont des organes médiastinaux situés dans la partie la plus reculée du médiastin antérieur, au-dessus du cœur et du péricarde qu'elles surplombent, au-dessous de deux crosses vasculaires qui les enjambent, la crosse aortique à gauche et la crosse de la grande veine azygos à droite. Transversalement, elles sont comprises entre la bifurcation de la trachée et la face interne ou médiastinale des poumons; elles sont situées au sein des organes des pédicules pulmonaires, dont elles représentent l'élément directeur principal *(organe axial)*.

ORIGINE. — Les bronches naissent de la *bifurcation trachéale (région termino-trachéale)*; celle-ci est un peu déviée à droite de la ligne médiane; de plus, la trachée étant légèrement tordue sur son axe par le passage de la crosse de l'aorte, la bronche gauche est située sur un plan plus antérieur que la bronche droite (voy. : fig. 110).

En s'écartant l'une de l'autre, les deux bronches forment un angle aigu, dit *angle de bifurcation trachéale,* ou *angle interbronchique,* qui est en moyenne de 70 degrés chez l'adulte et de 50 degrés chez l'enfant (7 ans) (voy. : fig. 597), avec de nombreuses variations individuelles. L'angle de bifurcation est conditionné par la conformation du thorax; cet angle est, en effet, d'autant plus grand que le thorax est plus large (70 à 80 degrés), et d'autant plus petit que le thorax présente une forme plus allongée et plus étroite (40 à 60 degrés). Cet angle varie également avec la respiration ; il augmente dans l'inspiration par suite de l'ampliation thoracique, en même temps que la bifurcation trachéale s'abaisse et diminue dans l'expiration (voy. : fig. 692); au cours des mouvements d'inspiration et d'expiration forcée, les variations sont d'environ 10 degrés.

En position d'*équilibre respiratoire,* l'origine des bronches (bifurcation trachéale) répond : en arrière, au disque intervertébral qui sépare la quatrième de la cinquième vertèbre dorsale, parfois même à la moitié supérieure de cette vertèbre; et en avant, à la partie du sternum comprise entre les deuxièmes espaces intercostaux.

Eperon trachéal. — L'éperon trachéal *(carina tracheae)* représente la partie angulaire rentrante formée par l'arête de l'angle dièdre interbronchique (2); il fait saillie à l'intérieur, dans la lumière de la bifurcation trachéale, sous l'aspect d'une arête mousse légèrement concave en haut. Cette arête s'élargit en avant et en arrière, en déterminant deux petites surfaces triangulaires, appelées *triangles antérieur et postérieur de l'éperon,* qui se continuent sans ligne de démarcation évidente avec les parois antérieure et postérieure de la bifurcation trachéale (voy. : fig. 652-1).

L'éperon trachéal n'est pas rigoureusement situé dans un plan médian et sagittal; par suite de la déviation à droite de la trachée, il est placé à un centimètre environ à droite de la ligne médiane, et par suite de la torsion de la trachée, il est oblique d'arrière en avant et de gauche à droite.

Envisagée du point de vue de sa constitution, sa charpente est formée, tantôt par le

---

(1) Ouvrage à consulter : A. Schwartz : Les bronches extra-pulmonaires. *Thèse de Paris,* 1903.
(2) On devrait l'appeler *éperon interbronchique.*

dernier anneau de la trachée, disposé en forme de V, tantôt par le premier anneau de l'une des deux bronches droite ou gauche, épaissi à ce niveau; le plus souvent, il est exclusivement membraneux (50 % des cas), mais possède fréquemment en pareil cas un minuscule cartilage intercalaire dans l'épaisseur du ligament interannulaire *(ligament trachéo-bronchique)* correspondant (voyez précédemment : *Constitution de l'éperon trachéal*).

TRAJET ET DIRECTION. — Dès leur origine, les bronches se dirigent obliquement en bas, en dehors et légèrement en arrière, pour atteindre le cratère hilaire; mais leur trajet n'est ni rectiligne, ni symétrique.

La **bronche droite** s'écarte peu du plan médio-sagittal, avec lequel elle forme un angle d'environ 20 à 30 degrés; de plus, elle décrit dans son ensemble une courbure à concavité interne et antérieure.

La **bronche gauche,** plus longue que la droite, est aussi plus écartée du plan médio-sagittal, avec lequel elle forme un angle d'environ 40 à 50 degrés; d'autre part, elle présente une *double incurvation* en forme d'S italique couché, à branches très allongées : *a)* la première courbure, située près de son origine, concave en haut et en dehors, répond au passage de la crosse de l'aorte; *b)* la deuxième courbure, moins accusée que la précédente, est placée avant son entrée dans le hile, elle est concave en bas et en dedans, et semble épouser de loin la convexité du cœur, sans toutefois que celui-ci intervienne dans la détermination de cette inflexion.

TERMINAISON. — La terminaison se fait dans le cratère hilaire, plus près du bord postérieur du hile que de son bord antérieur; à ce niveau, la bronche souche se continue par le tronc bronchique de la pyramide basale ou tronc bronchique lobaire inférieur (bronche lobaire inférieure), qui semble prolonger sa direction; mais cette terminaison est, en outre, marquée par la naissance de deux collatérales à droite et d'une collatérale à gauche, avant de pénétrer dans le poumon (voy. : fig. 630 et 637).

1° **Du côté droit,** la bronche souche abandonne dans le cratère hilaire, la bronche lobaire supérieure et la bronche lobaire moyenne (voy. : fig. 603).

La BRONCHE LOBAIRE SUPÉRIEURE, OU BRONCHE ÉPARTÉRIELLE D'AEBY, naît de la face externe de la bronche souche, à 2 centimètres environ de la bifurcation trachéale, c'est-à-dire un peu avant son entrée dans le hile; très courte (10 à 15 millimètres environ), elle se dirige obliquement en haut, en dehors, et un peu en avant dans la partie supérieure du cratère hilaire; en se détachant de la bronche souche, elle forme avec cette dernière un angle d'environ 90 degrés.

La BRONCHE LOBAIRE MOYENNE se détache à angle aigu de la face antéro-interne du tronc bronchique principal, à 2 cm. 1/2 environ au-dessous de l'origine de la précédente; elle se dirige obliquement en bas, en avant et un peu en dehors, pour pénétrer le parenchyme pulmonaire dans la partie inférieure du hile, très près de son bord antérieur.

La BRONCHE LOBAIRE INFÉRIEURE, continuation du tronc bronchique principal, est située sur un plan postérieur par rapport à la bronche lobaire moyenne; elle se dirige très obliquement en bas, en dehors et légèrement en arrière, en s'écartant de plus en plus de la précédente; elle pénètre le poumon dans la partie la plus déclive du cratère hilaire où elle va se ramifier en bronches segmentaires de la pyramide basale (voyez plus loin) (voy. : fig. 607 et 630).

2° **Du côté gauche,** la bronche souche n'abandonne généralement qu'une seule collatérale au niveau du hile : c'est la bronche lobaire supérieure (voy. : fig. 604).

La BRONCHE LOBAIRE SUPÉRIEURE (BRONCHE SUPÉRIEURE DU POUMON GAUCHE) naît de la face antéro-externe du tronc bronchique principal, à 4 ou 5 centimètres de la bifurcation trachéale, au point où elle pénètre le hile; très courte (1 centimètre), mais volumineuse, comme celle du côté droit, elle se dirige obliquement en dehors, en avant et en haut (en se rapprochant de l'horizontale), pour pénétrer le poumon dans la partie tout à fait supérieure du cratère hilaire.

La BRONCHE LOBAIRE INFÉRIEURE (BRONCHE INFÉRIEURE DU POUMON GAUCHE), ou tronc bronchique de la pyramide basale, continue la direction de la bronche principale; son trajet est oblique en bas, en dehors, et légèrement en arrière; elle décrit dans son ensemble une légère courbure à concavité interne qui lui permet de parcourir la moitié inférieure de l'étendue du hile avant de pénétrer dans le poumon à la partie inférieure de ce dernier; fréquemment elle abandonne, en pénétrant le cratère hilaire, une ou deux collatérales (presque toujours la bronche basale antérieure ou le tronc bronchique ventro-paracardiaque) (voy. : fig. 639).

Avant de pénétrer dans l'épaisseur du poumon, chacune des bronches lobaires inférieures s'adosse par sa face externe au fond du cratère hilaire; elles pénètrent la face interne du poumon au niveau des septièmes articulations costo-transversaires (Garcin).

DIMENSIONS. — La bronche droite est plus courte et plus volumineuse que la gauche.

Longueur. — La *longueur* des bronches, envisagée de la bifurcation trachéale à l'origine de la première collatérale, c'est-à-dire de la bronche lobaire supérieure, est de 2 cm. 1/2 pour la bronche droite et de 4 cm. 1/2 à 5 centimètres pour la bronche gauche.

Calibre. — Le *diamètre* des bronches varie de 15 à 16 millimètres pour la bronche droite et de 11 à 12 millimètres pour la bronche gauche; cette différence de calibre est en rapport avec la capacité plus considérable du poumon droit, car il existe une relation étroite entre les bronches considérées comme voies conductrices de l'air, et les poumons considérés comme espaces aériens.

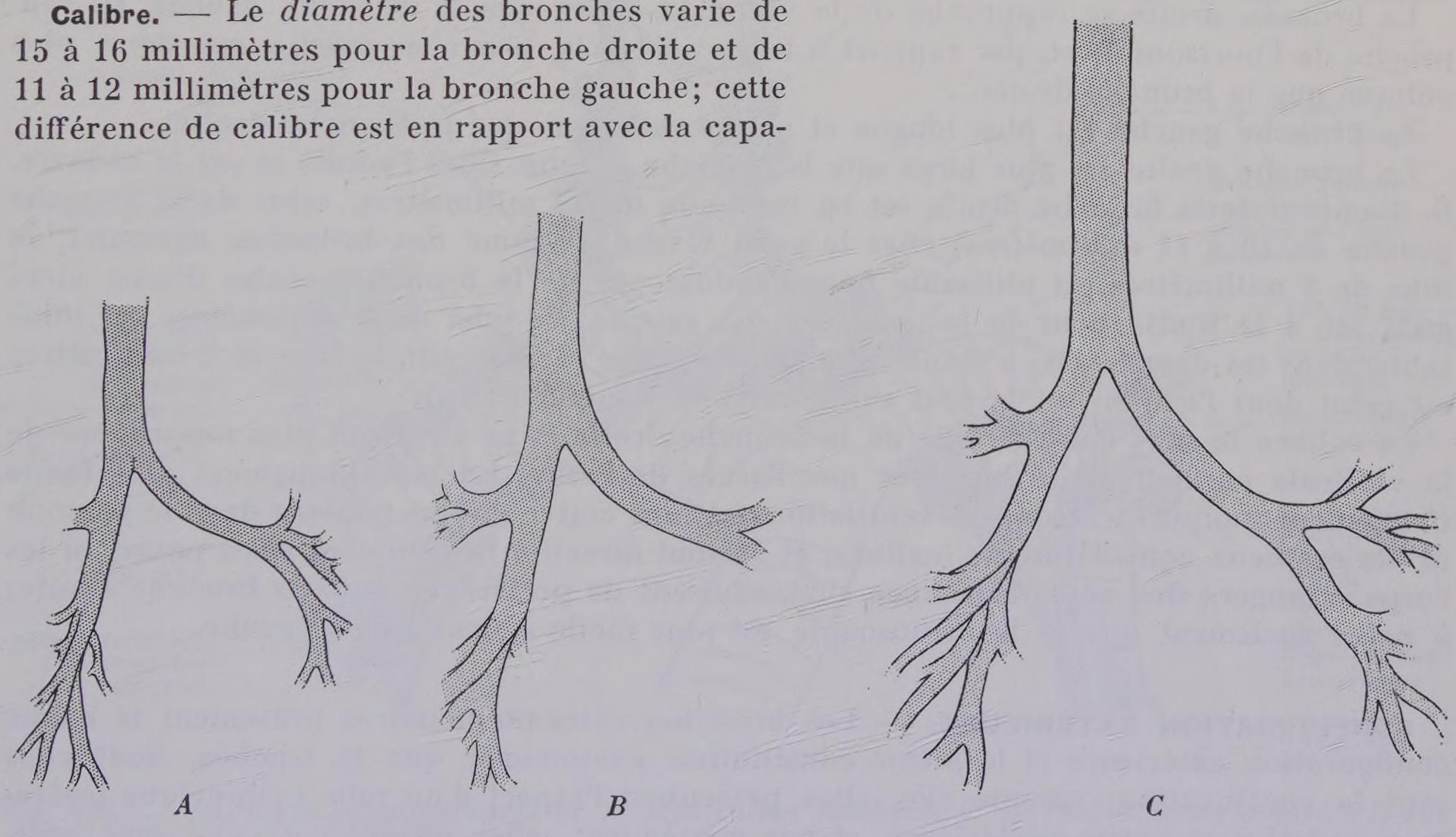

FIG. 597. — *Trachée et bronches chez l'enfant, vue antérieure* (schématique).
A. A trois mois et demi. — *B*. A un an. — *C*. A trois ans.

Comme le calibre de la trachée, celui des bronches est proportionnel au volume des

poumons et, partant, à la conformation du thorax; cependant, la somme des surfaces de section des bronches est nettement supérieure à celle de la trachée.

Chez le nourrisson et **chez l'enfant,** dont le développement thoracique est encore incomplet, l'origine des bronches est un peu plus élevée que chez l'adulte; d'autre part, il existe, chez l'un et chez l'autre une différence encore plus appréciable dans la direction, l'orientation et la longueur de chaque bronche souche chez l'adulte.

Chez le nourrisson et dans les deux premières années, la terminaison de la trachée est située entièrement à droite du plan médio-sagittal; la bronche droite est rectiligne, presque verticale (jusqu'à 2 ans 1/2), dans le prolongement de la trachée, et très courte; la bronche lobaire supérieure naît très près de la bifurcation trachéale, tandis que la bronche gauche est quatre fois plus longue, oblique et franchement incurvée à concavité supérieure; cette disposition est due à ce que la bronche gauche est prise entre, d'une part, la crosse aortique et la branche gauche de l'artère pulmonaire en haut, et, d'autre part, le cœur en bas (voy. : fig. 597).

Par suite du développement du thorax, partant du poumon, la bronche droite tend à s'éloigner de la ligne médiane à partir de 3 ans, mais jusqu'à la puberté, et toute proportion gardée, elle restera très courte. A 13 ans, sa longueur est le tiers de celle de la bronche gauche.

CARACTÈRES DIFFÉRENTIELS DES BRONCHES EXTRA-PULMONAIRES. — Les bronches extra-pulmonaires droite et gauche s'opposent l'une à l'autre par des *caractères différentiels,* du point de vue de leur *direction,* de leur *obliquité,* de leur *longueur,* de leur *calibre* et de leurs *branches collatérales extra-pulmonaires.*

La bronche droite se rapproche de la verticale, alors que la bronche gauche se rapproche de l'horizontale et, par rapport à la verticale, la bronche gauche est donc plus oblique que la bronche droite.

La bronche gauche est plus longue et moins rectiligne que la bronche droite.

La bronche droite est plus large que la bronche gauche. Chez l'adulte et sur le cadavre, le diamètre de la bronche droite est en moyenne de 12 millimètres, celui de la bronche gauche de 10 à 11 millimètres; chez le sujet vivant, et pour des bronches normales, le tube de 8 millimètres est utilisable pour l'endoscopie de la bronche souche droite, alors qu'il est à la limite pour la bronche souche gauche; le tube de 7 millimètres est utilisable, dans les deux sexes, à droite et à gauche; chez l'adolescent, le tube de 6 millimètres est celui dont l'emploi est le plus sûr (Soulas et Mounier-Kuhn).

Le calibre le plus considérable de la bronche droite et sa direction plus rapprochée de la verticale permettent de supposer que l'accès de l'air y est mécaniquement plus facile (frottement moindre) et que la ventilation est plus active et plus poussée dans le poumon droit; ces deux considérations (calibre, et surtout direction) expliquent aussi pourquoi les corps étrangers des voies aériennes s'introduisent de préférence dans la bronche droite; à noter également que la bronchoscopie est plus facile à droite qu'à gauche.

CONFIGURATION EXTÉRIEURE. — Les bronches extra-pulmonaires présentent la même configuration extérieure et la même constitution anatomique que la trachée, dont elles sont la continuation; comme elle, elles présentent l'aspect d'un tube cylindrique légèrement aplati à sa partie postérieure, et par conséquent, elles offrent : *a)* une *face antérieure,* convexe, soulevée par des saillies circulaires, perpendiculaires à l'axe de la bronche, saillies qui correspondent aux anneaux cartilagineux des bronches; *b)* et une *face postérieure* dont la convexité est moindre que la précédente.

RAPPORTS DES BRONCHES

Les bronches font partie des *pédicules pulmonaires* : aussi leurs rapports doivent être successivement envisagés : a) *à l'origine*; b) *avec les éléments du pédicule pulmonaire (rapports pédiculaires)*; c) *avec les autres organes médiastinaux*, par l'intermédiaire des éléments du pédicule pulmonaire *(rapports extra-pédiculaires)*; d) et, enfin, *au niveau du cratère hilaire (hile du poumon)*, rapports qui comprennent ceux des collatérales extra-pulmonaires et de la partie hilaire du tronc bronchique principal.

1. — *Rapports à l'origine.*

Nous avons vu précédemment que la bifurcation trachéale s'oppose à la bifurcation de l'artère pulmonaire; cette dernière est située au-dessous, en avant et à gauche de la bifurcation trachéale, et comme les deux branches de division de l'artère pulmonaire sont

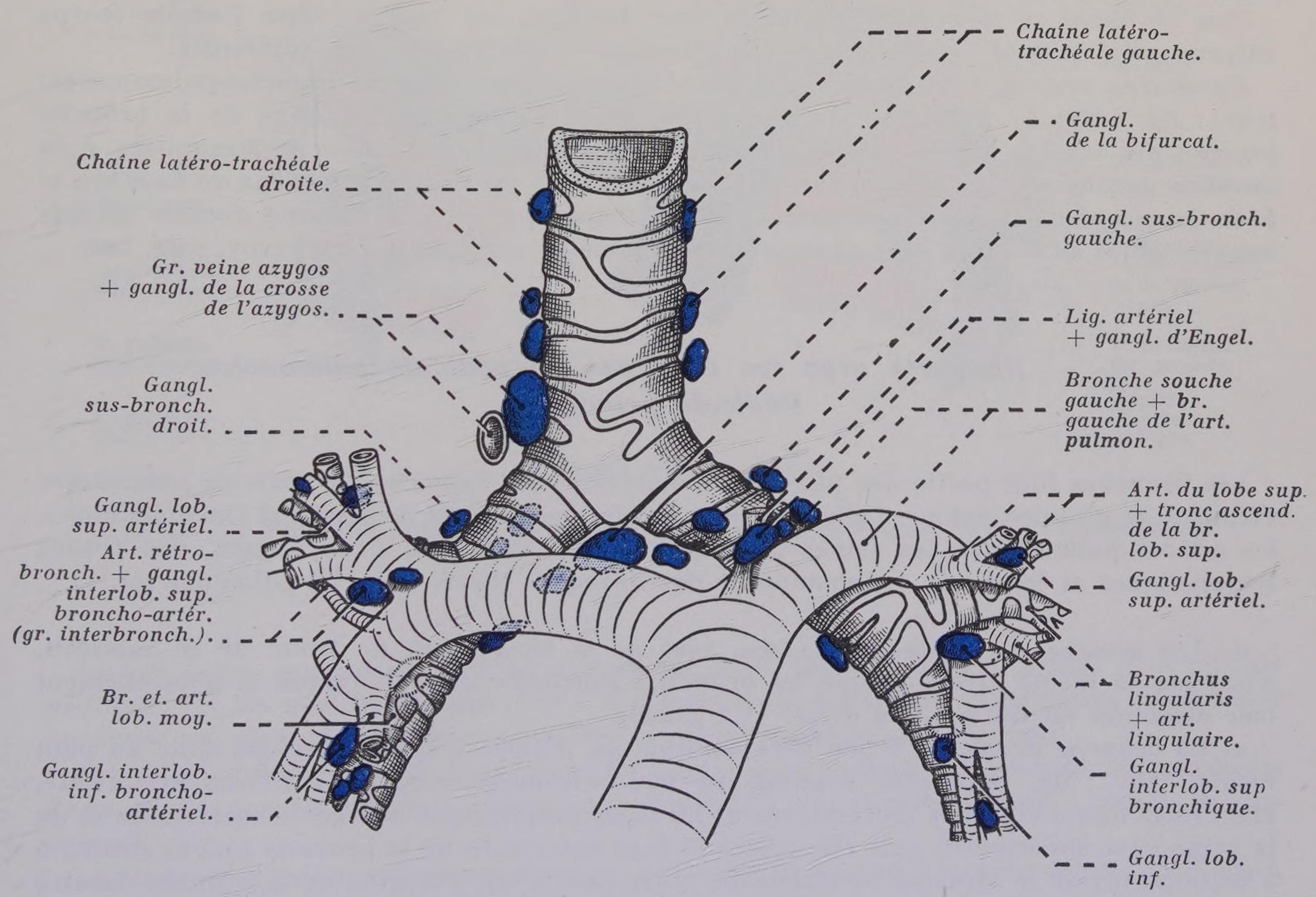

FIG. 598. — *Rapports ganglionnaires de la bifurcation trachéale et de l'arbre broncho-artériel, vue antérieure* (schématique).
En pointillé noir, origine de la bronche de Nelson.
Les ganglions représentés en pointillé bleu sont situés postérieurement aux bronches et aux artères.

situées presque dans le prolongement l'une de l'autre, l'espace que déterminent les deux bifurcations entre elles, et que nous désignons sous le nom d'*espace interbifurcal* (voy. : fig. 391 et 394), est de forme triangulaire; sa base est constituée par la bifurcation de

l'artère pulmonaire, par sa branche droite et par la partie initiale de sa branche gauche; son sommet répond à l'*angle interbronchique*, et ses côtés aux bords axiaux des bronches souches droite et gauche (voy. : *Espace interbifurcal*; article : *Artère pulmonaire* et *Rapports de la trachée*).

En bas, la bifurcation trachéale répond dans cet espace : *a)* au *ligament interbronchique* (1), lame fibreuse, haute de 8 à 10 millimètres, triangulaire à base inférieure, concave en bas, et à sommet supérieur, correspondant à l'angle interbronchique et tendu entre les deux bronches; *b)* aux *ganglions interbronchiques de Baréty*; parfois même un des ganglions, dit *ganglion de la bifurcation,* est situé sous cette dernière, compris dans un dédoublement du ligament interbronchique; (voy. : fig. 589 et 598); *c)* au *péricarde* et, par son intermédiaire, à l'oreillette gauche et au sommet du cul-de-sac de Haller.

En avant, elle répond : *a)* à la *crosse de l'aorte*; sa portion ascendante s'échappe du péricarde fibreux, en avant de la bifurcation trachéale; *b)* aux *nerfs cardiaques* du pneumogastrique et du sympathique; *c)* au *ganglion de Wrisberg,* situé dans sa loge quadrilatère dont les limites sont : la crosse de l'aorte, la bifurcation artérielle pulmonaire et le ligament artériel tendu entre cette bifurcation et la concavité de la crosse aortique (voy. : *Rapports de la crosse de l'aorte*).

Plus en avant se trouvent : le *thymus* chez l'enfant, ses vestiges chez l'adulte (corps adipeux rétro-sternal), et les culs-de-sac pleuraux médiastino-costaux antérieurs.

En arrière, elle répond : *a)* au *plexus bronchique postérieur* (nerfs broncho-pulmonaires) (voy. : fig. 681); *b)* à l'*œsophage,* qui croise plus spécialement l'origine de la bronche gauche; des tractus fibreux, mêlés de fibres musculaires lisses, unissent l'œsophage à la bronche gauche et à la bifurcation trachéale *(muscles trachéo-œsophagiens de Luschka* et *broncho-œsophagiens de Hyrtl)*; *c)* au *canal thoracique* et à la *colonne dorsale* (disque intervertébral situé entre la quatrième et la cinquième vertèbre dorsale) (voy. : fig. 749).

2. — *Rapports avec les éléments du pédicule pulmonaire. Pédicule principal.*

Les bronches font partie des pédicules pulmonaires, et dans chaque *pédicule pulmonaire* viennent se grouper autour d'elles, au sein du tissu conjonctif médiastinal *(mediastinum)*, les artères pulmonaires, les veines pulmonaires, les vaisseaux bronchiques, des troncs lymphatiques et les nerfs du poumon et des bronches (nerfs broncho-pulmonaires).

a) Les **branches de l'artère pulmonaire,** nées de la bifurcation du tronc de ce vaisseau, n'ont pas la même direction que les bronches souches correspondantes, et naturellement leur direction est différente à droite et à gauche.

α) La *branche droite* est à peu près horizontale, dirigée transversalement dans un plan frontal (voy. : fig. 748); plus volumineuse que la bronche, surplombant l'oreillette droite, elle croise tout d'abord et successivement les faces postérieures de l'aorte ascendante et de la veine cave supérieure; puis elle croise la face antérieure de la bronche souche droite, à 2 centimètres de la bifurcation trachéale, et au-dessous de l'origine de la bronche lobaire supérieure (bronche épartérielle d'Aéby); elle donne à ce niveau sa première collatérale, l'artère lobaire supérieure *(troncus anterior)*, puis elle s'infléchit en bas, au niveau du cratère hilaire, en devenant de plus en plus postérieure par rapport à la bronche (voy.: fig. 654).

β) La *branche gauche,* moins volumineuse et plus courte que la précédente (2 cm. 1/2 à 3 cm. 1/2 environ), se dirige, dès son origine en dehors, en haut et légèrement en arrière; elle rencontre immédiatement la bronche gauche dont elle croise presque perpendiculai-

(1) Ce ligament n'existe que lorsque la *carina tracheae* n'est pas cartilagineuse.

rement la face antérieure, pour se placer ensuite au-dessus et en dehors d'elle, à cheval sur l'origine de sa première collatérale. Dans ce croisement, elle donne au-dessus de la bronche sa première branche collatérale, destinée au lobe supérieur (artère lobaire supérieure); puis, à l'égal de celle du côté opposé, elle s'infléchit en bas, croise la face postérieure de la bronche lobaire supérieure; puis elle se ramifie dans la partie basse du cratère hilaire et ses ramifications se placent en avant de la bronche souche (voy. : fig. 654).

Par suite des directions différentes à droite et à gauche des artères pulmonaires, la *zone de contact* au niveau du croisement de la face antérieure de la bronche correspondante est plus restreinte à gauche qu'à droite (voy. : fig. 654 et 748).

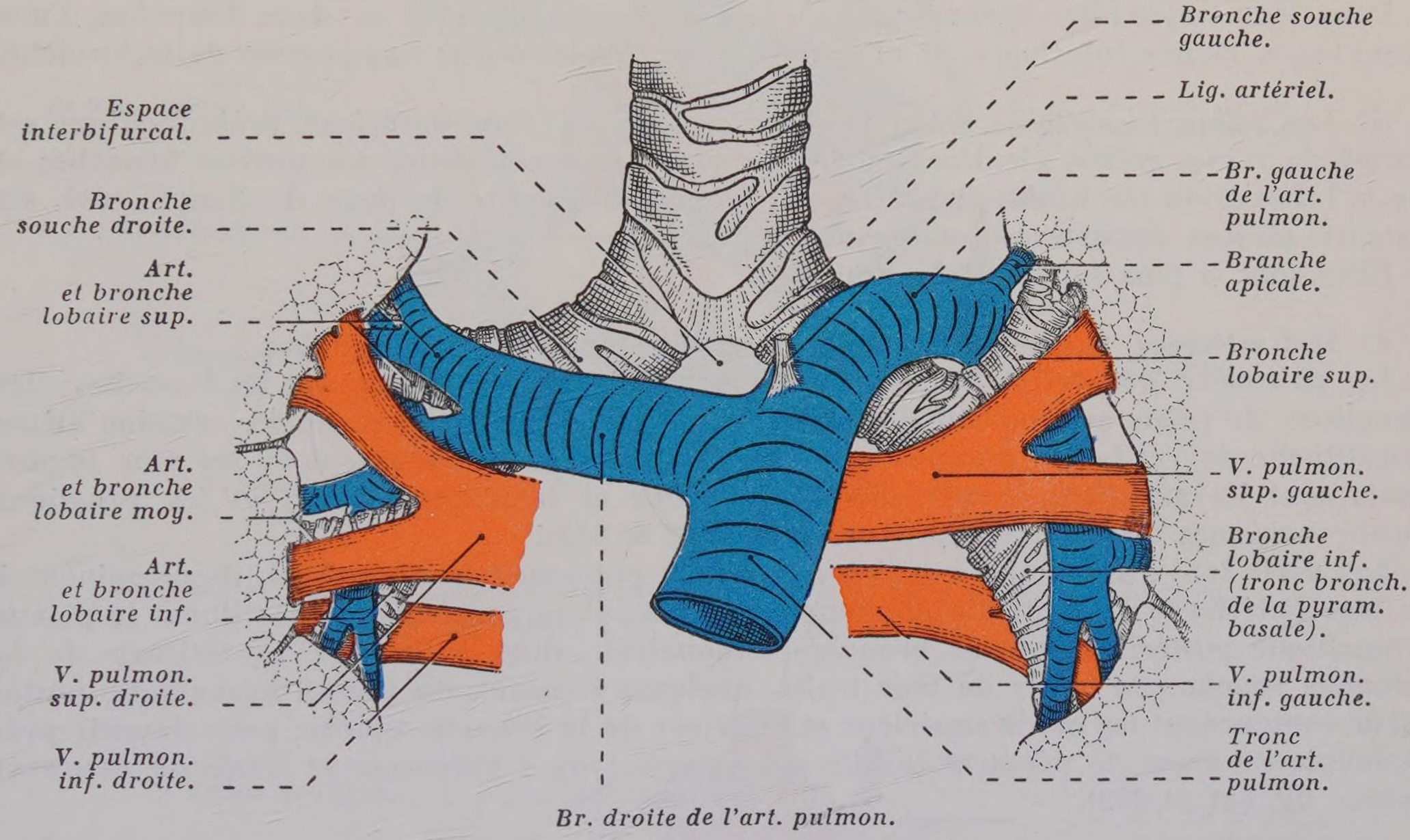

FIG. 599. — *Pédicules pulmonaires droit et gauche, vue antérieure* (d'après HOVELACQUE).

b) Les **veines pulmonaires** sont au nombre de deux (parfois trois à droite) pour chaque pédicule; on les qualifie de supérieure et d'inférieure; les veines pulmonaires supérieures occupent un plan plus antérieur que les veines pulmonaires inférieures.

Les veines pulmonaires viennent de la face interne du poumon, où chacune d'elles résulte de la confluence de plusieurs veines collectrices (racines d'origine) (voy. : *Veines pulmonaires*).

α) Les *veines pulmonaires supérieures,* obliquement descendantes de dehors en dedans, croisent la face antérieure de l'artère; puis elles deviennent sous-jacentes à l'artère pulmonaire; elles croisent la face antérieure de la bronche, au-dessous et sur un plan plus antérieur que le croisement artériel; dans leur segment terminal, elles abandonnent la bronche et s'en éloignent de plus en plus pour converger vers l'oreillette gauche, après avoir franchi le péricarde fibreux (voy. : fig. 600, 601 et 602).

β) Les *veines pulmonaires inférieures,* presque horizontales, sont rétro-bronchiques à leur sortie du cratère hilaire; puis elles s'éloignent rapidement de la bronche, lui devenant inférieure et interne, la droite, pour croiser transversalement la face postérieure de l'oreillette droite dont elle est séparée par le péricarde fibreux (voy. : 600, 601 et 602).

c) Les **artères bronchiques** proviennent de l'aorte thoracique descendante ; elles sont généralement au nombre de deux, l'une droite et l'autre gauche; elles naissent de la face antérieure de l'aorte et parfois d'un tronc commun; celle du côté gauche se dirige transversalement en dehors, en croisant la face postérieure de la bronche; celle du côté droit se dirige également en dehors, elle croise la face postérieure de l'œsophage pour aborder ensuite la face postérieure de la bronche (voy. : fig. 249 et 250).

Les artères bronchiques droite et gauche restent le plus souvent rétro-bronchiques jusqu'au hile; cependant, on peut les voir prébronchiques, et cela principalement à droite, lorsque l'artère présente une origine anormalement haute, sous la concavité de la crosse aortique.

Dans leur trajet rétro-bronchique, elles sont souvent divisées en deux branches, l'une supérieure, l'autre inférieure, et chacune d'elles suit les bords homonymes de la bronche.

d) Les **veines bronchiques** forment *deux groupes* : α) l'un, *antérieur,* prébronchique est formé de veines grêles, plexiformes, situées sur la face antérieure des grosses bronches et de la bifurcation trachéale; β) l'autre, *postérieur,* au nombre de deux de chaque côté, est satellite ou non des artères homonymes.

Elles sont le plus souvent très sinueuses.

e) Des **vaisseaux lymphatiques** et des **nerfs** accompagnent les bronches.

Les *vaisseaux lymphatiques,* issus du poumon, suivent pour la plupart les bronches; des ganglions de relais se trouvent disséminés dans les éléments du pédicule, certains même constituent de véritables groupes en connexion avec les bronches, dont les plus importants sont les ganglions intertrachéo-bronchiques et interbronchiques, et les ganglions sus-bronchiques droit et gauche (voy. : fig. 598 et 680).

Les *nerfs* sont : α) les uns *antérieurs* (rameaux pulmonaires antérieurs), ils cheminent à la face antérieure du pédicule pulmonaire; β) les autres *postérieurs,* constituent le plexus bronchique postérieur (plexus broncho-pulmonaire), situé à la face postérieure de la bronche souche; au cours de leur trajet, quelques rameaux du plexus bronchique postérieur contournent les bords supérieur et inférieur de la bronche souche, pour devenir prébronchiques avant de pénétrer le hile pulmonaire (voy. : *Vaisseaux et Nerfs du poumon*) (voy. : fig. 681 et 682).

Pédicule principal. — Chaque pédicule pulmonaire comprend un *pédicule principal* (1) qui est constitué par les vaisseaux pulmonaires avant toute division et par la bronche souche avant l'émission de sa première collatérale; la constitution des pédicules principaux est différente à droite et à gauche.

1° **A droite,** l'artère est successivement placée en avant, puis en dehors de la bronche, croisant cette dernière en écharpe et à angle aigu au-dessous de sa première collatérale; la veine pulmonaire supérieure, moins volumineuse que l'artère, est située au-dessous de celle-ci et, comme elle, elle est prébronchique et presque horizontale; la veine pulmonaire inférieure, plus grêle que la précédente, est l'élément le plus inférieur du pédicule; devenant rétro-bronchique, elle est située sur un plan postérieur à la bronche.

Le *pédicule pulmonaire principal droit* comprend donc : a) *de haut en bas* : la bronche (portion située au-dessus de la première collatérale bronchique); l'artère et les veines pulmonaires (soit par abréviation B. A. V^s. V^i); b) et *d'avant en arrière,* presque sur un même plan : l'artère et la veine pulmonaire supérieure; la bronche et la veine pulmonaire inférieure (soit A + V^s. B. V^i).

---

(1) Ouvrage et article à consulter : Hovelacque, O. Monod et H. Evrard : *Le thorax* (anatomie médico-chirurgicale). 1 vol. Maloine, édit., Paris, 1937.
N. Œconomos : Les pédicules pulmonaires (étude anatomique et chirurgicale). *Revue de Chirurgie,* 1950, p. 357.

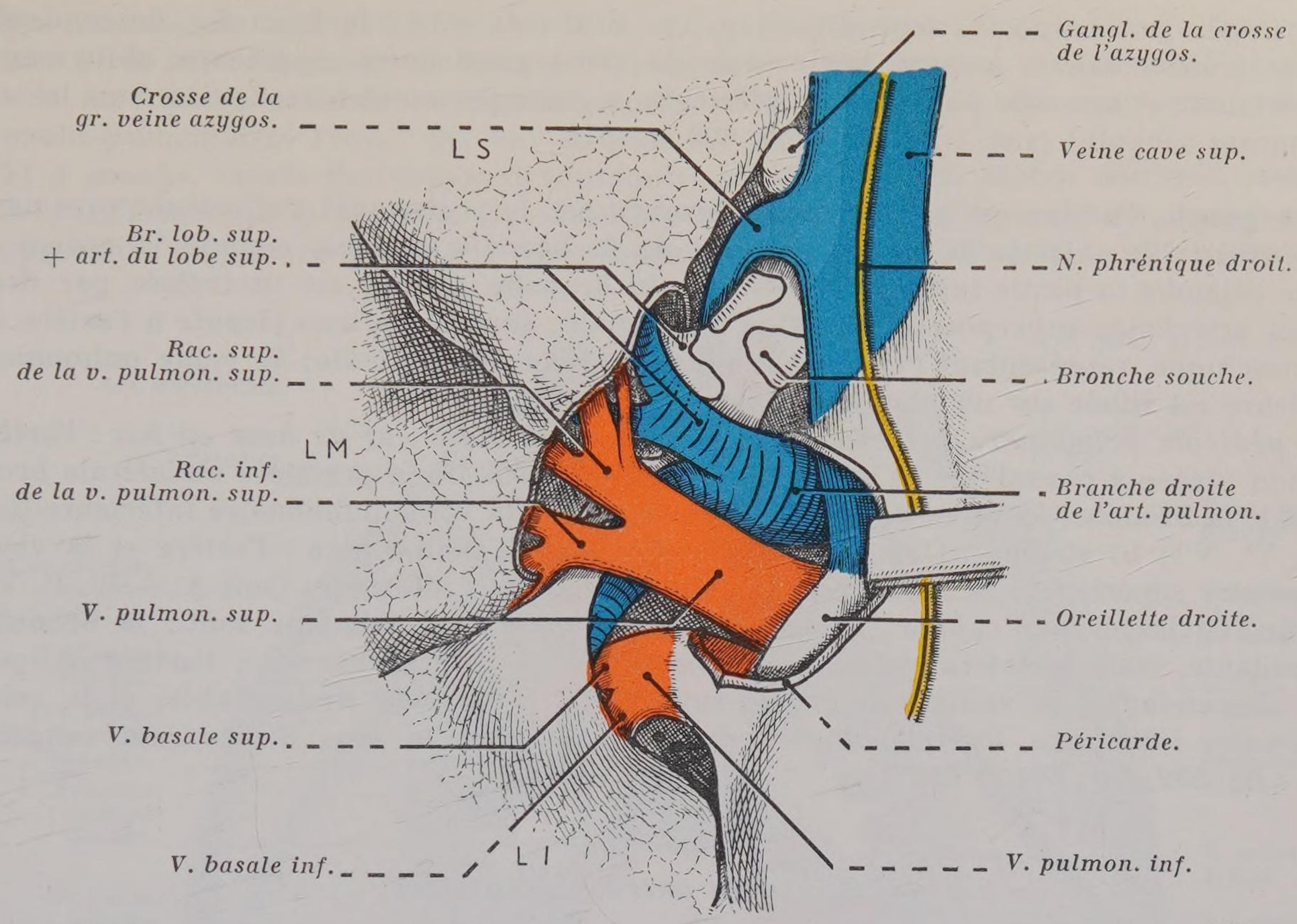

FIG. 600. — *Pédicule pulmonaire droit; vue antéro-latérale droite* (péricarde ouvert). *L S*, lobe supérieur; *L M*, lobe moyen; *L I*, lobe inférieur.

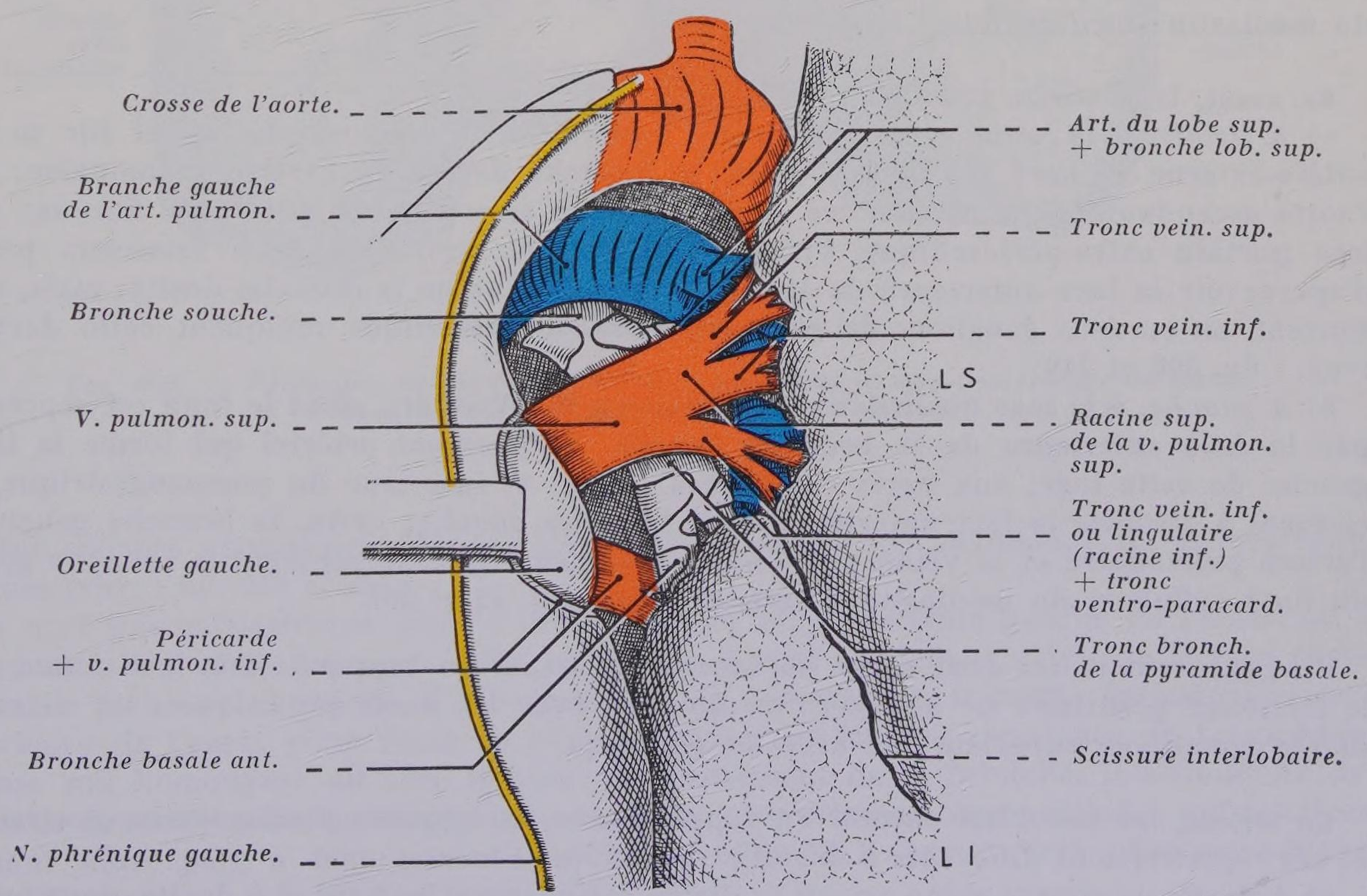

FIG. 601. — *Pédicule pulmonaire gauche, vue antéro-latérale gauche (péricarde ouvert).* *L S*, lobe supérieur; *L I*, lobe inférieur.

Envisagés par rapport à leur direction, ces éléments sont : la bronche, descendante; l'artère, transversale et presque horizontale; la veine pulmonaire supérieure, obliquement descendante; et la veine pulmonaire inférieure, légèrement ascendante (prise dans le sens du courant sanguin) (voy. : fig. 599, 600, 603 et 654).

2° **A gauche,** l'artère est pré-, puis sus-bronchique, le croisement s'effectuant presque à angle droit; elle enjambe la partie moyenne de la bronche gauche, comme la crosse de l'aorte enjambe sa partie initiale; si bien que la bronche gauche est surcroisée par deux crosses artérielles superposées; la veine pulmonaire supérieure sous-jacente à l'artère est prébronchique, représentant l'élément le plus antérieur du pédicule; la veine pulmonaire inférieure est située sur un plan postérieur à la bronche.

Le *pédicule pulmonaire principal gauche* comprend donc : a) *de haut en bas* : l'artère (portion placée à cheval sur la bronche gauche au-dessus de la première collatérale bronchique); la bronche, la veine pulmonaire supérieure et la veine pulmonaire inférieure (soit A. B. V^s. V^i); b) et *d'avant en arrière,* presque sur un même plan : l'artère et la veine pulmonaire supérieure; la bronche et la veine pulmonaire inférieure (soit A + V^s. B. V^i).

Enfin, envisagés par rapport à leur direction, ces divers éléments sont : la bronche, descendante, mais toutefois moins que la droite (voyez précédemment); l'artère obliquement descendante; la veine pulmonaire supérieure, légèrement descendante; et la veine pulmonaire inférieure, légèrement ascendante (prise dans le sens du courant sanguin) (voy. : fig. 599, 601, 604 et 654).

3. — *Rapports extra-pédiculaires.*

Par l'intermédiaire des organes du pédicule pulmonaire principal, chaque bronche entre en rapport plus ou moins immédiat avec les ganglions lymphatiques prétrachéo-bronchiques et intertrachéo-bronchiques de Baréty, lesquels baignent dans le tissu celluleux du médiastin *(mediastinum)* (voy. : fig. 598).

En avant, la bronche souche répond :

a) *A droite,* à la veine cave supérieure, verticalement descendante, ayant sur sa face antéro-externe le nerf phrénique droit, la branche droite de l'artère pulmonaire; et à l'aorte ascendante; à ce niveau, ces deux vaisseaux émergent du péricarde fibreux; dans leur portion extra-péricardique, l'écartement compris entre les deux vaisseaux permet d'apercevoir la face antérieure de la trachée et l'origine de la bronche droite; mais, assez souvent, un ou deux ganglions du groupe prétrachéo-bronchique masquent cette dernière (voy. : fig. 600 et 749).

b) *A gauche,* à la loge quadrilatère du ganglion de Wrisberg, dont le fond est représenté par la face antérieure de la bronche gauche; au ligament artériel qui forme la limite gauche de cette loge; aux nerfs cardiaques moyen et inférieur du pneumogastrique, qui croisent à distance la face antérieure de la bronche gauche; enfin, la branche gauche de l'artère pulmonaire et la veine pulmonaire supérieure gauche séparent la bronche gauche du tissu celluleux du médiastin antérieur (voy. : fig. 43 et 60).

Plus en avant et *des deux côtés,* les bronches entrent en rapport, mais à distance, avec le territoire préhilaire de la plèvre médiastine, avec les nerfs phréniques, les vaisseaux diaphragmatiques supérieurs, et avec les poumons.

En arrière, les bronches entrent en rapport avec les *organes médiastinaux postérieurs,* et ces rapports sont différents à droite et à gauche :

a) *A droite,* la grande veine azygos se dirige obliquement en haut et à droite, pour croiser la face postérieure de la bronche droite dans la partie la plus supérieure du triangle interazygo-aortique, c'est-à-dire avant de décrire sa crosse; elle reçoit à ce niveau la

veine intercostale supérieure droite; le nerf pneumogastrique droit croise la face postérieure de la bronche droite en dedans de la grande veine azygos; puis il vient se placer sur la face postérieure de l'œsophage, après avoir abandonné de nombreux rameaux broncho-pulmonaires (voy. : fig. 681 et 750).

b) *A gauche,* l'aorte thoracique descendante, entourée de son plexus aortique, croise la face postérieure de la bronche gauche, puis elle descend obliquement en dedans en se rapprochant de plus en plus de la ligne médiane; c'est soit au niveau du croisement, soit

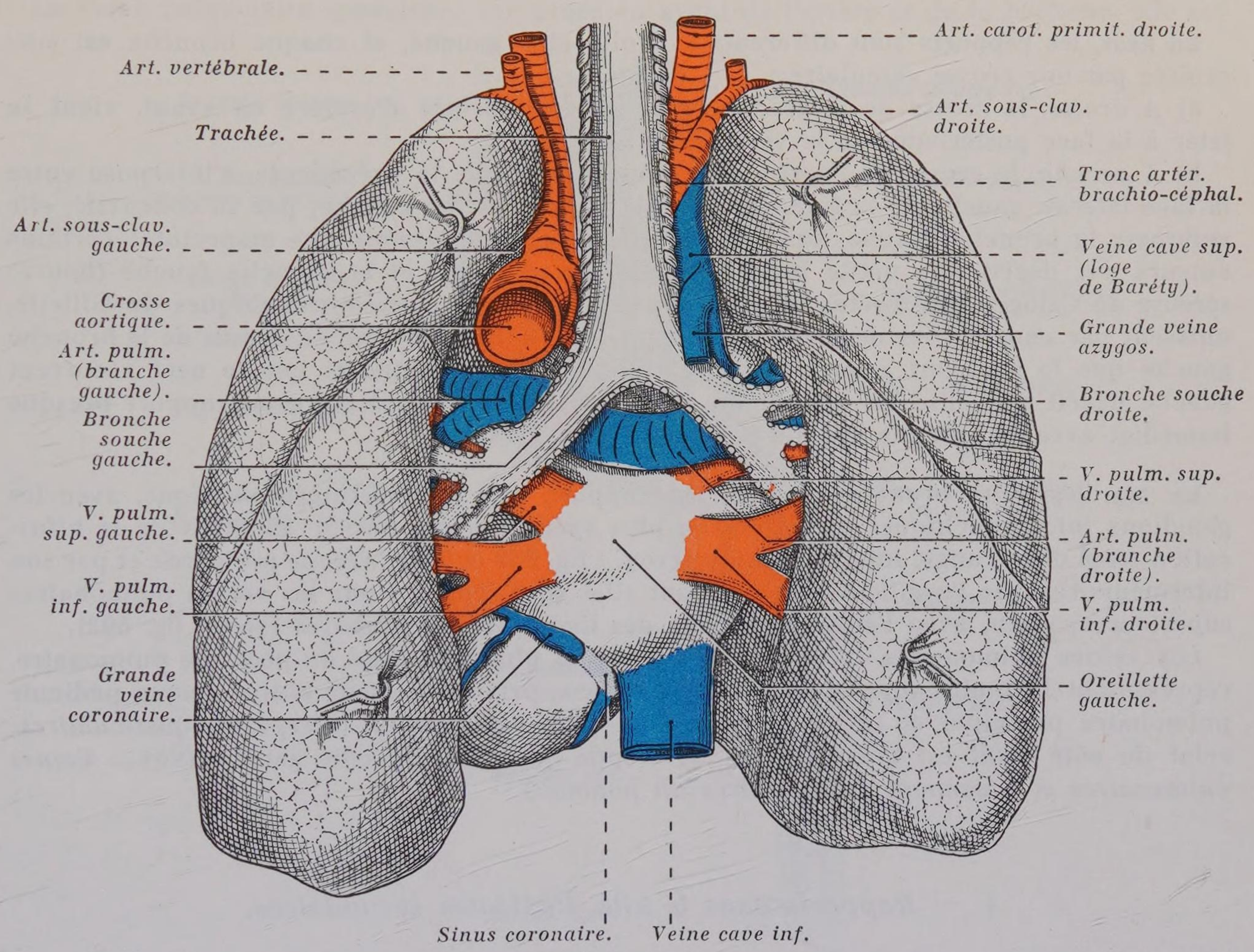

Fig. 602. — *Pédicules pulmonaires, trachée, poumons et vue postérieure du cœur.* Le sac fibreux péricardique a été enlevé.

le plus souvent au-dessous, plus rarement au-dessus, qu'elle abandonne les artères bronchiques (voy. : fig. 250 et 251).

Le nerf pneumogastrique gauche croise la face antéro-latérale gauche de l'aorte, où il abandonne son nerf récurrent; puis, oblique en bas et en dedans, il croise la face postérieure de la bronche gauche, à 3 centimètres de son origine; il croise également la face antérieure de l'aorte pour venir se placer ensuite sur la face antérieure de l'œsophage; comme son homonyme du côté opposé, au croisement de la bronche, il abandonne des rameaux broncho-pulmonaires qui accompagnent les éléments des pédicules pulmonaires, prenant ainsi part à leur constitution (voy. : fig. 681) (voy. : *Nerf pneumogastrique,* tome IV).

L'œsophage, dont la face postérieure occupe le fond du triangle interazygo-aortique, est compris à ce niveau entre l'aorte thoracique descendante à gauche et la grande veine

azygos à droite; il entre plus spécialement en rapport avec la face postérieure de l'origine de la bronche gauche, mais ne présente aucun rapport avec la bronche droite, la bifurcation de la trachée étant déviée à droite par la crosse de l'aorte cependant que, pour gagner la face postérieure de sa bronche, l'artère bronchique droite croise la face postérieure de l'œsophage (voy. : fig. 249).

Le canal thoracique, organe le plus postérieur du médiastin postérieur, se dirige obliquement en haut et à gauche; passant de la face postérieure de l'œsophage à la face postérieure de l'aorte, il reste en rapport éloigné avec la bronche gauche (voy. : fig. 748).

En haut, les rapports sont différents à droite et à gauche, et chaque bronche est surcroisée par une crosse vasculaire :

a) *A droite,* la crosse de la grande veine azygos, dirigée d'arrière en avant, vient se jeter à la face postérieure de la veine cave supérieure.

b) *A gauche,* la crosse de l'aorte, plus volumineuse que la précédente, s'interpose entre la face latérale gauche de la trachée et la plèvre médiastine gauche; par sa concavité, elle embrasse la bronche gauche, sur laquelle elle détermine parfois une empreinte; certains auteurs ont décrit une petite bourse séreuse entre l'aorte et la bronche gauche (bourse séreuse de Calori); des tractus fibreux, appelés ligaments aortico-bronchiques de Gillette, unissent par endroits les deux organes; rappelons, enfin, que c'est au-dessus de la bronche gauche que le ligament artériel s'insère sur la crosse aortique et que le nerf récurrent gauche décrit son anse en arrière du ligament; par ce fait, il entre en rapport presque immédiat avec la bronche gauche (voy. : fig. 609 et 745).

En bas, les deux bronches entrent en rapport, par l'angle interbronchique, avec les ganglions interbronchiques de Baréty et, plus spécialement, avec le ganglion de la bifurcation situé dans l'angle interbronchique (voy. : fig. 589 et 598); avec le péricarde et par son intermédiaire avec l'oreillette gauche, dont elles sont séparées par les veines pulmonaires supérieures; enfin, avec l'angle supérieur des ligaments triangulaires (voy. : fig. 602).

Les veines pulmonaires inférieures, organes les plus bas situés du pédicule pulmonaire, représentent la limite supérieure d'un espace compris en hauteur entre chaque pédicule pulmonaire principal et le diaphragme : ce sont les *espaces interphréno-pédiculaires*; celui du côté droit est toujours plus développé que celui du côté gauche (voy. : *Veines pulmonaires* et *Ligaments triangulaires du poumon*).

4. — *Rapports dans le hile. Pédicules secondaires.*

Le hile pulmonaire est la région de l'épanouissement des éléments du pédicule pulmonaire principal, et cet épanouissement commence toujours un peu avant son entrée dans le cratère hilaire, constituant ainsi les *pédicules secondaires* ou *pédicules lobaires* (1).

a) **A droite,** la bronche souche abandonne la bronche lobaire supérieure (bronche épartérielle) dans la partie supérieure du hile; puis le tronc bronchique (bronche intermédiaire) se divise plus bas en bronche lobaire moyenne et bronche lobaire inférieure; cette dernière, s'adossant à la partie inférieure du fond du cratère hilaire, continue la direction de la bronche souche (voy. : fig. 600 et 603).

L'artère donne sa branche lobaire supérieure *(troncus anterior)* (parfois dédoublée) devant la bronche lobaire supérieure, où elle se détache du versant externe du tronc;

---

(1) Ouvrages à consulter : Prat : Anatomie chirurgicale des pédicules lobaires. *Thèse de Lyon,* 1942.

Merlier : Considérations anatomo-chirurgicales sur les pédicules pulmonaires et lobaires. *Thèse de Paris,* 1949.

puis elle passe en dehors et en arrière du tronc bronchique, où elle abandonne sa branche lobaire moyenne (la plus grêle des trois); la branche lobaire inférieure représente, comme pour la bronche, la continuation de la branche droite de l'artère pulmonaire destinée au lobe inférieur (pyramide basale) (voy. : fig. 654).

Parfois on voit se détacher du versant supéro-externe de l'artère, entre le *troncus anterior* et la naissance de l'artère du lobe moyen, une branche artérielle obliquement ascendante, destinée au lobe supérieur : c'est l'*artère rétro-bronchique d'Hovelacque* ou *artère ascendante du lobe supérieur d'Appleton* (voy. : fig. 599 et 603).

La veine pulmonaire supérieure est située en avant de l'artère et de la bronche, elle est

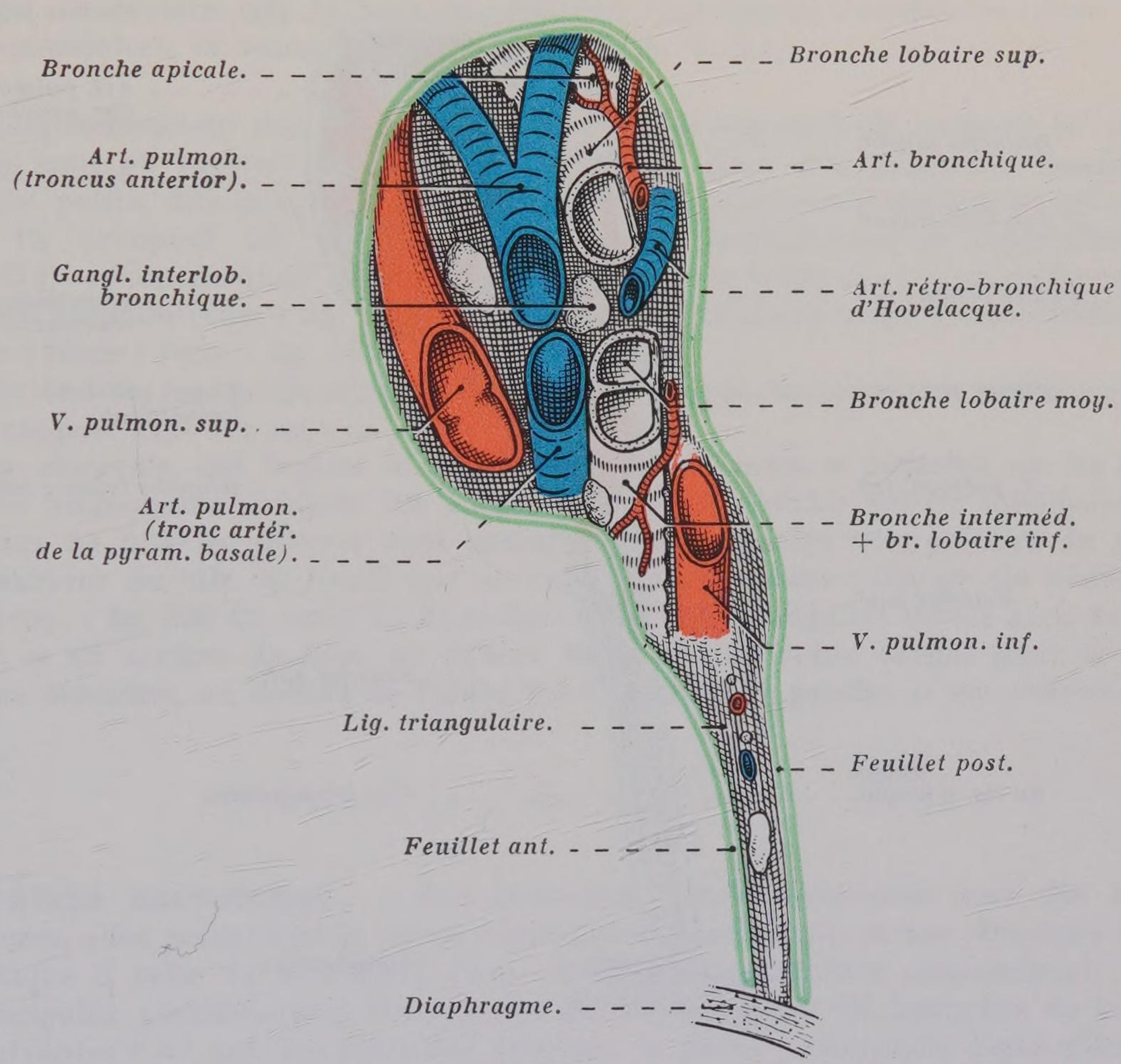

FIG. 603. — *Hile du poumon droit* (demi-schématique).

constituée par l'union de deux racines veineuses ; quant à la veine pulmonaire inférieure, elle est l'organe le plus postérieur et le plus inférieur du cratère hilaire (voy. : fig. 600, 603 et 607).

De cette description, il résulte qu'à droite, le hile pulmonaire présente *trois pédicules secondaires* ou *pédicules lobaires*, que l'on distingue en *supérieur, moyen* et *inférieur*.

Le PÉDICULE LOBAIRE SUPÉRIEUR (1), destiné au lobe supérieur, présente, d'avant en arrière, la veine et l'artère sur un même plan, la veine sous-jacente à l'artère (la veine est représentée par la racine supérieure de la veine pulmonaire supérieure, elle occupe

(1) Article à consulter : MAURER et TOBÉ : Les pédicules des lobes pulmonaires supérieurs. *Le Poumon*, 1948.

toujours la partie antéro-inférieure du pédicule) (voy. : fig. 600), et sur un deuxième plan, la bronche lobaire supérieure (bronche épartérielle d'Aéby); parfois une branche artérielle rétro-bronchique peut entrer dans la constitution de ce pédicule (artère rétro-bronchique d'Hovelacque) (soit A + V. B[18]. ar.) (voy. : fig. 599, 600 et 654).

Le PÉDICULE LOBAIRE MOYEN, destiné au lobe moyen, est constitué d'avant en arrière par la veine (racine inférieure de la veine pulmonaire supérieure), la bronche et l'artère (soit V. B. A.), et de haut en bas par l'artère, la bronche et la veine (soit A. B. V.) (voy. : fig. 599 et 600).

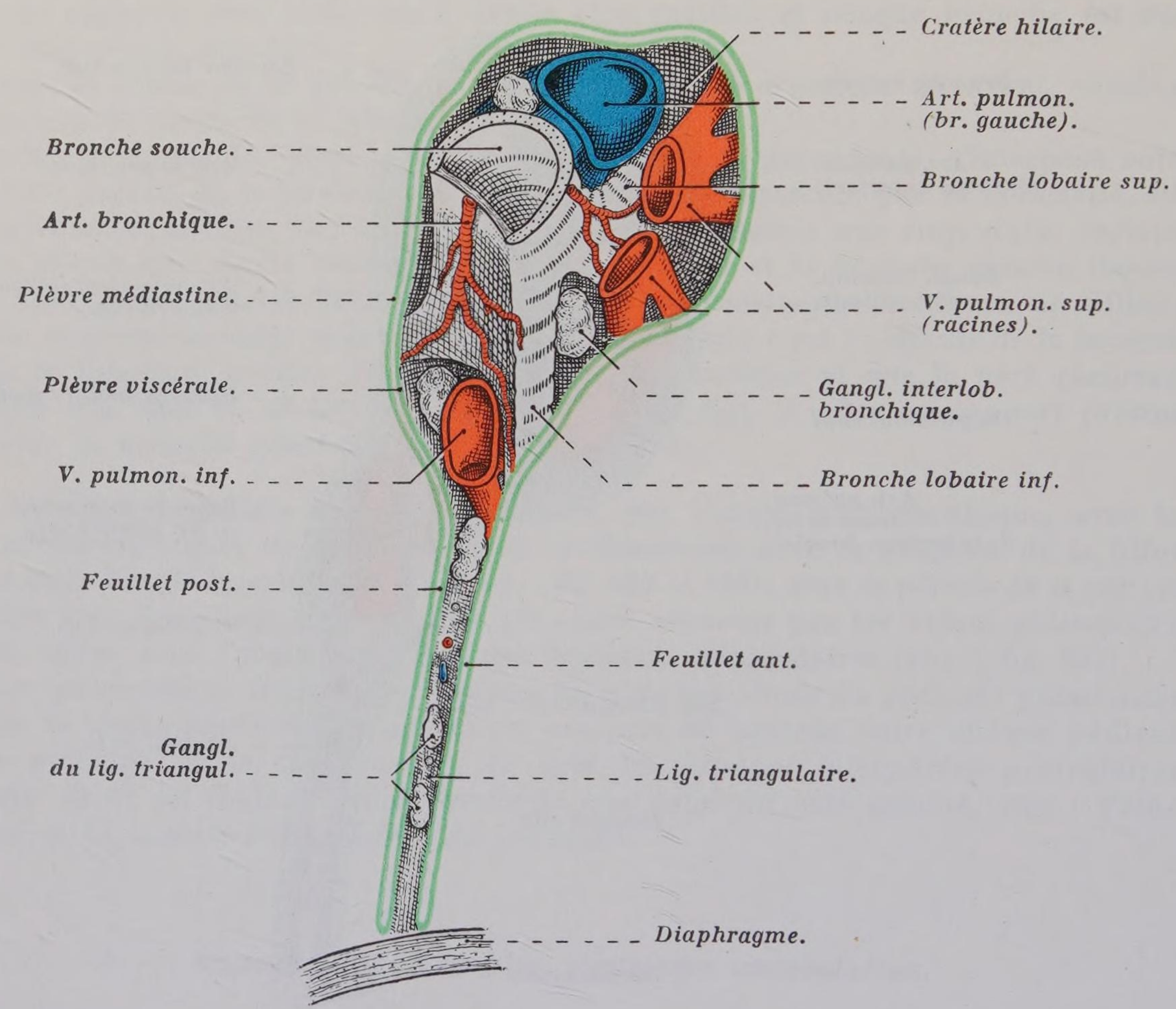

FIG. 604. — *Hile du poumon gauche* (demi-schématique).

Le PÉDICULE LOBAIRE INFÉRIEUR, destiné au lobe inférieur ou pyramide basale, est constitué d'avant en arrière par l'artère, la bronche très courte et la veine (soit A. B. V.) (voy. : fig. 599 et 600).

b) **A gauche,** la bronche et l'artère se divisent à l'entrée du hile; l'artère lobaire inférieure se détache de la convexité de la crosse de la branche gauche de l'artère pulmonaire; puis l'artère glisse dans le cratère hilaire, en arrière des bronches lobaires supérieure et inférieure; souvent une ou deux branches artérielles supplémentaires accompagnent la bronche lobaire supérieure (rameau ventral antérieur sous-bronchique) (voy. : fig. 654, 658 et 663).

Les branches d'origine (racines) de la veine pulmonaire supérieure se placent sur un plan antérieur aux bronches, et elles prennent part à la constitution du pédicule secondaire

supérieur; quant à la veine pulmonaire inférieure, elle reste rétro-bronchique et appartient, par ses ramifications d'origine et son tronc, au pédicule lobaire inférieur.

On distingue dans le hile gauche *deux pédicules lobaires, supérieur* et *inférieur.*

Le PÉDICULE LOBAIRE SUPÉRIEUR, destiné au lobe supérieur, comprend d'avant en arrière la veine, la ou les artères, et la bronche, courte et ascendante, mais cette dernière est toujours située à un niveau inférieur aux vaisseaux (soit V. A. B.) et de haut en bas et de dehors en dedans : l'artère, la veine et la bronche (soit A. V. B.).

Le PÉDICULE LOBAIRE INFÉRIEUR, destiné au lobe inférieur (pyramide basale), est constitué d'avant en arrière par la bronche, l'artère, rapidement ramifiée en deux ou trois branches secondaires, la veine et la bronche (soit A. V. B.).

Enfin, indépendamment des vaisseaux bronchiques et des nerfs du poumon, les pédicules secondaires sont en rapport dans le cratère hilaire avec des *ganglions lymphatiques,* généralement petits, dits *ganglions hilaires (ganglions interbronchiques* et *ganglions interlobaires)*; ils occupent les fourches des divisions bronchiques et artérielles (voy. : fig. 598 et 679), et représentent des relais interposés sur le trajet des troncs collecteurs lymphatiques du poumon (voy. : fig. 675 à 678); du tissu cellulaire assez dense comble le cratère hilaire *(hilum)* (voy. : fig. 687).

Au niveau du hile, les ramifications bronchiques qui appartiennent aux pédicules lobaires entrent en rapport avec les *plèvres.*

La plèvre viscérale, qui tapisse la face interne du poumon, se réfléchit sur les éléments du pédicule pulmonaire pendant un court trajet pour devenir plèvre médiastine, alors qu'au-dessous du hile les plèvres vont constituer les ligaments triangulaires du poumon; ainsi, le pourtour du hile est limité par un repli pleural *(gaine pleurale du pédicule pulmonaire)* (voy. : fig. 696 *C*), mais les bronches n'entrent en rapport direct avec ce dernier qu'en haut et en arrière du hile, en dehors de la grande veine azygos pour la bronche droite et ses branches, en dehors de l'aorte pour la bronche gauche et ses collatérales.

***

CONSTITUTION ANATOMIQUE. — Les bronches extra-pulmonaires sont des bronches cartilagineuses, elles présentent la même constitution anatomique et une structure sensiblement identique à celle de la trachée (voy. : *Trachée. Constitution anatomique*).

Les principales particularités structurales qui différencient les bronches de la trachée sont les suivantes : *a)* sur les bronches souches, la paroi postérieure cesse d'être membraneuse et les cartilages apparaissent sur toute la circonférence des bronches jusqu'à l'origine de la bronche de Nelson; *b)* les bronches lobaires supérieures et la bronche lobaire moyenne contiennent également des pièces cartilagineuses sur toute leur étendue sans paroi membraneuse postérieure; *c)* le tronc bronchique de la pyramide basale subit une sorte de *torsion* sur son axe, de telle façon que sa *paroi antérieure* est membraneuse et dépourvue de cartilage; *d)* les fascicules de fibres musculaires sont situés en dedans de la couche des glandes bronchiques, disposés dans des directions différentes, longitudinales, obliques et transversales; *d)* la *couche élastique moyenne de Koike* est très développée dans les bronches souches et lobaires (1); *e)* la *sous-muqueuse* (couche de tissu conjonctif lâche) renferme de nombreuses glandes; *f)* enfin, la *péribronche,* relativement épaisse, contient un grand nombre d'*amas lymphoïdes* (voy. : fig. 648).

---

(1) Ouvrages à consulter : A. POLICARD et P. GALY : *Les bronches.* 1 vol. Masson et Cie, édit., Paris, 1945.
M. LÉVY : La trachée et les bronches cartilagineuses. *Thèse de Paris,* 1951.

VAISSEAUX ET NERFS. — *1°* Les ***artères*** sont fournies par les artères bronchiques, branches de l'aorte thoracique descendante; elles se disposent et se ramifient sur les faces des bronches souches.

2° Les ***veines*** aboutissent, les unes aux veines antérieures de la trachée, les autres aux veines bronchiques, qui sont généralement au nombre de deux de chaque côté; celles-ci se jettent à droite, dans la crosse de la grande veine azygos, et à gauche, dans l'hémiazygos supérieure gauche; parfois aussi dans une veine intercostale (quatrième ou cinquième).

3° Les ***lymphatiques*** aboutissent aux ganglions péri-trachéo-bronchiques de Baréty, disposés autour de la bifurcation trachéale et de l'origine des bronches souches.

4° Les ***nerfs*** viennent des chaînes sympathiques et des pneumogastriques; ils se disposent en avant et en arrière des bronches; ils constituent à la face postérieure des bronches un important plexus, dit *plexus broncho-pulmonaire postérieur* (voy. : fig. 681). Leur disposition en *plexus* dans la paroi bronchique est identique à celle observée sur la trachée (voy. : *Trachée. Nerfs*).

POUMONS

Les poumons (du latin *pulmo*) sont les organes principaux de la respiration; les échanges respiratoires s'effectuent à leur niveau par transformation du sang veineux (non oxygéné) en sang artériel (oxygéné), cette fonction constituant l'*hématose*.

SITUATION. — Au nombre de *deux,* l'un droit, et l'autre gauche, les poumons occupent la plus grande partie de la *cavité thoracique*; le sommet ou *apex* émerge cependant de la cavité thoracique, et occupe la *base du cou* (*creux sus-claviculaire*).

Dans le thorax, ils délimitent entre eux un espace, appelé *médiastin,* occupé par les organes médiastinaux, tels que le cœur et le péricarde, les gros vaisseaux, la trachée et les bronches, et l'œsophage (voy. : fig. 609).

Ils sont séparés des viscères abdominaux : foie, estomac et rate, par le diaphragme.

Chaque poumon est entouré par un sac séreux à double feuillet, appelé *plèvre,* qui facilite le mécanisme de réplétion et de déplétion au niveau des poumons; d'autre part, il est rattaché au cœur par les vaisseaux pulmonaires qui assurent le circuit de la petite circulation ou *circulation pulmonaire,* et à la trachée par les *bronches* qui en assurent la ventilation.

FORME. — Chaque poumon présente la *forme* d'un demi-cône irrégulier, auquel on peut distinguer : une *base* reposant sur le diaphragme, un *sommet* situé à la base du cou, une *convexité* plus ou moins régulière qui s'applique contre la paroi thoracique, et une *face interne* excavée qui regarde le médiastin, et sur laquelle s'observe le *hile* de l'organe; des *deux bords,* l'antérieur est très aminci, le postérieur est épais et arrondi.

Sur le vivant, la forme du poumon est variable; elle est subordonnée : *a)* à la conformation du thorax qui le contient (thorax allongé, thorax large); *b)* à la respiration, donc aux variations de situation du diaphragme; *c)* à la forme de certains organes médiastinaux, le cœur en particulier; *d)* et à la position qu'occupe le sujet dans l'inclinaison latérale du tronc; dans cette position les poumons se déforment : celui qui est situé du côté de la convexité s'allonge quelque peu, alors que celui qui est situé du côté de la concavité se rapetisse en même temps qu'il diminue de hauteur.

VOLUME. — Le *volume* des poumons est très variable suivant les individus, et chez un même individu, il varie également avec le rythme respiratoire. Il augmente de volume pendant l'inspiration, par introduction d'air dans les alvéoles qui se déplissent; par contre, il diminue pendant l'expiration.

D'une façon générale, on peut admettre que le volume des poumons est proportionnel à la *capacité thoracique,* et que, toute proportion gardée, il n'y a aucune relation entre le volume des poumons, la taille et l'embonpoint du sujet; enfin, il dépend aussi de l'ampliation thoracique; il suit les mouvements respiratoires; le volume est différent à droite et à gauche; le poumon droit l'emporte sur le poumon gauche d'un cinquième environ.

Le *volume moyen* des poumons pris sur le cadavre est de 1.600 cm³ chez l'homme, et 1.300 cm³ chez la femme.

DIMENSIONS. — Les *dimensions* des poumons sont naturellement très variables suivant les individus, et également variables suivant la phase de la respiration.

Sur un sujet adulte, à conformation thoracique normale, et en état d'équilibre respiratoire, les *dimensions moyennes* sont les suivantes : a) *hauteur,* prise sur la verticale passant par le sommet = 20 centimètres à droite et 24 centimètres à gauche; b) *diamètre antéro-postérieur,* pris au niveau de la base = 18 à 20 centimètres; c) *diamètre transversal,* pris au niveau de la huitième vertèbre dorsale = 10 centimètres à droite et 8 centimètres à gauche; cette différence notable dans les dimensions des deux poumons tient : *a)* pour la hauteur, à la surélévation de la coupole diaphragmatique à droite; *b)* pour la largeur, à la présence du cœur et à l'existence de la fosse cardiaque sur la face interne du poumon gauche.

Le poumon atteint sa plus grande hauteur en arrière, au niveau de son bord postérieur, soit de 26 à 30 centimètres.

POIDS ET DENSITÉ. — *Chez l'adulte,* le *poids moyen* est de 1.200 grammes chez l'homme, dont 650 grammes pour le poumon droit, et 550 grammes pour le poumon gauche; chez la femme, le poids moyen des poumons est moindre, soit 1.100 grammes, dont 600 grammes pour le poumon droit, et 500 grammes pour le poumon gauche; la différence de poids entre les deux poumons est d'environ 100 grammes.

Le poids moyen des poumons est de 65 grammes *chez le fœtus à terme,* et de 100 grammes chez *le nouveau-né qui a respiré.*

Le poumon qui a respiré est moins dense que l'eau et surnage sur l'eau, tandis que le poumon qui n'a pas respiré est plus dense et tombe au fond du récipient; ce procédé, connu sous le nom de *docimasie pulmonaire hydrostatique,* est utilisé en médecine légale pour reconnaître si un enfant mort-né a respiré ou non.

CAPACITÉ. — La *capacité pulmonaire,* mesurée chez l'adulte normal, varie suivant l'état d'inspiration et d'expiration dans lequel se trouvent les poumons. Elle est de trois litres et demi après une inspiration normale, de quatre litres et demi à cinq litres après une inspiration forcée. Elle représente le volume d'air contenu dans les poumons à chaque inspiration normale; elle comprend : *a)* l'*air respiratoire* (air de circulation), c'est-à-dire l'air qui pénètre à chaque inspiration et qui sort à chaque expiration, soit environ un demi-litre; *b)* l'*air de réserve,* c'est-à-dire le volume d'air qui après une expiration normale peut encore être chassé par une expiration forcée; *c)* et l'*air résiduel,* c'est-à-dire le volume d'air qui reste dans les alvéoles pulmonaires après une expiration forcée.

L'air de réserve et l'air résiduel sont en quantité à peu près égale et d'environ un litre et demi chacun.

ASPECT EXTÉRIEUR ET COLORATION. — La *surface extérieure* des poumons est lisse, brillante, humidifiée en permanence, et d'autant plus brillante que le poumon est plus insufflé. Il doit cet état à ce que le feuillet viscéral de la plèvre qui le tapisse fait corps avec elle.

Examinée attentivement, cette surface présente une série de figures régulières à contour polygonal, de dimensions à peu près identiques; elles correspondent à la base des lobules pulmonaires corticaux.

La *coloration* du poumon varie avec l'âge, et chez l'adulte, elle varie également suivant la plus ou moins grande quantité d'air, de sang et de poussières qui sont réparties dans le parenchyme pulmonaire.

Chez le *fœtus à terme,* le poumon est rouge foncé, couleur lie de vin; chez le *nouveau-né,* il est rouge vif, puis devient rapidement rose foncé; chez l'*enfant,* il garde une teinte uniformément rosée, et cette teinte est d'autant plus pâle que la quantité d'air qu'il contient est plus considérable; chez l'*adulte* et en dehors de tout état pathologique, sa coloration devient blanc grisâtre, et au fur et à mesure que le sujet avance en âge, il acquiert un reflet ardoisé et présente des points ou des plaques de coloration bleue noirâtre, dues à des poussières et des particules minérales entraînées par l'air inspiré (anthracose-silicose).

CONSISTANCE ET ÉLASTICITÉ. — Les poumons présentent une *consistance* molle, spongieuse, ils cèdent et s'affaissent sous l'influence d'une pression quelconque, mais ensuite ils ne reprennent que partiellement leur forme primitive; lorsqu'on les presse fortement entre les doigts, on perçoit un bruit spécial, sorte de *crépitation* que l'on attribue à la rupture d'alvéoles pulmonaires, sous l'influence de la pression qu'exerce l'air expulsé.

Les éléments constitutifs du parenchyme pulmonaire lui communiquent à la fois une grande *cohésion* et une grande *élasticité (systèmes de tension).*

Lorsqu'il est comprimé et malgré sa faible consistance, il offre une certaine résistance aux pressions élevées (exemples : toux, efforts); d'autre part, très riche en fibres élastiques, expérimentalement il se laisse facilement insuffler, mais, l'insufflation cessant, en fonction de sa grande élasticité, il chasse peu à peu l'air en excès et revient à son état primitif; l'*élasticité du poumon joue un rôle primordial dans la respiration.*

CONFIGURATION EXTÉRIEURE ET RAPPORTS

Par suite de sa forme en demi-cône, convexe en dehors, on distingue à chaque poumon: deux faces, l'une externe ou costale, l'autre interne ou médiastinale; une base, qui repose sur le diaphragme; et un sommet arrondi, qui déborde le plan de l'orifice supérieur du thorax; enfin, trois bords : antérieur, postérieur et inférieur.

Chaque poumon entre en rapport avec les organes voisins, par l'intermédiaire de la *plèvre.*

FACE EXTERNE OU COSTALE. — La *face externe* ou *costale* du poumon est la plus étendue des faces pulmonaires; convexe dans les deux sens, elle est lisse et unie; son étendue augmente graduellement de haut en bas et, de plus, elle est plus haute en arrière qu'en avant; en arrière, elle confine aux faces latérales de la colonne dorsale et, par suite de la courbure des côtes à ce niveau, elle regarde non pas en dehors, mais en arrière et en dedans; en avant, elle se rapproche de la ligne médiane et s'applique sous le sternum, sauf au niveau du quatrième et du cinquième espace intercostal gauche.

Elle répond à la paroi latérale du thorax et, plus spécialement, à la face interne des côtes sur laquelle elle se moule, et aux espaces intercostaux correspondants; elle est séparée de la paroi thoracique par la plèvre pariétale doublée du fascia endothoracique; à la partie supérieure de cette face, au niveau des deux ou trois premières côtes, il n'est pas rare de rencontrer des *empreintes costales,* plus ou moins accusées suivant les sujets, et disposées sous la forme de gouttières transversales, obliques en avant et en bas; ces

empreintes ne s'observent pas sur le vivant; elles s'observent uniquement *post mortem* et elles sont toujours plus accusées en arrière qu'en avant (voy. : fig. 605 et 606).

Chez le *nouveau-né* et le *nourrisson,* les empreintes costales sont bien apparentes à la partie postérieure de la convexité pulmonaire, où elles se succèdent de haut en bas avec régularité; à notre avis, elles sont dues autant à la présence sous la plèvre pariétale dans l'épaisseur du fascia endothoracique (couche sous-fasciale), des bandes graisseuses des espaces intercostaux (très apparentes à ce niveau), qu'aux côtes elles-mêmes (voy. : fig. 708).

La face externe des poumons n'est pas continue; elle est interrompue par des scissures appelées *scissures interlobaires,* qui pénètrent dans la profondeur, jusqu'au voisinage du hile; ces scissures divisent les poumons en *lobes.*

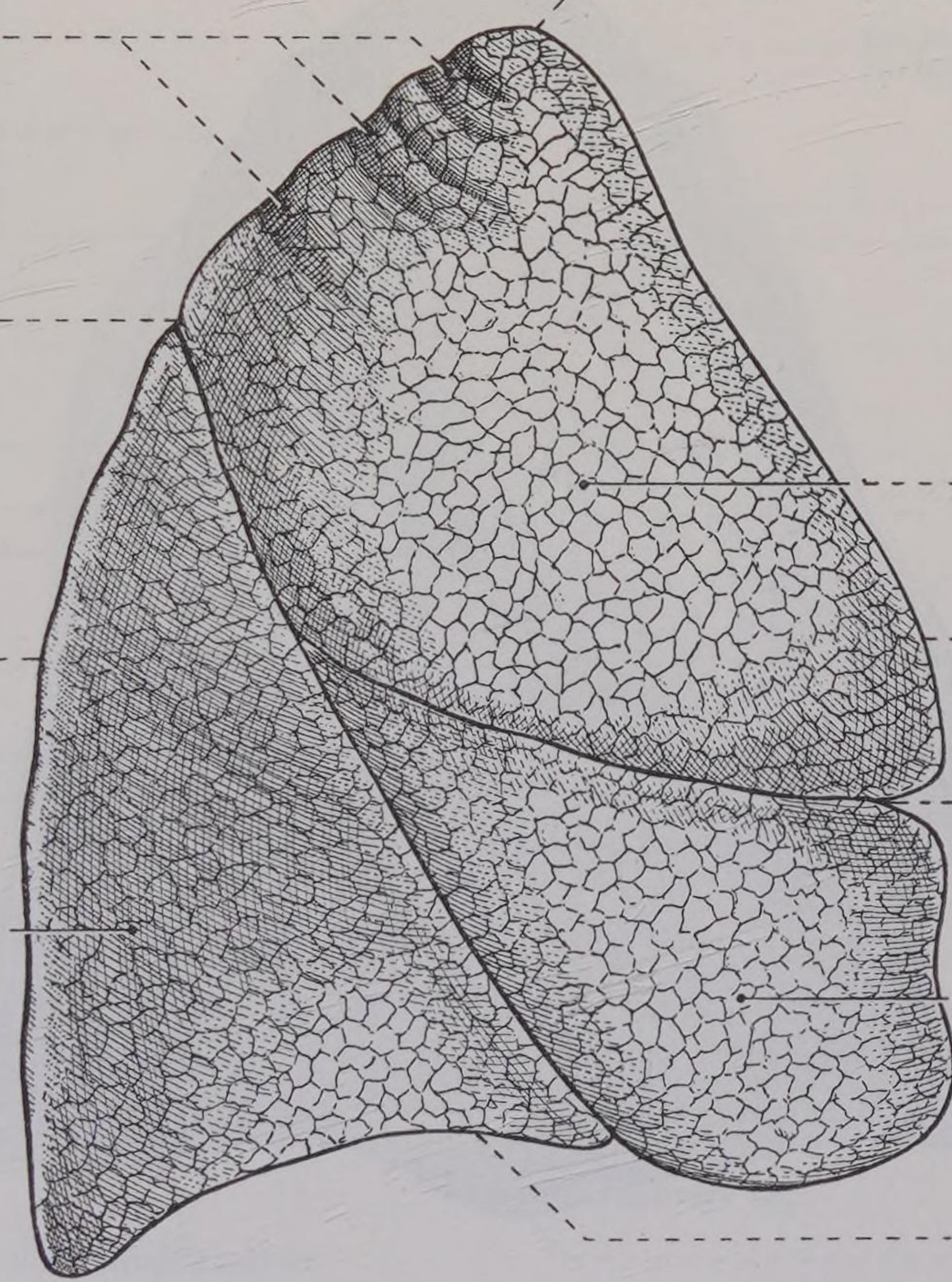

FIG. 605.
Face externe.
du poumon droit.

La face externe du *poumon gauche* est divisée en *deux lobes,* supérieur et inférieur, par une scissure oblique qui croise en écharpe cette face de haut en bas, et d'arrière en avant; c'est la *scissure oblique.*

La face externe du *poumon droit* est divisée en *trois lobes,* supérieur, moyen et inférieur, par deux scissures, dont l'une *(scissure oblique)* est à peu près identique à celle du poumon gauche; l'antérieure, dite *petite scissure* ou *scissure horizontale,* s'étend de la partie moyenne de la grande scissure au bord antérieur du poumon (voy. : fig. 605 et 606).

Le nombre des scissures, leur situation, partant, la division en lobes des poumons sont sujets à de nombreuses variations individuelles; toutefois, le lobe inférieur est généralement le plus volumineux de tous (voyez plus loin : *Lobes des poumons*).

FACE INTERNE OU MÉDIASTINALE. HILE DU POUMON. — La *face interne* est concave et répond au médiastin, d'où le nom de *face médiastinale* qu'on lui donne également; elle est caractérisée par la présence du *hile du poumon.*

Hile du poumon. — Le *hile du poumon* est la région de la face interne qui correspond à la pénétration dans le poumon, des vaisseaux pulmonaires, des bronches, des vaisseaux bronchiques et des nerfs broncho-pulmonaires.

Situation. — Il est situé près du bord postérieur, à l'union du quart postérieur et des trois quarts antérieurs de la face interne; en haut, il reste séparé de 6 à 7 centimètres en moyenne du sommet du poumon; il n'arrive pas en contact avec le bord inférieur qui circonscrit la base de l'organe; en arrière, il se projette sur les quatrième, cinquième et sixième côtes et les espaces intercostaux correspondants.

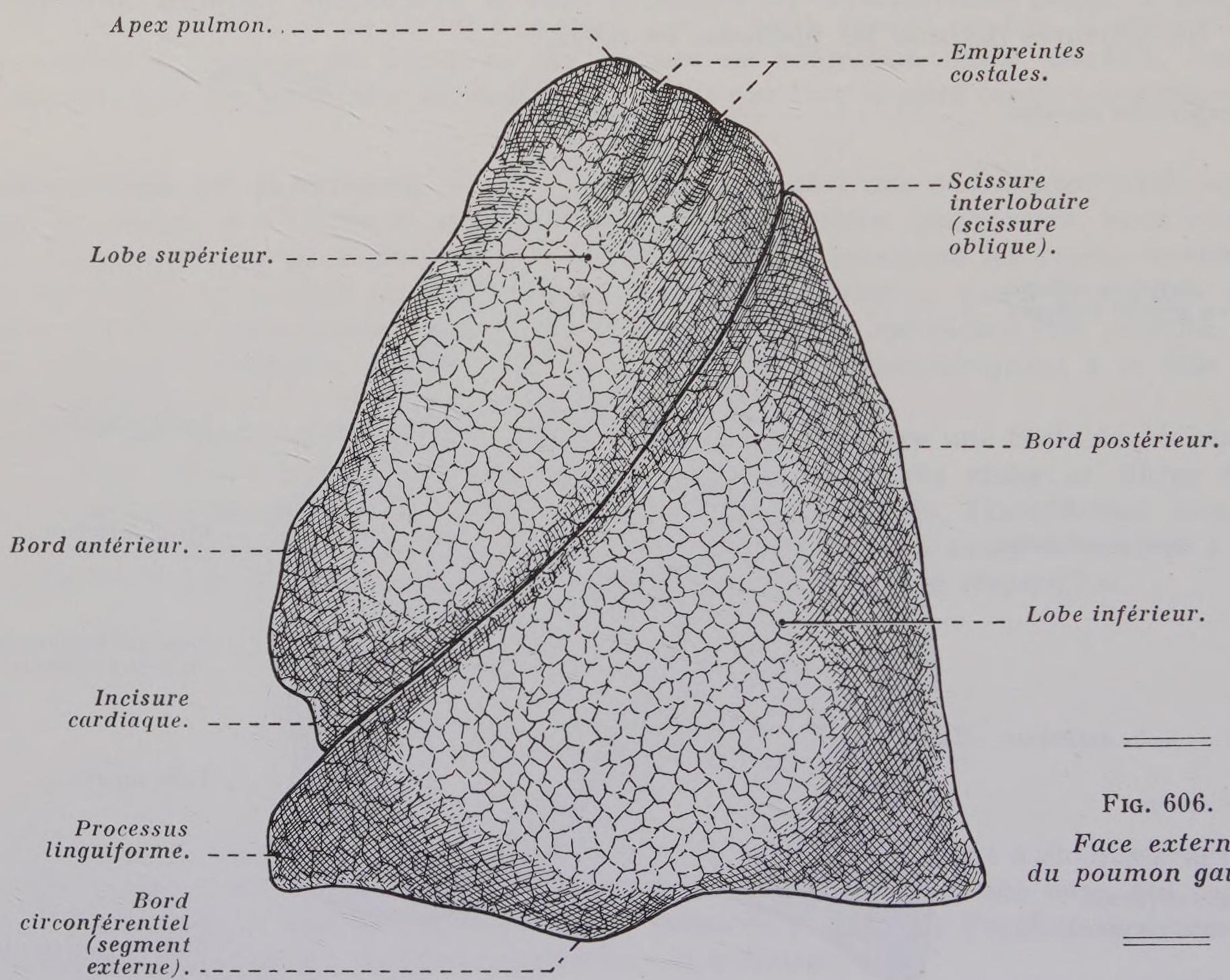

FIG. 606.
Face externe du poumon gauche.

Aspect et forme. — Le hile pulmonaire n'est pas une surface plane; il est déprimé, en retrait sur la face interne du poumon, de 15 millimètres environ; il présente, suivant l'expression de Schwartz, l'aspect d'un véritable cratère : c'est le *cratère hilaire,* dont le fond est irrégulier, à bords également irréguliers et variables suivant les sujets.

Sa FORME est différente à droite et à gauche.

A droite, il est quadrangulaire, plus large et moins haut qu'à gauche. Ses dimensions moyennes sont de 6 centimètres en hauteur et de 3 cm. 1/2 à 4 centimètres en largeur; son bord postérieur est presque parallèle au bord postérieur du poumon (voy. : fig. 607).

A gauche, il présente la forme d'une *raquette* dont la partie inférieure, effilée, dirigée vers le bas, représente le manche, et suivant la comparaison très imagée de Braine, il ressemble au profil d'une pipe à manche très court. Il est légèrement plus éloigné du bord postérieur que ne l'est celui du côté opposé; ce fait tient au refoulement en avant du pédicule pulmonaire gauche par le passage de l'aorte thoracique descendante en arrière de

celui-ci, si bien que le hile pulmonaire gauche est moins excentré que le hile pulmonaire droit (voy. : fig. 607 et 608).

Tant à droite qu'à gauche, les scissures (complètes) atteignent le hile, de telle sorte que les lobes prennent part à la constitution du hile pulmonaire; le lobe supérieur occupe la plus grande étendue du hile; à gauche, il représente les deux tiers de la surface du hile (voy. : fig. 607 et 608).

Éléments du hile. — Les éléments qui pénètrent chaque hile du poumon constituent le *pédicule pulmonaire*; leur répartition et leur disposition dans le hile sont un peu différentes à droite et à gauche.

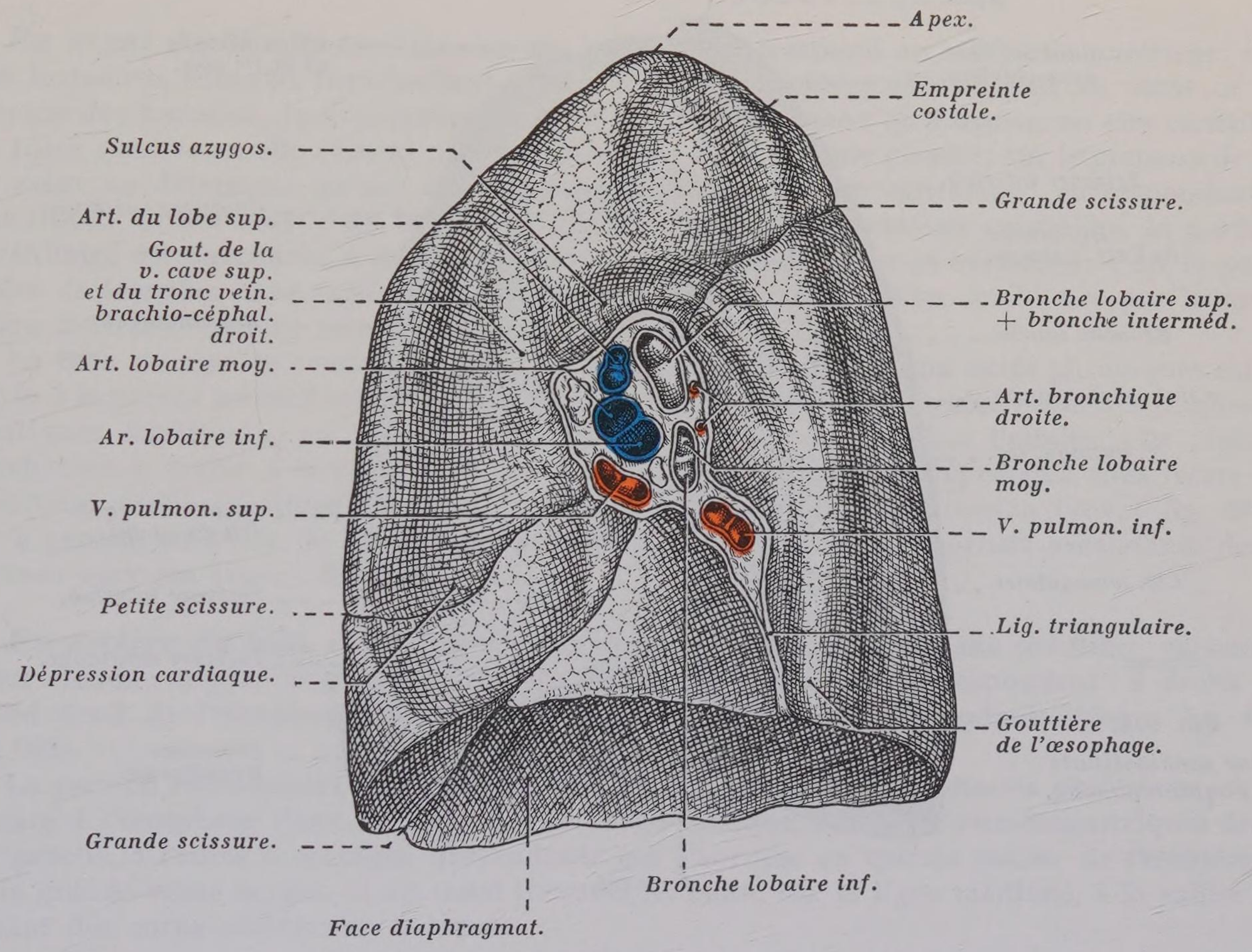

FIG. 607. — *Face médiastinale du poumon droit.*

A droite, la bronche est l'organe le plus postérieur, appliqué contre la lèvre postérieure du hile; les vaisseaux bronchiques cheminent derrière elle, et le plus souvent près des bords, ainsi qu'une branche artérielle destinée au lobe supérieur, l'artère rétro-bronchique d'Hovelacque (inconstante); l'artère pulmonaire en voie de division est placée en avant de la bronche; les veines pulmonaires occupent dans le hile des dispositions différentes suivant qu'il s'agit de la supérieure ou de l'inférieure; la veine pulmonaire supérieure et ses racines sont situées en avant et au-dessous de l'artère; c'est l'organe du pédicule le plus antérieur, tandis que la veine pulmonaire inférieure est placée en arrière de la bronche et dans la partie inférieure du hile (voy. : fig. 603 et 607).

A gauche, la bronche est également l'organe le plus postérieur; les vaisseaux bronchiques sont toujours appliqués en arrière de cette dernière; l'artère pulmonaire est située en avant et au-dessus de la bronche qu'elle surcroise; les veines pulmonaires présentent sensible-

ment la même disposition qu'à droite; la veine pulmonaire supérieure et ses racines sont situées en avant et au-dessous de la bronche, tandis que la veine pulmonaire inférieure est rétro- et sous-bronchique (voy. : fig. 604 et 608).

Des deux côtés, on rencontre, dans le tissu cellulo-graisseux du hile, des nerfs broncho-pulmonaires, issus du plexus pulmonaire, et des ganglions lymphatiques, compris dans les intervalles laissés libres entre les divers éléments du pédicule pulmonaire : ce sont les *ganglions du hile,* premier relais des lymphatiques du poumon et des bronches; ils sont principalement localisés au voisinage de la bronche et de ses branches de division (voy. : fig. 598).

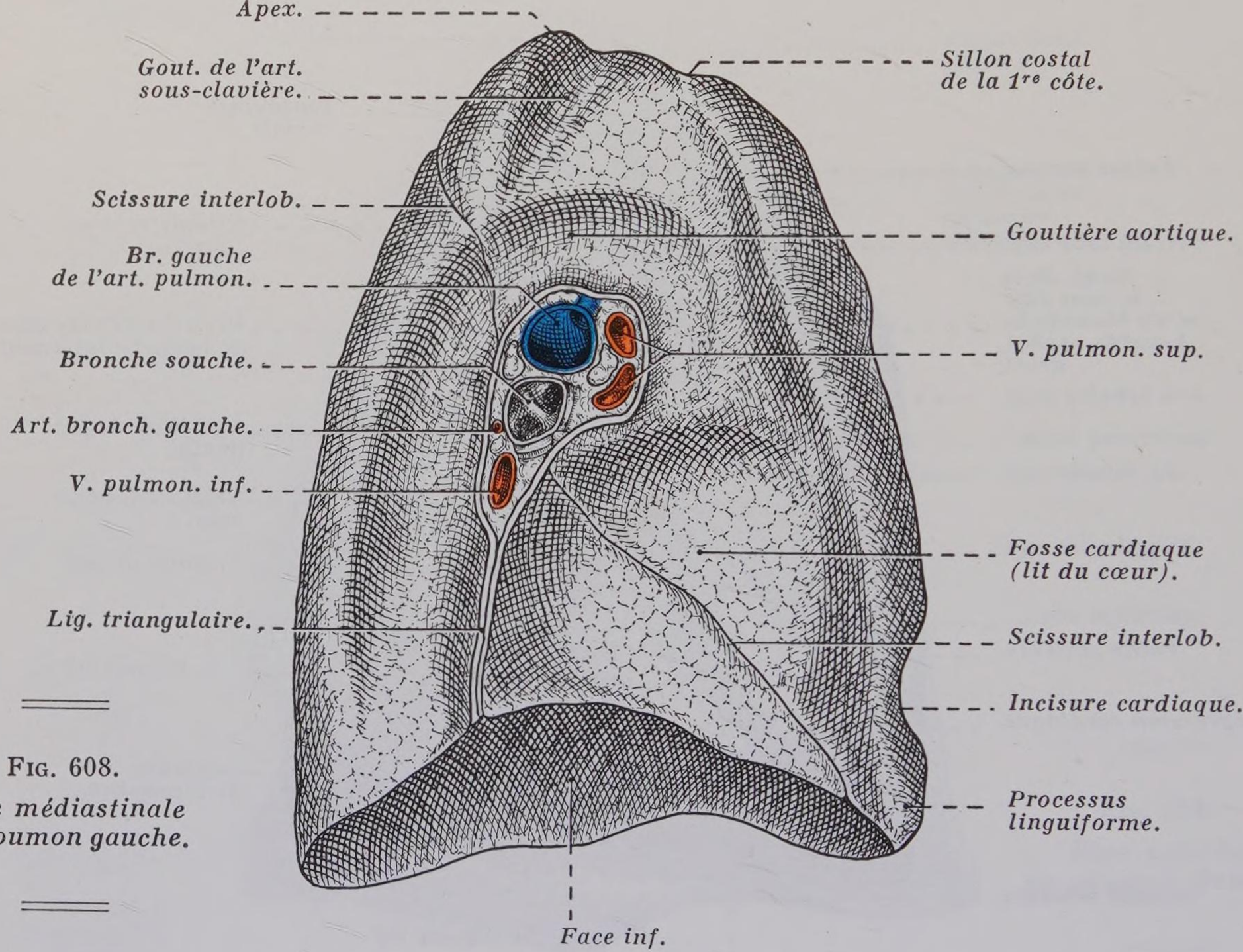

FIG. 608.
Face médiastinale du poumon gauche.

Au niveau du hile, la plèvre médiastine se réfléchit sur les organes du pédicule pulmonaire en déterminant la *gaine pleurale* du pédicule pulmonaire (voy. : fig. 696 *B*), puis elle tapisse la face interne du poumon; la *ligne de réflexion* détermine un véritable bourrelet qui borde le cratère hilaire.

Au-dessous du hile, bien qu'il n'existe plus d'organes obligeant la plèvre à se réfléchir, celle-ci détermine deux replis triangulaires à base inférieure, l'un antérieur, l'autre postérieur; ces deux replis s'adossent pour constituer les *ligaments triangulaires du poumon* (voy. : *Plèvres*) (voy. : fig. 607, 608 et 696 *C*).

Au-dessus du hile, la face interne des deux poumons est marquée par des empreintes vasculaires : a) *à droite,* et immédiatement sus-jacente au hile, s'observe une gouttière à direction antéro-postérieure, plus large en avant qu'en arrière, correspondant à la crosse de la grande veine azygos : c'est le *sulcus azygos*; en avant et au-dessus de cette gouttière, on observe une deuxième gouttière, moins profonde, mais plus large, oblique en haut et en avant : c'est la *gouttière du tronc veineux brachio-céphalique droit*; b) *à gauche,* et

immédiatement au-dessus du hile, la face interne du poumon est parcourue par une large gouttière curviligne à convexité supérieure, qui répond à la portion horizontale de la crosse de l'aorte *(gouttière aortique)*; c) *des deux côtés,* la face interne du sommet des poumons est plus ou moins marquée par une gouttière oblique en haut et en avant : c'est la *gouttière de l'artère sous-clavière* (voy. : fig. 608).

Dans sa portion sus-hilaire, la face interne des poumons répond au thymus chez l'enfant, à ses vestiges chez l'adulte, et aux gros vaisseaux précités qui séparent les poumons de la trachée, de l'œsophage et des nerfs récurrents; ce sont : des deux côtés, la sous-clavière, la carotide primitive et le nerf pneumogastrique; à droite, la crosse de la grande veine azygos; et à gauche, la portion horizontale de la crosse de l'aorte.

En avant du hile, la face interne des poumons correspond au *médiastin antérieur*; elle est fortement excavée, franchement concave des deux côtés; elle répond au cœur et au péricarde; toutefois, la dépression est plus marquée à gauche qu'à droite, où elle constitue la *fosse cardiaque,* elle répond plus spécialement au ventricule gauche; sur le poumon droit, le cœur ne détermine qu'une simple dépression *(dépression cardiaque)* correspondant à l'oreillette droite (voy. : fig. 29 et 607). Au-dessus de la dépression cardiaque, la portion préhilaire est parcourue à droite par une gouttière assez large et verticale : c'est la *gouttière de la veine cave supérieure,* qui se continue dans la portion sus-hilaire par la gouttière du tronc veineux brachio-céphalique droit (voy. : fig. 607).

La face interne du poumon répond, en outre, des deux côtés aux nerfs phréniques rattachés à la plèvre médiastine par des mésos (Lagoutte et Durand), et aux vaisseaux diaphragmatiques supérieurs, au thymus chez l'enfant, à ses vestiges chez l'adulte; elle répond également à droite à la veine cave inférieure qui détermine une dépression sous forme de gouttière verticale, située en avant du ligament triangulaire du poumon (voy. : fig. 607), et à gauche au tronc de l'artère pulmonaire qui la sépare de la portion ascendante de la crosse aortique (voy. : fig. 609).

En arrière du hile, chaque face interne du poumon présente une gouttière verticale, plus étendue et plus large à gauche qu'à droite; ces gouttières correspondent : à droite au bord droit de l'œsophage, et à gauche à l'aorte thoracique descendante (voy. : fig. 607 et 608).

La portion rétro-hilaire des poumons répond aux organes du *médiastin postérieur,* c'est-à-dire à l'œsophage dans sa portion interazygo-aortique, aux nerfs pneumogastriques droit et gauche, à l'aorte thoracique descendante qui s'enroule en spirale autour de l'œsophage, à la grande veine azygos, et au canal thoracique, enfin, sur la ligne médiane, à la saillie en avant des corps vertébraux dorsaux.

Dans ses portions pré- et rétro-hilaires, la face interne des poumons est interrompue par les *scissures interlobaires,* qui toutes convergent vers le hile du poumon (voy. : fig. 607 et 608).

BASE OU FACE INFÉRIEURE. — La *base* ou *face inférieure,* ou *face diaphragmatique* des poumons, est concave; elle se moule sur la convexité de la coupole diaphragmatique sur laquelle elle repose; elle présente une forme semi-lunaire à concavité interne, médiastinale.

Son bord circonférentiel descend plus bas en dehors et en arrière qu'en avant et en dedans, cette face est orientée de telle sorte qu'elle regarde en bas, en avant et en dedans; enfin, en raison même de la conformation du diaphragme, la base du poumon droit est située à un niveau plus élevé que la base du poumon gauche (voy. : *Diaphragme,* tome I); sur le vivant, elle est solidaire du diaphragme et son niveau varie avec la respiration.

Elle répond, par l'intermédiaire du diaphragme, aux viscères abdominaux sous-jacents, c'est-à-dire à droite, à la convexité du lobe droit du foie, et à gauche, au lobe gauche du foie, à la grosse tubérosité de l'estomac *(fundus)* et à la rate.

SOMMET. — Le *sommet du poumon* ou *apex pulmonaire* représente toute la *portion extra-thoracique* de cet organe; il est donc *cervical* et occupe la *base du cou.* Il comprend la partie du poumon située au-dessus d'un plan oblique passant par la face supérieure des premières côtes droite et gauche; sa hauteur, variable suivant la conformation du thorax, donc suivant les sujets, est d'environ 25 à 30 millimètres sur la verticale qui passe par le point culminant du poumon; toutefois, étant donnée l'obliquité en bas et en avant de la première côte, le sommet du poumon est plus élevé en avant qu'en arrière; et en arrière, au niveau du col de la première côte, le sommet du poumon ne s'élève que très peu au-dessus de l'orifice supérieur du thorax, tandis qu'en avant, il est situé à 5 centimètres environ au-dessus du premier cartilage costal.

Le sommet du poumon déborde également en haut, la *clavicule,* mais ses rapports avec cet os sont variables avec la respiration, variables aussi suivant les déplacements en hauteur de l'épaule et du membre supérieur (abaissement ou haussement de l'épaule); sur un sujet adulte à conformation thoracique normale, le sommet du poumon s'élève à 2 cm. 1/2 ou 3 centimètres au-dessus de la clavicule.

Le sommet droit est plus élevé de 8 à 10 millimètres en moyenne que le sommet gauche.

Extérieurement, il est limité par le sillon costal de la première côte et, dans son ensemble, il présente la forme d'un cône à sommet supérieur arrondi, dont l'une des faces (face interne) serait légèrement aplatie.

Pour les *radiologistes,* l'*apex pulmonaire* comprend *deux parties* distinctes, séparées par l'ombre claviculaire : *a)* l'une se projette sur l'écran au-dessus de la clavicule, elle doit normalement s'éclairer à la toux : c'est l'*aire apicale* ou *plage apexienne,* ou *apex supérieur*; *b)* l'autre d'étendue moindre, encadrée par le premier arc costal se projette immédiatement au-dessous de la clavicule : c'est l'*apex inférieur* ou *sous-apex* (*zone infra-claviculaire* du sommet du poumon); c'est à son niveau que s'observent le plus souvent les infiltrations du début de la tuberculose du sommet (« *frühinfiltrat* » des Allemands).

Le sommet pulmonaire entre en *rapport* avec les organes de la base du cou par l'intermédiaire du *dôme pleural,* qui le coiffe à la manière d'une calotte, et avec son appareil suspenseur qui le rattache au squelette voisin.

On peut lui distinguer *deux faces* : l'une, *externe,* convexe; l'autre, *interne,* à peu près plane; et *deux bords* en forme de versants arrondis, l'un *antérieur,* l'autre *postérieur.*

Par sa *face externe,* le sommet du poumon répond d'avant en arrière et de chaque côté : à la veine sous-clavière; au tendon du scalène antérieur, sur la face antérieure duquel descend le nerf phrénique et, plus en dehors, le nerf du sous-clavier (voy. : fig. 209 et 211); à l'artère sous-clavière (portions pré- et interscaléniques), qui émet à ce niveau la plupart de ses branches collatérales, à savoir : la vertébrale, le tronc thyro-bicervico-scapulaire, l'artère mammaire interne, le tronc cervico-intercostal et l'artère scapulaire postérieure; aux troncs inférieurs du plexus brachial et, plus spécialement, à la première branche antérieure dorsale (premier nerf dorsal), et à la huitième branche antérieure cervicale (huitième nerf cervical); et aux scalènes moyen et postérieur.

Sa *face interne* forme la limite latérale du *vestibule médiastinal (antrum mediastinale)*; elle répond aux organes contenus dans celui-ci (voy. : *Vestibule médiastinal*; article *Médiastin*); toutefois, les rapports sont quelque peu différents à droite et à gauche : a) *à droite,* elle répond à l'origine du tronc veineux brachio-céphalique formé par l'union de la veine jugulaire interne et de la veine sous-clavière ou confluent veineux de Pirogoff; au tronc artériel brachio-céphalique et à l'origine de l'artère sous-clavière; ces vaisseaux marquent leur passage par une gouttière sur la face interne du sommet du poumon; au nerf pneumogastrique qui abandonne son récurrent droit à ce niveau et à l'anse sous-clavière de Vieussens (voy. : fig. 206); b) *à gauche,* elle répond à l'origine du tronc veineux brachio-céphalique; à la carotide primitive, qui chemine verticalement entre le poumon et la trachée; au nerf pneumogastrique et à l'artère sous-clavière qui détermine une gout-

tière sur le poumon; enfin, au canal thoracique, qui s'engage à ce niveau entre la carotide primitive et la sous-clavière gauche (voy. : fig. 207 et 212); c) *et des deux côtés,* aux nerfs cardiaques supérieurs et moyen du pneumogastrique et du sympathique, et aux anastomoses de la chaîne sympathique (ganglion cervical inférieur) avec le pneumogastrique et avec le phrénique.

Entre les faces internes des sommets des deux poumons descendent, sur la ligne médiane, la trachée en avant, l'œsophage en arrière, tandis que sur les faces latérales de la trachée montent les nerfs récurrents accompagnés de leur chaîne lymphatique ganglionnaire.

En avant, le sommet du poumon est relativement superficiel; son auscultation et sa percussion se pratiquent dans la fosse sus-claviculaire; il est quelque peu marqué par le passage des vaisseaux sous-claviers qui y déterminent une gouttière; l'artère sous-clavière gauche étant plus postérieure que la droite, la gouttière du poumon gauche est toujours plus accusée et plus nette que celle du poumon droit; il répond également à l'origine et à la partie initiale de l'artère mammaire interne et de l'artère vertébrale, au nerf phrénique et à l'anastomose du nerf phrénique avec le nerf du sous-clavier (voy. : fig. 219).

En arrière, le sommet du poumon répond au ganglion cervical inférieur du sympathique, souvent fusionné avec le premier ganglion thoracique (ganglion stellaire); celui-ci est situé dans le *puits scaléno-pleuro-vertébral de Jonnesco,* dépression comprise entre le col de la première côte et le versant postérieur de la coupole pleurale : c'est dans l'aire de cette dépression que s'inscrit une dépression de la plèvre dite *fossette sus-rétro-pleurale*; enfin, à ce niveau, l'anastomose D^1-C^8 (branche brachiale de D^1) s'engage entre le ligament costo-pleural et la plèvre pour aborder le versant supérieur de la première côte (voy. : *Rapports de la première côte,* tome I); il répond également aux nerfs cardiaques inférieurs du sympathique et à l'artère intercostale supérieure, branche du tronc cervico-intercostal, dont le segment initial surcroise le dôme pleural en dehors du ganglion stellaire (voy. : fig. 219) (pour plus de détails, voyez : *Rapports de l'artère sous-clavière* et *Dôme pleural*).

BORD ANTÉRIEUR. — Le *bord antérieur* du poumon est formé par l'union des faces externe et médiastinale; il est très mince, presque tranchant, irrégulier, parfois légèrement ondulé ou déchiqueté dans sa moitié inférieure par de petites incisures; il se présente toujours sur la plus grande partie de son étendue sous l'aspect d'une languette aplatie (principalement dans sa moitié inférieure), dite *languette prémédiastinale* (Weber).

Il est interrompu par des *scissures interlobaires,* les unes constantes (petite scissure à droite, grande scissure à gauche) (voy. : fig. 610), les autres inconstantes (scissures supplémentaires).

A droite, il décrit une courbe à convexité interne, mais dans son ensemble il est presque vertical; il peut parfois dépasser la ligne médiane au niveau des deuxième, troisième et quatrième espaces intercostaux.

A gauche, son trajet est à peu près identique à celui du côté droit dans sa moitié supérieure; par contre, à partir de la quatrième côte, sa direction est bien différente et devient plus irrégulière; il présente, en avant du péricarde et du cœur, une large échancrure plus ou moins étendue suivant les sujets : c'est l'*incisure cardiaque*; le bord antérieur du poumon gauche est d'autant moins régulier que l'incisure cardiaque est plus large (voy. : fig. 606 et 608).

L'incisure cardiaque laisse à découvert la face antérieure du cœur et du péricarde, qui répondent au plastron sterno-costal par l'intermédiaire du cul-de-sac pleural médiastino-costal antérieur; elle correspond à l'*aire de matité absolue du cœur.*

De l'angle antéro-inférieur se détache parfois, au-dessous de l'incisure cardiaque, une languette pulmonaire qui accuse d'autant cette dernière : c'est le *processus linguiforme (processus linguiformis)* ou *lingula,* qui s'applique devant la pointe du cœur (voy. : fig. 610).

Le bord antérieur répond par l'intermédiaire du cul-de-sac pleural médiastino-costal antérieur : *en avant,* aux cartilages costaux, au sternum, aux vaisseaux mammaires internes, à leur chaîne ganglionnaire lymphatique et au triangulaire du sternum; et *en arrière,* au péricarde et au cœur qu'ils recouvrent de part et d'autre de la ligne médiane, ainsi qu'aux franges graisseuses de Poirier, au thymus chez l'enfant, et à ses vestiges chez l'adulte (corps fibro-adipeux rétro-sternal).

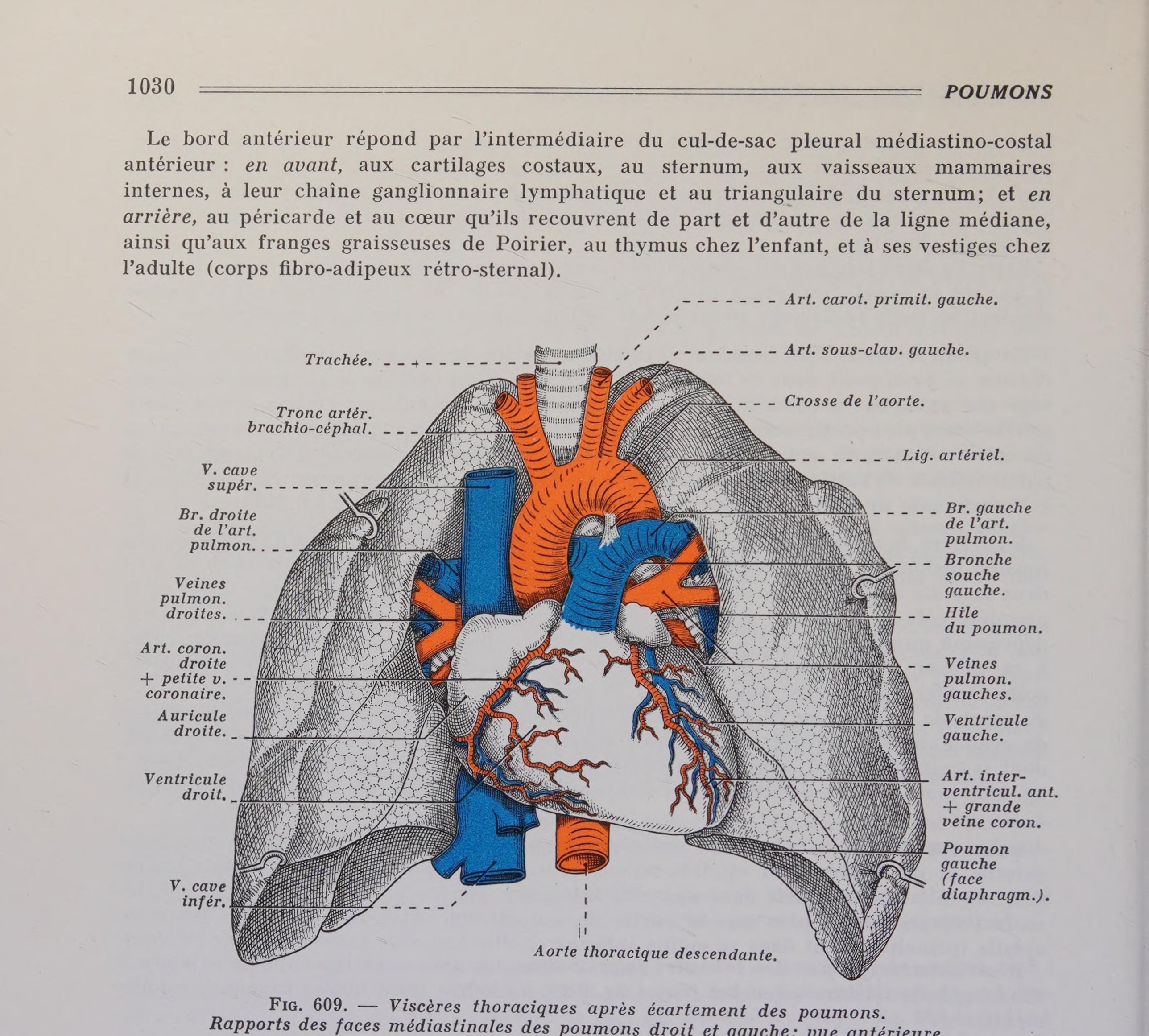

Fig. 609. — *Viscères thoraciques après écartement des poumons. Rapports des faces médiastinales des poumons droit et gauche; vue antérieure.* Le sac fibreux péricardique a été enlevé.

BORD POSTÉRIEUR. — Le *bord postérieur* correspond à l'union de la face médiastinale avec le segment paravertébral de la face costale du poumon, et, comme tel, il ne représente pas la partie la plus postérieure du poumon; il est épais, régulièrement arrondi et apparaît en saillie à la limite des deux faces précitées où il détermine un bourrelet : c'est le *bourrelet marginal interne* (Weber) (cette disposition est très nette sur des coupes transversales du thorax; voy. : fig. 109).

Il décrit une courbe à convexité postérieure qui se moule dans la gouttière costo-vertébrale; en haut, il fait suite à la lèvre postérieure de la gouttière de l'artère sous-clavière (côté gauche); en bas, il s'arrête au col de la onzième côte; dans le reste de son étendue, il est situé en arrière de l'aorte thoracique descendante à gauche, et de la grande veine azygos à droite (voy. : fig. 749).

Dans son tiers supérieur, il est interrompu par la grande scissure interlobaire (voy. : fig. 605 et 606).

Il répond : aux articulations costo-vertébrales, aux extrémités postérieures des côtes, aux espaces intercostaux, aux vaisseaux et nerfs intercostaux, à la chaîne sympathique thoracique, et aux nerfs splanchniques.

BORD INFÉRIEUR. — Le *bord inférieur* est un *bord circonférentiel* qui circonscrit toute l'étendue de la base du poumon.

On lui distingue *deux segments* : l'un *externe*, l'autre *interne*.

a) Le **segment externe** est mince, convexe en dehors; il est situé à l'union de la face externe ou costale avec la face diaphragmatique du poumon; il présente l'aspect d'une languette semi-circulaire qui occupe le cul-de-sac pleural correspondant au sinus costo-diaphragmatique ou cul-de-sac inférieur de la plèvre; cette languette s'abaisse dans l'inspiration, alors qu'elle s'élève dans l'expiration, d'où il résulte que la base du poumon est plus fortement excavée dans l'inspiration que dans l'expiration (voy. : fig. 699).

A droite, il est interrompu par la grande scissure interlobaire; à gauche, il appartient en totalité au lobe inférieur (voy. : fig. 606 et 610).

b) Le **segment interne**, épais, arrondi, concave en dedans, est situé à un niveau supérieur au précédent; il est plus concave à gauche qu'à droite, et correspond à la jonction de la base et de la face médiastinale du poumon.

Dans sa partie antérieure, il est interrompu dans sa continuité par la grande scissure interlobaire, de telle sorte que la plus grande partie de ce bord correspond au lobe inférieur du poumon (pyramide basale). Comme la base du poumon, ce bord répond au diaphragme sur lequel il repose; et dans sa partie postérieure à l'insertion diaphragmatique du ligament triangulaire (voy. : fig. 607 et 608).

SCISSURES ET LOBES DES POUMONS

Chaque poumon (droit et gauche) est divisé en *lobes* par des fentes plus ou moins complètes appelées *scissures pulmonaires* (1), qui vont de la face externe ou costale du poumon à ses faces médiastinale et diaphragmatique.

Nous distinguerons au poumon *trois types de scissures* : *a)* les unes, les *vraies scissures*, désignées plus communément sous le nom de *scissures interlobaires*, sont relativement constantes chez la plupart des individus, soit *deux à droite* et *une à gauche*; leur existence et leur raison d'être obéissent à des lois, dites *lois de la fissuration* (voyez plus loin); *b)* les autres sont relativement rares, donc inconstantes, elles doivent être considérées comme des *scissures surnuméraires* ou *accessoires (scissures supplémentaires)* et elles sont le plus souvent incomplètes; elles délimitent des lobes supplémentaires, les principales sont : α) la *scissure sous-apicale* ou *dorsale moyenne*, qui délimite la base du lobe de Nelson-Devé-Fowler; lorsqu'elle existe, elle détermine avec la grande et la petite scissure sur la face costale du poumon un sillon en X couché (×), dit *sillon cruciforme de Devé* (voy. : fig. 622); β) la scissure qui délimite le lobe paracardiaque ou lobe parabronchique interne; γ) et la *scissure apicale* qui est très rare, toujours incomplète, située sur le versant antérieur du lobe supérieur; elle isole partiellement le segment apical ou apexien de ce lobe; *c)* et ce que nous désignerons sous le nom de *fausses scissures* ou de *pseudo-scissures*; elles résultent d'une *action mécanique* sur le poumon au cours de son développement; il n'en existe généralement qu'une seule : c'est la *scissure azygos* (voyez plus loin).

---

(1) Ouvrage à consulter : Hovelacque, O. Monod et H. Evrard : *Le thorax* (anatomie médico-chirurgicale). 1 vol. Maloine, édit., Paris, 1937.

Par la *segmentation périphérique* du poumon, complète ou incomplète, les deux premiers types conditionnent la formation de *lobes pulmonaires,* auxquels est annexé tout un système bronchique et vasculaire (pédicule lobaire), qui confère à chaque lobe une véritable autonomie; par contre, si les fausses scissures donnent également lieu à la formation de *lobes surnuméraires* ou de *pseudo-lobes (lobes azygos),* ceux-ci ne possèdent aucun territoire bronchique ou mieux broncho-vasculaire bien défini; partant, la fausse scissure ne confère aucune individualité au lobe déterminé par sa présence, et cela quelle que soit son importance et son étendue.

LOIS DE LA FISSURATION PULMONAIRE — Les *lois de la fissuration pulmonaire* ont été formulées, en 1933, par Rouvière et Cordier (1), mais disons toutefois qu'elles ne sont pas spéciales aux poumons (voyez à ce sujet : *Muscle obturateur interne*; article : *Muscles pelvitrochantériens,* tome II).

Les poumons multilobés s'observent chez la plupart des mammifères, et la situation et l'orientation des scissures pulmonaires sont commandées par les différences d'amplitude de la cage thoracique aux diverses parties de son étendue.

Les scissures ont donc pour effet et pour rôle, de faciliter les changements de forme et de volume d'organes et, en ce qui concerne les poumons, de faciliter, au cours des mouvements respiratoires, la dilatation et le retrait des parties de cet organe, car elles sont soumises à des variations de volume différentes, dans des zones situées très près les unes des autres.

La loi de la fissuration peut être formulée ainsi : « *les organes pleins sont normalement divisés, partiellement ou en totalité en plusieurs lobes par des fissures plus ou moins profondes (scissures en ce qui concerne le poumon), lorsque ces organes sont normalement soumis, en partie ou en totalité, à des changements notables, rapides et irréguliers, de forme et de volume, ou bien lorsqu'ils s'opposent à une paroi de forme fixe, par une partie de leur étendue de forme et d'étendue constamment variables* » (Rouvière et Cordier); ce sont donc les différences d'amplitude des mouvements d'un arc costal par rapport à ses voisins qui conditionnent l'apparition et la raison d'être des scissures.

A cela, nous ajouterons que la plèvre (qu'il s'agisse de la grande cavité pleurale ou de l'espace interlobaire) représente, comme toute séreuse, un *plan de glissement* hautement différencié, adapté mécaniquement dans les conditions les plus parfaites au rôle fonctionnel si important du poumon, qu'est la respiration. L'*interlobe* et sa *plèvre,* partant la *scissure,* représentent donc un *espace complémentaire de glissement,* surajouté à la cavité pleurale; ainsi la fissuration pulmonaire permet des déplacements plus faciles des *lobes des poumons* et de leurs *zones,* les uns par rapport aux autres; les scissures pulmonaires permettent donc à la *mécanique respiratoire* de s'exercer dans des conditions idéales.

1. — *Scissures interlobaires.*

On donne le nom de *scissures interlobaires,* ou plus simplement d'*interlobes,* à des espaces normalement virtuels, interposés entre les lobes du poumon, et au niveau desquels s'insinue la plèvre viscérale en tapissant les faces en regard ou *faces scissurales* de chaque lobe.

Lorsqu'elles sont complètes, les scissures interlobaires s'étendent de la face externe à la face médiastinale du poumon, et elles pénètrent jusqu'au voisinage du hile pulmonaire.

Ainsi que nous l'avons vu précédemment, on distingue deux scissures à droite et une seule scissure à gauche; soit une *grande scissure,* ou *scissure oblique,* qui existe des deux côtés, et une *petite scissure,* ou *scissure horizontale,* que l'on ne rencontre qu'à droite.

---

(1) Article à consulter : Rouvière et Cordier : La raison d'être des scissures (loi de la fissuration). *Comptes rendus de l'Association des Anatomistes,* 1933, p. 578.

La grande scissure sépare à droite le lobe supérieur et le lobe moyen du lobe inférieur, et à gauche le lobe supérieur du lobe inférieur; la petite scissure située en avant de la grande sépare à droite le lobe supérieur du lobe moyen.

Les scissures interlobaires ont fait l'objet de recherches spéciales : les unes anatomiques, les autres radiologiques, après introduction dans l'interlobe, de lamelles métalliques flexibles (feuilles d'étain) ou de plâtre. A la suite de ces recherches, il faut convenir que leur forme et leur topographie présentent de nombreuses *variations* suivant les sujets; tout d'abord, et en dehors de tout état pathologique, les scissures interlobaires sont souvent incomplètes, et cela plus spécialement à droite qu'à gauche. A droite, il n'est pas rare de voir la petite scissure absente au voisinage du bord antérieur du poumon, et dans ce cas le lobe supérieur est partiellement fusionné avec le lobe moyen; plus rarement la petite scissure peut manquer (voyez plus loin : *Variations des scissures*).

Enfin, envisagées de la convexité du poumon (face externe) vers le hile, les scissures interlobaires s'étendent plus ou moins en profondeur; dans certains cas, elles atteignent le hile et, ainsi, elles découpent les faces externe et interne du poumon, et se terminent près du hile du poumon; parfois aussi leur étendue en profondeur est moindre, le fond de la scissure s'arrête à une certaine distance du hile, et la scissure fait défaut dans sa partie profonde; dans tous ces cas, la scissure est toujours *incomplète,* et sur la face médiastinale du poumon, les lobes adjacents sont fusionnés dans leur portion juxta-hilaire; cependant, malgré cette division interlobaire incomplète, la limite du territoire de chaque lobe existe sous la fome d'une mince cloison conjonctive, dite *cloison interlobaire* ou *interzonaire*; cette cloison sépare les zones ou segments qui appartiennent à des lobes adjacents différents (voy. : *Segmentation pulmonaire*).

On distingue à chaque scissure interlobaire : *a)* une *entrée,* formée de deux lèvres, dites *lèvres scissurales,* qui correspond à la ligne d'interruption de la surface du poumon; *b)* un *fond* qui correspond à la limite de la fusion lobaire, partant à la réflexion de la plèvre viscérale d'un lobe sur l'autre; *c)* et *deux faces,* dites *faces scissurales du poumon*; chaque face scissurale correspond à un lobe, et l'espace virtuel compris entre les deux constitue le *plan scissural* (voy. plus loin).

GRANDE SCISSURE OU SCISSURE OBLIQUE. — La *grande scissure,* ou *scissure oblique,* présente à la surface du poumon un trajet quelque peu différent à droite et à gauche.

a) **A droite,** lorsqu'elle est complète, elle intéresse le plus souvent les trois faces externe, médiastinale et diaphragmatique du poumon.

Envisagée du bord postérieur au bord antérieur du hile, cette scissure se détache sur la face interne du poumon, en arrière du hile, un peu au-dessous de la gouttière de la grande veine azygos, généralement à l'union du tiers supérieur et des deux tiers inférieurs du hile; de là elle se dirige obliquement en haut et en arrière, à 45 degrés environ; elle croise le bord postérieur en un point variable suivant la conformation du thorax, distant de 3 à 6 centimètres du point culminant du sommet du poumon; puis elle croise obliquement la face externe du poumon en se dirigeant en bas et en avant; sur cette face, elle décrit dans son ensemble une courbe légèrement concave en haut; elle croise ensuite le segment externe du bord inférieur en un point variable, mais toujours situé plus près du bord antérieur que du bord postérieur du poumon; sur la face diaphragmatique, elle se dirige presque transversalement en dedans, coupe le segment interne du bord inférieur, généralement à l'union de son tiers antérieur et de ses deux tiers postérieurs; puis elle sillonne obliquement en haut et en arrière la face médiastinale, pour aboutir à la partie moyenne du bord antérieur du hile.

Sur la face médiastinale du poumon, les parties pré- et rétro-hilaires de la grande scissure sont le plus souvent rectilignes, et dans le prolongement l'une de l'autre (voy. : fig. 607 et 609).

Dans certains cas (10 % environ), la grande scissure n'intéresse pas la base du poumon; plus incurvée, elle croise la partie tout à fait inférieure du bord antérieur du poumon pour passer directement sur sa face interne.

b) **A gauche,** la grande scissure, même lorsqu'elle est complète, n'intéresse que rarement la base du poumon; elle commence en arrière du hile dans sa partie supérieure; elle se dirige obliquement en haut et en arrière, coupant obliquement l'empreinte aortique; elle atteint le bord postérieur du poumon en un point plus élevé que celle du côté droit (2 cm. 1/2 à 3 centimètres environ); puis elle croise la face externe de haut en bas et

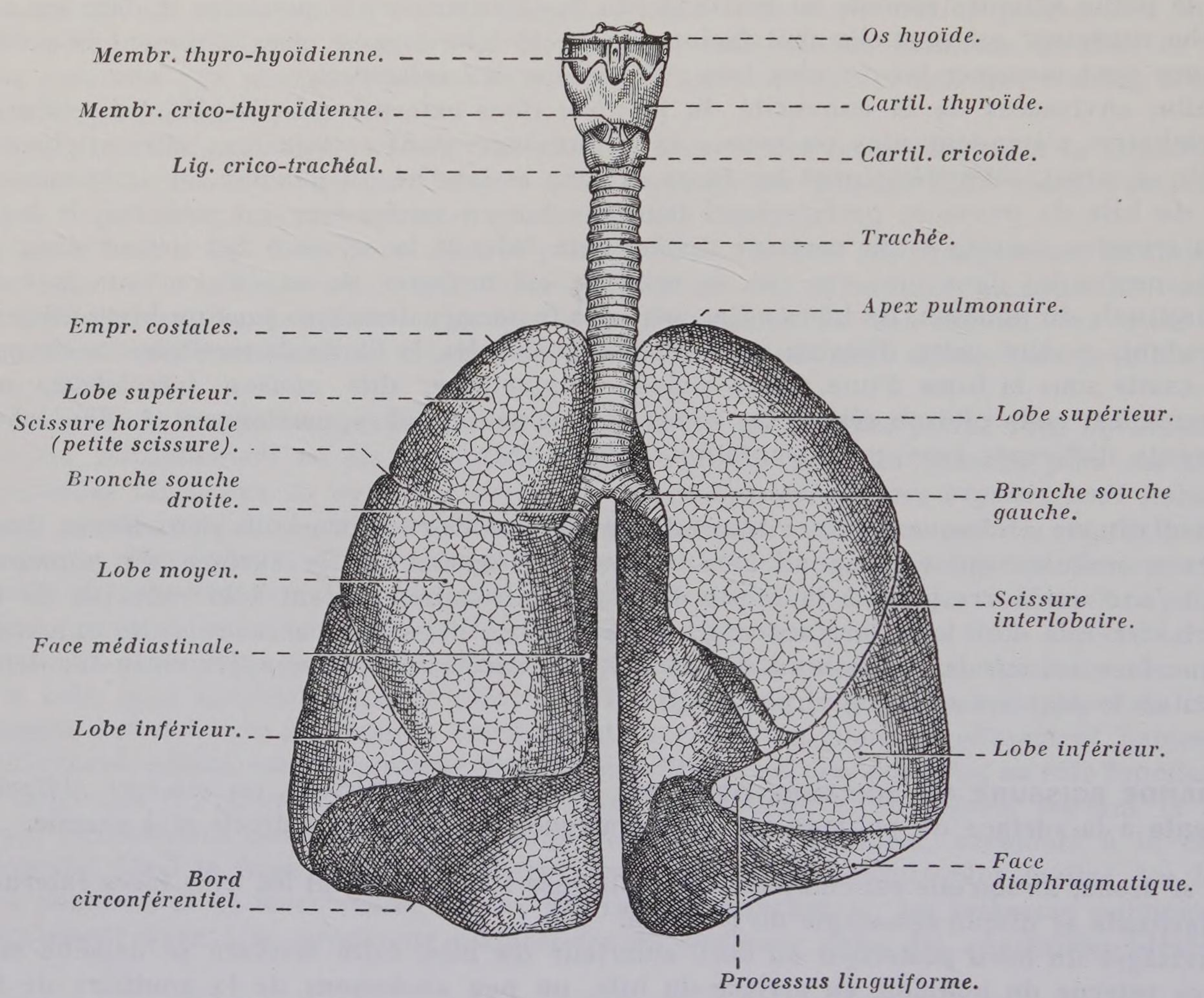

Fig. 610. — *Larynx, trachée et poumons, vue antérieure.*

d'arrière en avant, mais plus obliquement que celle du côté droit; dans son ensemble, elle décrit une courbe légèrement concave en haut, mais elle est moins incurvée que celle de droite; elle croise ensuite le bord antérieur du poumon au niveau du processus linguiforme, à la formation duquel elle contribue; rarement, elle coupe le bord inférieur du poumon pour traverser la partie antérieure de la face inférieure du poumon; sur la face interne, elle se dirige obliquement en haut et en arrière dans l'aire de la fosse cardiaque qu'elle divise en deux parties; finalement, elle atteint le bord antérieur du hile à l'union de son tiers inférieur et de ses deux tiers supérieurs.

Sur la face médiastinale, l'ensemble des deux portions pré- et rétro-hilaires de la grande scissure décrit une légère courbure à concavité supérieure et antérieure; toutefois, cette courbure est plus manifeste dans la partie préhilaire de la scissure (voy. : fig. 608 et 609).

PETITE SCISSURE OU SCISSURE HORIZONTALE. — La *petite scissure*, ou *scissure horizontale*, est souvent incomplète, inconstante; lorsqu'elle est complète, elle semble branchée sur la grande scissure. Elle s'en détache au milieu de la partie de la scissure qui correspond à la face externe du poumon droit; de là, elle croise la face externe du poumon en se dirigeant en avant et légèrement en haut, si bien que dans son ensemble son entrée décrit à la face externe du poumon une courbe concave en haut qui correspond, à peu de chose près, au trajet de la quatrième côte et de son cartilage costal, dont elle suit la courbure (voy. : fig. 623 et 625); elle croise le bord antérieur du poumon en un point variable, mais toujours situé plus près du bord inférieur que du sommet, généralement à l'union du tiers inférieur et des deux tiers supérieurs de ce bord; sur la face médiastinale, elle se dirige obliquement en arrière et en haut pour atteindre le bord antérieur du hile en son milieu et un peu au-dessus de la grande scissure (voy. : fig. 607).

Sur la face médiastinale du poumon droit, elle divise la dépression cardiaque en deux parties très inégales; la partie inférieure correspondant à la presque totalité de la fosse (voy. : fig. 607 et 609).

Du point de vue pathologique, les scissures interlobaires ont une grande importance, car elles sont parfois le siège de pleurésies enkystées, dites *pleurésies interlobaires* et, lorsqu'elles sont purulentes, elles constituent un véritable abcès de l'interlobe.

2. — *Plans scissuraux.*

La plupart des anatomistes qui ont effectué des recherches sur les scissures pulmonaires se sont occupés de leur limite externe et, plus spécialement, de leur projection sur la paroi thoracique; en un mot, dans leurs descriptions, ils ont envisagé principalement le *périmètre scissural*, laissant de côté l'étude de la surface interlobaire ou, plus exactement, du *plan scissural*.

Au cours de ces dernières années, les travaux des radiologistes et des anatomistes ont été particulièrement féconds dans l'étude des *interlobes*, car ils ont permis de mettre au point l'exploration des scissures interlobaires et de mieux connaître les plans scissuraux des poumons, et parmi ceux-ci, citons les recherches de d'Hour et de Grandgérard et Weber, qui méritent tout spécialement d'être signalées (1).

On désigne sous le nom de *plans scissuraux*, les surfaces qui occupent les scissures interlobaires; la disposition de ces plans dans la cage thoracique n'est pas constante et elle varie suivant les sujets, ces variations étant le plus souvent en rapport avec la conformation du thorax.

Les plans scissuraux sont exceptionnellement représentés par des surfaces planes, et lorsqu'ils le sont, ce n'est que sur une très faible partie de leur étendue; le plus souvent, ce sont des *surfaces courbes* qui correspondent à des segments de cylindres, de sphères ou d'ellipsoïdes.

Envisagés d'après leur courbure générale, les plans scissuraux présentent toujours simultanément plusieurs inflexions, qui se produisent généralement dans les deux sens

---

(1) Articles et ouvrage à consulter : Brites : Sur les scissures des poumons de l'homme. *Comptes rendus de la Société de Biologie*, 1920, p. 1184.

Garcin : Anatomie radiologique des poumons. *Journal de Radiologie*, mars 1922.

D'Hour : Contribution à l'étude radiologique des scissures par les procédés expérimentaux d'opacification. *Revue de la Tuberculose*, août 1929.

D'Hour : Exploration des interlobes. *Archives médico-chirurgicales de l'appareil respiratoire*, octobre 1931.

Grandgérard et Weber : Les plans scissuraux du poumon et leurs rapports médiastino-diaphragmatiques. *Comptes rendus de l'Association des Anatomistes*, 1933, p. 362.

D'Hour : *La radiologie des scissures pulmonaires*. 1 vol. O. Doin, édit., Paris, 1934.

de la scissure, longitudinalement et transversalement, de telle sorte que le plan scissural revêt le plus souvent l'aspect d'une *surface hélicoïdale.*

Normalement, il existe deux plans scissuraux à droite et un à gauche, qui correspondent à la *plèvre interlobaire.*

Chaque plan scissural est une *formation virtuelle,* mais si l'on matérialise cette surface soit par la pensée, soit par un artifice expérimental quelconque, on peut lui considérer, d'après sa situation intra-thoracique : *a) deux extrémités* : l'une, *postérieure,* à contour généralement arrondi qui correspond à la gouttière vertébrale de la paroi thora-

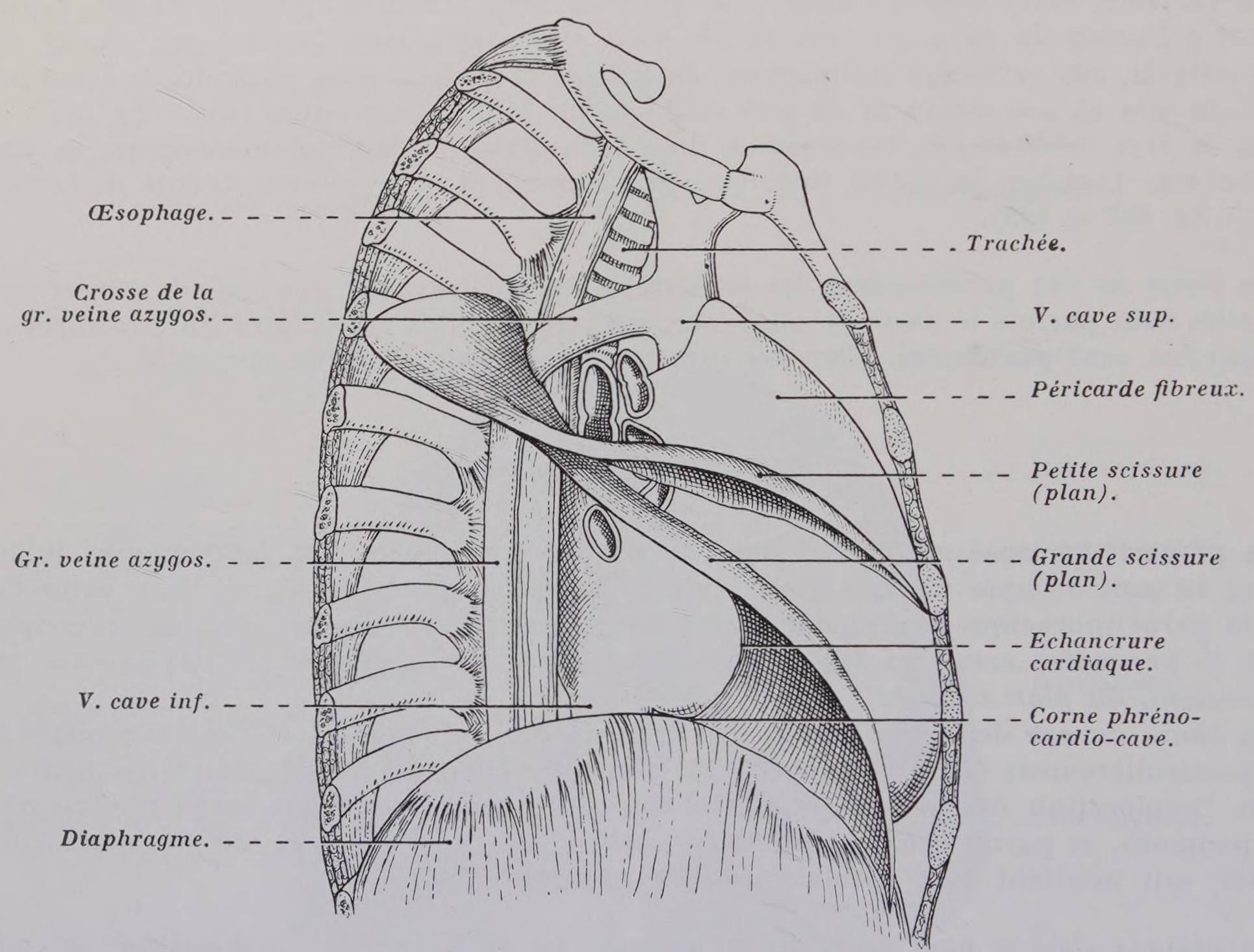

Fig. 611. — *Plans scissuraux; côté droit, vue externe* (demi-schématique).

cique; l'autre, *antérieure,* le plus souvent effilée en forme de lance : c'est la *corne antérieure* ou *paracardiaque*; *b)* et *trois bords* que l'on distingue en : bord externe ou pariétal, bord interne ou médiastinal, et bord inférieur ou diaphragmatique.

PLANS SCISSURAUX DU POUMON DROIT. — *a)* Dans la majeure partie des cas, *le plan de la grande scissure* est concave en haut, en avant et en dehors dans son tiers postérieur (mais parfois aussi convexe); convexe en haut et en avant dans le reste de son étendue et à sa partie tout à fait inférieure, la convexité est telle, qu'elle regarde légèrement en dedans; le point le plus déclive (corne antérieure) répond à la partie antérieure du diaphragme; le point culminant (angle supérieur) répond à la partie postérieure du quatrième espace intercostal.

Son bord médiastinal s'étend obliquement depuis la gouttière vertébrale jusqu'au sinus phréno-péricardique droit, et il présente dans son ensemble un trajet hélicoïdal; il croise successivement la grande veine azygos, la partie inférieure du hile pulmonaire où il pré-

sente à ce niveau une échancrure *(échancrure hilaire)*, puis le cœur et le péricarde, où il présente une deuxième échancrure, dite *échancrure cardiaque*, qui correspond à la partie postéro-inférieure de l'oreillette droite; il se termine un peu en avant de la veine cave inférieure, où il forme un angle aigu avec le bord diaphragmatique *(corne phréno-cardio-cave)* (voy. : fig. 611).

Son bord diaphragmatique offre la même courbure que le diaphragme sur lequel il repose; dirigé obliquement de dedans en dehors et d'arrière en avant, sa longueur moyenne est de 10 à 12 centimètres.

b) Le plan de la petite scissure est franchement convexe en haut dans la plus grande partie de son étendue, et très légèrement concave au voisinage de la scissure oblique.

L'union des deux plans scissuraux constitue l'*arête* ou *carrefour interlobaire*, seul point

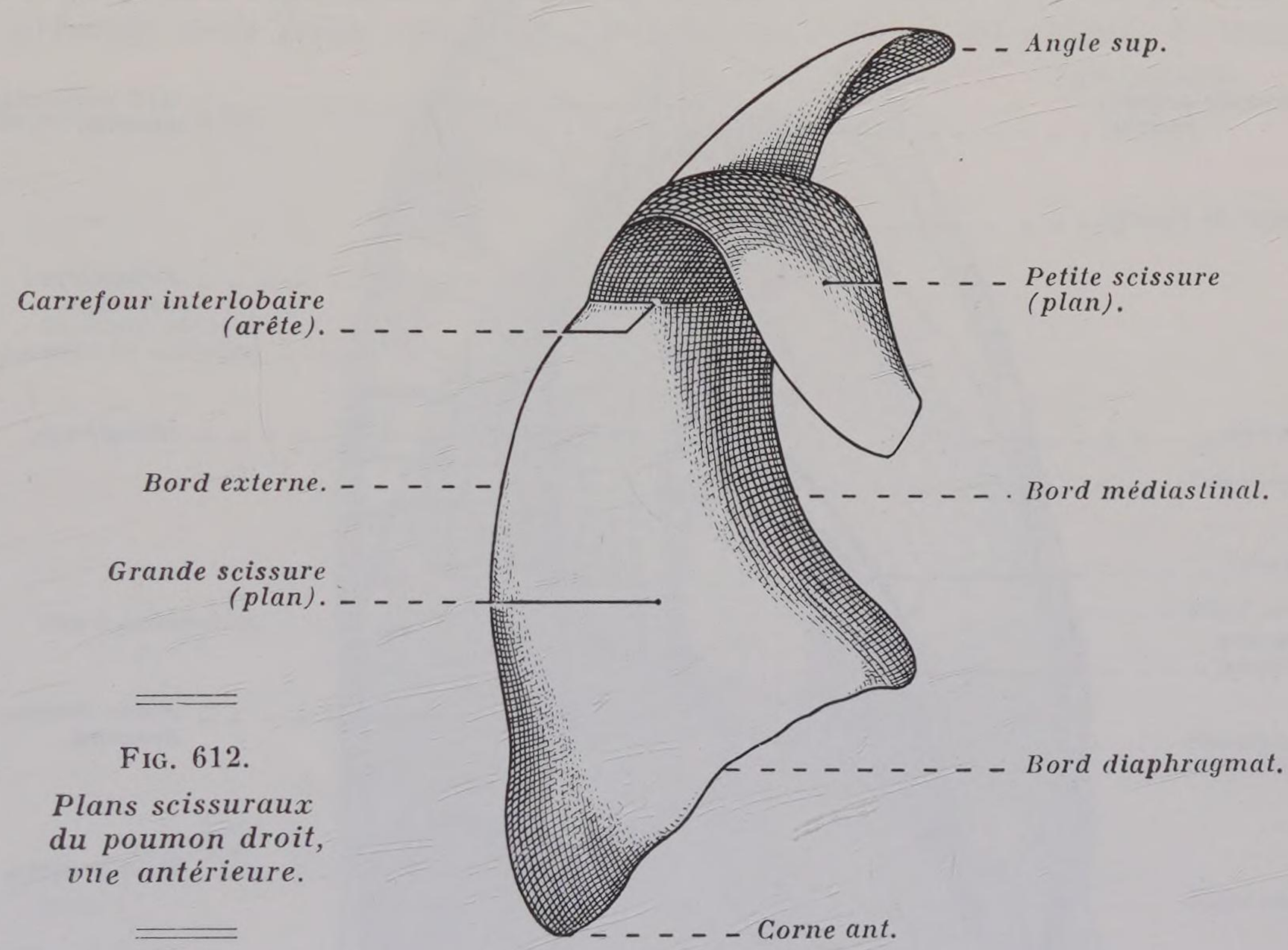

FIG. 612.
Plans scissuraux du poumon droit, vue antérieure.

où les trois lobes du poumon droit sont en contact l'un avec l'autre; la ligne d'union est le plus souvent oblique de dedans en dehors et d'avant en arrière et très légèrement convexe en haut (voy. : fig. 612).

Les deux plans scissuraux du poumon droit délimitent entre eux deux angles dièdres à plans curvilignes : l'un, supérieur, toujours obtus; l'autre, inférieur ou antérieur, toujours aigu : ce sont les *angles interlobaires* (voy. : fig. 612).

Le *lobe supérieur (culmen)* est représenté par toute la portion comprise dans l'angle interlobaire supérieur et le *lobe moyen* par toute la partie qui s'encastre, à la manière d'un coin (d'ou son nom : *lobe cunéiforme*), dans l'angle interlobaire inférieur; tandis que le *lobe inférieur (pyramide basale)* comprend toute la partie du poumon droit située au-dessous et en arrière du plan de la scissure oblique, et à ce sujet nous remarquerons que ce lobe est beaucoup plus postérieur qu'inférieur.

PLAN SCISSURAL DU POUMON GAUCHE. — Il n'existe, le plus souvent, qu'un seul plan scissural à gauche qui correspond à la *grande scisssure*; ce plan est oblique de haut en bas et d'arrière en avant, se rapprochant plus de la verticale que de l'horizontale. Les

incurvations que présente ce plan suivant ses deux axes, longitudinal et transversal, sont très variables; dans son ensemble, il présente l'aspect d'un hémicroissant de forme hélicoïdale; il n'est pas rare de rencontrer *trois courbures* sur ce plan, qui sont, de haut en bas, successivement : convexe, concave, puis convexe (Grandgérard et Weber); le plus souvent, le plan est convexe en avant et en dedans dans ses trois quarts inférieurs et légèrement concave en haut et en dehors dans son quart supérieur.

Son bord médiastinal s'étend de la gouttière vertébrale à la face latérale gauche du péricarde; il présente *deux échancrures* souvent très apparentes; l'une, postéro-supérieure, correspond à l'aorte *(échancrure aortique)*, elle est située à 6 ou 8 centimètres

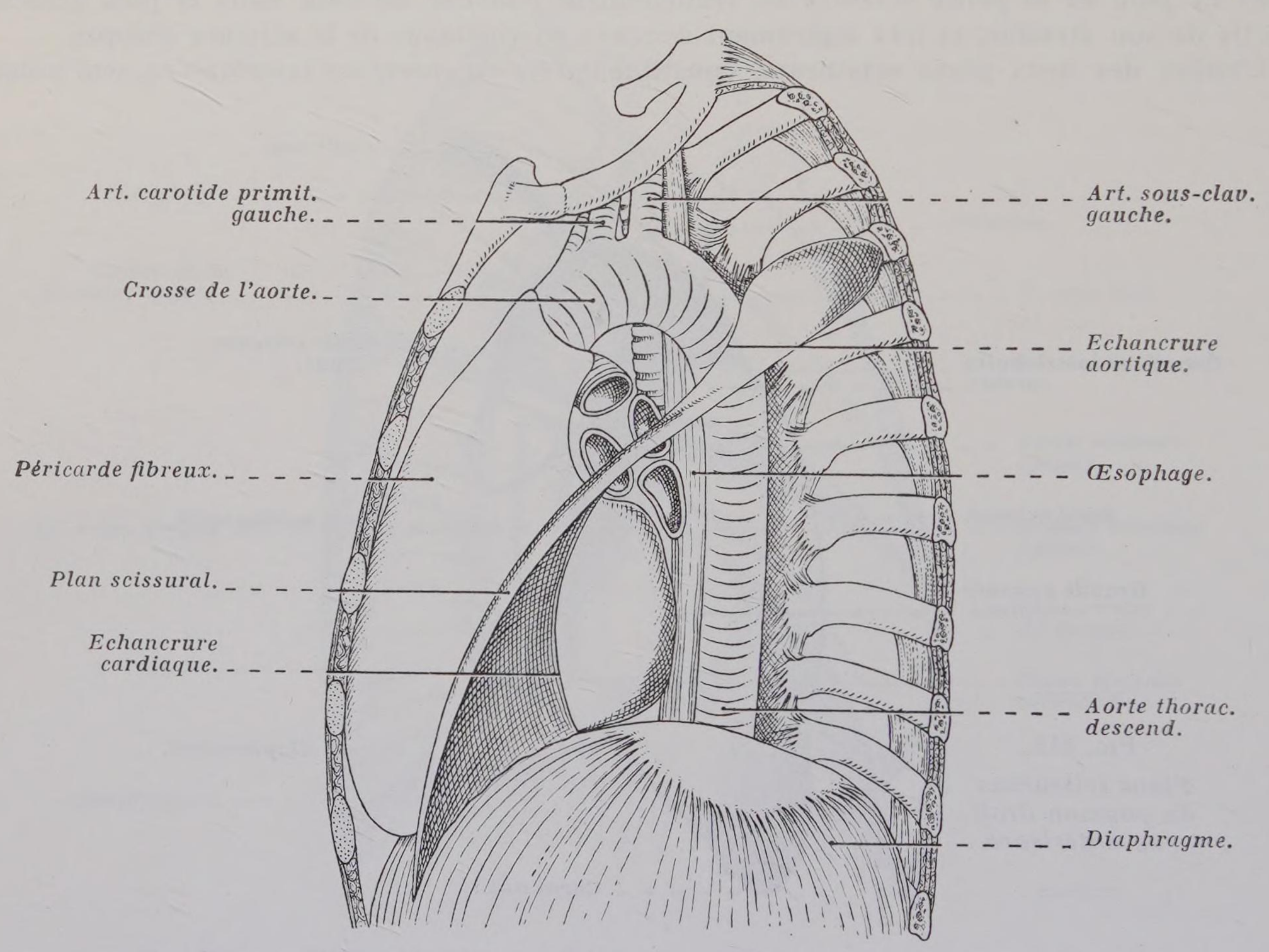

Fig. 613. — *Plan scissural; côté gauche, vue externe* (demi-schématique).

au-dessous du point culminant de la crosse de l'aorte; l'autre, localisée au niveau de la partie moyenne, correspond au hile du poumon, au cœur et au péricarde *(échancrure hilaire et cardiaque)* (voy. : fig. 613).

Son bord inférieur (bord diaphragmatique) repose sur le diaphragme en suivant une ligne légèrement concave en arrière et en dehors; l'angle formé par l'union du bord médiastinal et du bord diaphragmatique est logé dans le sinus phréno-péricardique gauche.

Son extrémité supérieure est arrondie et correspond à la gouttière vertébrale; son extrémité antérieure, ou corne antérieure, répond au diaphragme (voy. : fig. 613).

Le *lobe supérieur* est constitué par toute la partie du poumon située en haut et en avant du plan scissural; tandis que le *lobe inférieur (pyramide basale)* est représenté par la partie située au-dessous et en arrière de ce plan.

Rappelons que radiographié suivant certaines incidences, le plan scissural (interlobe) est apparent sur les clichés sous la forme d'une ombre linéaire : c'est la *haarlinie* des Allemands.

3. — *Lobes des poumons.*

Les lobes des poumons sont délimités entre eux par les scissures interlobaires et, normalement, on observe trois lobes pulmonaires à droite et deux lobes à gauche.

POUMON DROIT. — Sur le poumon droit, les lobes se distinguent en *supérieur, moyen* et *inférieur* (voy. : fig. 614).

a) Le ***lobe supérieur (culmen),*** le plus volumineux des trois, repose sur les lobes inférieur et moyen; il représente à lui seul le sixième du volume total du poumon droit.

Il présente *trois faces,* qui sont : α) une *face externe* ou *costale,* fortement convexe

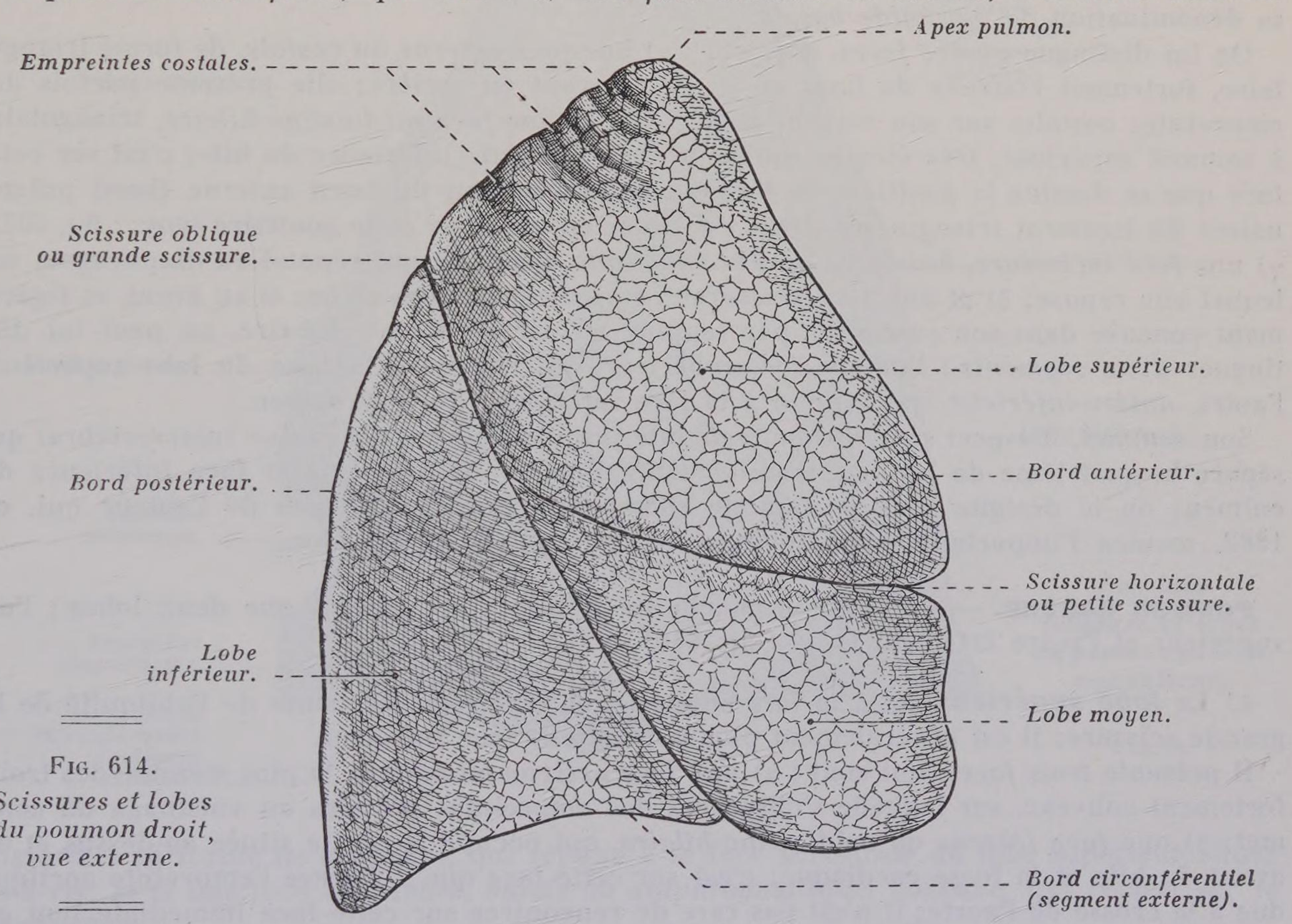

FIG. 614. *Scissures et lobes du poumon droit, vue externe.*

d'avant en arrière, sa hauteur diminue d'arrière en avant par suite de la forte inclinaison et de la hauteur de son bord antérieur; elle présente toujours à sa partie supérieure une empreinte costale très accusée, qui correspond à la première côte; les empreintes des côtes sous-jacentes sont généralement moins marquées (voy. : fig. 614); β) une *face interne* ou *médiastino-hilaire,* triangulaire et concave dans son ensemble; en avant du hile, elle présente une partie de la dépression cardiaque (voy. : fig. 607); γ) et une *face inférieure* ou *scissurale,* qui comprend *deux segments* par rapport à l'arête interlobaire : l'un *postéro-supérieur,* correspondant à la scissure oblique, est fortement oblique en bas et en avant; il répond au lobe inférieur (segment de Nelson); l'autre, *antéro-inférieur,* correspondant à la petite scissure, est presque horizontal et légèrement convexe en bas; il répond au lobe moyen; entre les deux segments, une arête mousse transversale répond à l'angle dièdre de jonction des deux scissures *(carrefour interlobaire).*

b) Le ***lobe moyen*** (1), ou ***lobe cunéiforme,*** présente la forme d'un coin interposé entre les deux lobes supérieur et inférieur.

On peut lui décrire *quatre faces,* qui sont : α) une *face externe* ou *costale,* convexe, de forme trapézoïdale ou triangulaire à base postérieure; β) une *face interne* ou *médiastinale,* quadrilatère, déprimée en fossette correspondant à l'oreillette droite : c'est la *dépression cardiaque*; γ) une *face supérieure* ou *scissurale,* triangulaire à base externe et légèrement concave; sa conformation est inverse de celle du segment antéro-inférieur de la face scissurale du lobe supérieur; δ) et une *face inférieure* ou *diaphragmatique,* d'étendue et de forme variables suivant la disposition de la scissure oblique.

c) Le ***lobe inférieur*** *(pyramide basale)* est sous-jacent aux deux lobes précédents, et légèrement postérieur par rapport au lobe supérieur (2); il présente grossièrement la forme d'une pyramide triangulaire à base inférieure diaphragmatique et à sommet supérieur, d'où sa dénomination de *pyramide basale.*

On lui distingue *quatre faces,* qui sont : α) une *face externe* ou *costale,* de forme triangulaire, fortement convexe de haut en bas et d'avant en arrière; elle présente parfois des empreintes costales sur son versant postérieur; β) une *face médiastino-hilaire,* triangulaire à sommet supérieur, très étroite, qui comprend la partie inférieure du hile; c'est sur cette face que se dessine la gouttière de l'œsophage; l'insertion du bord externe (bord pulmonaire) du ligament triangulaire droit est située en avant de cette gouttière (voy. : fig. 607); γ) une *face inférieure, basale* ou *diaphragmatique,* concave, qui répond au diaphragme sur lequel elle repose; δ) et une *face scissurale,* fortement oblique en bas et en avant, et légèrement concave dans son ensemble; par rapport au carrefour interlobaire, on peut lui distinguer *deux segments* : l'un, *postéro-supérieur,* qui répond à la base du lobe supérieur; l'autre, *antéro-inférieur,* qui répond à la face inférieure du lobe moyen.

Son *sommet,* d'aspect cunéiforme, remonte jusqu'au niveau du disque intervertébral qui sépare la quatrième de la cinquième vertèbre dorsale; il répond à la face inférieure du culmen; on le désigne sous le nom de *sommet de Fowler,* du nom de l'auteur qui, en 1882, montra l'importance pathologique de cette partie du poumon.

POUMON GAUCHE. — Le poumon gauche ne présente en général que deux lobes : l'un supérieur et l'autre inférieur (voy. : fig. 615).

a) Le ***lobe supérieur*** est à la fois antérieur et supérieur, par suite de l'obliquité de la grande scissure; il est généralement plus petit que le lobe inférieur.

Il présente *trois faces,* qui sont : α) une *face externe* ou *costale,* la plus étendue des trois, fortement convexe, sur laquelle s'observent des empreintes costales au voisinage du sommet; β) une *face interne* ou *médiastino-hilaire,* qui occupe la partie située au-dessus et en avant du hile et la fosse cardiaque; c'est sur cette face que s'observe l'empreinte aortique due à la crosse de l'aorte; il n'est pas rare de rencontrer sur cette face immédiatement en avant du hile et très près de la scissure oblique, un prolongement de ce lobe, disposé à la manière d'une languette triangulaire formant opercule sur la scissure oblique : c'est la *languette lingulaire* (cette languette est bien différente du processus linguiforme situé à l'extrême pointe, antéro-inférieure du lobe) (Cordier et Cabrol) (3); γ) et une *face postéro-inférieure* ou *scissurale,* rarement plane, très oblique en avant et en bas, en forme de croissant à concavité interne, par laquelle le lobe supérieur repose sur le lobe inférieur; lorsque la scissure aboutit sur le versant externe du bord circonférentiel de la face inférieure du poumon, cette face offre un petit segment antérieur diaphragmatique, mais les rapports que présente le lobe supérieur gauche avec le diaphragme sont variables et toujours d'étendue plus restreinte qu'à droite.

---

(1) Ouvrage à consulter : L. Christiaens : Le lobe moyen du poumon droit. *Thèse de Lille,* 1936.
(2) Il est autant *postérieur* qu'inférieur.
(3) Article à consulter : G. Cordier et C. Cabrol : La languette postéro - interne de la lingula. *Presse médicale,* 27 octobre 1954, p. 1446.

b) Le **lobe inférieur** *(pyramide basale)* est sous-jacent et postérieur au précédent; comme le lobe inférieur droit, il présente la forme d'une pyramide triangulaire à base inférieure et à sommet postéro-supérieur.

On peut lui distinguer *quatre faces,* qui sont : α) une *face externe* ou *costale,* convexe de haut en bas et fortement convexe d'avant en arrière, et dont la hauteur diminue d'arrière en avant; β) une *face interne* ou *médiastino-hilaire,* concave, de forme triangulaire à base postérieure; elle présente la majeure partie de la fosse cardiaque et l'insertion du ligament triangulaire du poumon (voy. : fig. 608); γ) une *face antéro-supérieure* ou

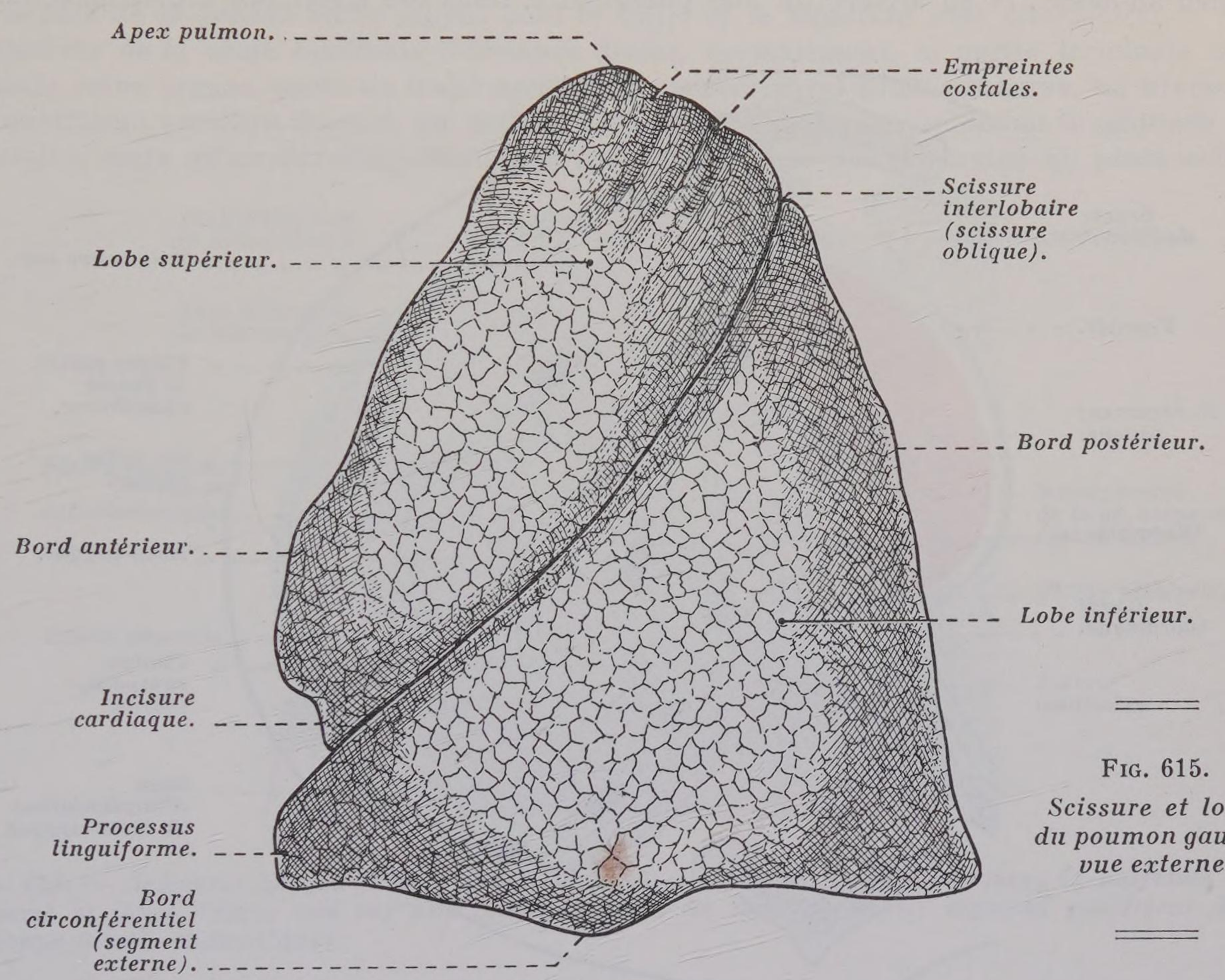

FIG. 615.
Scissure et lobes du poumon gauche, vue externe.

scissurale, en forme de croissant, qui répond à la face scissurale du lobe supérieur située vis-à-vis; δ) et une *face inférieure, basale* ou *diaphragmatique,* concave, qui repose sur le diaphragme.

Du bord antérieur de ce lobe se détache la *lingula* ou *processus linguiforme* (voy. : fig. 606 et 615).

Le sommet est désigné, comme à droite, sous le nom de *sommet de Fowler.*

4. — Fausses scissures. Scissure azygos et méso-azygos.

On désigne sous le nom de *scissure azygos,* une *fausse scissure* qui divise artificiellement et incomplètement le lobe supérieur du poumon droit en deux lobes secondaires, dont l'un, interne, a reçu le nom de *lobe azygos* (pseudo-lobe).

Comme son lobe homonyme, la *scissure azygos* est *très rare,* toutefois la radiologie a permis, au cours de ces dernières années, d'en déceler et d'en publier plusieurs cas; cepen-

dant, nous estimons qu'il faut faire les plus expresses réserves sur certains cas de scissures azygos publiés par les radiologistes, car elles correspondent parfois à des interprétations douteuses en rapport avec des scissures pulmonaires du lobe apical ou avec des variations de position et d'orientation de la petite scissure.

La *scissure azygos* est variable dans sa *situation* et dans son *étendue,* mais dans la majorité des cas, elle s'étend du versant postérieur du poumon droit, où elle prend naissance généralement au niveau de la quatrième côte, pour se terminer, sur sa face médiastinale, un peu au-dessus et en arrière du hile pulmonaire. Dans son trajet, elle croise en écharpe

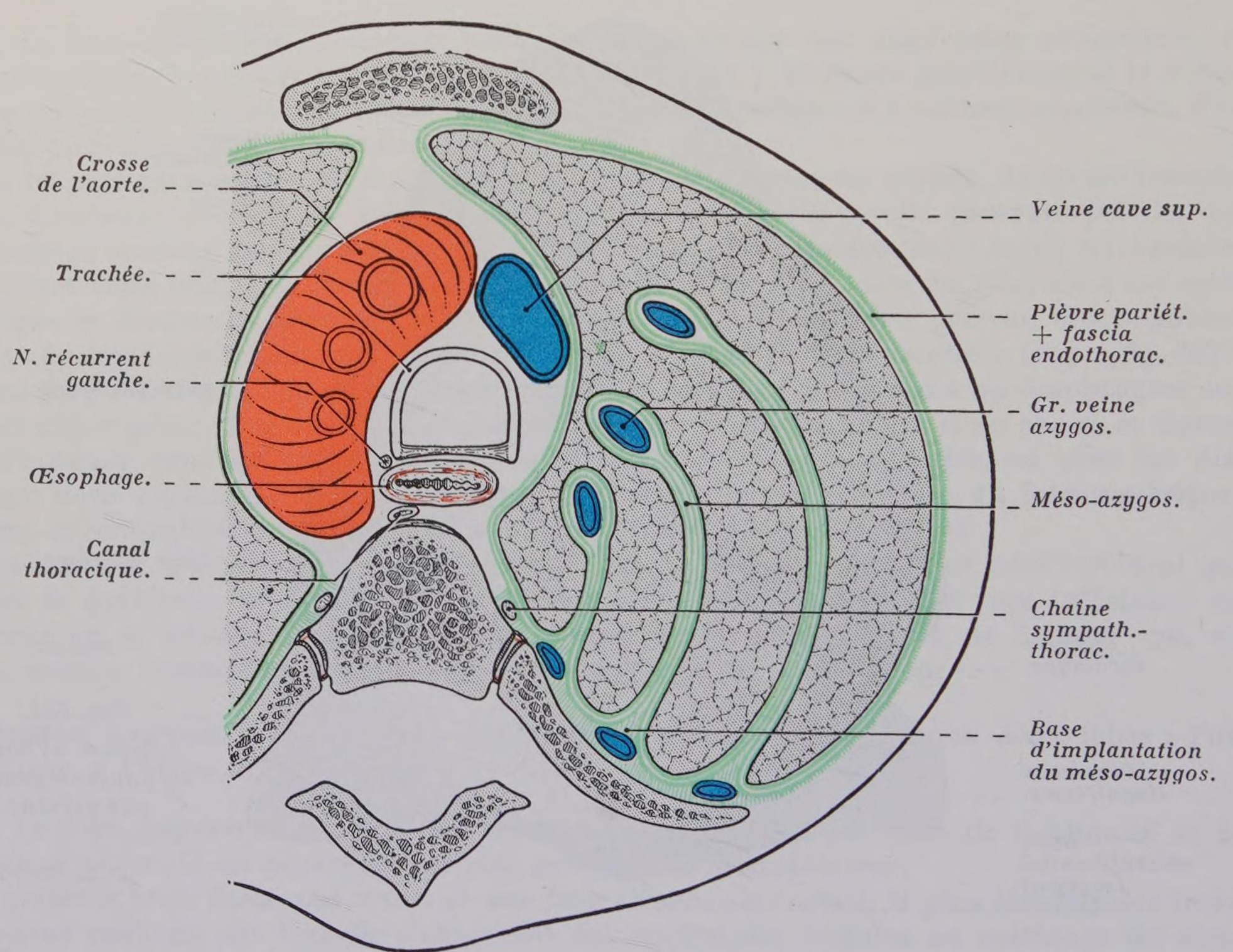

Fig. 616. — *Types de scissures azygos (petite, moyenne et grande scissures) et de lobes azygos, vus sur une coupe transversale du poumon droit, segment inférieur de la coupe* (demi-schématique).

la face supéro-externe du lobe supérieur droit; superficiellement (entrée de la scissure), elle décrit le plus souvent un trajet curviligne à convexité supéro-externe.

Sa *profondeur* et son *étendue* sont très variables, à tel point que l'on peut considérer *trois types* de scissure azygos, suivant sa situation, par rapport au sommet géométrique du poumon (apex pulmonaire) (Stibbes) (1) :

a) Dans un *premier type,* la scissure passe en dedans de l'apex et est généralement peu profonde et peu étendue *(petite scissure)*; dans ce cas, le lobe azygos est réduit à une mince languette de poumon taillée aux dépens de la partie interne du lobe supérieur.

(1) Article à consulter : Stibbes : The accesory pulmonary lobe of the vena azygos. *Journal of Anatomy and Physiology,* 1919, p. 305.

b) Dans un *deuxième type,* la scissure passe en dehors de l'apex pulmonaire, et son rayon de courbure est d'autant plus grand qu'elle est plus externe, partant d'autant plus convexe en dehors *(grande scissure)*; c'est le cas le plus fréquent (50 % des cas observés).

c) Enfin, entre ces deux types, il existe tous les intermédiaires et par conséquent des scissures d'étendue moyenne *(moyenne scissure)* (voy. : fig. 616 et 617).

Quelle est la *cause déterminante* de la scissure azygos ?

La scissure azygos résulte d'une *action mécanique* exercée sur le lobe supérieur du poumon, de dehors en dedans et de haut en bas, au cours de son développement, par la partie terminale de la *grande veine azygos* dont le *trajet* et la *situation* sont *anormales.*

Dérivée de la veine cardinale inférieure droite, normalement, la partie terminale de la grande veine azygos, après un trajet ascendant paravertébral droit s'incurve, au niveau de la quatrième vertèbre dorsale, en dedans du poumon droit, pour enjamber le pédicule pulmonaire, mais qu'un développement anormal de la crosse de cette veine ait placé celle-ci

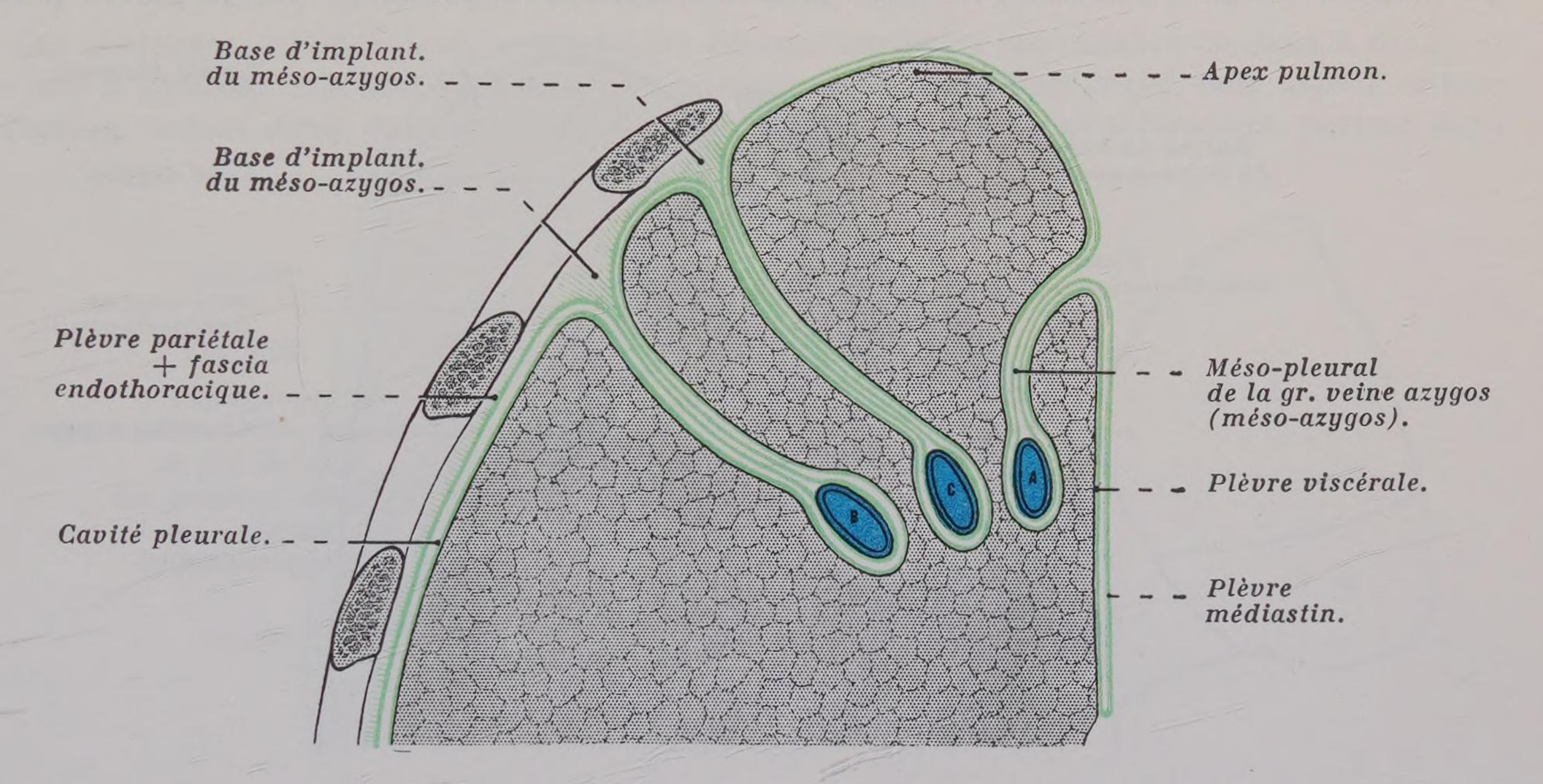

FIG. 617. — *Scissures azygos* (trois types : *A*, petite scissure; *B*, grande scissure; *C*, moyenne scissure) *et lobes azygos vus sur une coupe frontale du poumon droit; segment postérieur de la coupe* (demi-schématique).

au-dessus du poumon droit, il résulte de cette disposition qu'au cours du développement fœtal, la veine entraînant avec elle les plèvres pariétale et viscérale, amorcera un sillon à la périphérie du lobe pulmonaire supérieur droit; cette ébauche de la mésoscissure s'enfoncera par la suite plus profondément, au fur et à mesure de l'accroissement du poumon pour prendre sa place définitive au cours de l'adolescence.

La scissure azygos est donc préformée à la naissance, mais elle ne se traduit à ce stade que par un simple sillon à la périphérie du poumon, sans scissure vraie.

Sa constitution définitive chez l'adulte résulte de l'action simultanée de *deux forces* qui s'exercent en sens inverse, et qui sont : d'une part, la tension de la corde veineuse accrochée à la veine cave supérieure qui agit concentriquement, et, d'autre part, l'expansion pulmonaire, sous l'influence des mouvements respiratoires répétés, qui agit excentriquement.

La scissure azygos est donc constituée par l'invagination, à l'intérieur du lobe supérieur du poumon droit, des deux plèvres (pariétale et viscérale) et de la crosse de la grande veine azygos; c'est donc un *méso veineux à quatre feuillets pleuraux (méso pleural de la grande veine azygos),* d'où sa dénomination de *mésoscissure* ou de *méso-azygos*; le plan

scissural étant compris entre les deux feuillets pleuraux internes et les deux feuillets pleuraux externes (voy. : fig. 618).

Envisagée sur une coupe soit transversale, soit frontale, la scissure azygos comprend *trois parties* bien distinctes :

a) Une *partie basale* : c'est la *base d'implantation* du méso-azygos *(racine)*, prismatique triangulaire à surface courbe, représentée par une condensation du tissu conjonctif sous-pleural *(fascia endothoracique)*, interposé dans l'angle postéro-externe d'écartement de la plèvre pariétale qui, par sa réflexion, constitue deux feuillets qui s'adossent l'un à l'autre (voy. : fig. 618); c'est cette base d'implantation qui traduit l'image radiologique désignée sous le nom de *triangle pariétal curviligne.*

b) La *scissure proprement dite (mésoscissure)* constituée par *quatre feuillets pleuraux*; par rapport au plan scissural, les deux plus internes sont représentés par la plèvre parié-

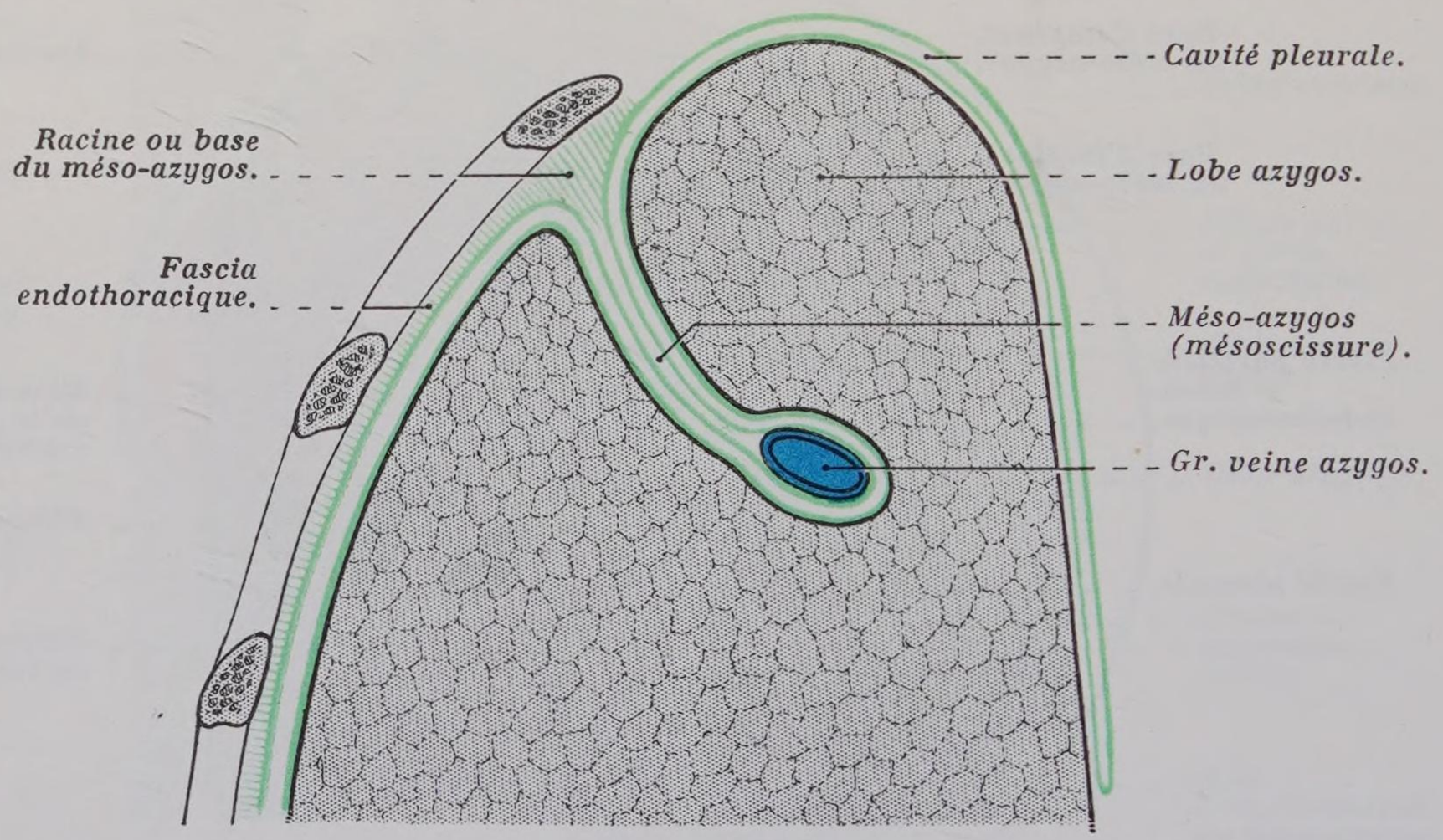

Fig. 618. — *Lobe azygos et méso-azygos sur une coupe frontale du poumon droit, segment postérieur de la coupe* (demi-schématique).

tale et les deux plus externes par la plèvre viscérale; c'est à cette formation qu'est due l'image radiologique désignée sous le nom de *ligne capillaire* (*haarelinie* des anatomistes allemands).

c) Enfin, *la crosse de la grande veine azygos* entourée de ses deux feuillets pleuraux qui occupent le fond de la scissure; c'est la projection de ce vaisseau sur les films radiologiques à travers la clarté pulmonaire qui traduit l'image classique désignée sous le nom de *tache intercléido-hilaire,* interposée entre la projection de la clavicule en haut et le hile du poumon en bas; d'autre part, cette ombre affecte des aspects variables qui sont en grande partie dus à la courbure de la veine; tantôt elle présente la forme d'une bande, tantôt, au contraire, elle revêt la forme d'une grosse virgule renversée ou d'une larme batavique; parfois aussi, minuscule, elle se traduit par un ergot qui prolonge inférieurement la ligne capillaire.

Le **plan scissural** est presque toujours concave en dedans et en haut, et sa courbure, quoique variable, est d'autant plus concave que la scissure est plus externe; enfin, le rayon de courbure est également conditionné par la situation qu'occupe la base d'implantation de la scissure par rapport à l'apex pulmonaire, et dans le plan antéro-postérieur,

le rayon de courbure diminue à mesure que la base d'implantation s'éloigne de l'apex (voy. : fig. 616 et 617).

Dans le plan scissural, on peut observer la présence de la partie terminale de veines intercostales qui vont se déverser dans la grande veine azygos.

Des cas de scissure azygos, partant de lobe azygos, ont été signalés *à gauche* (nous n'en avons jamais observés); leur mécanisme est le même que celui du côté droit, mais elle est due à l'hémiazygos supérieure gauche ou à la veine intercostale supérieure gauche.

(Pour le *Lobe azygos,* voyez plus loin).

5. — *Variations des scissures. Scissures supplémentaires et lobes surnuméraires.*

Les scissures interlobaires, considérées comme normales (au nombre de deux à droite et de une à gauche), peuvent présenter des *variations* (1) dans leur *trajet,* leur *aspect* et leur *situation,* créant ainsi des *variations* dans la disposition des plans scissuraux, partant dans

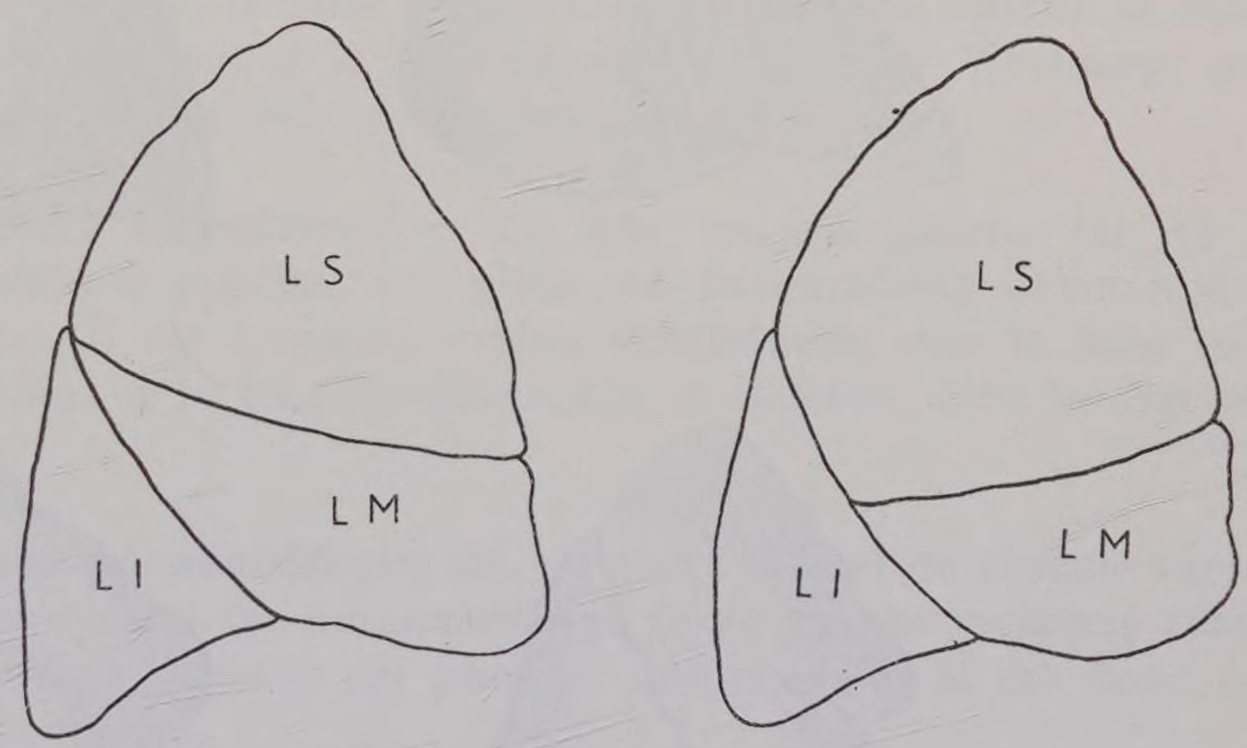

Fig. 619.
Variations des scissures interlobaires et des lobes du poumon droit, vue externe (schématique).

la constitution des lobes. C'est ainsi que la grande scissure (scissure oblique), et cela principalement sur le poumon droit, peut être très courte et comprise sur la face externe du poumon, entre le milieu du bord postérieur et le milieu du segment externe du bord circonférentiel de la base; cette disposition donne toujours naissance à un lobe supérieur volumineux et à un petit lobe inférieur; d'autre part, on peut observer sur la grande scissure un branchement très inférieur de la petite scissure qui, dans ce cas, possède sur la face externe du poumon, un trajet obliquement ascendant d'arrière en avant; cette disposition crée toujours une inégalité encore plus marquée dans le volume des lobes, le lobe supérieur étant considérable alors que le lobe inférieur et le lobe moyen sont minuscules.

D'une manière générale, et à droite : *a)* plus le plan scissural de la scissure oblique s'éloigne du bord antérieur du poumon et plus la petite scissure est bas située, plus le lobe supérieur est volumineux; *b)* à une petite scissure bas située correspond toujours un lobe moyen peu développé (voy. : fig. 619).

La segmentation périphérique des poumons est très variable, et si, en principe, il est classique de décrire un *poumon droit à trois lobes* et un *poumon gauche à deux lobes,* il faut reconnaître que l'on peut rencontrer d'un sujet à l'autre de nombreuses *variations.*

---

(1) Article à consulter : Lucien et Weber : Les variations dans la scissuration pulmonaire chez l'homme. *Journal des sciences médicales de Lille,* 2 juin 1935.

Ces *variations* tiennent : *a)* les unes, soit à une *réduction des scissures interlobaires*, soit dans leur nombre, soit dans leur étendue, créant ainsi des *scissures incomplètes*; *b)* les autres, à l'apparition de *scissures supplémentaires (scissures surnuméraires* ou *accessoires)*.

RÉDUCTION DU NOMBRE DES SCISSURES. — A droite, la scissure horizontale peut faire complètement défaut et le poumon droit devient alors un poumon à deux lobes, identique au poumon gauche (voy. : fig. 620 *B*); parfois aussi les scissures, et principalement la scissure horizontale, peuvent disparaître dans une partie de leur étendue (scissure horizontale incomplète) (voy. : fig. 620 *A*).

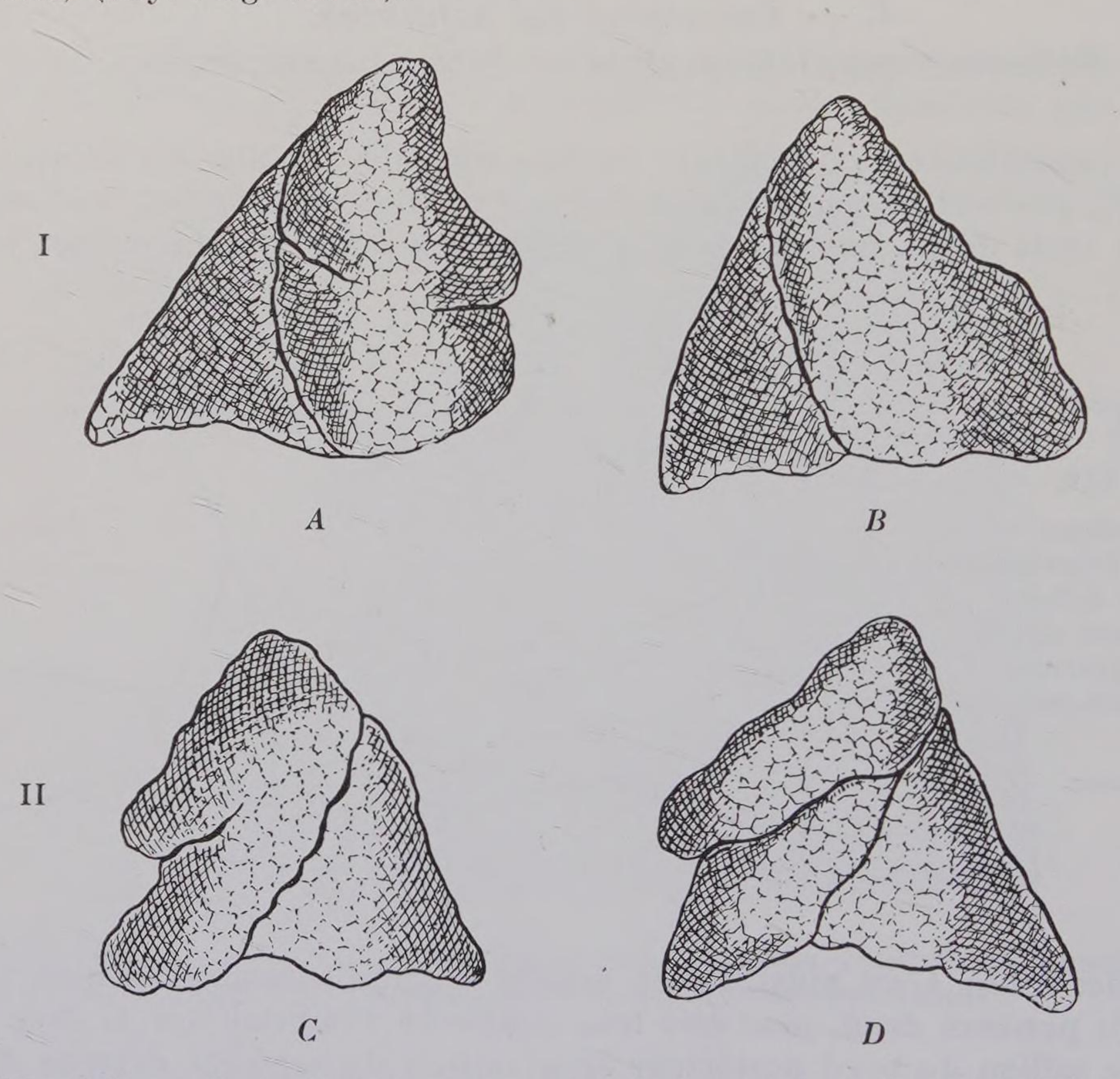

Fig. 620. — *Variations dans la segmentation périphérique des poumons.*
I. Poumon droit. — II. Poumon gauche (d'après Lucien).
A. Scissure horizontale incomplète.
B. Absence de scissure horizontale (poumon droit à deux lobes).
C. Scissure horizontale anormale et incomplète.
D. Scissure horizontale complète (type semblable au poumon droit).

SCISSURES SUPPLÉMENTAIRES. — Les *scissures supplémentaires* sont relativement fréquentes, leur disposition a été minutieusement étudiée par Lucien; elles entraînent la formation de *lobes surnuméraires* ou *acccessoires* des poumons.

Elles sont conditionnées par le *mode de ramescence de l'arbre bronchique* et nous signalerons, en particulier, sur la face externe du poumon droit : *a)* la *scissure sous-apicale* ou *dorsale moyenne* qui isole de la pyramide basale, le *lobe dorsal moyen* ou *lobe de Devé-Nelson-Fowler*, créant ainsi un *poumon droit à quatre lobes*; *b)* une scissure incomplète qui isole partiellement le segment apical du lobe supérieur; cette scissure, dite *scissure apicale*, est très rare, elle ne s'observe généralement qu'à la face antérieure du culmen; *c)* une scissure isolant à la face inférieure et interne du poumon, le

lobe paracardiaque (lobe parabronchique interne) du lobe inférieur; cette scissure qui constitue l'*interlobe paracardiaque* est presque toujours incomplète chez l'homme, elle est normale chez la plupart des mammifères quadrupèdes; *d)* la *division du lobe moyen en deux étages* par une scissure incomplète, chaque étage correspondant à une bronche différente; *e)* et l'existence d'une *scissure horizontale* à gauche, transformant le poumon gauche en un *poumon à trois lobes*; en pareil cas, la ramification bronchique est identique des deux côtés.

On a signalé également des *subdivisions lobaires (lobe axillaire)* (1) par des *scissures incomplètes* qui représentent plutôt des *incisures* que de véritables scissures.

La *lingula* (2) peut constituer un lobe surnuméraire situé à la partie inférieure du bord antérieur du poumon gauche; ainsi individualisée, elle est séparée du reste du lobe supérieur par une incisure plus ou moins profonde; dans ce cas, le *lobe lingulaire (lobe moyen du poumon gauche)* possède toujours un pédicule broncho-vasculaire qui lui est propre.

LOBES SURNUMÉRAIRES OU ACCESSOIRES. — Les principaux *lobes surnuméraires* ou *accessoires* sont : le lobe moyen gauche, le lobe infracardiaque, le lobe apical, le lobe de Devé-Nelson-Fowler ou lobe dorsal moyen, et le lobe azygos ou lobe de Wrisberg; parmi ceux-ci, certains sont assez fréquents, les autres exceptionnels.

*1° **Lobe moyen gauche*** ou ***lobe lingulaire.*** — Le lobe moyen gauche est dû à la présence d'une scissure horizontale à gauche, complète ou incomplète; développé aux dépens du lobe supérieur gauche, il est toujours moins volumineux que le lobe moyen droit; le plus souvent, il appartient à la *lingula* (Churchill et Belsey), d'où la dénomination de *lobe lingulaire.*

*2° **Lobe infracardiaque*** ou ***lobe paracardiaque*** (3). — Assez rare et de volume variable, souvent bilatéral, le lobe infracardiaque ou paracardiaque (lobe parabronchique interne) occupe le lobe inférieur des poumons, dont il est plus ou moins isolé; il est donc infrahilaire beaucoup plus qu'infracardiaque.

Il présente une forme pyramidale triangulaire à base inférieure, reposant sur le diaphragme, et à sommet supérieur hilaire. Du côté droit, sa *face interne* ou *médiastinale* est excavée et répond à la veine cave inférieure, d'où le nom de *lobe de la veine cave inférieure* qu'on lui donne encore quelquefois, terme impropre, car le lobe paracardiaque n'est pas un lobe d'origine mécanique, puisqu'il correspond au territoire parabronchique interne (Lucien) (voy. : fig. 621); sa *face externe,* convexe, répond à la pyramide basale, dont elle est séparée par l'*interlobe parabronchique.*

Ce lobe est normal et constant chez la plupart des mammifères quadrupèdes.

*3° **Lobe apical.*** — Très rare, le lobe apical est généralement peu volumineux; il répond à une séparation du sommet du poumon par une scissure surnuméraire (incomplète le plus souvent), qui scinde le lobe supérieur en deux étages; il correspond au segment apical du lobe supérieur, c'est-à-dire qu'il est sous la dépendance de la bronche apicale (B^1).

*4° **Lobe dorsal moyen*** ou ***lobe de Devé-Nelson-Fowler.*** — Le lobe dorsal moyen, ou lobe de Devé-Nelson-Fowler, correspond à l'isolement du segment dorsal supérieur du lobe

---

(1) Article à consulter : Warembourg, Schaepelynck, Graux et Prévost : Les lobes axillaires des poumons. *Gazette des Hôpitaux,* 1er mai 1945, p. 133.

(2) Ce terme a été introduit en anatomie broncho-pulmonaire par Churchill et Belsey (1939).

(3) Ouvrage à consulter : S. Petit : Le lobe infracardiaque. Etude anatomique, radiologique et pathologique. *Thèse de Nancy,* 1956.

inférieur ou *segment de Nelson (sommet de Fowler)*; généralement peu volumineux, il est disposé à la manière d'un coin entre les lobes supérieur et inférieur et la pyramide basale; le plus souvent, il est partiellement uni au lobe inférieur, du fait que la scissure sous-apicale est toujours incomplète (voy. : fig. 622). Ce lobe présente toujours un pédicule broncho-artériel qui lui est propre, la *bronche de Nelson* (B^6) lui étant spécialement destinée.

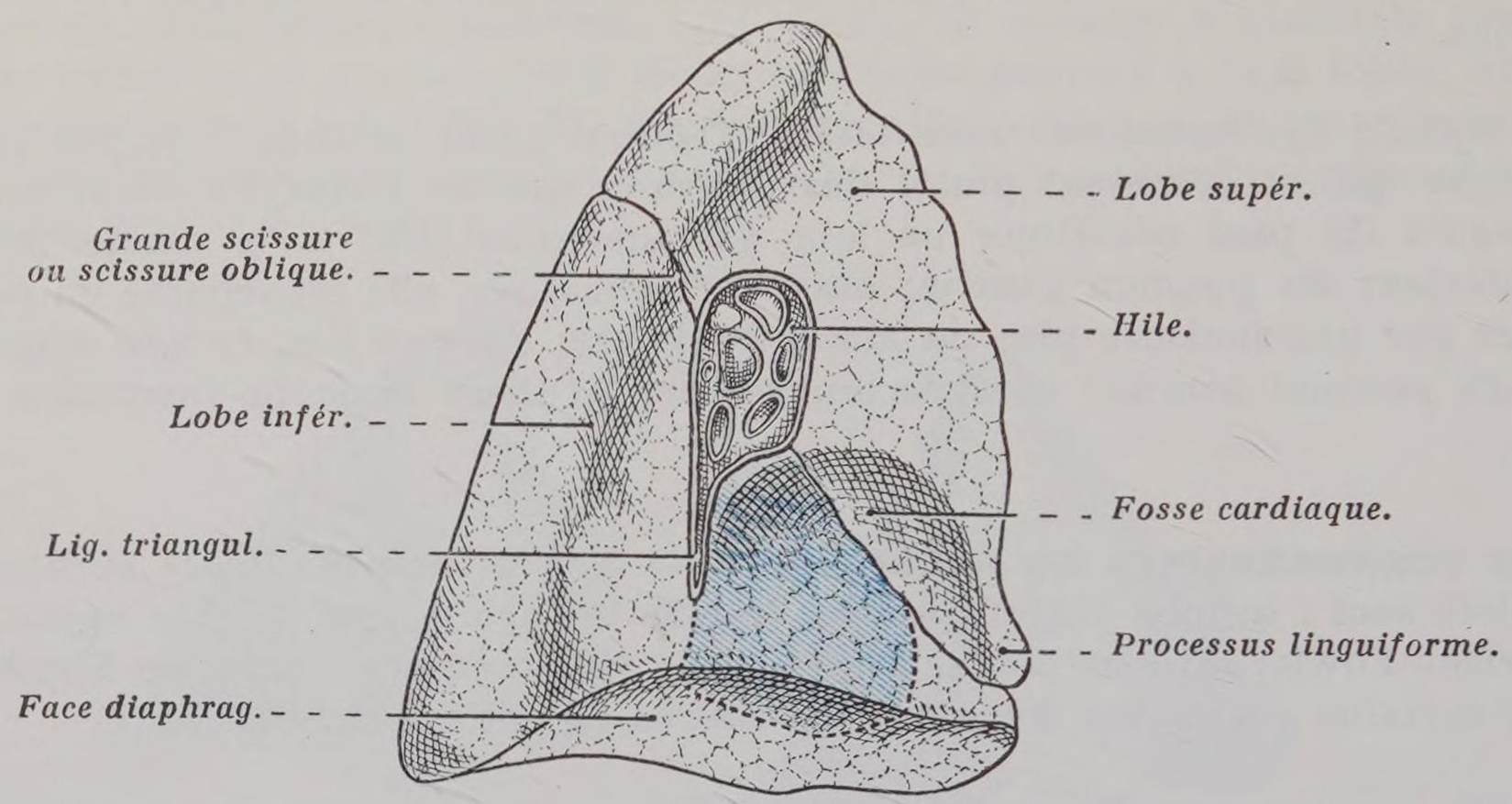

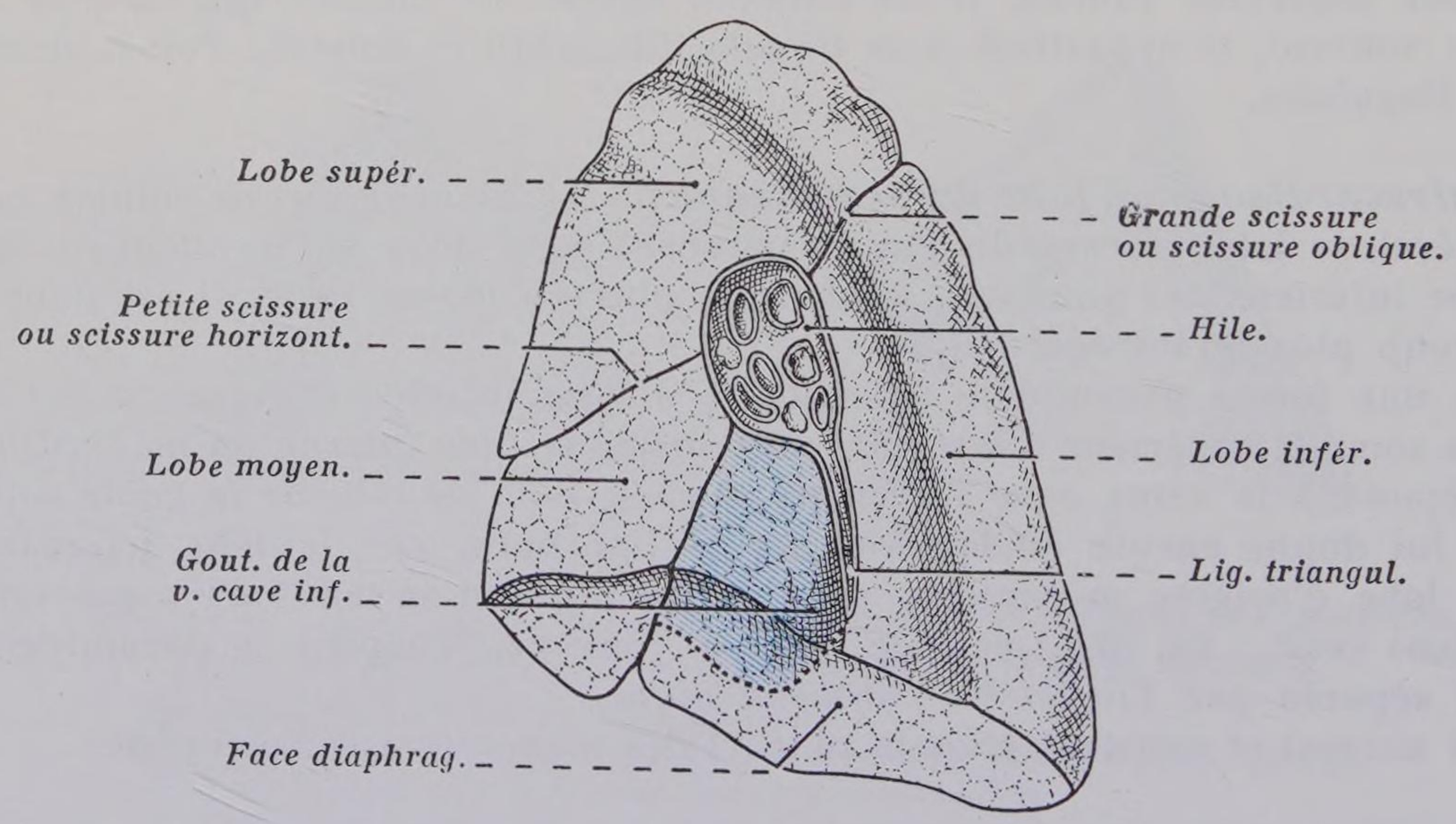

FIG. 621. — *Lobe infracardiaque* (7 - bleu); *face médiastinale* (demi-schématique). *A*. Poumon gauche. — *B*. Poumon droit.

5° ***Lobe azygos*** ou ***lobe de Wrisberg.*** — Décrit pour la première fois par Wrisberg en 1771 (d'où son nom), il fut étudié par la suite successivement par Devé en 1899, puis par Jalet en 1929. Ce lobe est très rare, il ne correspond à aucun territoire bronchique défini; c'est un lobe surnuméraire d'origine purement mécanique, et artificiellement isolé par le trajet et la situation de la crosse de la grande veine azygos; ce n'est donc pas, à proprement parler, un lobe vrai, avec un pédicule broncho-artériel spécial; aussi est-il plus logique et plus exact de le considérer comme un « *pseudo-lobe* », puisque, d'une part,

il n'existe pas de bronche spéciale au lobe azygos, et que, d'autre part, *la scissuration mécanique* qui l'a déterminé à la surface du poumon droit est sujette à variations (sa constitution n'obéit pas aux lois de la fissuration) (voyez précédemment).

De *forme* et de *volume* variables, il occupe la face interne du lobe supérieur droit dans sa partie supra-hilaire (voy. : fig. 618) où il se présente généralement comme une fraction de cône renversé qui s'emboîte dans un cône creux identique découpé dans la portion apexienne du lobe supérieur droit (Nicolle).

Du point de vue morphologique, on peut lui distinguer : a) *trois faces,* qui sont : α) une *face antéro-interne,* légèrement concave, qui répond aux organes du vestibule médiastinal et plus spécialement à la trachée, à l'œsophage et à l'artère sous-clavière droite qui se moulent parfois sur le lobe, lorsque celui-ci est proéminent en dedans; β) une *face postéro-interne* qui se moule sur la convexité de la colonne vertébrale, elle répond à la chaîne

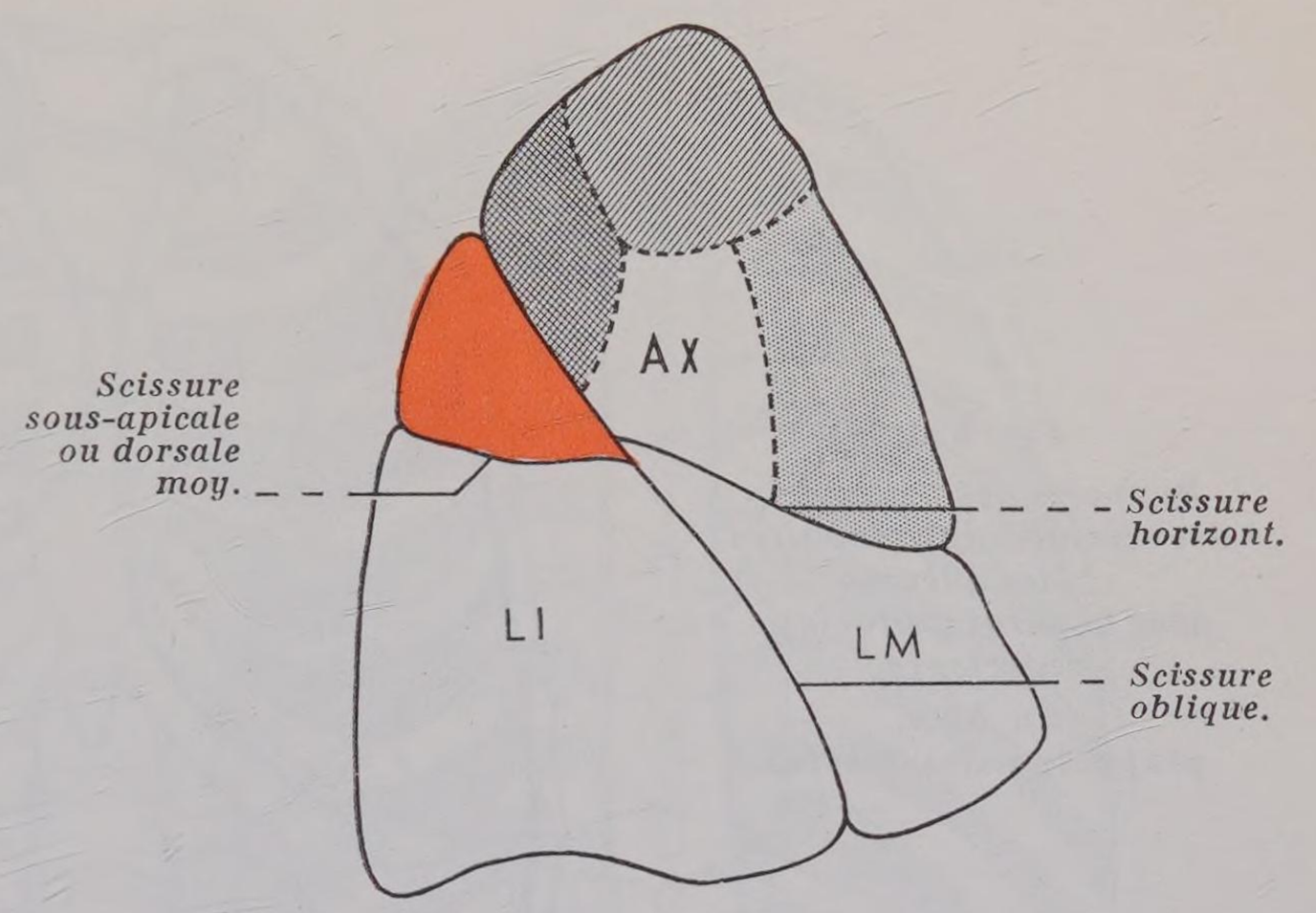

FIG. 622.

Face externe du poumon droit. Sillon cruciforme de Devé. Lobe de Devé-Nelson-Fowler ou lobe dorsal moyen (en rouge) *et segment axillaire du lobe supérieur (AX)* (schématique).

LM, lobe moyen; *LI,* lobe inférieur.

sympathique thoracique et au long du cou (voy. : fig. 616); γ) une *face externe,* régulièrement convexe, qui répond au lobe supérieur par l'intermédiaire du méso-azygos; b) et un *sommet,* généralement arrondi *(apex),* dont l'étendue et la disposition topographique sont en fonction du trajet de la crosse de la grande veine azygos (voy. : fig. 617 et 618).

***

TOPOGRAPHIE THORACO-PULMONAIRE

La topographie thoraco-pulmonaire comprend les rapports des bords et du sommet des poumons avec le squelette thoracique, ainsi que la projection des scissures sur le thorax; celle-ci présente un intérêt clinique, radiologique et opératoire bien spécial, en vue de la localisation des interlobes et des plans scissuraux (pleurésies interlobaires, scissurites).

Ces rapports sont variables d'un sujet à l'autre et sont subordonnés à la conformation du thorax; de plus, chez le même sujet, ils varient également avec la respiration et, plus spécialement, au cours des mouvements d'inspiration et d'expiration forcée; la description qui va suivre correspond à celle d'un sujet adulte à thorax normal.

1° Sommet du poumon. — Le sommet du poumon (apex pulmonaire) est situé hors du thorax; il déborde au-dessus de la première côte de 1 cm. 1/2 environ en arrière au

niveau de son col, et de 5 centimètres en avant au niveau du premier cartilage. C'est cette partie du poumon, visible au-dessus de la clavicule (*apex supérieur* des radiologistes), qui normalement doit s'éclairer à la toux au cours des examens radioscopiques (voyez précédemment : *Sommet du poumon*).

2° ***Bord antérieur.*** — La projection du bord antérieur du poumon sur le plastron sterno-costal est différente à droite et à gauche.

a) **A droite,** cette ligne se projette entièrement sur le sternum; elle part un peu en dehors du milieu de l'articulation sterno-chondro-claviculaire; elle descend obliquement en dedans, légèrement curviligne à convexité externe jusqu'au niveau du deuxième carti-

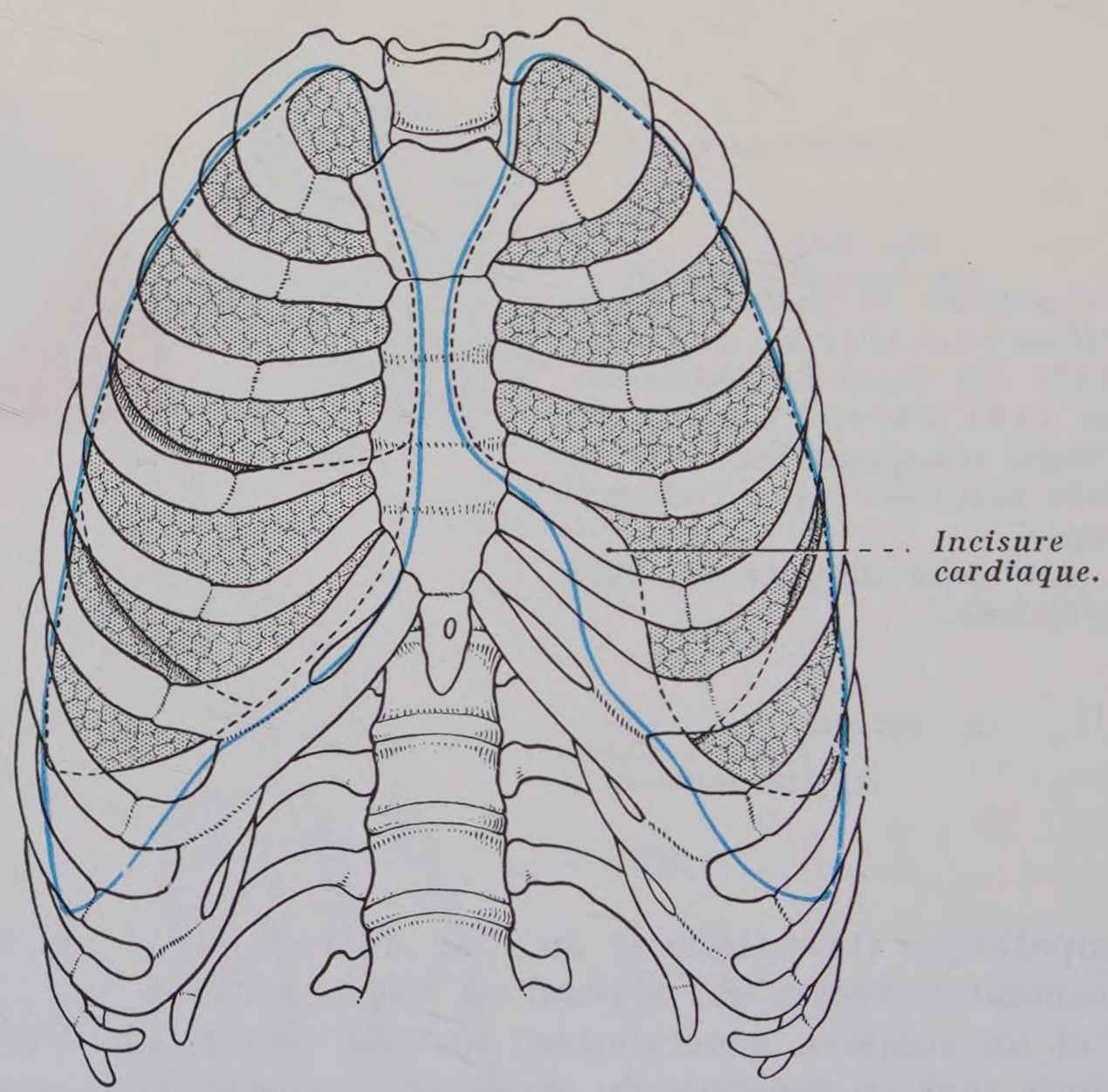

Fig. 623.
Rapports des poumons, des scissures interlobaires et des plèvres avec la paroi thoracique antérieure.
En bleu, projection des plèvres.

lage costal; dans ce trajet, elle reste distante de 1 cm. 1/2 environ du premier espace intercostal; elle descend ensuite verticalement à droite de la ligne médiane, depuis le deuxième cartilage costal jusqu'au quatrième espace intercostal; à ce niveau, elle oblique en bas et en dehors, croise la sixième articulation chondro-sternale; puis elle rejoint le bord inférieur du sixième cartilage costal, dont elle emprunte le trajet, à peu de chose près, par la suite.

b) **A gauche,** la ligne de projection du bord antérieur est absolument identique à celle du côté droit jusqu'au quatrième espace intercostal; à ce niveau, elle s'éloigne de la ligne médiane en décrivant une courbe à concavité interne qui correspond à l'*incisure cardiaque*; elle croise successivement le quatrième espace intercostal, le cinquième cartilage costal à 4 centimètres de la ligne médiane, puis le sixième cartilage costal à l'union de son tiers externe et de ses deux tiers internes, point où elle rejoint le bord inférieur.

Sauf au niveau de l'incisure cardiaque, la projection du bord antérieur du poumon est à peu près parallèle à la ligne de projection des culs-de-sac pleuraux médiastino-costaux antérieurs (voy. : fig. 623).

*3° **Bord inférieur.*** — Le segment externe du bord inférieur du poumon se projette, tant à droite qu'à gauche, suivant une ligne courbe à concavité supérieure, qui s'étend du sixième cartilage costal en avant, au bord inférieur du col de la onzième côte en arrière.

D'avant en arrière, cette ligne de projection commence : *a)* à droite, à l'union du tiers interne avec les deux tiers externes du sixième cartilage costal; *b)* et à gauche, en un point plus externe situé à l'union du tiers externe avec les deux tiers internes de ce même cartilage; de là, elle se dirige obliquement en bas et en dehors, croise le sixième espace intercostal sur la ligne mamelonnaire, puis le septième espace sur la ligne axillaire; elle atteint son point déclive dans le neuvième espace intercostal, puis elle devient presque horizontale pour se terminer au niveau du bord inférieur du col de la onzième côte; cette partie terminale correspond au niveau du sommet de l'apophyse épineuse de la dixième vertèbre dorsale (voy. : fig. 624, 625 et 626).

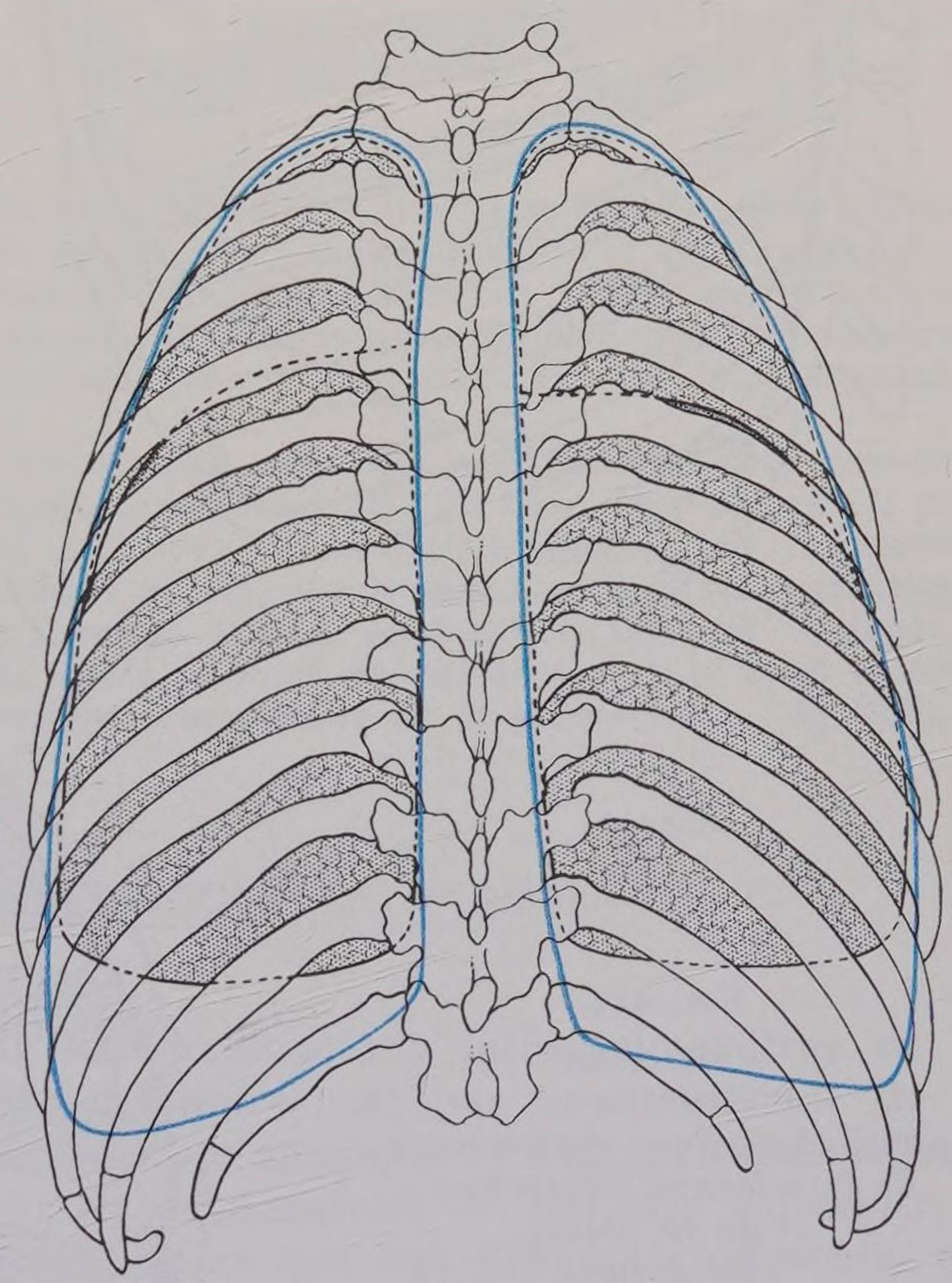

Fig. 624.
Rapports des poumons, des scissures interlobaires et des plèvres avec la paroi thoracique postérieure.
En bleu, projection des plèvres.

Sur le cadavre, ou sur le vivant en position d'apnée, le poumon s'arrête à la onzième dorsale; nous rappellerons, en outre, que le bord inférieur du poumon gauche descend plus bas que le bord inférieur du poumon droit (voy. : fig. 624).

*4° **Scissures interlobaires.*** — Bien qu'il existe de nombreuses variations dans la situation des scissures interlobaires, la description que nous donnons correspond à la majeure partie des cas observés (1).

a) La **scissure oblique gauche** prend naissance en haut et en arrière au niveau de la quatrième côte, parfois plus haut, au niveau de la troisième côte, rarement plus bas; de là, elle se dirige obliquement en bas et en dehors sous l'omoplate, et se termine au niveau de la sixième articulation chondro-costale.

(1) Article à consulter : Rochard : Topographie des scissures interlobaires du poumon et contribution à la chirurgie du poumon. *Gazette des Hôpitaux*, 1892.

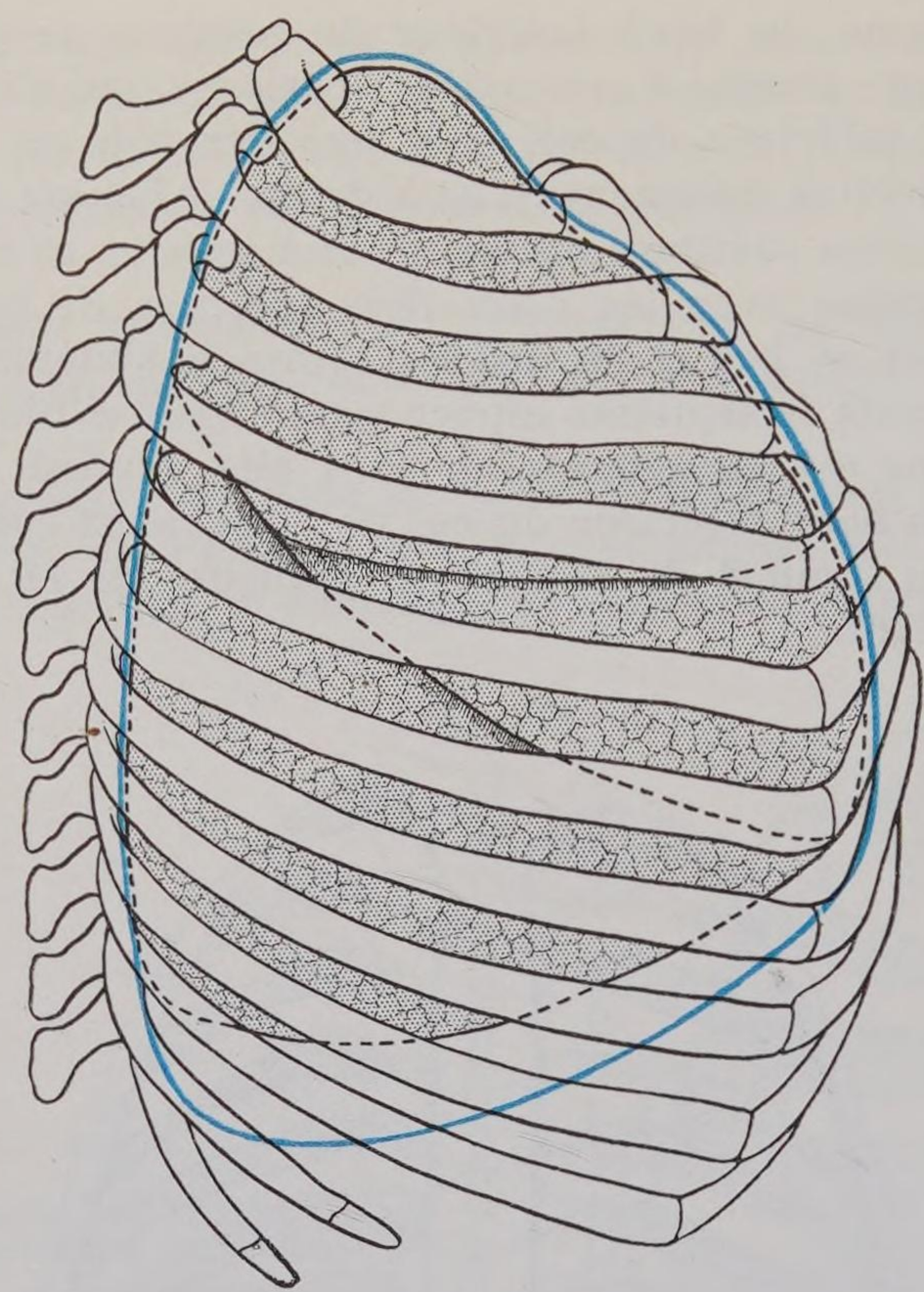

Fig. 625.
Projection sur la paroi thoracique du poumon, des scissures interlobaires et de la plèvre, côté droit.
En bleu, projection de la plèvre.

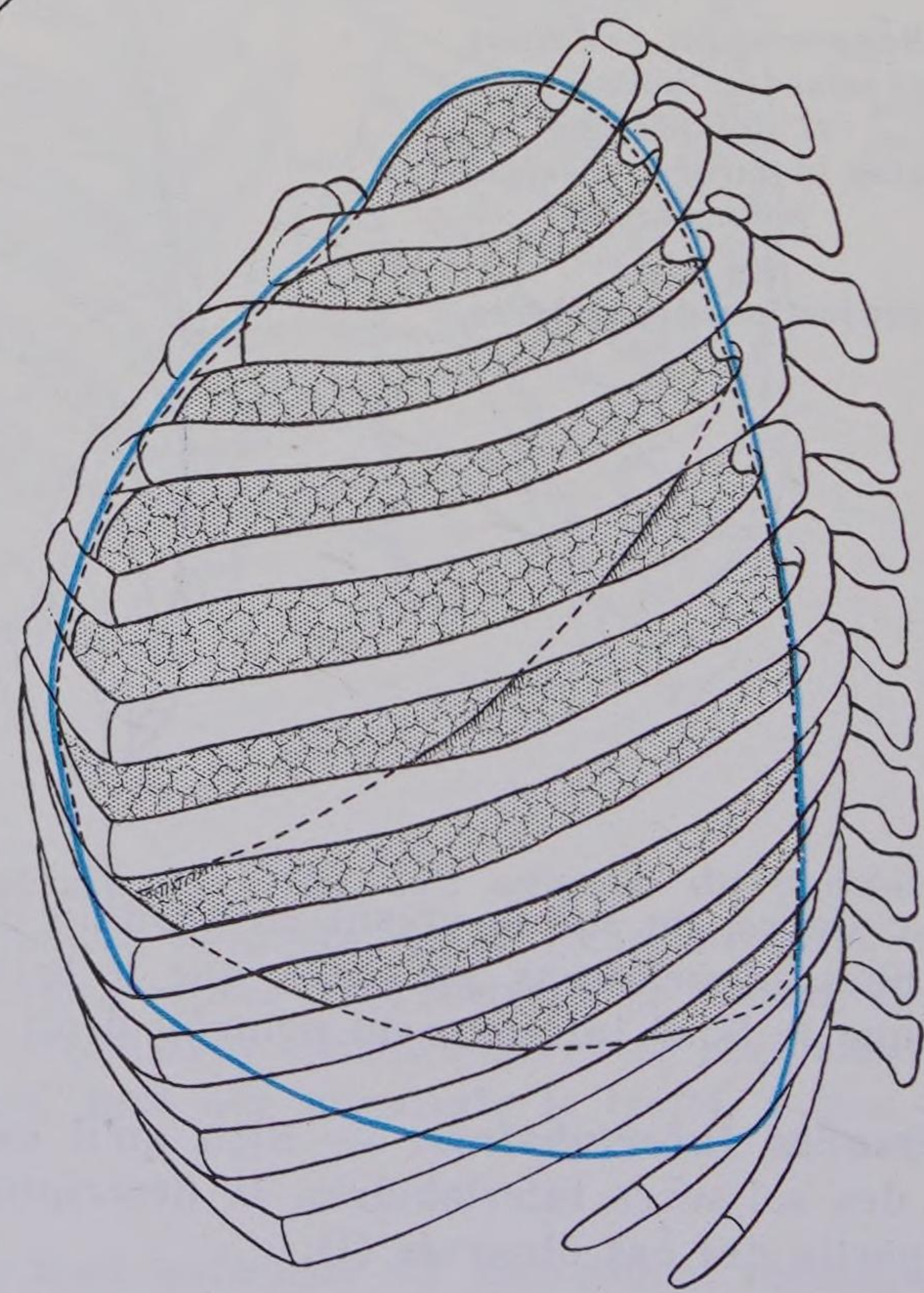

Fig. 626.
Projection sur la paroi thoracique du poumon, de la scissure interlobaire et de la plèvre, côté gauche.
En bleu, projection de la plèvre.

b) La **scissure oblique droite** commence en haut et en arrière, à un niveau inférieur à celui de la précédente, généralement au niveau de la cinquième côte, mais parfois aussi dans le quatrième espace intercostal; de là, elle se dirige obliquement en bas et en dehors pour se terminer comme la scissure oblique gauche, la terminaison étant située à 8 ou 10 centimètres environ de la ligne médiane.

Les deux grandes scissures croisent le cinquième espace intercostal sur la ligne axillaire; mais la scissure oblique droite est moins oblique que la gauche (voy. : fig. 625 et 626).

c) La **scissure horizontale** du poumon droit *(petite scissure)* se détache généralement de la grande scissure dans le quatrième espace intercostal, sous l'omoplate; de là, elle se dirige presque horizontalement et parallèlement à la quatrième côte et à son cartilage costal, toutefois légèrement oblique en haut et en dedans, dans sa partie antérieure; elle se termine sur le bord antérieur derrière le sternum, au niveau de la quatrième articulation chondro-sternale (voy. : fig. 625).

De cette topographie des scissures interlobaires, il faut conclure que la partie du poumon située au-dessus de l'épine de l'omoplate (les bras pendants le long du corps) appartient au lobe supérieur; enfin, à droite, la *quatrième côte* constitue un point de repère précieux pour la localisation de l'interlobe horizontal; le lobe moyen lui est sous-jacent.

Déplacements des poumons. — Pendant la respiration, les poumons changent de forme et de volume; certaines parties se déplacent plus ou moins pendant l'inspiration et l'expiration et, suivant l'intensité des mouvements respiratoires, tandis que d'autres restent à peu près fixes, telle, par exemple, la *région juxta-hilaire,* en raison de ses connexions avec les pédicules pulmonaires, et le *sommet du poumon* en raison de ses connexions avec la première côte, le dôme pleural et son appareil suspenseur.

Les parties du poumon les plus mobiles, c'est-à-dire celles qui atteignent la plus grande amplitude sous l'influence de l'ampliation thoracique, correspondent à la base du poumon et, plus spécialement, à la région avoisinant son bord inférieur; cette partie s'étend sur le pourtour du thorax; elle est située dans le cul-de-sac pleural qui occupe le sinus costo-diaphragmatique (cul-de-sac inférieur de la plèvre); mais elle ne l'occupe jamais en totalité, laissant toujours, même dans l'inspiration forcée, un espace compris entre le fond du cul-de-sac et le bord inférieur du poumon : c'est l'*espace de réserve de la plèvre* ou *zone muette de la plèvre* (voy. : fig. 699).

CONSTITUTION ANATOMIQUE DU POUMON

Chaque poumon est constitué : 1° par les ramifications intra-pulmonaires de l'arbre bronchique, formant les *bronches intra-pulmonaires*; 2° par une multitude de formations anatomiques spéciales, toutes identiques et appendues à l'ultime ramification bronchique (bronche lobulaire) appelées *lobules pulmonaires*; 3° par des *vaisseaux* et des *nerfs*; 4° et par du tissu conjonctif unissant entre eux ces différents éléments, et dont l'ensemble constitue la *péribronche* et la *trame du poumon.*

BRONCHES INTRA-PULMONAIRES. DIVISION ET RAMESCENCE. SYSTÉMATISATION BRONCHIQUE

Chaque tronc bronchique pénètre le poumon au niveau du hile pour se ramifier ensuite à l'intérieur du parenchyme pulmonaire, en donnant des collatérales, suivant le type monopodique, et en diminuant progressivement de calibre jusqu'à la base du poumon.

Il est difficile de fournir une description type de la ramification bronchique, partant de la division segmentaire corrélative du parenchyme pulmonaire, car la division bronchique offre de nombreuses *variations individuelles,* aussi peut-on tout au plus décrire un « *type classique* » correspondant aux cas les plus fréquemment observés; ajoutons, d'autre part, que le *mode de ramescence* des bronches intra-pulmonaires a été diversement interprété par les auteurs.

Le tronc souche parcourt la plus grande partie du poumon, en se dirigeant de haut en

bas, de dedans en dehors et d'avant en arrière, de telle façon qu'il conserve toute son *individualité* jusqu'à sa terminaison, représentée par la *bronche termino-basale* (voy. : fig. 628 et 635) et, dans son trajet, il abandonne ses *collatérales bronchiques.*

*1° **Conception ancienne.*** — Cette conception, émise par Aeby (1880) (1), est basée sur l'origine des collatérales bronchiques *(collatérales primaires)* par rapport aux branches de l'artère pulmonaire.

A son entrée dans le poumon, la bronche souche est croisée sur sa face antérieure par la branche correspondante de l'artère pulmonaire, puis elle se place successivement en dehors et en arrière d'elle, l'artère s'enroulant en quelque sorte en pas de vis autour de la bronche intra-pulmonaire.

Par rapport à ce croisement, l'artère pulmonaire divise l'arbre bronchique en *deux parties* : l'une *épartérielle,* l'autre *hypartérielle* : a) *à droite* seulement, une bronche naît de la partie épartérielle : c'est la *bronche épartérielle d'Aeby* (2), elle correspond à la *bronche lobaire supérieure* de la nomenclature actuelle; b) *à gauche,* toutes les bronches naissent au-dessous de l'artère et sont par conséquent hypartérielles; il n'existe donc qu'une seule bronche épartérielle à droite, toutes les autres bronches, tant à droite qu'à gauche, sont hypartérielles.

Les collatérales se détachent par étages superposés tout au long de la bronche principale et se placent suivant leur direction en *deux rangées* : *a)* l'une *antérieure* : ce sont les *collatérales ventrales*; *b)* et l'autre *postérieure* : ce sont les *collatérales dorsales,* l'extrémité de la bronche principale constituant la *bronche terminale.*

Les collatérales ventrales et dorsales, dites *bronches primaires,* sont chacune au nombre de quatre, et sont d'autant plus volumineuses qu'elles sont plus élevées; elles sont désignées de haut en bas : première, deuxième, troisième et quatrième collatérales ou V_1, V_2, V_3, V_4 et D_1, D_2, D_3, D_4. Chaque collatérale dorsale naît à un niveau inférieur à la collatérale ventrale qui lui est numériquement correspondante; en outre, de haut en bas, l'émergence des collatérales ventrales tend à devenir de plus en plus externe, alors que l'émergence des collatérales dorsales tend, au contraire, à devenir de plus en plus interne (voy. : fig. 627) (3).

En résumé, on compte : *a)* neuf collatérales bronchiques au poumon droit, qui sont : une épartérielle, huit hypartérielles, dont quatre ventrales et quatre dorsales; *b)* et huit seulement au poumon gauche, dont quatre ventrales et quatre dorsales, la bronche épartérielle faisant défaut à gauche.

Le mode de ramescence bronchique intra-pulmonaire est donc asymétrique dans les deux poumons; mais, la bronche épartérielle mise à part, la topographie et la division de la partie hypartérielle de l'arbre bronchique est identique à droite et à gauche.

La théorie d'Aeby ne possède actuellement qu'une valeur historique; mais, si elle avait l'avantage de distinguer dans l'arbre bronchique intra-pulmonaire, des *bronches ventrales* et des *bronches dorsales,* elle ne tenait aucun compte, d'une part, des rapports des ramifications bronchiques avec la *lobation* et la *segmentation pulmonaire,* et, d'autre part, de la naissance de *bronches supplémentaires* ou *accessoires* détachées des faces interne et externe du tronc bronchique principal, dont l'ensemble constitue le *système des parabronches,* ainsi que de la face postérieure de ce tronc (*bronches subapicales* des lobes inférieurs); le seul mérite qui revient à cette théorie est d'avoir mis en valeur trois points essentiels de l'anatomie de l'arbre bronchique, en montrant : *a)* la *continuité et l'autonomie du tronc*

---

(1) Ouvrage à consulter : C. Aeby : *Der Bronchialbaum der Säugetiere und des Menschen.* 1 vol. Engelman, édit., Leipzig, 1880.

(2) Anatomiste suisse (1835-1888), fut professeur d'Anatomie humaine et d'Anatomie comparée à l'Université de Berne.

(3) Article à consulter : M. Lucien : Essai de systématisation pulmonaire chez l'homme. *Anthropologie,* 1934, n° 12 (Livre jubilaire du professeur Weigner).

bronchique principal; *b)* l'*origine monopodique des bronches primaires* ou *lobaires*; *c)* et l'*asymétrie des deux poumons, dans leur dispositif bronchique* (1); et l'on ne saurait négliger aujourd'hui, l'importance capitale que ces connaissances ont exercées ultérieurement, dans les recherches effectuées par la plupart des anatomistes.

Enfin, bien que la division artérielle soit calquée sur la division bronchique, il n'est pas possible de faire jouer un *rôle direct* aux *branches de l'artère pulmonaire* dans le mode de ramescence de l'arbre bronchique, car fréquemment, il existe un décalage dans l'origine des branches artérielles par rapport à la naissance des bronches.

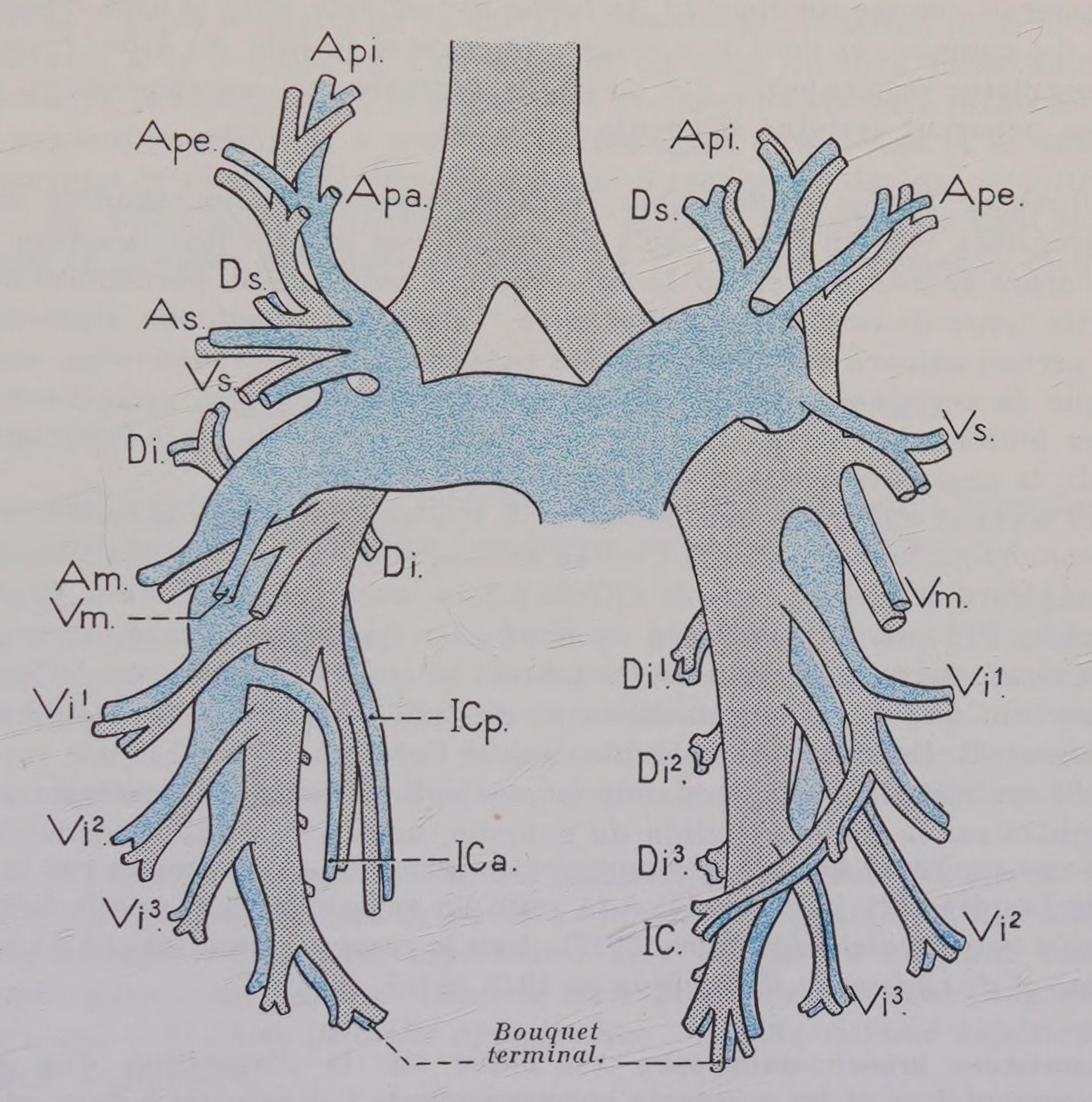

FIG. 627. — *Rapports topographiques broncho-artériels dans les poumons humains.*

Mode de ramescence du tronc artériel pulmonaire (en bleu); *ses rapports avec l'arbre bronchique* (en gris) (schématique) (d'après LUCIEN, GRANDGÉRARD et WEBER modifié).

Apa, Ape, Api : apicales antérieure, externe et interne. *As :* axillaire supérieure. *Am :* axillaire moyenne. *Ds :* dorsale supérieure. *Di :* dorsales inférieures. *Vs :* ventrale supérieure. *Vi :* ventrale inférieure. *IC :* infracardiaque. *ICa, ICp :* branches antérieure et postérieure de l'infracardiaque.

2° **Conception actuelle.** — Le mode de *ramescence de l'arbre bronchique* est actuellement basé sur le principe de la *segmentation* et de la *ventilation lobaire*; cette conception fut élaborée pour la première fois par Ewart (2) en 1889, qui, déjà à cette époque, avait constaté dans chaque lobe pulmonaire, l'existence de plusieurs groupements lobulaires ventilés par une seule bronche issue de la bronche lobaire, et séparés entre eux par des

(1) Nous verrons plus loin ce qu'il faut penser aujourd'hui de cette asymétrie ?

(2) Ouvrage à consulter : W. EWART : *The bronchi and pulmonary bloodvessels. Their anatomy and nomenclature with a criticism of professor Aeby's views on the bronchial tree of mammalia and man.* 1 vol. J. et A. Churchill, édit., Londres, 1889.

cloisons conjonctives; ainsi apparaissait dans l'anatomie du poumon, la notion nouvelle de *segmentation du lobe,* partant de *territoires broncho-pulmonaires,* mais ce fut en 1927 que Lucien employa, pour la première fois, le terme de « *segments* » pour désigner ces territoires.

Chaque lobe pulmonaire est, en effet, divisé en des territoires plus petits appelés « *segments pulmonaires* » et chaque segment est normalement ventilé par une bronche qui naît de la bronche lobaire et irrigué par une branche artérielle satellite; dans le lobe, le segment apparaît comme un élément de forme pyramidale, dont la base répond à la surface extérieure du poumon, et dont le sommet dirigé vers le hile du lobe, reçoit le pédicule broncho-vasculaire segmentaire; des scissures normales ou surnuméraires, complètes ou incomplètes, séparent certains segments entre eux.

De nombreuses *études anatomiques, radiologiques* (bronchogrammes) et *bronchoscopiques* entreprises, tant en France qu'à l'étranger, ont jeté un jour nouveau sur la *ramescence de l'arbre bronchique* et sur la *segmentation pulmonaire,* permettant ainsi de mieux connaître les *zones de ventilation pulmonaire*; "étude de l'*anatomie segmentaire* du poumon nous permet aujourd'hui, d'adopter des conceptions toutes nouvelles dans l'anatomie pathologique de certaines maladies du poumon (zonites, lobites), mais disons surtout, que grâce à ces notions, la chirurgie pulmonaire et tout spécialement la technique de la lobectomie et de la segmentectomie a été grandement facilitée.

Parmi les travaux qui ont le plus contribué à nos connaissances actuelles sur la *systématisation broncho-pulmonaire* citons : *a)* **en France,** ceux de l'Ecole nancéenne avec Lucien, Beau, Grandgérard et Weber; ceux de l'Ecole lilloise avec Pierret, Breton, Coulouma, Devos, Schaepelynck, Prévost, Warembourg et Graux, et ceux plus récents et très détaillés de l'Ecole parisienne avec G. Cordier et C. Cabrol; *b)* et **à l'étranger,** ceux de Kramer et Glass, Nelson, Boyden, Brock, Chevalier-Jackson et Huber, Overholt, Churchill et Belsey, de Pablo, Fracassi, E. Huizinga et de Lambertini et Catalano.

Quoi qu'il en soit, et quelle que soit la conception émise par certains anatomistes et bronchologistes sur la *systématisation du poumon,* nous avons adopté dans cet ouvrage, au sujet de la *nomenclature broncho-pulmonaire,* la terminologie proposée par le Comité international de Londres (21 juillet 1949) à la suite du rapport fourni par la Société française de Pathologie respiratoire (décembre 1947), dont le compte rendu fut publié dans le *Journal de Médecine et de Chirurgie thoracique* en 1948 (n° 5, p. 401).

La **nomenclature broncho-pulmonaire** est basée sur la disposition que présentent les bronches segmentaires et les segments correspondants par rapport à *deux plans, frontal* et *sagittal.*

Si l'on envisage par la pensée, l'arbre bronchique de chaque poumon : 1° *par rapport à un plan frontal* passant par la bronche souche et le tronc bronchique intra-pulmonaire qui lui fait suite (le poumon étant supposé transparent et vu latéralement), on admet que tout ce qui est placé en avant de ce plan est qualifié d'*antérieur* ou de *ventral*; pour la même raison, tout ce qui est situé en arrière de ce plan est qualifié de *postérieur* ou de *dorsal*; 2° *par rapport à un plan sagittal oblique* passant par la bronche souche et le tronc bronchique intra-pulmonaire, et étendu de l'apex pulmonaire à la base du poumon, on considère que tout ce qui est en dehors de ce plan est qualifié d'*externe* ou *d'axillaire* (exemple : parabronches externes), alors que tout ce qui est placé en dedans de ce même plan est *interne* ou *médiastinal* (exemple : parabronche interne); 3° enfin, les bronches et segments pulmonaires placés au niveau du sommet du poumon sont qualifiés *d'apicaux,* alors que toutes les bronches qui occupent la base du lobe inférieur sont qualifiées de *basales.*

Ainsi chaque poumon est ventilé par une bronche souche (*bronche droite* et *bronche gauche*), qui se dirige obliquement en bas et en dehors pour pénétrer le hile pulmonaire; elle fournit sur son trajet (extra- et intra-pulmonaire) : a) *à droite,* une bronche lobaire

supérieure, une bronche lobaire moyenne, puis elle se termine par une bronche lobaire inférieure ou tronc bronchique de la pyramide basale; b) *à gauche,* une bronche lobaire supérieure, puis elle se termine dans le lobe inférieur, comme à droite, par une bronche lobaire inférieure (tronc bronchique de la pyramide basale); c) la portion du tronc bronchique principal comprise entre la naissance des deux premières bronches lobaires droites est désignée sous le nom de *bronche intermédiaire (bronchus intermedius)* (voy. : fig. 628, 630 et 634); sa longueur varie entre 15 et 25 millimètres.

Chaque bronche lobaire se divise en un certain nombre de bronches, dites *bronches segmentaires,* destinées à la ventilation d'un segment ou zone du lobe pulmonaire; chaque bronche segmentaire se ramifie dans le segment en donnant naissance à plusieurs *rameaux*; enfin, chaque rameau se subdivise à son tour en *branches* plus grêles et la dénomination de ceux-ci (*rameaux* et *branches*) découle de leur direction et de leur situation dans le segment (voy. : fig. 634); ajoutons, enfin, que dans certains segments, on peut observer des rameaux à trajet et division atypiques *(rameaux en T d'Ewart et rameaux récurrents).*

1. — *Ramescence de l'arbre bronchique droit.*

L'*arbre bronchique droit* comprend *trois* bronches principales, dites *bronches lobaires,* destinées respectivement à chaque lobe (supérieur, moyen et inférieur).

A. BRONCHE LOBAIRE SUPÉRIEURE. — La *bronche lobaire supérieure* (1) est la première collatérale bronchique; elle se détache du versant antéro-externe du tronc bronchique principal à 2 centimètres environ de la bifurcation trachéale, donc un peu au-dessous de la *carina tracheae*; son origine est toujours située *au-dessus* du point de croisement du tronc bronchique par la branche droite de l'artère pulmonaire (d'où sa dénomination : *bronche épartérielle d'Aeby*).

Dirigée transversalement en dehors, elle est toutefois légèrement oblique en haut et en avant et, chez certains sujets, avant de pénétrer la partie supérieure du cratère hilaire, elle décrit une courbe à concavité supérieure. Très courte (sa longueur n'excède pas 1 cm. 1/2), mais volumineuse, elle se divise en *trois bronches* (bronches segmentaires du lobe supérieur), qui sont : une *bronche apicale,* une *bronche dorsale supérieure* et une *bronche ventrale supérieure.*

1° La **bronche apicale** ou **apexienne** (Ap) (**bronche du sommet** ou **bronche ascendante de de Pablo**) (B1) (2) se détache du versant supéro-interne de la trifurcation (voy. : fig. 630 et 631); elle se dirige verticalement en haut vers le sommet du poumon, légèrement oblique en dehors et en avant, puis elle se divise généralement en *deux rameaux* : l'un, *antérieur,*

---

(1) Articles et ouvrage à consulter : Neil, Gilmour et Gwynne : The anatomy of the bronchial tree. *British Medical Journal,* 1939, p. 495.
M. Lucien : Signification de la bronche supérieure du poumon droit chez l'homme. *Comptes rendus de l'Association des Anatomistes,* 1927, p. 167.
De Pablo : Anatomia brónquica radiológica. *Dia medico,* 26 août 1935.
H. Fracassi : División bronquial. *La Pressa medica argentina,* 1943, n° 12.
M. Lucien et A. Beau : Anatomie médico-chirurgicale de l'arbre bronchique. *Revue médicale de Nancy,* mai 1946, p. 93.
Brock : *The Anatomy of the bronchial tree.* 1 vol. Oxford Medical Publications, édit., Londres, 1947.
M. Lucien et A. Beau : La systématisation pulmonaire. Ses bases morphologiques et ses modalités. *Comptes rendus de l'Association des Anatomistes. Congrès de Nancy,* 19-21 mars 1951, p. 3.

(2) Pour désigner les bronches segmentaires et leurs territoires de ventilation, nous avons adopté la nomenclature classique de 1 à 10 avec leurs initiales (voy. : fig. 634, 646 et 647).

grêle; l'autre, *postérieur*, plus volumineux, qui ventilent respectivement les parties antérieure et postérieure du segment apical; le rameau antérieur continuant la direction verticalement ascendante de la bronche apicale ventile la majeure partie de l'*apex pulmonaire*, c'est-à-dire la partie du lobe supérieur située au-dessus du plan de la première côte et en rapport avec le dôme pleural.

Chaque rameau se divise à son tour en *deux branches* : le rameau *antérieur* donne une *branche interne* presque verticale et une *branche externe* qui se dirige obliquement en haut et en dehors; le *rameau postérieur*, oblique en haut et en dehors, fournit une *branche interne* et une *branche externe* qui possèdent sensiblement la même direction que les branches du rameau antérieur (voy. : fig. 634).

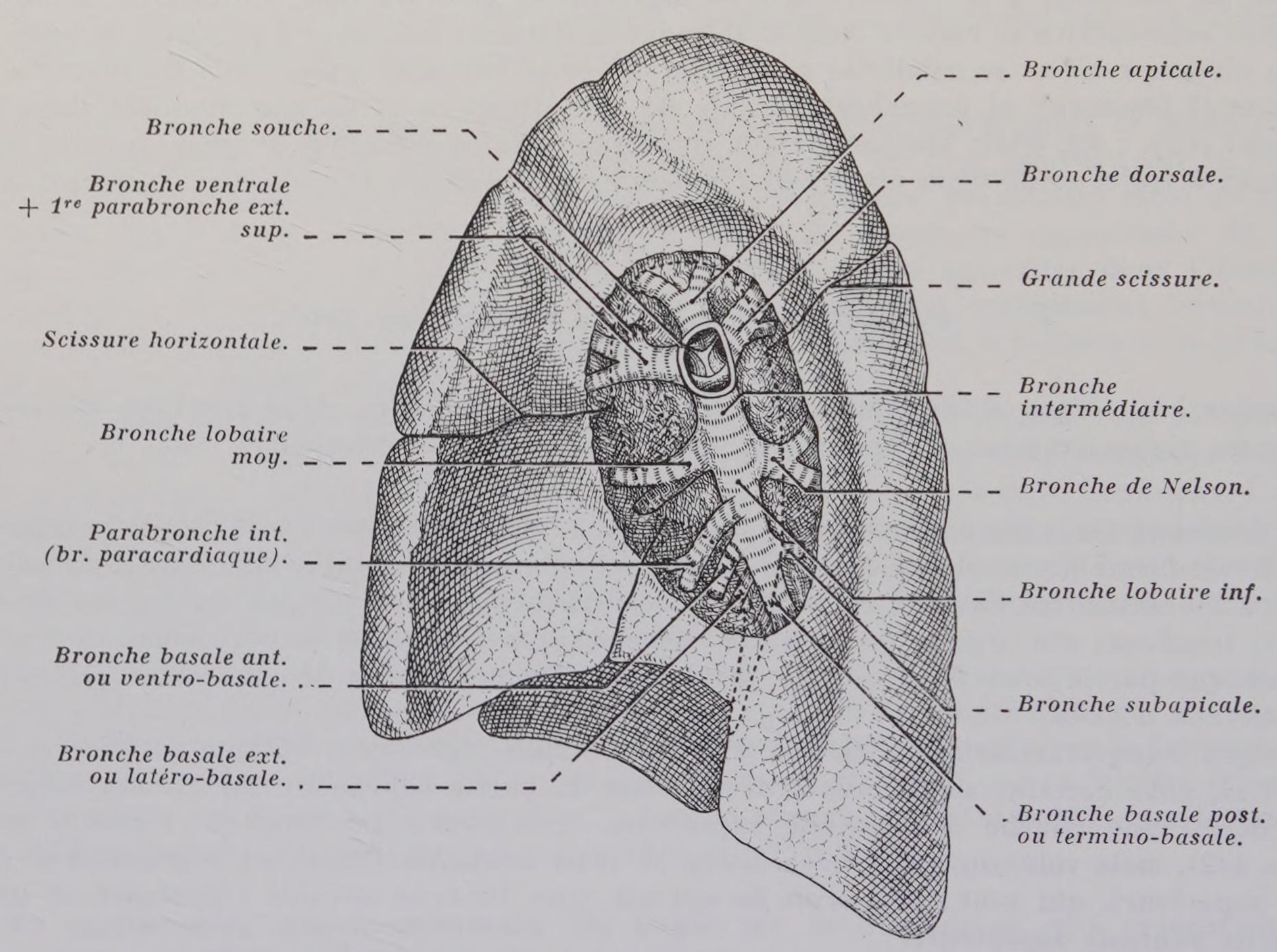

Fig. 628. — *Face médiastinale du poumon droit. Distribution des bronches. En pointillé*, contour du hile du poumon et ligament triangulaire.

2° La **bronche dorsale** ou **postérieure** (B2) se détache de la partie postérieure de la trifurcation; très courte (sa longueur moyenne varie entre 10 et 12 millimètres), et un peu moins volumineuse que la bronche apicale (voy. : fig. 629 *A*), elle se dirige obliquement ascendante en dehors pour se distribuer à la partie postérieure du lobe supérieur.

Elle se divise le plus souvent en *deux rameaux* : l'un, *postéro-supérieur*, qui fournit *deux branches*, l'une *inférieure*, l'autre *supérieure*; l'autre, *externe*, qui s'écarte à angle droit du précédent, puis se bifurque en une *branche supérieure* et une *branche inférieure* (voy. : fig. 634).

De la bronche dorsale se détache parfois la *première parabronche externe supérieure de Lucien* ou *bronche axillaire* (*rameau axillaire supérieur* des anatomistes anglo-saxons), qui ventile la partie latérale ou axillaire du lobe supérieur (voy. : fig. 630 et 634) (voyez plus loin : *Système parabronchique*).

L'image radiologique de forme triangulaire que l'on observe sur le cliché de face dans

la pneumonie du sommet de l'enfant, et que l'on désigne sous le nom de *triangle de Weill et Mouriquand,* correspond à une zonite dorsale et axillaire supérieure, c'est-à-dire au territoire du poumon ventilé par la bronche dorsale supérieure et axillaire supérieure.

3° La **bronche ventrale** ou **antérieure (bronche pectorale de Brock)** (B3) naît du versant antéro-inférieur du trépied; très courte (généralement la plus courte des trois), sa longueur

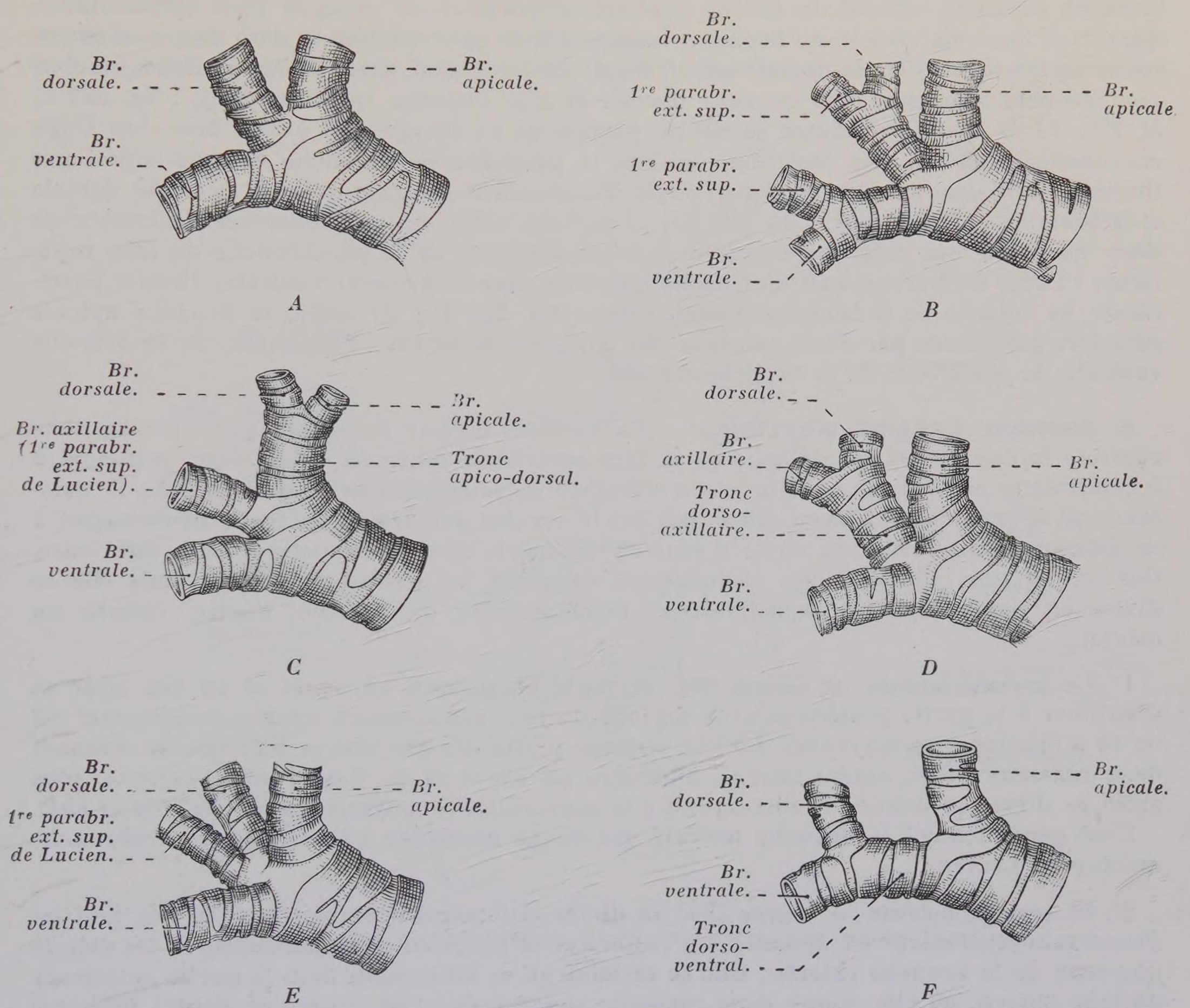

FIG. 629. — *Modes de division de la bronche lobaire supérieure droite, vue antérieure.*
A. Type en trépied (trifurcation), disposition type, la plus fréquente (75 % des cas).
B. Type à deux parabronches externes supérieures (10 % des cas).
C. Tronc apico-dorsal.
D. Tronc dorso-axillaire.
E. Type en candélabre ou à quatre branches (10 % des cas).
F. Tronc dorso-ventral.

dépasse rarement 10 millimètres, elle se dirige obliquement en avant, en bas et en dehors, puis elle se divise en donnant *deux rameaux* d'égale importance : *a)* l'un, *antérieur,* continue la direction de la bronche segmentaire en se dirigeant en bas et en avant vers le bord antérieur du lobe; il se divise ensuite en *deux branches* : l'une *supérieure,* l'autre *inférieure*; *b)* l'autre, *externe,* s'écarte à angle aigu de la direction de la bronche, puis il

se divise, comme le précédent, en une *branche supérieure* et une *branche inférieure*; il ventile la partie latérale, juxta-scissurale de la base du lobe supérieur (1).

Si la *trifurcation* de la bronche lobaire moyenne est la disposition la plus fréquemment observée (*type en trépied*, 75 % des cas) (voy. : fig. 629 *A*) disons cependant que l'on peut rencontrer des *variations* dans la distribution bronchique du lobe supérieur et, parmi celles-ci, certaines offrent un intérêt anatomo-chirurgical de premier plan (segmentectomies) : *a)* tout d'abord deux bronches segmentaires peuvent naître d'un *tronc commun* (*tronc apico-dorsal, tronc apico-ventral, tronc dorso-ventral, tronc dorso-axillaire,* ce dernier donnant naissance à la bronche dorsale et à la bronche axillaire) (voy. : fig. 629 *C, D, F,*); *b)* la bronche lobaire se divise parfois en un bouquet de *quatre branches (type en candélabre,* 10 % des cas), dans ce cas, la première parabronche externe supérieure (bronche axillaire) se détache dans l'angle d'écartement compris entre la bronche dorsale et la bronche ventrale (voy. : fig. 629 *E*); *c)* parfois, enfin, on peut observer l'existence de *deux* parabronches externes supérieures (dédoublement de la parabronche du lobe supérieur) : l'une, *antérieure,* naît d'un tronc commun avec la bronche ventrale; l'autre, *postérieure,* se détache de la bronche dorsale (voy. : fig. 296 *B*); *d)* enfin, la bronche apicale peut être remplacée par *deux rameaux* qui naissent isolément : l'*antérieur,* de la bronche ventrale; le *postérieur,* de la bronche dorsale.

B. **BRONCHE LOBAIRE MOYENNE.** — La *bronche lobaire moyenne (première bronche ventrale inférieure)* (2) se détache de la face antérieure du tronc bronchique principal à 5 centimètres environ de la bifurcation trachéale et immédiatement au-dessus de la naissance de la bronche de Nelson qui se fait sur le versant postérieur du tronc bronchique; à sa naissance, elle forme un angle d'environ 30 degrés avec la bronche lobaire inférieure. Dès son origine, elle se dirige obliquement en avant, en bas et en dehors, puis elle se divise en *deux* bronches segmentaires : l'une, *externe* ou *latérale*; l'autre, *interne* ou *médiale.*

1° La **bronche latérale** ou **externe** (B4) se porte en dehors, en avant et en bas pour se distribuer à la partie postéro-externe du lobe moyen; relativement courte, sa longueur est de 10 millimètres en moyenne; dans la majeure partie des cas, elle se bifurque en donnant *deux rameaux* : l'un, *antéro-interne,* s'incurve en avant et en bas; l'autre, *externe,* plus grêle, se dirige en dehors, il correspond à la zone axillaire moyenne (voy. : fig. 631 et 634).

C'est généralement la bronche latérale qui donne naissance à la *deuxième parabronche externe de Lucien.*

2° La **bronche médiale** ou **interne** (B5) se dirige obliquement en avant et en bas tout en s'incurvant légèrement en dedans; son calibre et sa longueur sont sensiblement les mêmes que ceux de la bronche externe. Elle se termine en se bifurquant dans la partie antérieure du lobe moyen, où elle donne *deux rameaux* superposés : l'un *supérieur,* l'autre *inférieur* (voy. : fig. 631 et 634); ces deux rameaux peuvent naître directement et isolément de la bronche lobaire moyenne; dans ce cas (10 % environ), on assiste à une *trifurcation* de cette dernière.

C. **BRONCHE LOBAIRE INFÉRIEURE.** — La *bronche lobaire inférieure* (3) représente la continuation, dans le lobe inférieur du poumon, du tronc bronchique. Après avoir donné

---

(1) Articles à consulter : Lucien et Weber : La systématisation pulmonaire chez l'homme. Caractères généraux et morphologie de la ramescence des bronches intra-pulmonaires, leur répartition topographique. *Archives d'Anatomie, d'Histologie et d'Embryologie,* 1936, p. 109.
Warembourg et Graux : La distribution bronchique intra-pulmonaire. *Gazette des Hôpitaux,* 1er mars 1946, p. 93.

(2) Article à consulter : Beau, Cayotte, Prévost et Delestre : Systématisation du lobe moyen du poumon humain. *Comptes rendus de l'Association des Anatomistes,* 1951, p. 134.

(3) Article à consulter : F. Smith et E. Boyden : Segmental bronchi of right lower lobe. *Journal of thoracic Surgery,* 1949, p. 195.

naissance à la bronche lobaire moyenne, ce tronc pénètre le lobe inférieur dans la partie antérieure du hile, où il va se ramifier, et sa première collatérale segmentaire est toujours la bronche de Nelson (bronche apicale du lobe inférieur); en conséquence, la longueur de la bronche lobaire inférieure varie suivant le niveau d'origine de cette dernière; si la bronche de Nelson naît haut, presque en regard de l'origine de la bronche lobaire moyenne, sa longueur est très courte (quelques millimètres seulement), voire même inexistante : c'est la *disposition dite en croix (disposition cruciforme)*; si, au contraire, la bronche de Nelson naît bas, sa longueur peut atteindre 15 à 18 millimètres; quoi qu'il en soit, la bronche lobaire inférieure est toujours la partie du tronc bronchique comprise entre

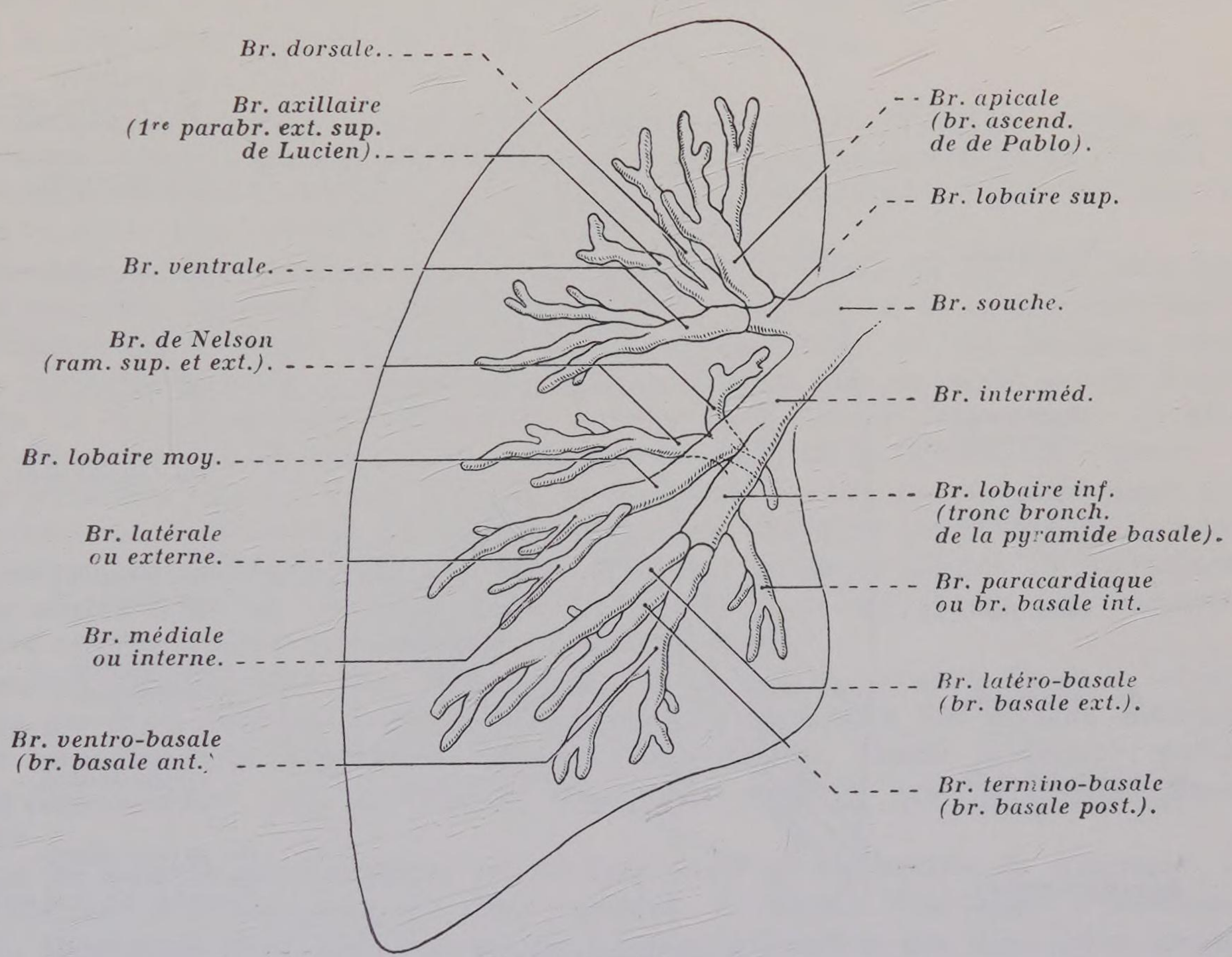

FIG. 630. — *Arbre bronchique droit, vue antérieure* (schématique).

la naissance de la bronche lobaire moyenne et l'origine de la bronche de Nelson, elle se continue par une bronche segmentaire, dite *bronche termino-basale* ou *basale postérieure*, dont le calibre va en décroissant au fur et à mesure que l'on considère la bronche plus bas, pour se terminer dans la partie postérieure de la base du lobe inférieur (région paravertébrale) : l'ensemble bronche lobaire inférieure et segment initial de la bronche termino-basale constitue le *tronc bronchique de la pyramide basale*; la direction de ce tronc est oblique en bas, en dehors et en arrière, légèrement incurvée à concavité interne et postérieure (voy. : fig. 628 et 631).

Contrairement à ce que l'on observe sur les bronches lobaires supérieure et moyenne, toutes les collatérales segmentaires qui naissent du tronc bronchique de la pyramide basale, se détachent suivant le *type monopodique*; elles sont au nombre de *quatre*, à savoir : la *bronche de Nelson*, la *bronche paracardiaque*, la *bronche basale antérieure*,

la *bronche basale externe,* le tronc se termine par la *bronche basale postérieure* ou *termino-basale*; parfois aussi, il donne naissance à sa face postérieure à une ou deux *bronches subapicales* (1) (voy. : fig. 631 et 634).

1° La **bronche de Nelson,** ou **bronche apicale du lobe inférieur de Brock (première bronche dorsale inférieure)** (B6), se détache de la face postéro-externe de la bronche lobaire inférieure, généralement à très courte distance, et à l'opposé de la naissance de la bronche lobaire moyenne (voyez cette bronche); elle ventile le *segment de Devé-Nelson-Fowler.*

Après un court trajet de 5 à 8 millimètres qui la porte en arrière, en dehors et parfois

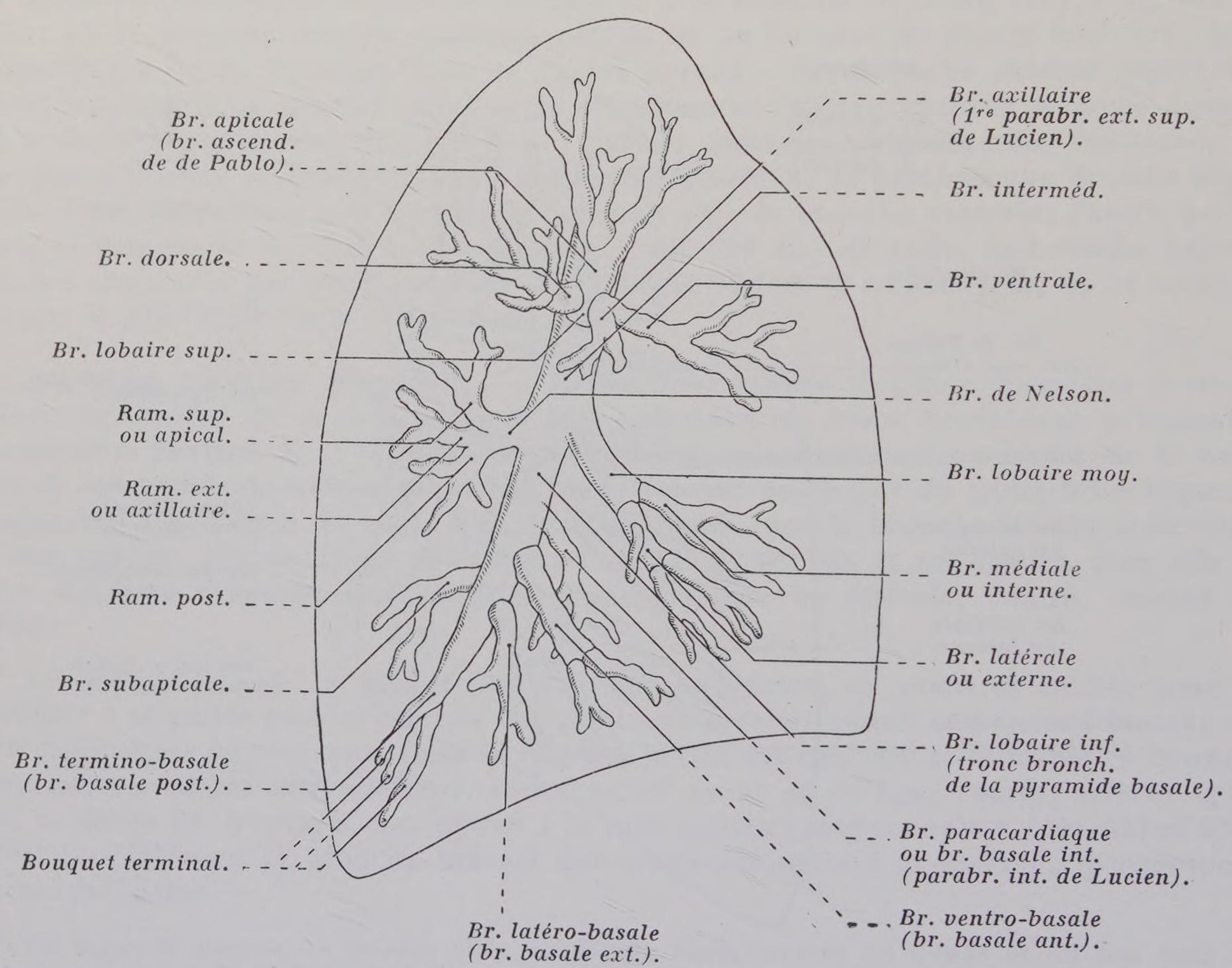

FIG. 631. — *Arbre bronchique droit, vue latérale externe* (schématique).

légèrement en bas (voy. : fig. 631 et 634), elle se trifurque en donnant *trois rameaux,* qui sont : un *rameau externe,* un *rameau supérieur* et un *rameau postérieur.*

Le *rameau externe* se dirige en dehors et légèrement en avant et en bas; puis il se divise en *deux branches* : l'une, *supérieure,* qui continue la direction du rameau et qu'il faut considérer comme représentant la *troisième parabronche externe de Lucien* ou *bronche axillaire du lobe inférieur droit* des anatomistes anglo-saxons (voy. : fig. 634); l'autre, *inférieure,* qui se dirige en arrière et en bas.

---

(1) Articles et ouvrage à consulter : H. MÉTRAS et M. GRÉGOIRE : Anatomie de l'arbre bronchique. *Le Poumon,* mai 1947, p. 221.

A. BEAU, CAYOTTE, GILLE et BRULÉ : Systématisation du lobe inférieur du poumon humain. *Comptes rendus de l'Association des Anatomistes,* 1951, p. 140.

G. CORDIER et C. CABROL : *Les pédicules segmentaires du poumon.* Tome I : Poumon droit. Expansion scientifique française, édit., Paris, 1952.

Le *rameau supérieur* ou *ascendant (rameau apical)* se dirige presque verticalement, légèrement oblique en arrière et en dehors, vers la languette du parenchyme pulmonaire qui représente la partie la plus supérieure et la plus postérieure du lobe inférieur *(sommet de Fowler)*, où il se divise en *deux branches* : l'une *externe*, l'autre *interne* (voy. : fig. 634).

Le *rameau postérieur* est généralement plus grêle que les deux précédents; il se porte en arrière, en bas et en dedans pour se distribuer au parenchyme pulmonaire qui occupe la gouttière paravertébrale; il se divise en *deux branches* : l'une *interne*, l'autre *externe*.

Fréquemment, les rameaux supérieur et postérieur naissent d'un *tronc commun*; dans ce cas, la division de la bronche de Nelson s'effectue par *bifurcation* et, d'après Boyden, ce serait la disposition normale (85 % des cas) (voy. : fig. 634).

2° La **bronche paracardiaque**, ou **parabronche interne de Lucien**, ou **bronche basale interne (bronche médio-basale de Boyden)** (B7), est la seule bronche segmentaire qui se détache du versant interne du tronc bronchique, parfois cependant, son origine est légèrement déportée en avant ou en arrière (voy. : fig. 632 *A* et 634).

Le niveau de sa naissance sur le tronc de la pyramide basale est variable, mais intéressant à connaître, du point de vue chirurgical, pour la résection de la pyramide basale, car la distance qui la sépare de l'origine de la bronche apicale du lobe inférieur conditionne la longueur du moignon bronchique basal, partant la plus ou moins grande facilité qui s'offre au chirurgien dans l'exérèse (G. Cordier et C. Cabrol); son origine est généralement située à 10 ou 12 millimètres au-dessous de celle de la bronche de Nelson.

Dès sa naissance, elle se dirige presque verticalement en bas pour se distribuer à la partie interne ou médiastinale de la pyramide basale *(segment paracardiaque)*; relativement longue (15 millimètres en moyenne), elle peut atteindre jusqu'à 25 millimètres; elle se termine à la partie inférieure et interne du lobe en se divisant en *deux rameaux* : l'un *antéro-externe*, l'autre *postéro-interne* (voy. : fig. 634).

La bronche paracardiaque peut faire défaut (25 % des cas, d'après Boyden) et être remplacée par *deux rameaux bronchiques internes* qui naissent à des niveaux différents du tronc bronchique de la pyramide basale : l'un *antérieur*, l'autre *postérieur*; parfois aussi, un des rameaux peut se détacher d'un tronc commun avec la bronche basale antérieure.

Lorsque la bronche paracardiaque est du *type court* (5 millimètres de longueur), on observe toujours à la naissance des deux rameaux, l'existence d'un angle d'écartement voisin de 90 degrés et les rameaux qui en naissent présentent une disposition arquée, dont les concavités sont placées en regard l'une de l'autre *(écartèlement de la bronche paracardiaque)* (Cordier et Cabrol).

Elle est destinée au *lobe paracardiaque* (*lobe infracardiaque* de certains auteurs), mais, lorsque celui-ci n'existe pas en tant que lobe franchement isolé, son territoire de ventilation est celui d'une pyramide triangulaire à base diaphragmatique et à sommet hilaire situé en avant du ligament triangulaire du poumon *(segment paracardiaque)* (voy. : fig. 621).

3° La **bronche basale antérieure**, ou **bronche ventro-basale** (B8), est une des plus volumineuses de la pyramide basale; elle naît à 10 ou 12 millimètres au-dessous de l'origine de la bronche paracardiaque en se détachant à angle aigu de la face antéro-externe du tronc bronchique principal (voy. : fig. 632 *B* et 633); parfois, son origine est située au niveau du versant antérieur de la division terminale du tronc bronchique en bronches basales externe et postérieure, donnant ainsi au tronc bronchique principal l'aspect d'une *trifurcation (trépied bronchique de la pyramide basale)* (voy. : fig. 632 *A*).

Dirigée obliquement en avant, en bas et en dehors, elle se bifurque en donnant *deux rameaux* : l'un, *externe*, généralement grêle ; l'autre, *antéro-interne*, plus volumineux,

mais très court, qui se subdivise lui-même en une *branche externe* que l'on doit considérer comme la *quatrième parabronche externe de Lucien,* et une *branche interne* qui se dirige vers le bord antéro-inférieur du lobe *(ramus basilaris ventralis).*

4° La **bronche basale externe,** ou **bronche latéro-basale** (B9), se détache tantôt du versant antéro-externe du tronc bronchique principal, tantôt d'un tronc commun, très court, avec la bronche ventro-basale *(tronc commun ventro-latéro-basal)*; cette bronche segmentaire est généralement courte, sa longueur est de 10 à 12 millimètres; toujours plus grêle que la bronche ventro-basale; elle est dirigée obliquement en bas et en dehors et légèrement en avant; elle se bifurque en donnant *deux rameaux* : l'un, *externe,* qui correspond à la *cinquième parabronche externe de Lucien*; l'autre, *interne,* qui, continuant la direction de la bronche segmentaire, se dirige vers la base du lobe (voy. : fig. 634).

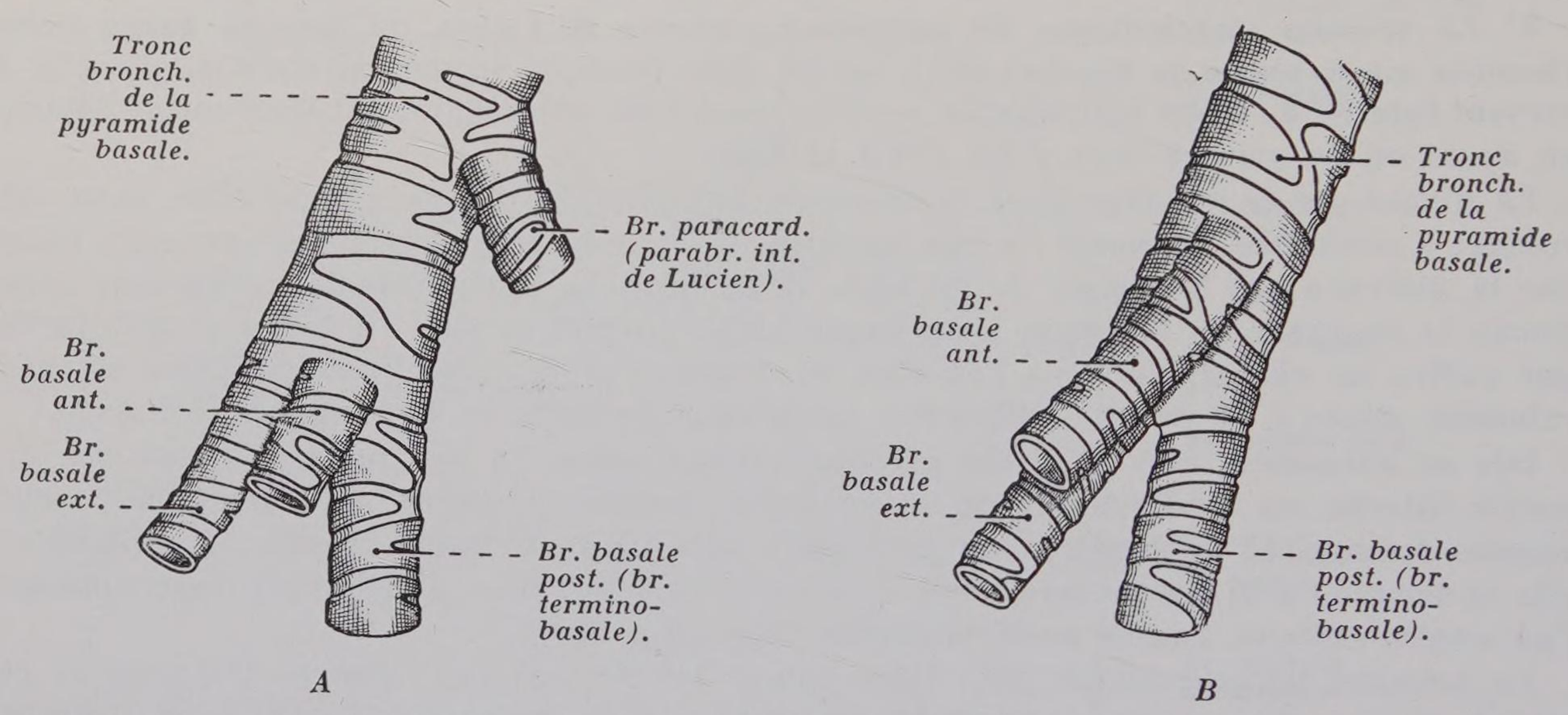

FIG. 632. — *Division de la bronche lobaire inférieure droite; vue antérieure* (demi-schématique)
A. Trifurcation (trépied bronchique de la pyramide basale).
B. Bifurcation (la bronche basale antérieure naît de la face antérieure du tronc bronchique).

5° La **bronche basale postérieure,** ou **bronche dorso-basale (bronche termino-basale)** (B10), représente la continuation du tronc bronchique principal dans la pyramide basale : c'est la bronche segmentaire la plus longue du lobe inférieur droit (voy. : fig. 631).

La bronche basale externe en se détachant du tronc bronchique principal s'écarte à angle aigu de la bronche basale postérieure, donnant ainsi l'impression d'une *bifurcation* du tronc bronchique, alors que la bronche basale antérieure se détache un peu au-dessus de cette bifurcation (voy. : fig. 632 *B*).

Sa longueur moyenne varie entre 18 et 25 millimètres. Elle se dirige obliquement en bas, en dehors et en arrière en décrivant une légère incurvation à concavité postérieure (voy. : fig. 633), puis elle se divise en *deux rameaux* : l'un, *interne,* destiné à la partie postéro-inférieure du lobe inférieur droit *(rameau dorsal postérieur* ou *ramus basilaris dorsalis)*; l'autre, *externe,* dirigé obliquement en dehors, ventile la portion externe du segment correspondant (voy. : fig. 634).

Le groupement des branches collatérales et terminales issues des rameaux de la bronche basale postérieure a reçu la dénomination de *bouquet terminal* (voy. : fig. 627 et 631).

Bronches subapicales. — On désigne sous le nom de *bronches subapicales,* un système de bronches supplémentaires qui correspondent à certaines bronches dorsales de la classification d'Aeby (1880).

Les bronches subapicales sont fréquentes; elles présentent *quatre caractères particuliers,* qui sont :

1° Leur origine dorsale au niveau de la face postérieure du tronc bronchique de la pyramide basale, et au-dessous de l'origine de la bronche de Nelson.

2° Elles sont dirigées obliquement en bas, en arrière et en dehors, sensiblement parallèles à la bronche de Nelson (voy. : fig. 628 et 631).

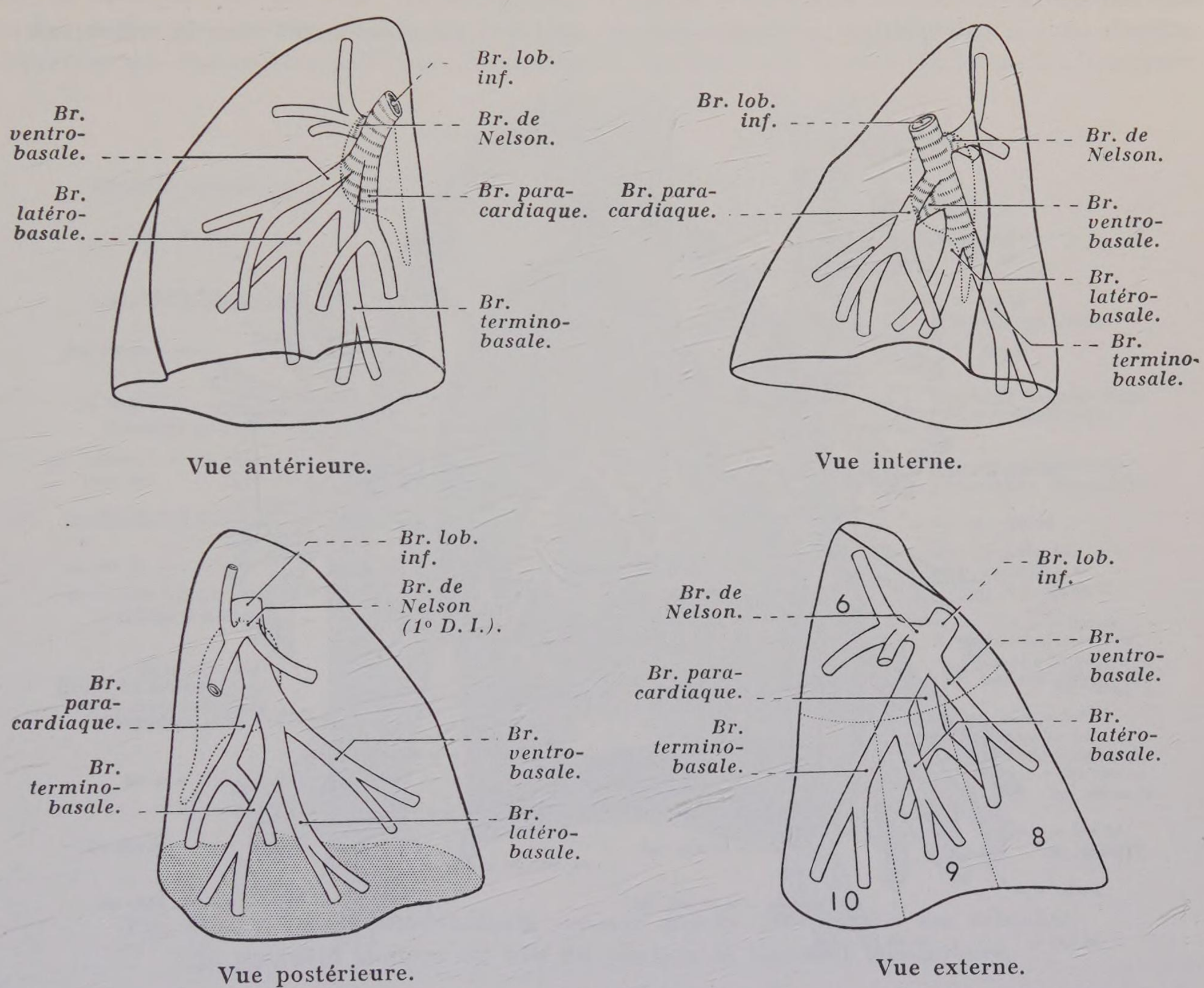

FIG. 633. — *Bronche lobaire inférieure droite* (schématique) (d'après G. CORDIER et C. CABROL).
Les chiffres indiquent les territoires de ventilation pulmonaire.
Le hile du poumon est figuré en pointillé.

3° Leurs rapports avec le système artériel pulmonaire sont tels, qu'elles sont toujours situées en dedans et en arrière de l'artère lobaire inférieure, et qu'elles possèdent une artère subapicale satellite (voy. : fig. 657).

4° Elles ventilent un territoire de la partie postérieure du lobe compris entre le segment de Nelson, en haut, et la partie inférieure du segment basal postérieur, en bas.

Les bronches subapicales sont généralement au nombre de *deux* : l'une *supérieure,* l'autre *inférieure.*

a) La **bronche subapicale supérieure** naît généralement assez haut, de la face postérieure du tronc bronchique, entre l'origine des bronches ventro-basale et latéro-basale; relativement courte, et dirigée obliquement en bas et en arrière, elle se termine en se divisant en un *rameau interne* et un *rameau externe.*

b) La **bronche subapicale inférieure** est plus fréquente que la précédente (80 % des cas, d'après Cordier et Cabrol); elle naît, de la face postérieure de la bronche termino-basale, un peu au-dessus de sa bifurcation; dirigée parallèlement à la bronche subapicale supérieure, elle se divise également en deux rameaux : l'un *interne,* l'autre *externe* (voy. : fig. 628 et 631).

Les territoires ventilés par ces deux bronches sont superposés et compris entre le segment de Devé-Nelson-Fowler et le segment termino-basal.

Les bronches subapicales ne s'observent pas toujours simultanément chez le même sujet.

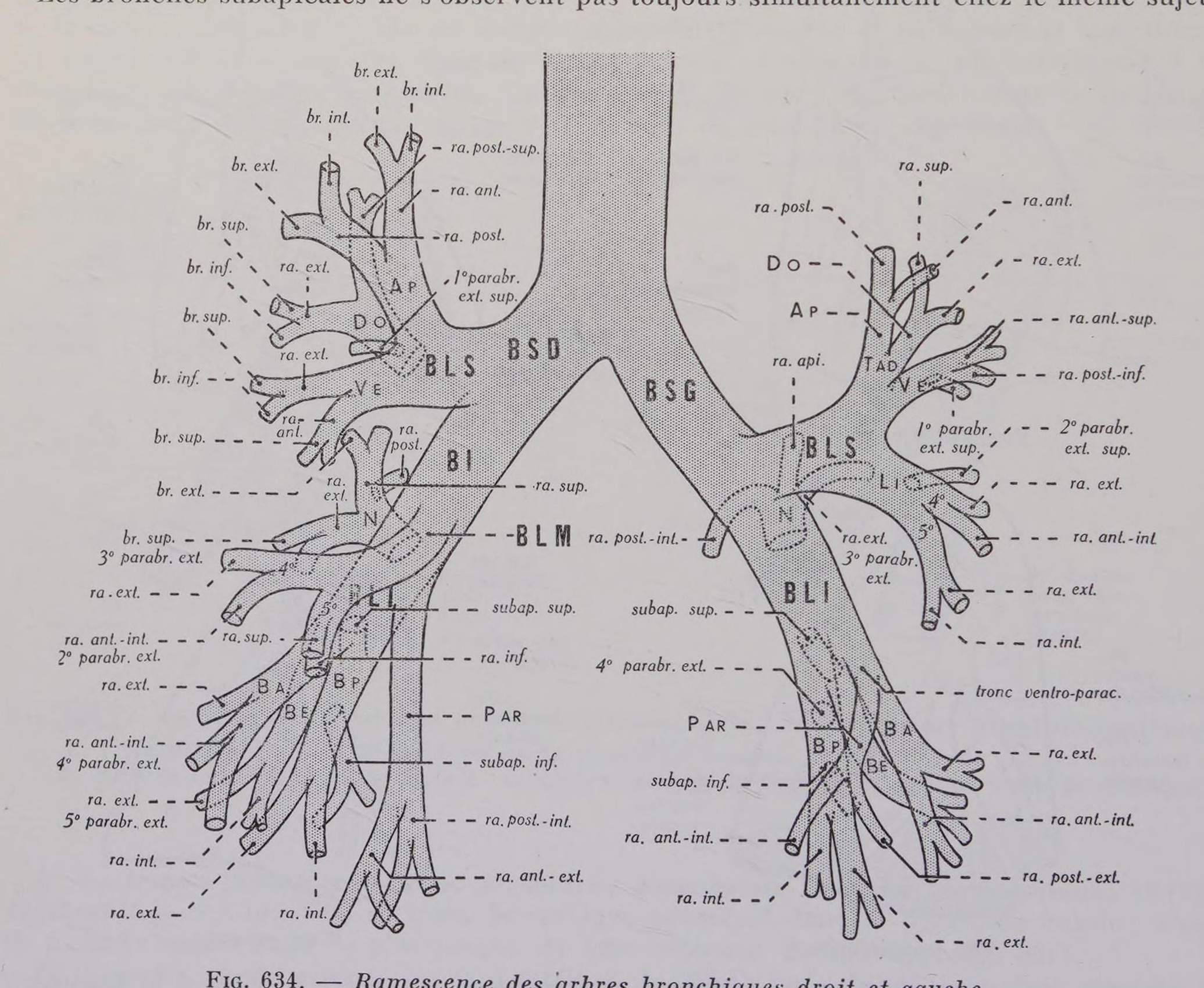

FIG. 634. — *Ramescence des arbres bronchiques droit et gauche, vue antérieure* (schématique).

2. — *Ramescence de l'arbre bronchique gauche.*

L'*arbre bronchique gauche* comprend *deux* bronches principales, dites *bronches lobaires,* destinées à chacun des lobes (supérieur et inférieur) du poumon gauche (1).

A. **BRONCHE LOBAIRE SUPÉRIEURE.** — La *bronche lobaire supérieure,* ou *bronche supérieure du poumon gauche (bronchus superior),* se détache du versant antéro-interne du tronc bronchique, à 4 ou 5 centimètres de l'origine de la bronche souche.

(1) Ouvrage et article à consulter : H. MÉTRAS : *Arbre bronchique, étude radiologique et thérapeutique.* Vigot, édit., Paris, 1948.
M. LUCIEN et A. BEAU : La systématisation pulmonaire. Ses bases morphologiques et ses modalités. *Comptes rendus de l'Association des Anatomistes. Congrès de Nancy,* 19-21 mars 1951, p. 3.

Très courte, mais volumineuse, sa longueur varie entre 8 et 15 millimètres; son calibre est sensiblement égal à celui de la bronche lobaire inférieure, de telle sorte que la bronche souche gauche donne l'impression de se terminer par une *bifurcation.*

Dirigée presque horizontalement en dehors et en avant, et sous-jacente à la branche gauche de l'artère pulmonaire qui la surcroise à la manière d'une *crosse,* elle se divise en *deux troncs* : *a)* l'un, *supérieur* ou *ascendant (troncus ascendans),* qui est l'équivalent de la bronche lobaire supérieure à droite : c'est la *bronche culminale,* elle se distribue à la partie postéro-supérieure du lobe ou *culmen* (Cordier et Cabrol) (1); *b)* l'autre, *inférieur* ou *descendant (troncus descendans),* désigné sous le nom de *bronche lingulaire*

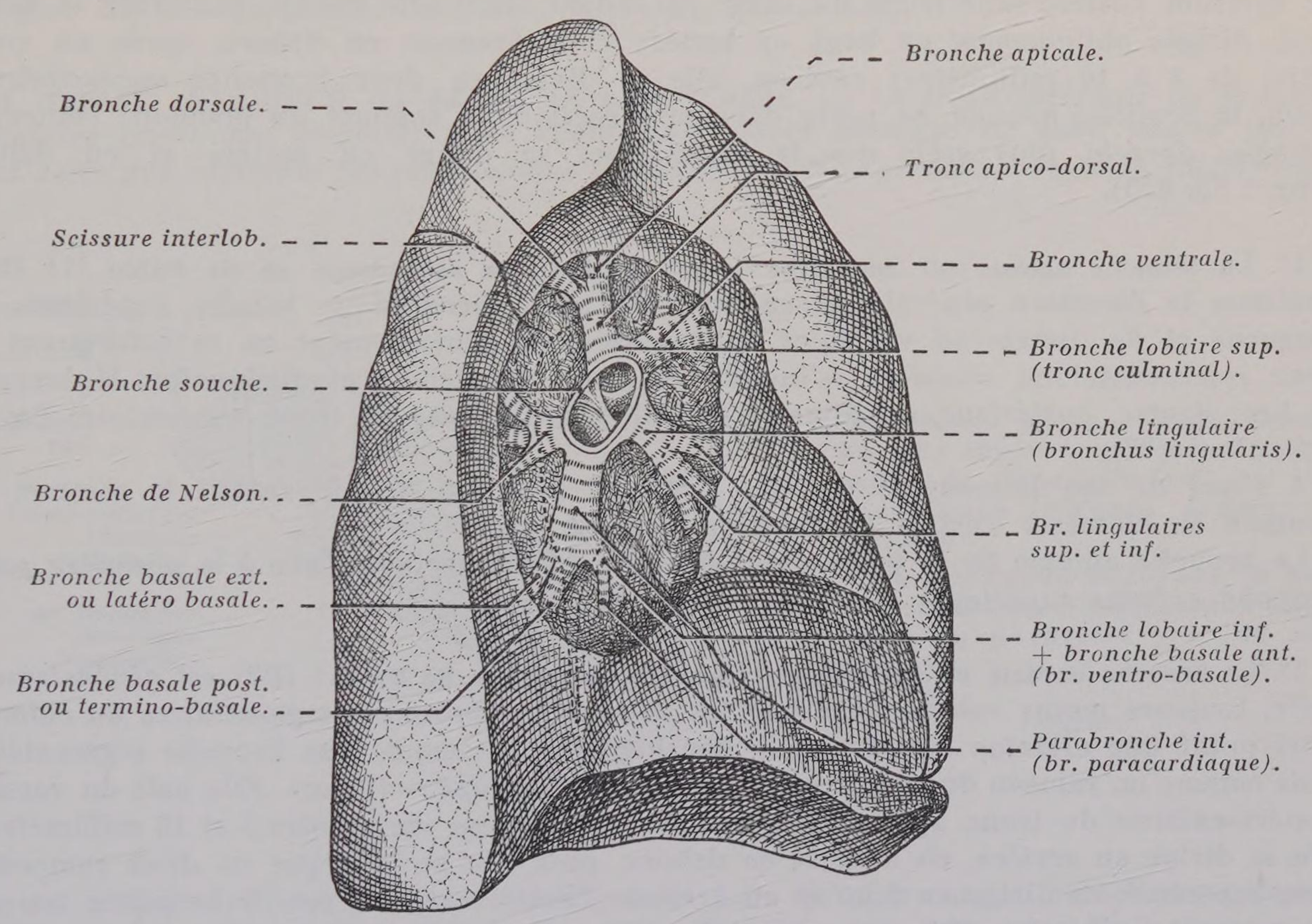

Fig. 635. — *Face médiastinale du poumon gauche. Distribution des bronches. En pointillé,* contour du hile du poumon et ligament triangulaire.

(bronchus lingularis) ventile la partie antérieure et inférieure du lobe supérieur ou *lingula* (2) (voy. : fig. 635 et 637).

Parfois aussi, elle subit une véritable *trifurcation* en donnant *trois branches,* qui sont : une branche supérieure ou *tronc apico-dorsal*; une branche moyenne ou *bronche ventrale*; et une branche inférieure ou *bronche lingulaire.*

I. ***TRONC SUPÉRIEUR*** ou ***BRONCHE CULMINALE.*** — Le *tronc supérieur* ou *bronche culminale* (Cordier et Cabrol) (véritable *bronche lobaire supérieure gauche*) se porte obli-

(1) Article à consulter : Cordier et Cabrol : Le Culmen. Constitution anatomique et abord chirurgical. *Journal de Chirurgie,* 1955, n° 1, p. 5.

(2) Depuis les travaux de Churchill et Belsey, le terme de lingula désigne, non pas la languette pulmonaire qui occupe la partie antérieure et inférieure du lobe supérieur gauche *(processus linguiforme),* mais la portion du poumon gauche qui correspond au lobe moyen du poumon droit.

quement en haut, en dehors et en arrière. Vue de face, elle dessine avec la bronche lobaire un J couché; très courte, sa longueur varie entre 8 et 10 millimètres. Elle se divise dans le culmen de façon variable : *a)* tantôt par *trifurcation* en trois bronches segmentaires, apicale, dorsale et ventrale supérieures; *b)* tantôt, au contraire, et le plus souvent, par *bifurcation* en deux troncs, l'un dit *tronc apico-dorsal* se divise ultérieurement en bronche apicale et bronche dorsale, alors que l'autre représente la bronche ventrale supérieure (voy. : fig. 638).

Le ***tronc apico-dorsal (tronc apico-subapical de Brock)*** représente la branche de division postéro-supérieure du tronc ascendant, dont elle semble continuer la direction; dirigée obliquement en haut, en arrière et légèrement en dehors, après un court trajet de 8 à 10 millimètres environ, elle se divise en *deux* bronches segmentaires : l'une, la *bronche apicale,* se porte dans la direction du sommet du poumon; l'autre, la *bronche dorsale,* plus grêle que la précédente, se dirige en arrière et en dehors (voy. : fig. 635).

1° La **bronche apicale** ou **apexienne** (Ap), ou **bronche ascendante de de Pablo** (1) (B1), continue la direction générale, ascendante, du tronc bronchique lobaire supérieur. De longueur et de dimension variables, elle se termine généralement en se bifurquant en *deux rameaux* : l'un, *antérieur,* s'incline en avant, en dehors et quelquefois légèrement en bas; l'autre, *postérieur,* continue la direction ascendante du tronc segmentaire (voy. : fig. 634 et 637).

A l'égal de son homonyme du côté droit, la bronche apicale ventile le sommet du poumon ou culmen : c'est la *bronche du sommet.*

La bronche apicale ou le tronc apico-dorsal peut donner naissance à la *première parabronche externe supérieure de Lucien* (voy. : fig. 638).

2° La **bronche dorsale** ou **postérieure (bronche subapicale de Brock)** (B2) est généralement grêle, toujours moins volumineuse que les deux autres bronches segmentaires du culmen, à tel point que certains auteurs ne la considèrent pas comme une bronche segmentaire, mais comme un rameau du tronc apico-dorsal *(segment apico-dorsal).* Elle naît du versant postéro-externe du tronc apico-dorsal. Courte, sa longueur varie entre 5 et 15 millimètres; elle se dirige en arrière, en haut et en dehors, puis elle se bifurque en *deux rameaux* : l'un, *supérieur,* se dirige en haut et en arrière; l'autre, *externe,* ventile la partie latérale du segment (voy. : fig. 634).

La gracilité de cette bronche segmentaire explique la différence considérable de volume qui existe entre les deux segments dorsaux supérieurs, à droite et à gauche, celui du côté droit étant le double de celui du côté gauche (voy. : fig. 634).

La bronche dorsale peut être remplacée par *deux rameaux* : l'un, *inféro-externe,* naît par trifurcation de la bronche culminale *(bronche dorsale externe)* ; l'autre, *supéro-interne,* se détache de la bronche apicale peu après sa naissance *(bronche dorsale postérieure)* (2) (voy. : fig. 636).

3° La **bronche ventrale** ou **antérieure (bronche pectorale de Brock)** (B3) est la plus volumineuse des bronches segmentaires du lobe supérieur gauche. Son origine est variable, tantôt elle se détache du tronc culminal à un centimètre environ au-dessous de la division du tronc apico-dorsal; parfois aussi, elle résulte d'une *trifurcation de la bronche*

---

(1) Article à consulter : De Pablo : Anatomie bronchique, classification jusqu'auprès des bronches lobulaires. *Archives médico-chirurgicales de l'Appareil respiratoire,* 1938, n° 6, p. 429.

(2) Ouvrage à consulter : G. Cordier et C. Cabrol : *Les pédicules segmentaires du poumon.* Tome II : Poumon gauche. Expansion scientifique française, édit., Paris, 1955.

culminale et, dans ce cas, le tronc apico-dorsal fait défaut. Sa longueur moyenne est de 12 millimètres. Elle se dirige en avant et en dehors et, contrairement à celle du côté droit, légèrement en haut, puis, après un court trajet, elle se divise en donnant *deux rameaux* : *a)* l'un, *antéro-supérieur*, volumineux, continue la direction de la bronche ventrale et lui-même se divise en une *branche supérieure* et une *branche inférieure*; *b)* l'autre, *postéro-inférieur*, grêle, se dirige obliquement en bas et en arrière vers la base du lobe supérieur, où il se divise en *deux branches* : l'une *supérieure*, l'autre *inférieure*.

La bronche ventrale donne généralement naissance à la *première parabronche externe supérieure de Lucien (rameau axillaire de Brock)*, qui se détache le plus souvent de l'origine du rameau postéro-inférieur (voy. : fig. 634 et 638).

II. ***TRONC INFÉRIEUR*** ou ***BRONCHE LINGULAIRE.*** — Le *tronc inférieur* ou *bronche lingulaire (bronchus lingularis)* est l'équivalent de la bronche du lobe moyen droit : c'est donc une véritable *bronche lobaire moyenne gauche (première ventrale inférieure)*;

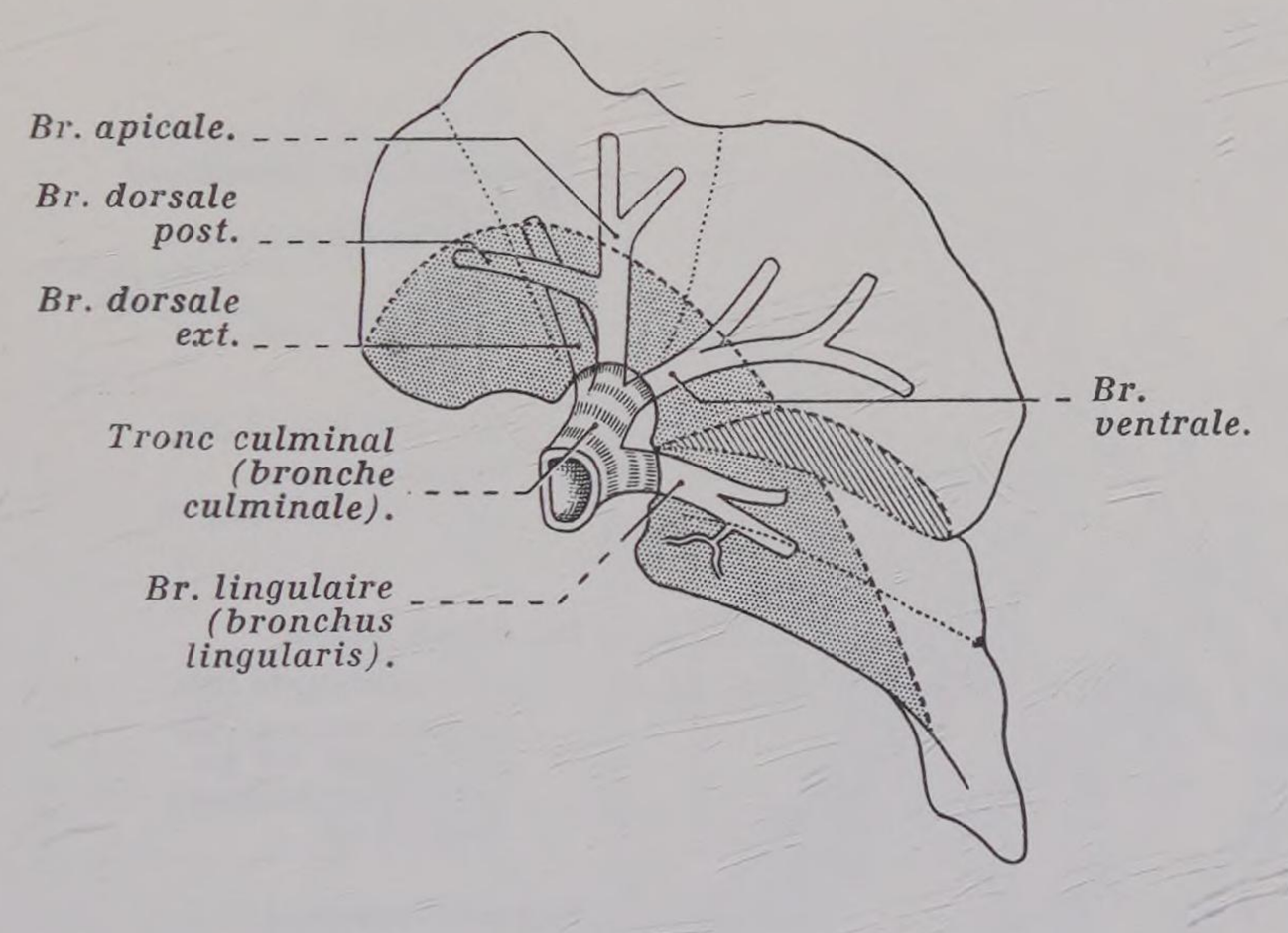

FIG. 636.

Dédoublement de la bronche dorsale du lobe supérieur gauche et trifurcation du tronc culminal, vue médiastinale (d'après CORDIER et CABROL).

En hachures obliques, le plan intersegmentaire interculmino-lingulaire; *en pointillé gris*, le plan scissural.

elle est destinée à la ventilation de la *lingula* et, telle qu'on la conçoit actuellement depuis les travaux de Churchill et Belsey (1), cette dernière doit être considérée comme un *lobe moyen gauche*.

La bronche lingulaire se détache de la bronche du lobe supérieur, puis elle se dirige obliquement en bas, en avant et en dehors; à sa naissance, elle détermine avec la bronche culminale un angle aigu ouvert en avant et en dehors.

Après un trajet de 10 à 12 millimètres, elle se bifurque en *deux* bronches segmentaires superposées : l'une *supérieure*, l'autre *inférieure* (voy. : fig. 635, 637 et 638).

1° La **bronche lingulaire supérieure (bronchus lingularis superior)** (B4) se dirige obliquement en dehors, en avant et en bas, suivant la même direction que le tronc lingulaire; courte, sa longueur varie entre 8 et 12 millimètres; elle se divise en *deux rameaux* : l'un, *externe*, s'incurve en arrière et en bas et ventile la partie postéro-externe de la lingula; l'autre, *antéro-interne*, se porte dans la partie antérieure et interne de la lingula où il se subdivise le plus souvent en *deux branches* : l'une *supérieure*, l'autre *inférieure* (voy. : fig. 634 et 638).

---

(1) Article à consulter : CHURCHILL et BELSEY : La lingula, segment du lobe supérieur. *Annals of Surgery*, avril 1939, p. 481.

2° La **bronche lingulaire inférieure (bronchus lingularis inferior)** (B5), plus inclinée que la précédente, se porte dans la direction de la scissure interlobaire où elle ventile la base du lobe supérieur.

Dirigée obliquement en avant, en bas et en dedans, elle est toujours plus longue et plus grêle que la bronche lingulaire supérieure ; sa longueur moyenne varie entre 12 et 25 millimètres.

Elle se divise généralement dans la partie antérieure de la base du lobe en *deux*

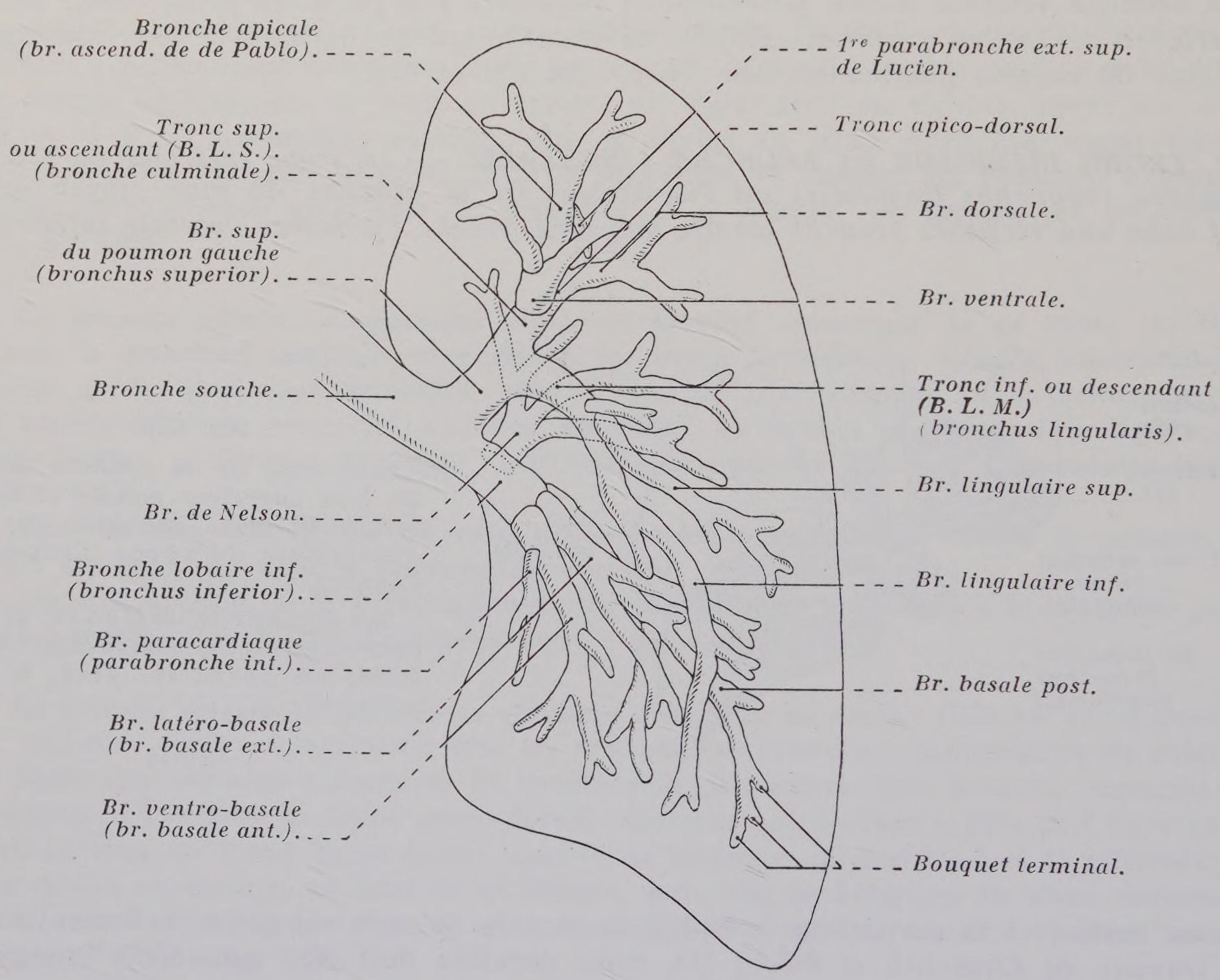

Fig. 637. — *Arbre bronchique gauche, vue antérieure* (schématique).

rameaux : l'un *externe*, l'autre *interne*, ce dernier étant situé inférieurement par rapport au précédent est celui qui ventile le *processus linguiforme* (voy. : fig. 637 et 638).

Avant sa division, la bronche lingulaire abandonne généralement la *deuxième parabronche externe supérieure de Lucien* ou *rameau axillaire de Brock* (voy. : fig. 638). Elle fournit également un petit *rameau en Y (rameau en T d'Ewart)*, destiné à la *languette lingulaire* (Cordier et Cabrol), que l'on rencontre sur la face médiastinale du lobe supérieur du poumon gauche et qui masque partiellement la partie postérieure de la scissure interlobaire (voy. : *Poumon gauche. Lobe supérieur*) (voy. : fig. 636); fréquemment, ce rameau naît de la bronche lingulaire inférieure.

B. **BRONCHE LOBAIRE INFÉRIEURE.** — Après avoir donné naissance à la bronche lobaire supérieure, la bronche souche se continue par la *bronche lobaire inférieure (bronchus inferior)*; dès son origine, elle se dirige obliquement en bas, en arrière et en dehors

(voy. : fig. 635 et 639); elle pénètre le hile du poumon à sa partie inférieure (voy. : fig. 604), puis elle se termine, comme à droite, par une bronche segmentaire, la *bronche termino-basale* ou *bronche basale postérieure,* au niveau de la partie postéro-interne du lobe; dans son ensemble, elle décrit une courbe à concavité interne (voy. : fig. 639).

Comme son homonyme du côté droit, elle se ramifie, suivant le type monopodique, en donnant successivement naissance de haut en bas aux mêmes bronches segmentaires, toutefois les bronches ventro-basale et paracardiaque naissent à gauche d'un *tronc commun,* dit *tronc ventro-paracardiaque.* Ce phénomène de *concrescence* des bronches est en rapport avec la *réduction volumétrique* du lobe inférieur, il résulte du fait que

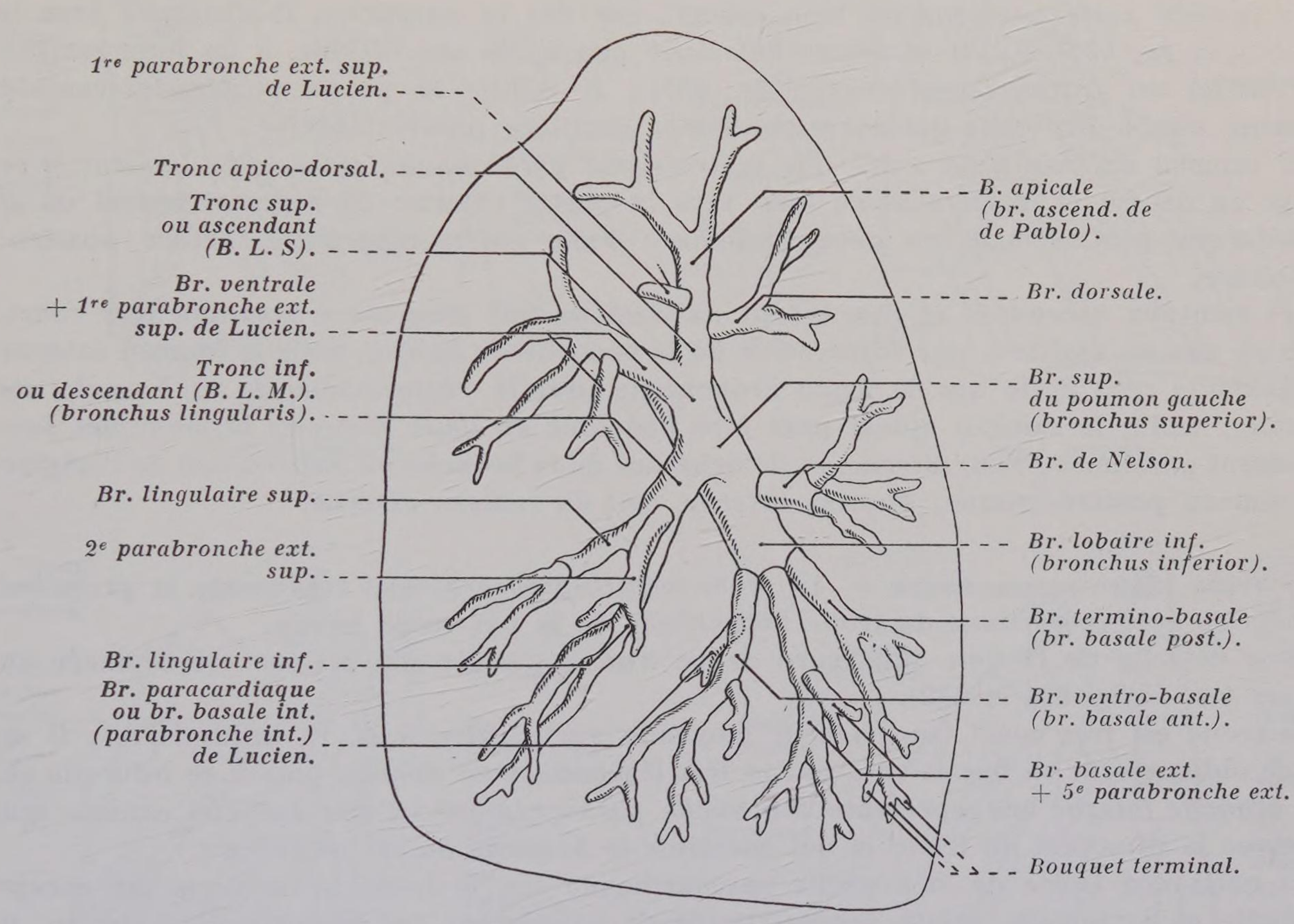

FIG. 638. — *Arbre bronchique gauche, vue latérale externe* (schématique).
A noter la variation d'origine et de situation
de la première parabronche externe supérieure (rameau axillaire de Brock).

la partie interne ou médiastinale du lobe inférieur gauche est réduite par la présence du cœur à ce niveau.

La bronche lobaire inférieure et le segment initial de la bronche termino-basale constituent, comme à droite, le *tronc bronchique de la pyramide basale* (1).

1° La **bronche de Nelson,** ou **bronche apicale du lobe inférieur de Brock (première bronche dorsale inférieure)** (B6), est la bronche segmentaire la plus élevée du lobe inférieur. Elle

(1) Articles à consulter : CHATTON et MALEKI : Anatomie radiologique du poumon. *Journal de Radiologie et d'Electrologie,* 1947, n° 7, p. 285.
BERG, BOYDEN et F. SMITH : Bronchi of the left lower lobe. *Journal of thoracic Surgery,* 1949, p. 216.

se détache de la face postérieure de la bronche lobaire, elle ventile le *segment de Devé-Nelson-Fowler,* ou *segment apical du lobe inférieur*; très courte (5 à 10 millimètres de longueur en moyenne), elle se dirige obliquement en arrière et en dehors, puis elle se divise en donnant naissance à *trois rameaux* qui, d'après leur situation, se qualifient de *supérieur, postéro-interne* et *externe.*

Le *rameau supérieur* ou *ascendant (rameau apical)* se porte verticalement en haut, très légèrement oblique en arrière et en dehors (voy. : fig. 634 et 639), où il ventile la partie supérieure du segment *(sommet de Fowler).* Il se divise le plus souvent en une *branche externe* et une *branche interne* (voy. : fig. 638).

Le *rameau postéro-interne* est bien spécial, car dès sa naissance, il s'incurve vers le bas (voy. : fig. 634 et 639) et donne naissance peu après son origine, à un long *rameau descendant* ou *paravertébral* (voy. : fig. 639) ; il ventile la partie postéro-interne du segment, c'est-à-dire celle qui correspond à la gouttière paravertébrale.

Le *rameau externe* n'est autre que la *troisième parabronche externe de Lucien*; il se dirige en dehors et légèrement en haut vers la partie externe du segment apical où il se bifurque généralement en *deux branches* : l'une *antéro-supérieure,* l'autre *postéro-inférieure.*

Les rameaux ascendant et descendant naissent parfois d'un tronc commun très court, dans ce cas on assiste à une *bifurcation* de la bronche de Nelson, mais le rameau externe est toujours plus grêle que le tronc bronchique précité *(bifurcation de la bronche de Nelson)*; enfin, le rameau apical peut être dédoublé en *deux rameaux* bronchiques sensiblement parallèles : l'un, *interne,* se détache soit de la bronche de Nelson, soit de l'origine du rameau postéro-interne; l'autre, *externe,* naît du rameau externe.

2° **Tronc ventro-paracardiaque.** — Le *tronc ventro-paracardiaque* représente la première collatérale antérieure issue du tronc bronchique de la pyramide basale.

Il se détache de la face antérieure de ce tronc ; parfois son origine est déplacée en dehors (voy. : fig. 634 et 639).

Ce tronc est très court (sa longueur moyenne varie entre 5 et 12 millimètres); il se dirige obliquement en bas et en avant et très légèrement en dehors, puis il se bifurque en une *branche interne* qui représente la *bronche paracardiaque* et une *branche externe* qui continue la direction du tronc et qui constitue la *bronche basale antérieure.*

La naissance isolée de la bronche paracardiaque sur le tronc bronchique est exceptionnelle et lorsqu'elle existe son territoire de ventilation est toujours plus étendu, il déborde en avant et en haut ses limites habituelles; une telle disposition coexiste avec l'apparition d'une *néobronche ventro-basale* (G. Cordier et C. Cabrol).

a) La BRONCHE PARACARDIAQUE, OU PARABRONCHE INTERNE DE LUCIEN, OU BRONCHE BASALE INTERNE (BRONCHE MÉDIO-BASALE DE BOYDEN) (B7), se détache en formant un angle aigu avec la bronche basale antérieure; dès son origine, elle se dirige en bas, en dedans et en avant (voy. : fig. 639); plus courte que celle du côté droit (sa longueur moyenne est de 10 à 12 millimètres en moyenne). Elle se divise en donnant *deux rameaux* : l'un, *antéro-interne,* long, oblique en bas et en avant, ventile la partie supéro-interne du segment; l'autre, *postéro-externe,* plus court, se distribue à la partie la plus reculée du segment paracardiaque (voy. : fig. 634).

b) La BRONCHE BASALE ANTÉRIEURE, OU BRONCHE VENTRO-BASALE (DEUXIÈME VENTRALE D'AEBY) (B8), continue la direction du tronc ventro-paracardiaque; elle se dirige obliquement en bas, en avant et en dehors (voy. : fig. 634 et 639); plus volumineuse que la parabronche interne, mais moins volumineuse que son homonyme du côté droit, sa longueur varie entre 15 et 18 millimètres.

Elle se divise en *deux rameaux* : α) l'un, *interne,* long, continue la direction de la bronche

ventro-basale, puis se divise en *deux branches, antérieure* et *postérieure*; β) l'autre, *externe*, plus grêle et plus court que le précédent, s'incurve en dehors et se divise généralement en *deux branches* comme ce dernier (voy. : fig. 638).

3° La **bronche basale externe**, ou **bronche latéro-basale** (B9), se détache du tronc bronchique un peu au-dessous de la naissance de la bronche basale antérieure (quelques milli-

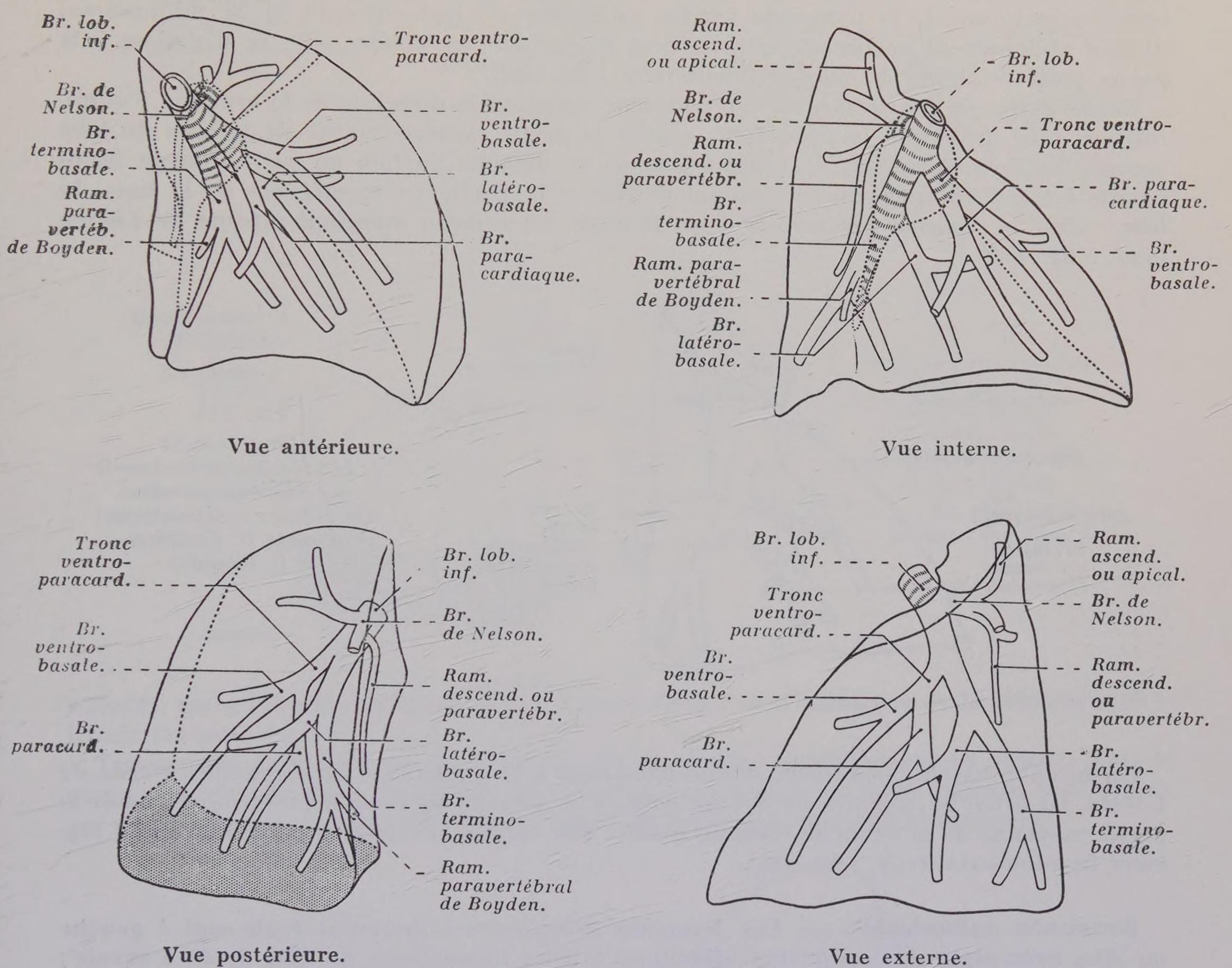

FIG. 639. — *Bronche lobaire inférieure gauche* (schématique) (d'après G. CORDIER et C. CABROL).
Le hile du poumon est figuré en pointillé.

mètres), parfois au même niveau; très courte, elle se dirige en bas, en dehors et en avant pour se distribuer à la partie moyenne de la pyramide basale (voy. : fig. 638); elle se termine en se divisant en *deux rameaux* : l'un, *interne*, continue la direction de la bronche; l'autre, *externe*, plus court, se distribue à la partie supéro-externe du segment.

De la bronche basale externe se détache la *cinquième parabronche externe de Lucien* (voy. : fig. 638).

La bronche latéro-basale peut être dédoublée en *deux* rameaux bronchiques superposés : α) l'un, supérieur, presque transversal, est représenté par la *bronche latéro-basale supéro-externe*; β) l'autre, inférieur, fortement oblique, constitue la *bronche latéro-basale inféro-interne* (Cordier et Cabrol) (voy. : fig. 640).

4° La **bronche basale postérieure** ou **bronche dorso-basale (bronche termino-basale)** (B10), représente la partie terminale de l'arbre bronchique gauche, elle prolonge, en effet, le tronc bronchique de la pyramide basale; sa longueur varie entre 10 et 30 millimètres; dirigée obliquement en bas et en arrière et légèrement en dehors, elle se distribue à la partie postéro-interne du lobe inférieur (voy. : fig. 639).

Elle se divise en *deux rameaux* : l'un, *externe,* continue la direction de la bronche; l'autre, *interne,* plus grêle que le précédent, ventile la partie postéro-interne de la base du lobe *(ramus basilaris dorsalis)*; du rameau interne se détache parfois un petit rameau bronchique à trajet obliquement descendant destiné à la partie paravertébrale de la base du lobe : c'est le *rameau paravertébral de Boyden,* ou *rameau marginal interne de Lucien* (voy. : fig. 639).

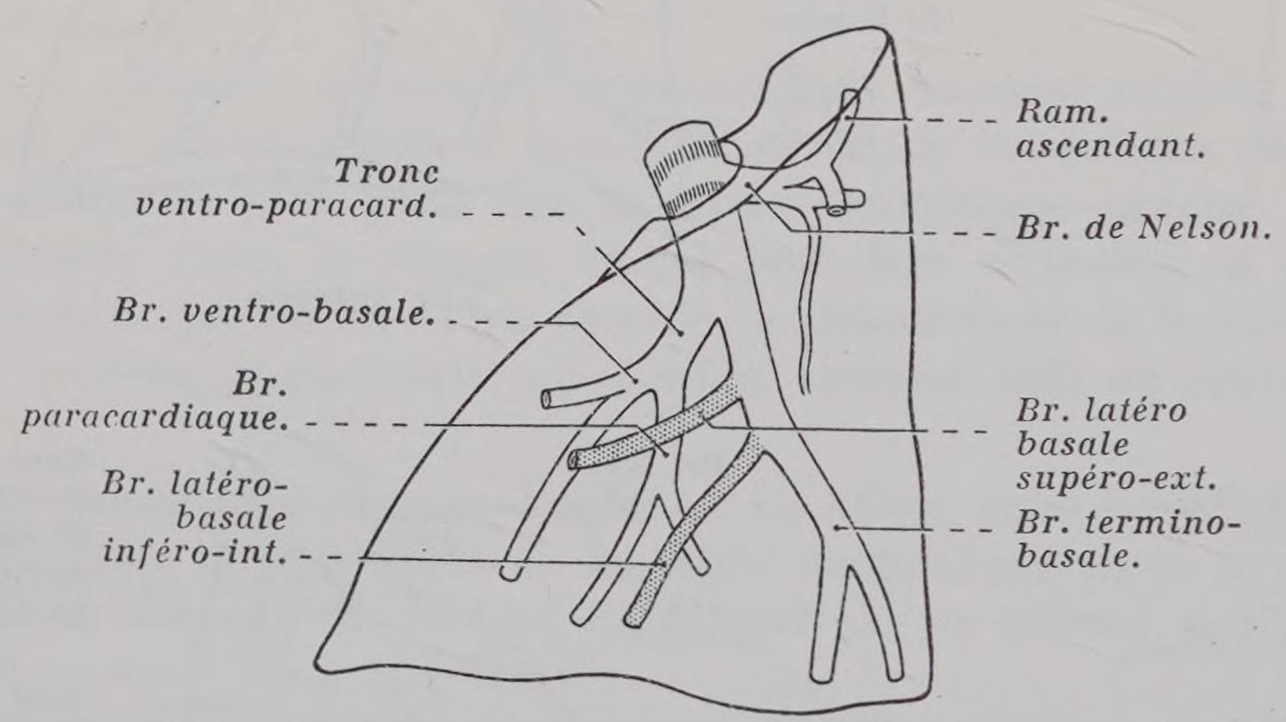

FIG. 640.
Dédoublement de la bronche latéro-basale du poumon gauche, vue externe (schématique) (d'après G. CORDIER et C. CABROL).

La bronche basale postérieure donne naissance à la *quatrième parabronche externe de Lucien,* ou *bronche axillaire de Brock*; celle-ci se détache du versant postéro-externe de la partie moyenne de la bronche termino-basale; elle ventile la région supéro-externe du segment termino-basal (voy. : fig. 644).

Bronches subapicales. — Les *bronches subapicales* s'observent également à gauche où elles présentent des caractères identiques à leurs homonymes du côté droit, à savoir :

1° Leur origine à la face postérieure du tronc bronchique principal ou de la bronche termino-basale.

2° Leur direction oblique en bas, en arrière et en dehors.

3° Leur situation en arrière et en dedans de l'artère basale postérieure.

4° Elles possèdent une artère satellite (artère subapicale).

5° Elles ventilent un segment dont la situation est postéro-latérale (ce qui les différencie très nettement des parabronches externes).

Elles sont généralement au nombre de *deux* : l'une *supérieure,* l'autre *inférieure,* et leurs territoires de ventilation s'interposent entre le segment de Nelson (6) et le segment basal postérieur (10) (voy. : fig. 641, 642 et 643).

a) La **bronche subapicale supérieure** naît à des niveaux différents, soit entre l'origine de la bronche de Nelson et le tronc ventro-paracardiaque *(origine haute),* soit, le plus

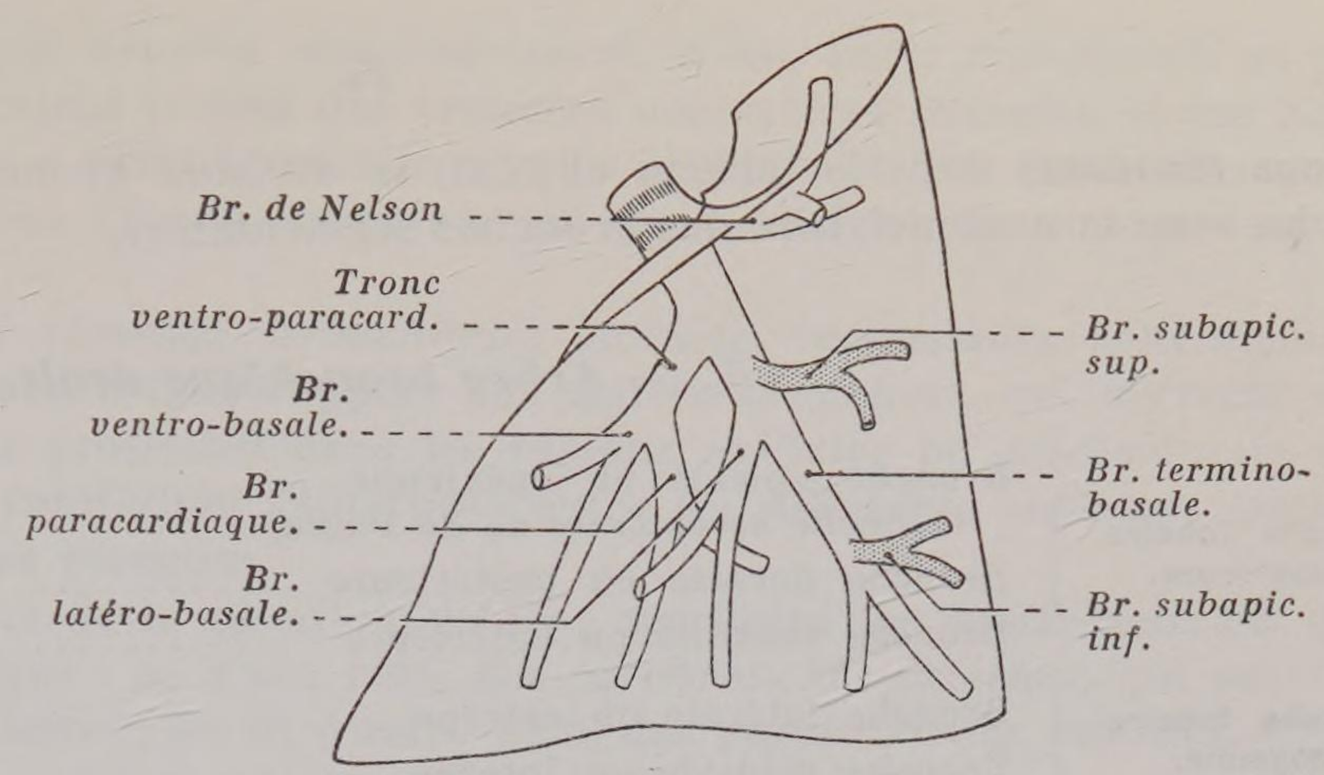

FIG. 641.
Bronches subapicales, côté gauche, vue externe (schématique) (d'après G. CORDIER et C. CABROL).

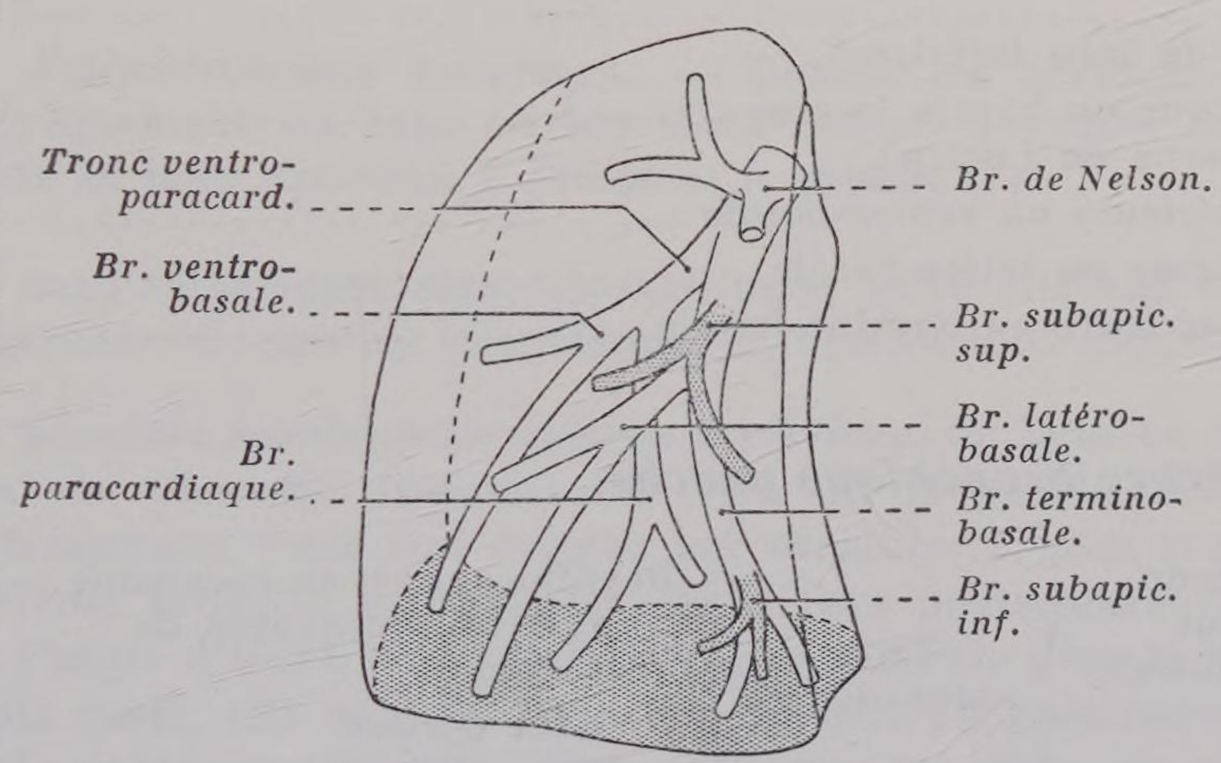

FIG. 642.
Bronches subapicales, côté gauche, vue postérieure (schématique) (d'après G. CORDIER et C. CABROL).
En grisé, la base du lobe.

souvent, entre l'origine du tronc ventro-paracardiaque et la naissance de la bronche latéro-basale *(origine basse).*

Très courte, cette bronche se dirige en bas, en arrière et légèrement en dehors, pour se diviser ensuite en *deux rameaux* : l'un *externe,* l'autre *interne*; dans quelques cas (rares), ces deux rameaux peuvent naître directement et isolément du tronc bronchique.

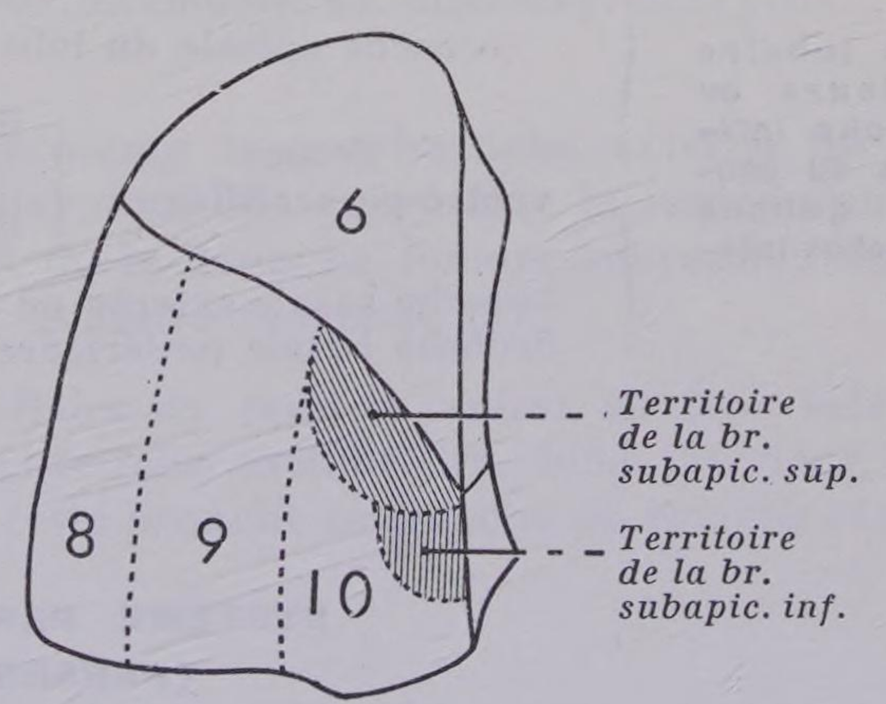

FIG. 643.
Territoires de ventilation des bronches subapicales gauches, vue postérieure (schématique) (d'après G. CORDIER et C. CABROL).

b) La **bronche subapicale inférieure** est plus constante que la précédente. mais plus grêle, elle se détache le plus souvent de la bronche basale postérieure, un peu au-dessus de sa bifurcation; très courte également, elle se termine en se divisant en *deux rameaux* : l'un *interne,* l'autre *externe* (voy. : fig. 642).

***

Nous résumons dans le tableau ci-joint, la division bronchique des poumons droit et gauche avec la nomenclature des bronches segmentaires.

1. — *Arbre bronchique droit.*

Bronche lobaire supérieure.	Bronche apicale ou apexienne (bronche ascendante de de Pablo).	B1
	Bronche dorsale ou postérieure	B2
	Bronche ventrale ou antérieure	B3
Bronche lobaire moyenne.	Bronche latérale ou externe	B4
	Bronche médiale ou interne	B5
Bronche lobaire inférieure.	Bronche de Nelson (bronche apicale du lobe inférieur).	B6
	Bronche paracardiaque ou basale interne (parabronche interne de Lucien).	B7
	Bronche basale antérieure ou ventro-basale	B8
	Bronche basale externe ou latéro-basale	B9
	Bronche basale postérieure ou termino-basale	B10

2. — *Arbre bronchique gauche.*

Bronche lobaire supérieure ou bronche supérieure du poumon gauche (bronchus superior).	Tronc supérieur ou ascendant (bronche culminale).	Tronc apico-dorsal.	Bronche apicale ou apexienne. (bronche ascendante de de Pablo).	B1
			Bronche dorsale ou postérieure	B2
		Bronche ventrale ou antérieure		B3
	Tronc inférieur ou descendant (bronche lingulaire, *bronchus lingularis*).	Bronche lingulaire supérieure *(bronchus lingularis superior).*		B4
		Bronche lingulaire inférieure *(bronchus lingularis inferior).*		B5
Bronche lobaire inférieure ou bronche inférieure du poumon gauche (bronchus inferior).	Bronche de Nelson (bronche apicale du lobe inférieur).			B6
	Tronc ventro-paracardiaque.	Bronche paracardiaque ou basale interne (parabronche interne de Lucien)		B7
		Bronche basale antérieure ou ventro-basale.		B8
	Bronche basale externe ou latéro-basale			B9
	Bronche basale postérieure ou termino-basale			B10

***

SYSTÈME PARABRONCHIQUE (PARABRONCHES)

Les *parabronches* représentent un ensemble de *rameaux bronchiques* issus pour la plupart des bronches segmentaires, mais parfois aussi du tronc bronchique principal (parabronche interne droite); dans ce cas, seulement, il faut les assimiler aux bronches.

Le terme de « *parabronches* » a été introduit dans la nomenclature anatomique par Lucien, et celles-ci ont été bien étudiées par cet auteur et ses élèves, ainsi que par

R. Prévost, toutefois elles furent décrites antérieurement, d'une part, par Narath et par d'Hardivilliers qui les considéraient comme des *bronches accessoires latérales*, et par Aeby qui les désignait sous le nom de « *nebenbronchien* » ; plus récemment, leur étude fut reprise par les anatomistes anglo-saxons (Brock, Boyden), qui les qualifient de *rameaux* ou de *bronches axillaires*.

Les parabronches sont des *rameaux bronchiques latéraux*, inconstants, généralement grêles, donc d'importance mineure (par rapport aux autres bronches), qui dérivent des bronches segmentaires; elles se projettent dans les régions axillaire ou médiastinale des poumons et leur territoire de ventilation s'interpose entre les différents segments (zones) des faces externe ou interne des poumons.

Par suite de leur direction et de la situation de leur territoire de ventilation, on distingue au *système parabronchique* : *a)* d'une part, des *parabronches externes*, qui sont les plus nombreuses *(système axillaire)*; *b)* et, d'autre part, des *parabronches internes*.

Rarement, les parabronches existent en totalité sur le même sujet.

1° Parabronches externes. — Depuis les travaux de Lucien, elles sont désignées numériquement de haut en bas dans chaque poumon et diffèrent quelque peu par leur origine et leur situation à droite et à gauche (1).

1° **Dans le poumon droit,** on distingue généralement *cinq parabronches externes*; elles appartiennent : une au lobe supérieur, une au lobe moyen et trois au lobe inférieur.

La **première parabronche externe supérieure,** ou **bronche axillaire de Brock (rameau axillaire latéral de Chevalier-Jackson)** (1° PE), est la parabronche du lobe supérieur (2); elle est très fréquente, mais son origine est variable; le plus souvent, elle se détache comme une *quatrième bronche* segmentaire, de la face postérieure de la bronche lobaire supérieure, dans l'angle d'écartement de la bronche ventrale avec la bronche dorsale (voy. : fig. 629 *E*); parfois aussi, elle naît de l'une des bronches segmentaires du lobe supérieur (bronche dorsale de préférence); enfin, dans certains cas, elle peut constituer avec la bronche dorsale un véritable *tronc dorso-axillaire* d'origine (voy. : fig. 629 *D*), tronc bronchique important, puisqu'il ventile les segments dorsal et axillaire du lobe supérieur droit.

Plus rarement, il existe *deux parabronches externes* au lobe supérieur : l'une, *antérieure*, naît d'un tronc commun avec la bronche ventrale; l'autre, *postérieure*, se détache de la bronche dorsale (voy. : fig. 629 *B*).

Elle se dirige transversalement en dehors dans le plan frontal de la ligne axillaire; elle ventile la zone axillaire du lobe supérieur (parfois *lobe axillaire*, voy. : fig. 622) (voy. : *Systématisation pulmonaire*).

La **deuxième parabronche externe** (2° PE) représente la parabronche externe du lobe moyen; elle se détache de la bronche latérale (B4) dont elle représente le rameau antéro-interne, exceptionnellement elle naît directement de la bronche lobaire moyenne; dirigée transversalement en dehors, elle ventile la zone axillaire moyenne (3).

La **troisième parabronche externe (bronche axillaire du segment apical du lobe inférieur droit de Brock)** (3° PE) représente la première bronche axillaire du lobe inférieur. Elle appartient au segment de Devé-Nelson-Fowler; cette bronche se détache du rameau externe

---

(1) Articles à consulter : Lucien et Weber : Le système parabronchique externe du poumon humain. *Comptes rendus de l'Association des Anatomistes*, 1933, p. 427.

Minet, Cordier, Warembourg et Graux : La zone externe du lobe supérieur du poumon. *Echo médical du Nord*, juillet 1944.

(2) Article à consulter : Beau, Cayotte, Lux et Streiff : La parabronche externe du lobe supérieur du poumon humain. *Comptes rendus de l'Association des Anatomistes*, 1951, p. 128.

(3) Article à consulter : J. Minet, H. Warembourg et P. Graux : Secteur parabronchique externe du lobe moyen et du lobe axillaire de Lucien. *Echo médical du Nord*, novembre 1945, n° 6, p. 89.

de la bronche de Nelson, dont elle représente la branche supérieure (voy.: fig. 634); dirigée transversalement en dehors, elle ventile un territoire important de la partie latérale du segment apical du lobe inférieur.

La **quatrième parabronche externe** (4° PE) se détache du rameau antéro-interne de la bronche basale antérieure, dont elle représente la branche externe; dirigée légèrement obliquement dans un plan frontal, elle ventile la partie latérale du segment ventro-basal.

Cette parabronche peut être double; dans ce cas, la plus supérieure se détache de la partie initiale de la bronche basale antérieure, au même niveau que la bronche paracardiaque.

La **cinquième parabronche externe** (5° PE) appartient également à la pyramide basale; elle se détache de la bronche basale externe, dont elle représente le rameau externe; son territoire de distribution s'interpose, à la face externe du lobe inférieur, entre les territoires segmentaires basal antérieur et basal postérieur.

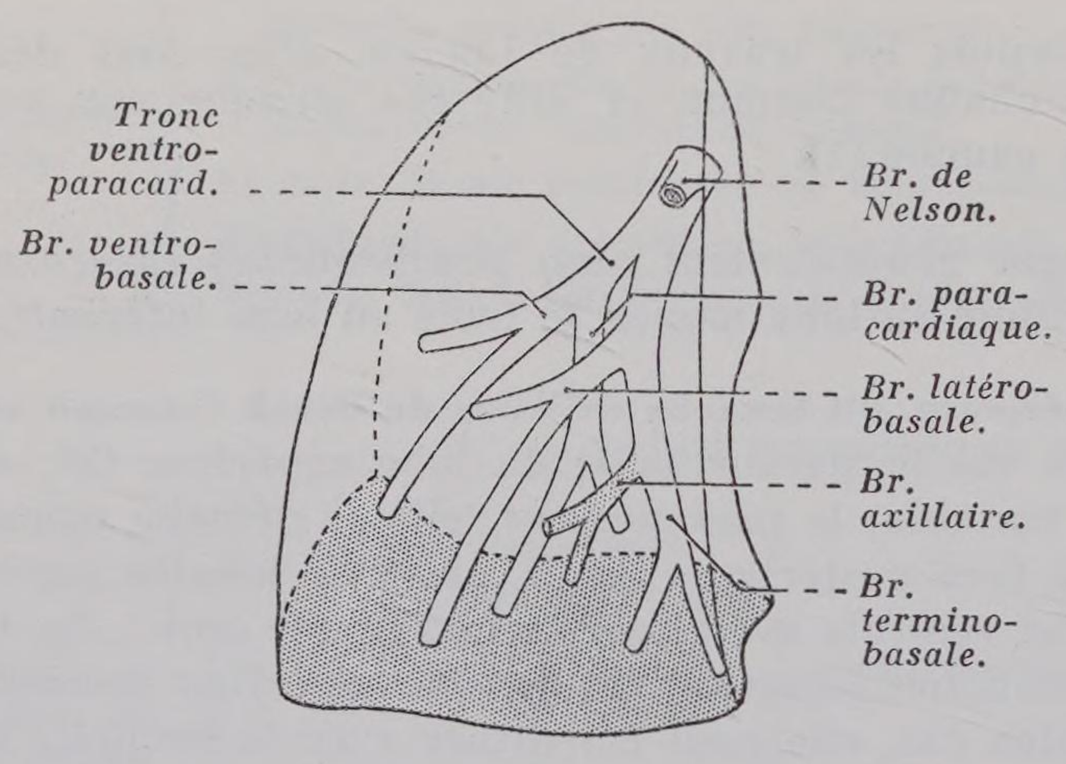

FIG. 644.
Bronche axillaire sur une vue postérieure du lobe inférieur gauche (d'après G. CORDIER et C. CABROL).
En grisé, la base du lobe.

Les troisième, quatrième et cinquième parabronches externes appartiennent au lobe inférieur où elles sont intercalées sur le versant externe du poumon entre les bronches ventrales et les bronches dorsales.

2° **Dans le poumon gauche,** on distingue, comme à droite, *cinq parabronches externes,* qui sont réparties de la même façon en tenant compte que la lingula est l'équivalent du lobe moyen droit (1).

La **première parabronche externe (bronche axillaire de Brock)** (1° PE) appartient au lobe supérieur; son origine est des plus variable; le plus souvent, elle prend naissance sur le versant externe de la bronche ventrale ou à l'origine de son rameau postéro-inférieur (voy. : 634 et 638), parfois aussi du tronc apico-dorsal, voire même de la bronche apicale (voy. : fig. 638).

Dirigée horizontalement en dehors, elle ventile un territoire important de la face externe du lobe supérieur.

Malgré son faible volume, cette bronche présente une importance capitale du point de vue pathologique, car, par sa direction externe, elle constitue, lorsque le malade est couché sur le côté gauche, le réceptacle naturel des corps étrangers ou des mucosités bronchiques, d'où la fréquence des abcès du lobe supérieur gauche au niveau du segment axillaire.

---

(1) Ouvrage à consulter : R. PRÉVOST : Territoire parabronchique externe et zones axillaires des poumons. *Thèse de Lille*, 1947.

La **deuxième parabronche externe** (2° PE) appartient à la lingula, elle se détache le plus souvent du versant externe de la bronche lingulaire, un peu avant sa division; dirigée horizontalement en dehors, elle ventile un territoire correspondant à la partie axillaire de la base du lobe supérieur (voy. : fig. 638).

La **troisième parabronche externe** (3° PE) appartient au segment de Nelson, où elle est représentée par le *rameau externe* de la bronche de Nelson; dirigée transversalement en dehors et légèrement en haut, cette parabronche se bifurque en *deux branches externes* : l'une antéro-supérieure, l'autre postéro-inférieure (voy. : fig. 634).

La **quatrième parabronche externe (bronche axillaire)** (4° PE) se détache du versant postéro-externe de la bronche basale postérieure *(rameau latéro-basal externe de Cordier et Cabrol)*; son origine est généralement située entre la naissance des bronches subapicales du lobe inférieur gauche (voy. : fig. 634 et 644). Son territoire de distribution est situé dans la partie supéro-externe du segment termino-basal, où elle s'intercale comme un coin entre la zone latéro-basale en dehors et le segment de Nelson en haut.

La **cinquième parabronche externe** (5e PE), inconstante, se détache de la bronche basale externe, un peu avant sa division; elle ventile la zone axillaire de la face externe de la base du lobe inférieur.

2° ***Parabronches internes.*** — Les *parabronches internes,* ou *bronches paracardiaques* (1) (*bronches basales internes,* ou *médio-basales de Boyden*) (B7), appartiennent aux lobes inférieurs de chaque poumon; elles ventilent le segment paracardiaque (parfois *lobe paracardiaque*) (voy. : fig. 634).

A droite, elle se détache du tronc bronchique de la pyramide basale.

A gauche, elle naît généralement d'un tronc commun avec la bronche segmentaire basale antérieure *(tronc ventro-paracardiaque)* (pour plus de détails, voyez précédemment).

Les territoires pulmonaires ventilés par les parabronches sont vascularisés par des artères d'origine différente et variable, que l'on doit considérer pour les parabronches externes comme des *rameaux artériels axillaires* issus des artères segmentaires et pour les parabronches internes comme des branches directes du tronc artériel pulmonaire. A droite, il existe en effet une artère propre pour le segment parabronchique interne ou paracardiaque; à gauche, l'artère paracardiaque naît d'un tronc commun avec l'artère basale antérieure (voyez plus loin).

*
**

SEGMENTATION PULMONAIRE.
TERRITOIRES DE VENTILATION.
ZONES OU SEGMENTS DES POUMONS

Jusqu'à ces dernières années, il était classique de diviser les poumons en lobes; actuellement, des études anatomiques, radiologiques et cliniques ont permis de diviser le poumon en une série de formations anatomiques juxtaposées, appelées *segments pulmonaires* ou *zones de ventilation pulmonaire* (ou plus simplement *zones pulmonaires*).

Les *segments,* véritables secteurs bronchiques de ventilation du parenchyme pulmonaire,

---

(1) Article à consulter : M. Lucien et P. Weber : Le territoire parabronchique interne des poumons humains (lobe infracardiaque). Etude anatomique et topographique. *Comptes rendus de l'Association des Anatomistes,* 1934, p. 376.

possèdent des caractères propres, particuliers, qui permettent d'en faire une véritable *unité anatomique, radiologique et clinique du poumon*; le *segment* n'étant qu'un *petit poumon.*

Caractères communs aux segments. — Les *segments* ou *zones pulmonaires* offrent les quatre caractères communs suivants :

1° Ils possèdent un pédicule broncho-pulmonaire spécial *(pédicule segmentaire)*, formé d'éléments dont l'origine est le plus souvent fixe (mais quelquefois variable).

2° Ils sont autonomes et fonctionnent pour leur propre compte, tout en étant accolés et adossés les uns aux autres; dans chaque poumon, ils sont séparés soit par des cloisons conjonctives (*cloisons* ou *plans intersegmentaires* ou *interzonaires*), soit simultanément par des cloisons et des scissures complètes ou incomplètes.

3° Ils sont disposés le plus souvent d'une façon sensiblement identique à droite et à gauche, où ils correspondent à une bronche segmentaire type; cette bronche ventile un territoire déterminé du poumon, dont l'étendue et l'importance peuvent varier suivant les sujets et suivant le côté, pour la même bronche segmentaire.

4° Enfin, dans le domaine pathologique, on peut dire qu'ils possèdent une autonomie propre et à chaque atteinte d'un segment (zone) correspondent des caractères cliniques et une image radiologique spéciale qui permet de situer la lésion dans le poumon, la lobite étant l'exception, la *zonite* est devenue la règle; ainsi, le rôle joué par le segment dans la pathologie pulmonaire nous oblige à une interprétation anatomique et clinique nouvelle du poumon.

Forme et constitution. — Les *segments* ont des *formes* et des *dimensions* variables, tantôt ils affectent une forme pyramidale, déprimée par pression réciproque; tantôt, au contraire, ils présentent un aspect conique dont le sommet est dirigé vers le hile, alors que la base est périphérique, c'est-à-dire corticale.

Certains segments sont volumineux, comme le segment ventral gauche (3) ou le segment termino-basal droit (10); d'autres ont un volume très réduit, comme les segments lingulaires ou le segment paracardiaque gauche.

Chaque territoire segmentaire est « *centré* » sur une bronche, dite *bronche segmentaire*, qui pénètre avec son artère au sommet du segment *(hile du segment)*, la véritable armature de la zone est donc représentée par sa bronche, et parfois même, il est possible d'explorer son orifice par la bronchoscopie.

Dans le segment, la bronche se ramifie suivant le *mode dichotomique*, en donnant naissance à des rameaux bronchiques plus grêles *(rameaux sous-segmentaires)*, dont les territoires de ventilation se juxtaposent sans enchevêtrement; les divisions bronchiques intra-segmentaires sont orientées successivement suivant des plans opposés, parfois même avec une disposition orthogonale.

La bronche est accompagnée de deux artères : l'une possède un calibre relativement important : c'est l'*artère segmentaire (artère pulmonaire)*; l'autre, très grêle, est accolée à la paroi bronchique : c'est une artère nourricière, dépendante de l'*artère bronchique* (voy.: fig. 645).

Les *plans intersegmentaires* qui séparent les segments entre eux sont des formations de nature conjonctivo-élastique dans lesquelles cheminent les *veines intersegmentaires*, collectrices du sang veineux de plusieurs segments adjacents; à la périphérie des segments, elles sont anastomosées avec le réseau veineux sous-pleural (voy. : fig. 645); enfin, c'est également dans le plan intersegmentaire que sont situés les vaisseaux lymphatiques.

Disons, en outre, que les plans intersegmentaires ont une importance capitale du point de vue chirurgical, car ils représentent les *plans de clivage* utilisés dans toute segmentectomie.

En résumé, et d'une manière générale, la *bronche segmentaire et son artère homonyme sont intra-segmentaires*, tandis que les *veines sont périsegmentaires ou mieux intersegmen-*

taires; ainsi, le poumon est représenté par un *assemblage de territoires segmentaires* avec *axes broncho-vasculaires* autonomes, isolés par des scissures, pour constituer des lobes, et isolés simultanément par des cloisons conjonctives et des scissures pour constituer des *segments* ou *zones de ventilation.*

Division segmentaire du parenchyme pulmonaire. — En se basant sur la destination des collatérales bronchiques, chaque territoire correspond à une *bronche segmentaire* ou à un système de bronches déterminées *(rameaux bronchiques)* (1).

La disposition des zones de ventilation pulmonaire correspond à l'origine et à la direction de la bronche segmentaire et de son artère satellite par rapport au tronc bronchique principal et à la branche de l'artère bronchique correspondante. D'une manière générale, et en faisant abstraction de tout phénomène de concrescence bronchique, on peut distin-

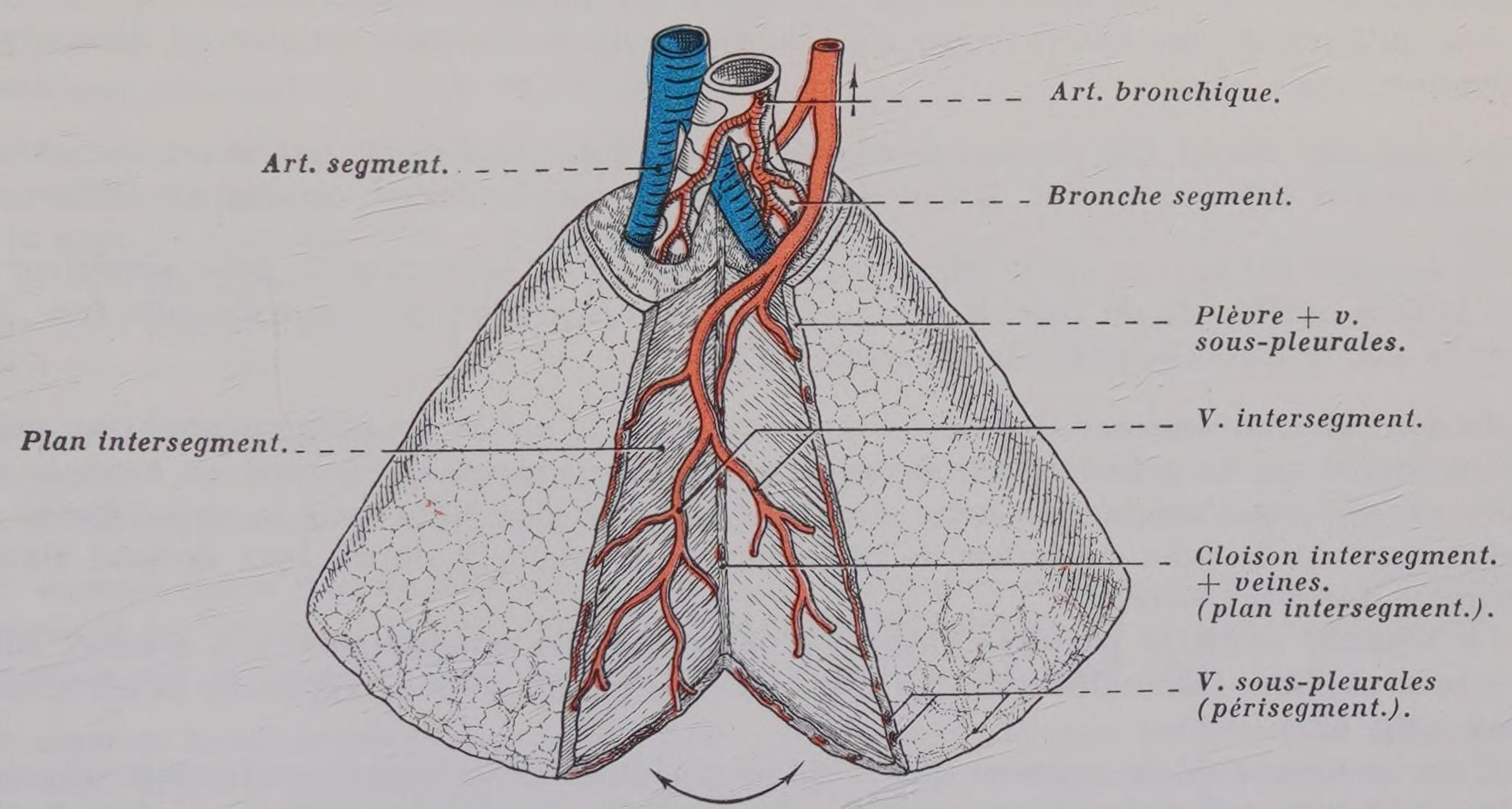

FIG. 645. — *Représentation schématique des segments du poumon. Disposition broncho-artérielle et veines intersegmentaires* (deux segments adjacents ont été représentés écartés l'un de l'autre au niveau de la double flèche).

guer dans chaque poumon, des *territoires* ou *zones de ventilation* qui se distinguent, comme les bronches segmentaires, en *territoires ventral, dorsal, externe (parabronchique externe)* et *interne (parabronchique interne* ou *paracardiaque)*; quant au *segment apical (zone apicale)*, son classement est un peu particulier et reste, par ce fait, hors cadre; toutefois, l'anatomie comparée nous apprend que chez certains mammifères (paca) tous ces segments peuvent être isolés par des scissures transformant les segments en *lobes.*

Pour désigner ces *territoires de ventilation,* nous avons adopté la même nomenclature que celle des bronches segmentaires, tant à droite qu'à gauche (voy. : fig. 646 et 647).

On peut distinguer à chaque poumon *dix territoires segmentaires,* qui sont au nombre de *trois* pour le *lobe supérieur,* de *deux* pour le *lobe moyen* ou la *lingula* et de *cinq* pour le *lobe inférieur* (voy. : fig. 647).

---

(1) Ouvrages à consulter : G. CORDIER et C. CABROL : *Les pédicules segmentaires du poumon* : tome I, Poumon droit, 1952; tome II, Poumon gauche, 1955. Expansion scientifique française, édit., Paris.

E. BOYDEN : *Segmental anatomu of the lungs.* 1 vol., Mac Graw-Hill Book C°, édit., New-York, 1955.

1. — *Poumon droit.*

a) Le **lobe supérieur** comprend *trois,* parfois *quatre segments* ou *zones de ventilation,* qui sont : un *segment apical,* un *segment dorsal,* un *segment ventral* et un *segment axillaire* (1).

Le **segment apical** (1), ou **segment apexien du lobe supérieur,** correspond au territoire de la *bronche apicale* (B1); il comprend, non seulement l'apex pulmonaire qui fait saillie au-dessus du premier arc costal, mais environ le tiers du lobe supérieur; sa forme est celle d'un demi-cône dont la face plane correspondrait au médiastin.

Par sa face interne, ce segment répond aux deux médiastins et, plus spécialement, au vestibule médiastinal; il atteint la partie supérieure du hile pulmonaire.

Lorsqu'il existe un *lobe azygos,* c'est aux dépens de ce segment que se développe la pseudo-scissure azygos.

Le **segment dorsal** (2), le moins développé du lobe supérieur, est intercalé entre la scissure et le segment apical. Il est ventilé par la *bronche dorsale supérieure* (B2).

Le **segment ventral** (3) est le plus développé des trois segments du lobe supérieur; vu sur la face antérieure du lobe, il occupe à peu près la moitié inférieure de cette face. Il est ventilé par la *bronche ventrale supérieure* (B3).

Le **territoire** ou **segment axillaire** (Ax) est représenté par la zone du parenchyme pulmonaire ventilé par la *première parabronche externe supérieure de Lucien* ou *bronche axillaire* et, suivant l'origine de cette dernière, ce territoire reste sous la dépendance d'un autre segment du lobe supérieur, le plus souvent le segment dorsal (qui devient ainsi un *segment dorso-axillaire*).

Le *segment axillaire* présente l'aspect d'une pyramide quadrangulaire à sommet hilaire et à base axillaire intercalée entre les trois autres segments du lobe supérieur et les scissures (voy. : fig. 622).

C'est au niveau de ce segment que se développent généralement les infections aiguës du lobe supérieur, telles que la pneumonie du sommet, et, plus spécialement chez l'enfant, l'image radiologique de face, triangulaire à base axillaire, décrite sous le nom de *triangle de Weill et Mouriquand,* est une *zonite dorsale et axillaire supérieure*; la *pyramide de Bazzano* que l'on observe en tant qu'image radiologique de profil correspond au même territoire.

b) Le **lobe moyen** comprend *deux segments,* qui sont : un *segment externe* ou *latéral* et un *segment interne* ou *médial.*

Le **segment externe** ou **latéral** (4) est interposé entre les deux scissures où il est ventilé par la bronche segmentaire B4 *(bronche latérale)*; il présente un aspect cunéiforme, principalement apparent au niveau des faces antérieure et latérale du poumon.

Le **segment interne** ou **médial** (5) est situé en avant du précédent et, à l'inverse de ce dernier, il est principalement apparent sur les faces antérieure et médiastinale du poumon; c'est à ce segment que correspond la languette pulmonaire qui constitue le bord antérieur du poumon droit dans sa portion interscissurale (voy. : fig. 647); il est ventilé par la bronche segmentaire B5 *(bronche médiale).*

---

(1) Article et ouvrages à consulter : G. Scannel et E. Boyden : Segments of right upper lobe. *Journal of thoracic Surgery,* 1948, p. 232.
J. Schaepelynck : *Lobes et zones des poumons.* 1 vol. Maloine, édit., Paris, 1948.
Warembourg et Graux : *Pathologie et structure pulmonaire.* 1 vol. Masson et Cie, édit., Paris, 1953.

c) Le **lobe inférieur** *comprend cinq territoires de ventilation,* qui sont : un *segment apical inférieur,* un *segment parabronchique interne,* un *segment basal antérieur,* un *segment basal externe* et un *segment basal postérieur.*

Le **segment apical inférieur,** ou **segment de Devé-Nelson-Fowler** (6) (1), correspond à toute la partie supérieure du lobe inférieur; sa forme est celle d'une pyramide triangulaire à base postéro-externe et à arête antérieure, dirigée transversalement et généralement située un peu au-dessous du carrefour scissural (voy. : fig. 647).

Ce segment peut être parfois isolé en un lobe *(lobe de Devé-Nelson-Fowler)* par une scissure supplémentaire, la scissure sous-apicale ou dorsale moyenne (voy. : fig. 622). Ce segment est ventilé par la *bronche de Nelson* (B6) ou *première bronche dorsale inférieure.*

Du point de vue anatomique et pathologique, l'importance du segment de Nelson est grande, car il est fréquemment le siège de processus inflammatoires, voire même d'abcès du poumon; cette particularité s'explique vraisemblablement par le fait que, dans le décubitus dorsal, la bronche de Nelson s'ouvre directement sur la face postérieure du tronc bronchique principal de la pyramide basale.

Le **segment parabronchique interne** (7), ou **segment paracardiaque (segment infracardiaque** de certains auteurs), ou **segment basal interne,** occupe la face interne ou médiastinale, ainsi que la base du poumon droit, en avant du ligament triangulaire; parfois, il peut être séparé des autres segments par des scissures incomplètes *(lobe paracardiaque)*; il présente la forme d'un segment de cône à sommet hilaire et à base inférieure (voy. : fig. 621 *B*); il est ventilé par la *parabronche interne de Lucien* ou *bronche paracardiaque* (B7).

Le **segment basal antérieur** (8) est situé dans la pyramide basale au-dessous et en arrière de la grande scissure. Il est principalement apparent sur la face externe et antérieure du lobe. Il est ventilé par la *bronche basale antérieure* ou *bronche ventro-basale* (B8).

Le **segment basal externe** (9) est un des plus volumineux du lobe inférieur; sous-jacent au segment de Nelson, il correspond à la partie postéro-latérale de la pyramide basale; il est ventilé par la *bronche basale externe* ou *bronche latéro-basale* (B9).

Le **segment basal postérieur** (10) est le plus volumineux du lobe inférieur, il représente à lui seul environ le quart de la pyramide basale; situé à la partie postérieure du lobe inférieur, il occupe la gouttière latéro-vertébrale : c'est ce segment qui constitue la majeure partie de la paroi latérale du médiastin postérieur. Il est ventilé par la *bronche basale postérieure,* ou *bronche termino-basale* (B10), qui représente la continuation vers la base du poumon du tronc bronchique principal.

2. — *Poumon gauche.*

En ce qui concerne la ventilation pulmonaire, nous savons que le lobe supérieur du poumon gauche est subdivisé en *deux parties* : l'une, *supérieure,* le *culmen* ou portion culminale; l'autre, *inférieure,* qui correspond à la *lingula (pars lingularis)*; la première est équivalente du lobe supérieur à droite et la seconde du lobe moyen.

a) Le **culmen** comprend *trois segments,* qui sont : un *segment apical,* un *segment dorsal* (pour certains auteurs, ces deux zones de ventilation ne forment qu'un seul segment, dit *segment apico-dorsal*) et un *segment ventral* (2).

---

(1) Article et ouvrage à consulter : MINET, WAREMBOURG et GRAUX : Le sommet du lobe inférieur pulmonaire; étude anatomique, clinique et radiologique. *Echo médical du Nord,* novembre 1946.
LAMBERTINI et CATALANO : *Le zone polmonari. Anatomia e morphogenesi.* 1 vol. Libreria scientifica, édit., Naples, 1950.

(2) Article à consulter : E. BOYDEN et J. HARTMANN : Bronchopulmonary segments of left upper lobe. *American Journal of Anatomy,* 1946, p. 322.

Le **segment apical** (1), ou **segment apexien du lobe supérieur,** correspond au territoire ventilé par la *bronche apicale* (B1); il est identique à celui du côté droit, mais légèrement plus étendu que ce dernier en avant et en arrière (voy. : fig. 647).

Le **segment dorsal** (2) est intercalé entre la scissure et le segment apical; parmi les segments du lobe supérieur, il est le moins développé, bien qu'à la face postérieure du poumon il occupe transversalement toute l'étendue de cette face (voy. : fig. 647); il est ventilé par la *bronche dorsale supérieure* (B2).

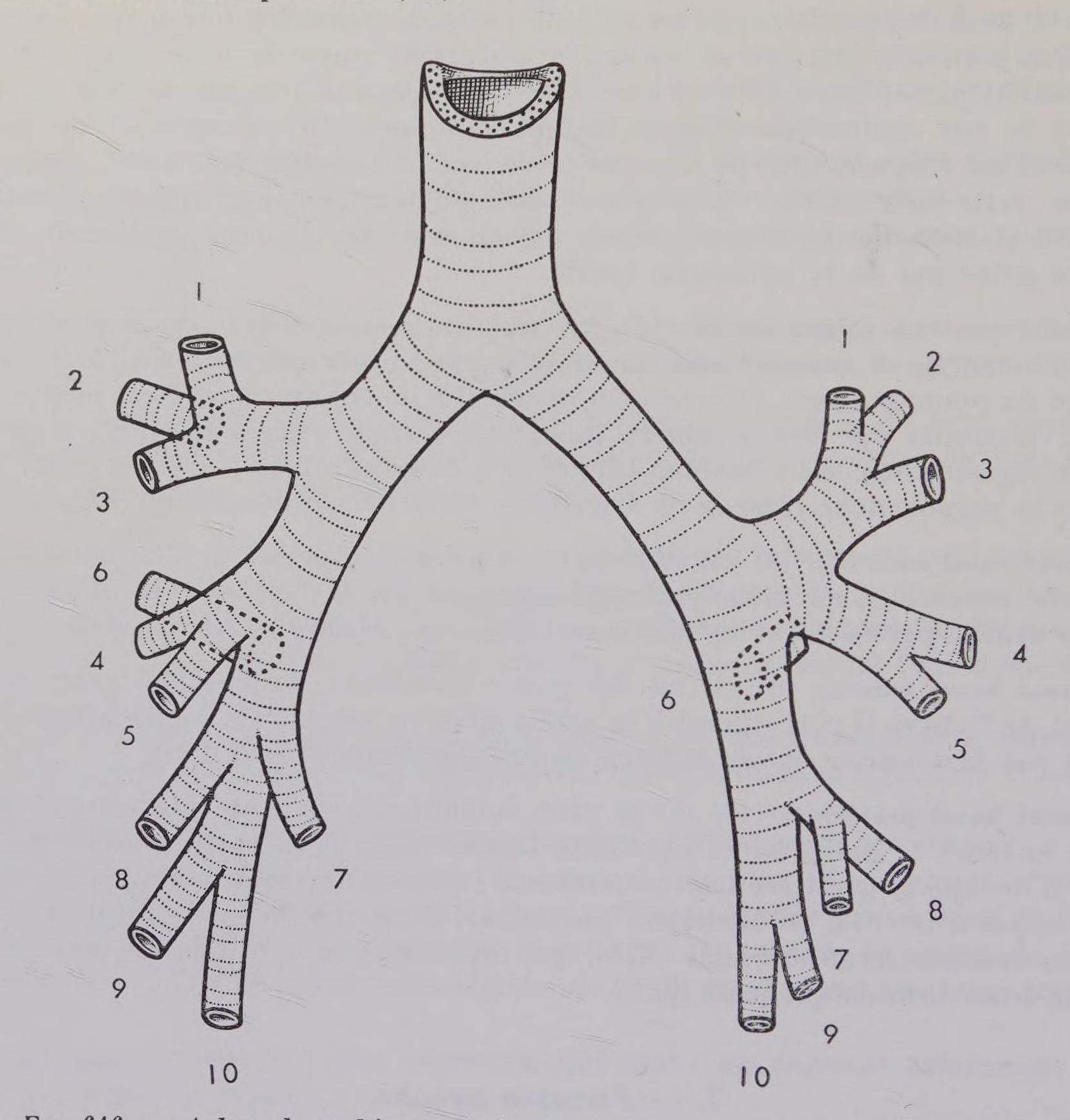

Fig. 646. — *Arbres bronchiques droit et gauche, vue antérieure* (schématique). Les chiffres placés en regard de chaque bronche segmentaire indiquent les zones correspondantes de la segmentation pulmonaire (voy. fig. 647).

Le **segment ventral** (3) est un des segments les plus volumineux du poumon gauche. Il est encastré à la manière d'un coin entre la lingula et les segments apical et dorsal.

A la face externe du poumon, le plan intersegmentaire ventro-lingulaire semble prolonger la base du segment de Nelson; il est ventilé par la *bronche ventrale supérieure* (B3) (voy. : fig. 647).

b) La **lingula** comprend *deux segments* superposés : un *segment lingulaire supérieur* et un *segment lingulaire inférieur.*

Le **segment lingulaire supérieur** (4) est représenté par une lame du parenchyme pulmonaire, sous-jacente au segment ventral; il est ventilé par la *bronche lingulaire supérieure* (B4).

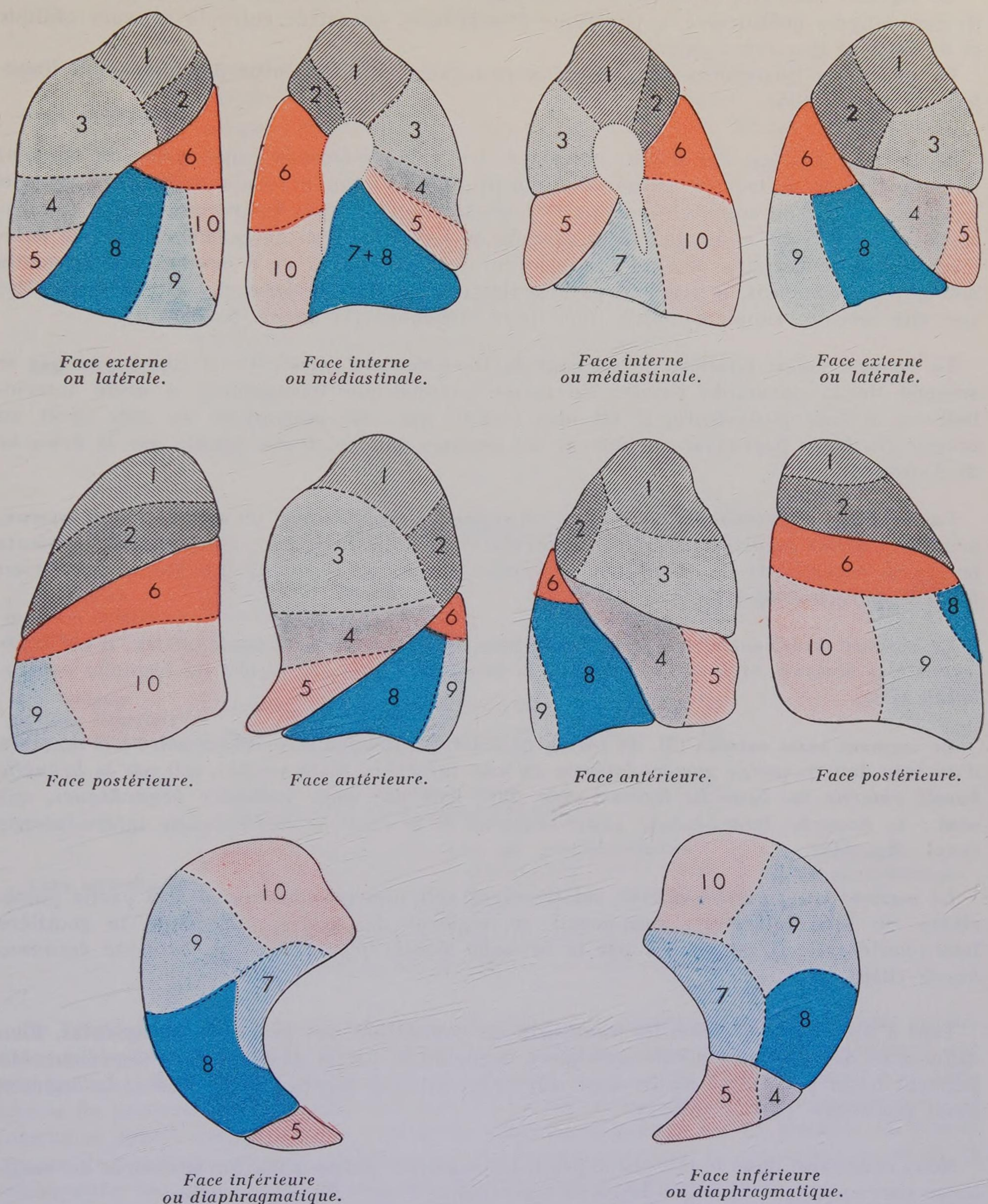

FIG. 647. — *Segmentation pulmonaire.*
Les chiffres indiquent les territoires de ventilation pulmonaire correspondant aux divisions de l'arbre bronchique (bronches segmentaires) (schématique).

Le **segment lingulaire inférieur** (5), sous-jacent au précédent, est représenté par une zone de parenchyme pulmonaire, prismatique triangulaire, encastrée entre la scissure oblique et le segment lingulaire supérieur.

Le processus linguiforme appartient à ce segment qui est ventilé par la *bronche lingulaire inférieure* (B5).

c) Le **lobe inférieur** comprend, comme à droite, *cinq segments,* qui sont : un *segment apical inférieur,* un *segment parabronchique interne,* un *segment basal antérieur,* un *segment basal externe* et un *segment basal postérieur*; toutefois, il faut tenir compte que la naissance, par un tronc commun, de la bronche paracardiaque et de la bronche basale antérieure a incité certains auteurs à considérer les segments 7 et 8 comme des segments communs; néanmoins, le segment paracardiaque peut, dans certains cas, être individualisé par une scissure supplémentaire *(lobe paracardiaque)* (1) (voy. : fig. 621 *A*).

Le **segment apical inférieur** ou **segment de Devé-Nelson-Fowler** (6), est représenté par le sommet de la pyramide basale; de forme prismatique triangulaire, à arête interlobaire et à base postérieure, il est plus étendu que son homonyme du côté droit au niveau des faces postérieure et interne du poumon gauche. Il est ventilé par la *bronche de Nelson* (B6).

Le **segment parabronchique interne** (7), ou **segment paracardiaque,** ou **segment basal interne,** occupe la partie médiastinale rétro-ligamentaire du lobe inférieur; c'est un des segments les moins volumineux de ce lobe. Il est ventilé par la *parabronche interne de Lucien* ou *bronche paracardiaque* (B7).

Le **segment basal antérieur** (8) présente une forme prismatique triangulaire, il est sous-jacent à la scissure et il est ventilé par la *bronche basale antérieure* ou *bronche ventro-basale* (B8).

Le **segment basal externe** (9), de forme prismatique triangulaire, est encastré à la manière d'un coin dans la partie postéro-latérale du lobe inférieur. Il est ventilé, soit par la *bronche basale externe,* ou *bronche latéro-basale* (B9), soit par *deux rameaux bronchiques,* qui sont : la *bronche latéro-basale supéro-externe* et la *bronche latéro-basale inféro-interne* (voy. : fig. 640).

Le **segment basal postérieur** (10), relativement volumineux, correspond à la partie postérieure du lobe inférieur ; sous-jacent au segment de Nelson, il occupe la gouttière latéro-vertébrale. Il est ventilé par la *bronche basale postérieure* ou *bronche termino-basale* (B10).

Tant à droite qu'à gauche, les territoires de ventilation des bronches subapicales, bien différentes des systèmes parabronchiques, occupent la partie postérieure et supérieure du segment basal postérieur où ils sont intercalés entre le segment de Nelson et le segment basal postérieur (voy. : fig. 643).

Nous résumons, dans le tableau ci-joint, les **segments pulmonaires** ou **territoires de ventilation** correspondant à chaque bronche segmentaire (voy. : fig. 646 et 647).

---

(1) Article à consulter : A. Soulas : Système bronchique principal. Etages bronchoscopiques et zones pulmonaires. *Annales d'oto-laryngologie,* octobre 1947, n° 10, p. 541.

I. — *Poumon droit.*

Lobe supérieur.
- Segment apical (1) → B1
- Segment dorsal (2) → B2
- Segment axillaire (Ax) → 1° PE (bronche axillaire).
- Segment ventral (3) → B3

Lobe moyen.
- Segment externe ou latéral (4) → B4
- Segment interne ou médial (5) → B5

Lobe inférieur.
- Segment apical inférieur (6) → B6 (segment de Devé-Nelson-Fowler).
- Segment paracardiaque ou parabronchique interne (segment basal interne) (7) → B7
- Segment basal antérieur (8) → B8
- Segment basal externe (9) → B9
- Segment basal postérieur (10) → B10

II. — *Poumon gauche.*

Culmen (portion culminale du lobe supérieur)
- Segment apical (1) → B1
- Segment dorsal (2) → B2
- Segment ventral (3) → B3

} Segment apico-dorsal (1 + 2).

Lingula (portion lingulaire du lobe supérieur)
- Segment lingulaire supérieur (4) → B4
- Segment lingulaire inférieur (5) → B5

Lobe inférieur.
- Segment apical inférieur (6) → B6 (segment de Devé-Nelson-Fowler).
- Segment paracardiaque ou parabronchique interne (segment basal interne) (7) → B7
- Segment basal antérieur (8) → B8

} Segment ventro-paracardiaque (7 + 8).

- Segment basal externe (9) → B9
- Segment basal postérieur (10) → B10

De l'exposé précédent, il résulte que les *territoires de ventilation* du parenchyme pulmonaire permettent l'isolement dans le lobe, d'une partie du poumon, aérée normalement par une bronche déterminée, dite *bronche segmentaire,* et que cette partie apparaît à la périphérie du poumon sous la forme de *segments*; parmi ceux-ci, les segments parabronchique interne et apical ont tendance à s'isoler en lobe, partiellement ou en totalité; en conséquence, le poumon doit être considéré comme la *résultante* de la *juxtaposition* et de la *coalescence* des zones parenchymateuses correspondant à des segments.

Si l'on compare entre eux les poumons droit et gauche du triple point de vue de leur *fissuration (scissures),* de leur *ramescence bronchique* et de leur *segmentation,* on serait tenté de croire, qu'ils sont très nettement dissemblables; depuis la conception d'Aéby (1880) sur la description des éléments constitutifs des poumons, il a régné, pendant longtemps, une certaine confusion dans l'esprit des anatomistes, qui ont attribué une importance manifestement exagérée aux rapports qui existent entre la division bronchique et la division artérielle.

Cette classification ancienne des bronches en *bronches épartérielles* et *bronches hypartérielles,* fondée sur un simple rapport topographique, est une erreur de base qui consacra l'asymétrie des deux poumons, le lobe supérieur droit n'ayant pas d'équivalent à gauche par suite de la distribution de la bronche épartérielle; mais nos connaissances actuelles sur la *lobation,* la *distribution bronchique* et la *segmentation pulmonaire* nous permettent d'affirmer que si, de prime abord et par un simple examen morphologique, les deux poumons sont *asymétriques* par l'inégalité du nombre des scissures, partant des lobes, *cette asymétrie n'est qu'apparente.*

Si l'on fait l'*analyse,* puis la *synthèse* de la *distribution bronchique* et des *territoires de ventilation pulmonaire* (1), à droite et à gauche, on peut affirmer que les deux poumons apparaissent sensiblement identiques, avec la même distribution bronchique segmentaire et le même nombre de segments (classés de un à dix), et pour s'en rendre compte, il suffit de jeter un coup d'œil sur les tableaux des pages 1076 et 1087 et sur la figure 647, qui représente les territoires segmentaires de la surface des poumons; mais le lobe supérieur du poumon gauche doit être considéré comme étant subdivisé en deux parties par un plan intersegmentaire culmino-lingulaire; l'une, supérieure, appelée *culmen,* est l'équivalent du lobe supérieur droit; l'autre, la *lingula (pars lingularis),* est l'équivalent du lobe moyen droit; ainsi le *lobe supérieur gauche* apparaît comme un *lobe de sommation* qui, par sa distribution bronchique et sa segmentation, équivaut à la somme des lobes supérieur et moyen du poumon droit.

Malgré tout, et en l'absence de toute scissure supplémentaire, on est en droit de dire que certains caractères permettent de différencier et d'opposer les lobes ou leurs équivalents dans les poumons droit et gauche; ce sont :

a) L'*inégalité de volume et d'importance* de certains segments homonymes (voy. : fig. 647).

b) Les *phénomènes de concrescence* que l'on observe normalement à gauche par suite de la naissance par un tronc commun (tronc ventro-paracardiaque) de la bronche basale antérieure et de la parabronche interne, particularité due à la présence du cœur à ce niveau, et la constitution de *troncs communs* aux lobes supérieurs (tronc apico-dorsal).

c) La *dislocation bronchique segmentaire* que l'on peut observer, en particulier, au niveau du segment basal externe gauche.

d) L'*isolement,* sous forme de bronches segmentaires, partant de segments *d'un territoire parabronchique,* que l'on peut observer au niveau du lobe supérieur droit (*bronche axillaire* et *territoire axillaire,* Ax) (voy. : fig. 622).

Quoi qu'il en soit, chaque segment ou zone pulmonaire correspond à des territoires du parenchyme pulmonaire, autonomes avec pédicules broncho-vasculaires propres, séparés par des cloisons conjonctivo-élastiques *(plans intersegmentaires)* que l'on doit considérer comme l'équivalent de scissures; de telle sorte qu'en l'absence de scissures, les lobes deviennent des *segments* et, réciproquement, toute portion du parenchyme pulmonaire isolée par des scissures devient un *lobe.*

A droite comme à gauche, le poumon est donc *trilobé* (bilobé d'apparence à gauche) et l'on peut considérer dans chaque poumon *trois étages lobaires* (2), qui sont :

a) Un **étage supérieur** (lobe supérieur droit et culmen à gauche) qui est normalement *trizoné* ou *trisegmentaire,* avec des segments apical (1), dorsal supérieur (2) et ventral supérieur (3) ventilés respectivement par des bronches segmentaires issues de la bronche lobaire supérieure à droite et du tronc ascendant ou culminal à gauche.

---

(1) Article à consulter : Breton et Tison : Zones et bronchoscopie. *La Semaine des Hôpitaux,* 7 décembre 1945.

(2) Ouvrage à consulter : L. Devos : Les zones pulmonaires. Etude anatomique et radiologique. La lobation et la zonation des poumons chez l'Homme et les Mammifères. *Thèse de Lille,* 1938.

b) Un **étage moyen** qui correspond au lobe moyen à droite et à la lingula à gauche, *bizoné* ou *bisegmentaire* (4 et 5), ventilé par la bronche lobaire moyenne à droite et par le tronc descendant ou lingulaire à gauche *(bronchus lingularis)*.

c) Et un **étage inférieur** qui correspond au lobe inférieur, il comprend *cinq zones* ou *segments* (6, 7, 8, 9 et 10) ventilés par les bronches segmentaires issues tant à droite qu'à gauche du tronc bronchique de la pyramide basale (voy. : fig. 646 et 647).

CONSTITUTION ANATOMIQUE ET STRUCTURE DES BRONCHES INTRA-PULMONAIRES

Indépendamment de leur calibre plus petit, les bronches intra-pulmonaires se distinguent des bronches extra-pulmonaires par leur forme. Elles sont en effet franchement cylindriques, alors que les bronches extra-pulmonaires sont, comme la trachée, aplaties sur

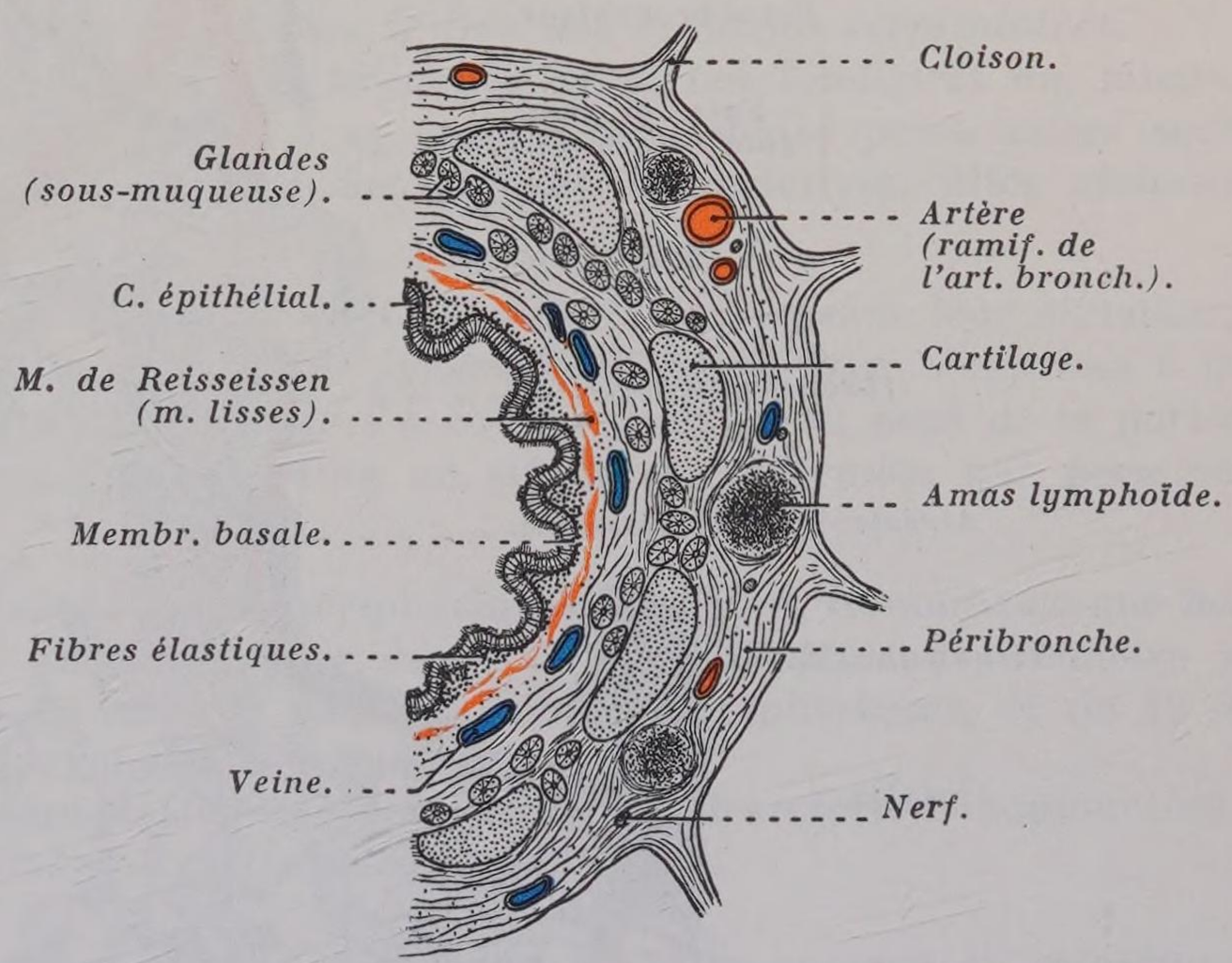

FIG. 648.
Constitution anatomique d'une bronche cartilagineuse vue sur une coupe transversale (schématique).

leur face postérieure; d'autre part, elles en diffèrent également par l'aspect et la disposition de leurs cartilages; dans les bronches intra-pulmonaires, les cartilages ne présentent plus l'aspect d'anneaux comme au niveau de la trachée et des bronches extra-pulmonaires; ce sont des plaques cartilagineuses, irrégulières, aplaties, disséminées sans ordre sur le trajet de l'arbre bronchique; par endroits, certaines pièces cartilagineuses présentent encore la forme de segments d'anneaux; ces pièces cartilagineuses s'espacent de plus en plus à mesure que la bronche diminue de calibre; sur les petites bronches, elles sont représentées par des lamelles plus petites et plus espacées; mais elles disparaissent dans les bronches de un millimètre de diamètre, et ne s'observent jamais sur les bronches intra-lobulaires (voy. : fig. 650).

Du point de vue structural (1), les bronches sont constituées par *trois tuniques* qui sont, de dehors en dedans : *a)* une *tunique externe, fibro-chondrale,* constituée par les pièces cartilagineuses (cartilage hyalin) et par une *adventice* formée par du tissu conjonctivo-élastique appelé *péribronche*

(1) Ouvrages à consulter : A. POLICARD et P. GALY : *Les bronches.* 1 vol. Masson et Cie, édit., Paris, 1945.
BARIÉTY, PAILLAS et LÉVY : *La trachée et les bronches cartilagineuses.* 1 vol. Masson et Cie, édit., Paris, 1951.

dans laquelle cheminent des vaisseaux bronchiques, des lymphatiques et des nerfs broncho-pulmonaires; au niveau des hiles (hile du segment, hile du lobule), la péribronche se continue sans ligne de démarcation avec les cloisons conjonctivo-élastiques intersegmentaires ou interlobulaires; la péribronche renferme également de nombreux amas lymphoïdes (voy. : fig. 648); chez l'adulte, elle renferme aussi de fines particules minérales : ce sont les *grains* ou *particules anthracoïdes*; *b)* une *tunique moyenne, musculaire lisse,* constituée principalement par des fibres circulaires : ce sont les

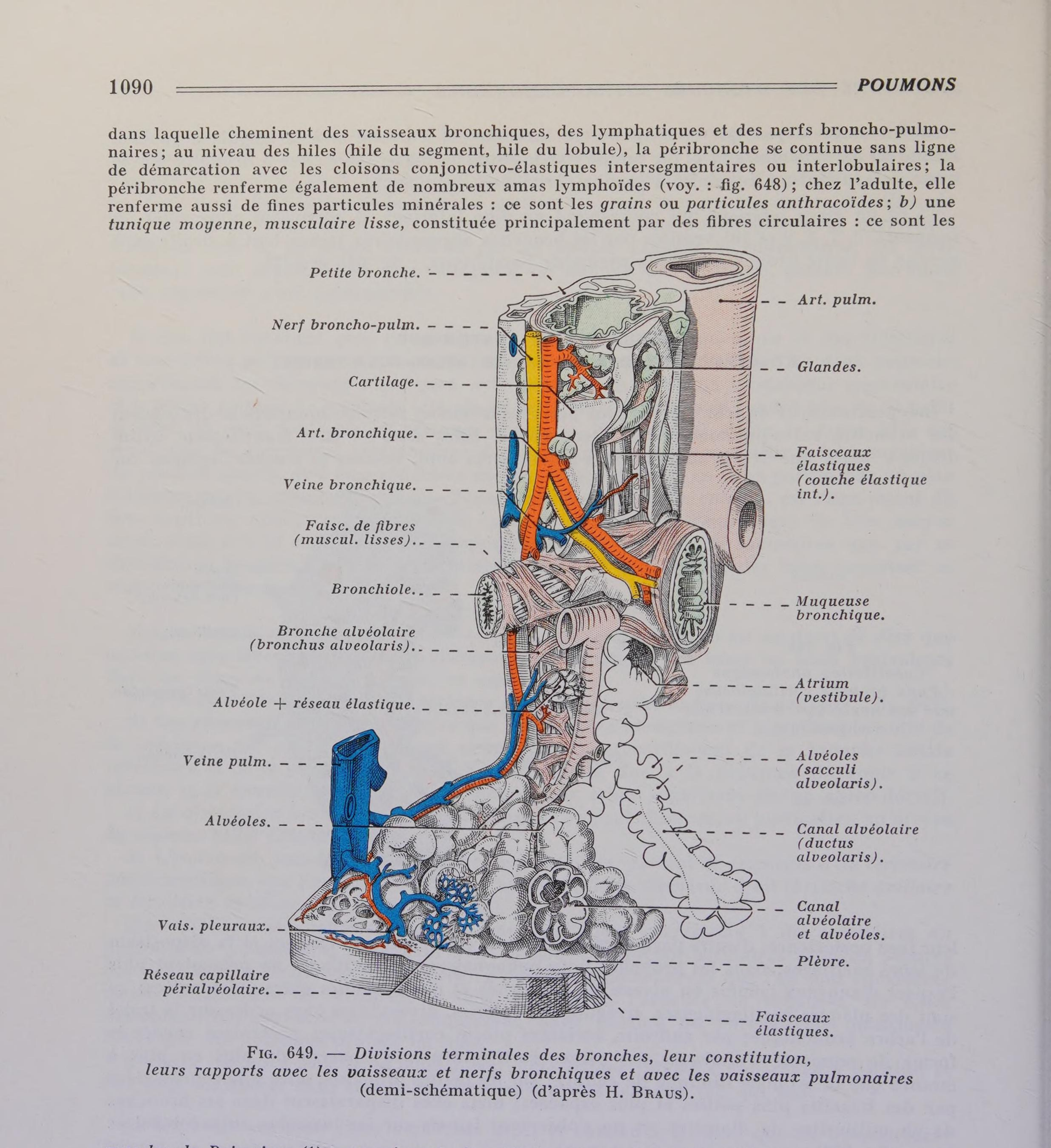

FIG. 649. — *Divisions terminales des bronches, leur constitution, leurs rapports avec les vaisseaux et nerfs bronchiques et avec les vaisseaux pulmonaires* (demi-schématique) (d'après H. BRAUS).

muscles de Reisseisen (1); ceux-ci sont plus développés sur les petites bronches (bronches interlobulaires) que sur les bronches de distribution; entre la couche des cartilages et la tunique musculaire, il existe une nappe de tissu celluleux lâche, appelée *sous-muqueuse,* qui renferme de nombreuses glandes séro-muqueuses, dites *glandes bronchiques* (voy. : fig. 648); *c)* et une *muqueuse,* plissée longitudinalement, qui comprend : α) un *chorion,* conjonctivo-élastique, et des nodules lymphoïdes qui disparaissent dans les bronches intra-lobulaires; le tissu lymphoïde est particulièrement abondant dans les moyennes bronches où il constitue la *couche lymphoïde sous-épithéliale*; β) une *couche élastique (couche élastique interne),* formée de fibres élastiques groupées en faisceaux

(1) Histologiste allemand (1778-1828).

longitudinaux à section triangulaire, arrondie ou aplatie (à la coupe) : ce sont ces faisceaux qui déterminent les *plis* de la muqueuse observés sur la surface interne des bronches (voy. : fig. 648 et 649) ; γ) et un *épithélium cilié,* qui est du type cylindrique stratifié dans les bronches présentant un squelette cartilagineux, du type cylindrique simple avec nombreuses cellules caliciformes dans les bronchioles dépourvues de pièces cartilagineuses, et du type cubique simple dans les bronchioles terminales (Bouin). Le mouvement des cils vibratiles est dirigé de bas en haut, c'est-à-dire des bronchioles terminales vers le larynx.

***

LOBULE PULMONAIRE

Le *lobule pulmonaire* (1) est une petite masse polyédrique, à parois élastiques et contractiles, appendue à la bronchiole terminale, et dont la cavité se remplit d'air à chaque inspiration. Sa surface extérieure, godronnée, très étendue, est entourée de tissu conjonctif; celui-ci sert de substratum anatomique aux vaisseaux de l'hématose : c'est l'*unité anatomique, histologique et physiologique du poumon, le lieu des échanges respiratoires.*

Suspendus aux ramifications terminales des bronches (bronches lobulaires ou, mieux, sus-lobulaires) comme les grains d'un raisin à sa grappe, les lobules pulmonaires sont adossés les uns aux autres, unis entre eux par des cloisons conjonctives, dites *cloisons interlobulaires (septa interlobularia).*

Leur **nombre** est indéterminé. Ils affectent des **formes** variables suivant leur situation; ceux de la *périphérie* (corticalité) ont une forme pyramidale, et leur base s'exprime à la surface du poumon par de petits champs réguliers à contour polygonal; ceux de la *partie centrale* ont un aspect polyédrique à quatre, cinq ou six faces, déformées par pression réciproque.

Leurs **dimensions** sont variables; les lobules périphériques sont plus volumineux que les lobules centraux; les dimensions moyennes sont de 10 à 15 millimètres de diamètre à la base, pour 20 à 25 millimètres de hauteur pour les lobules périphériques, et de 10 à 15 millimètres de diamètre pour les lobules centraux.

Les lobules pulmonaires sont séparés les uns des autres par des cloisons conjonctivo-élastiques appelées *cloisons interlobulaires (septa interlobularia).*

Constitution anatomique. — Chaque lobule pulmonaire est un *poumon en miniature* et, pour bien comprendre sa constitution, il faut l'envisager suivant une coupe passant par son axe.

Au sommet ou hile du lobule, la bronche, dite *bronche sus-lobulaire,* accompagnée d'une branche de l'artère pulmonaire, pénètre dans le lobule; très légèrement flexueuse, elle suit approximativement un trajet axial dans ce dernier.

Dans la première moitié de son trajet intra-lobulaire, la *bronche intra-lobulaire* abandonne quelques collatérales, puis elle se bifurque en deux branches vers la partie centrale du lobule; chacune de ces branches se ramifie à son tour cinq ou six fois de suite, pour donner finalement de fines *bronchioles terminales,* ou *bronches acineuses,* terme ultime de la division bronchique, et dont l'ensemble constitue le *panache terminal* (Laguesse et d'Hardiviller) (voy. : fig. 651) (2).

Les bronchioles terminales sont au nombre de soixante à cent par lobule.

Les *bronchioles terminales,* dites *bronchioles respiratoires* (terme impropre, car il préjuge d'une fonction qui n'est pas certaine au niveau de cette catégorie de bronches, la déno-

---

(1) Ouvrage à consulter : MILLER : *The Lung.* 1 vol., 3e édit. Charles Thomas, édit., Springfield, 1950.

(2) Articles à consulter : C. OGAWA : The finer ramifications of the human lung. *American Journal of Anatomy,* 1920, p. 315.

H. WILSON : The terminals of the human bronchiole. *American Journal of Anatomy,* 1922, p. 267.

mination de *bronches de transition* étant préférable) (Policard), donnent naissance, en se divisant, à des « *conduits alvéolisés* », dits *canaux alvéolaires (ductuli alveolares).*

Chaque *canal alvéolaire (ductulus alveolaris)* possède une paroi très mince, d'aspect godronné, de nature épithéliale; il est généralement plusieurs fois bifurqué, et dans le canal s'ouvrent de petites dilatations sacciformes appelées *alvéoles (sacculi alveolares)*, à la manière des cellules qui s'ouvrent sur le corridor d'une prison (Policard).

Certains alvéoles communiquent avec les alvéoles voisins par de minuscules orifices de 10 à 15 μ de diamètre, appelés *pores alvéolaires,* permettant ainsi le passage de l'air d'un lobule pulmonaire à l'autre (van Allen); ils assurent la *ventilation collatérale* dans les lobes pulmonaires.

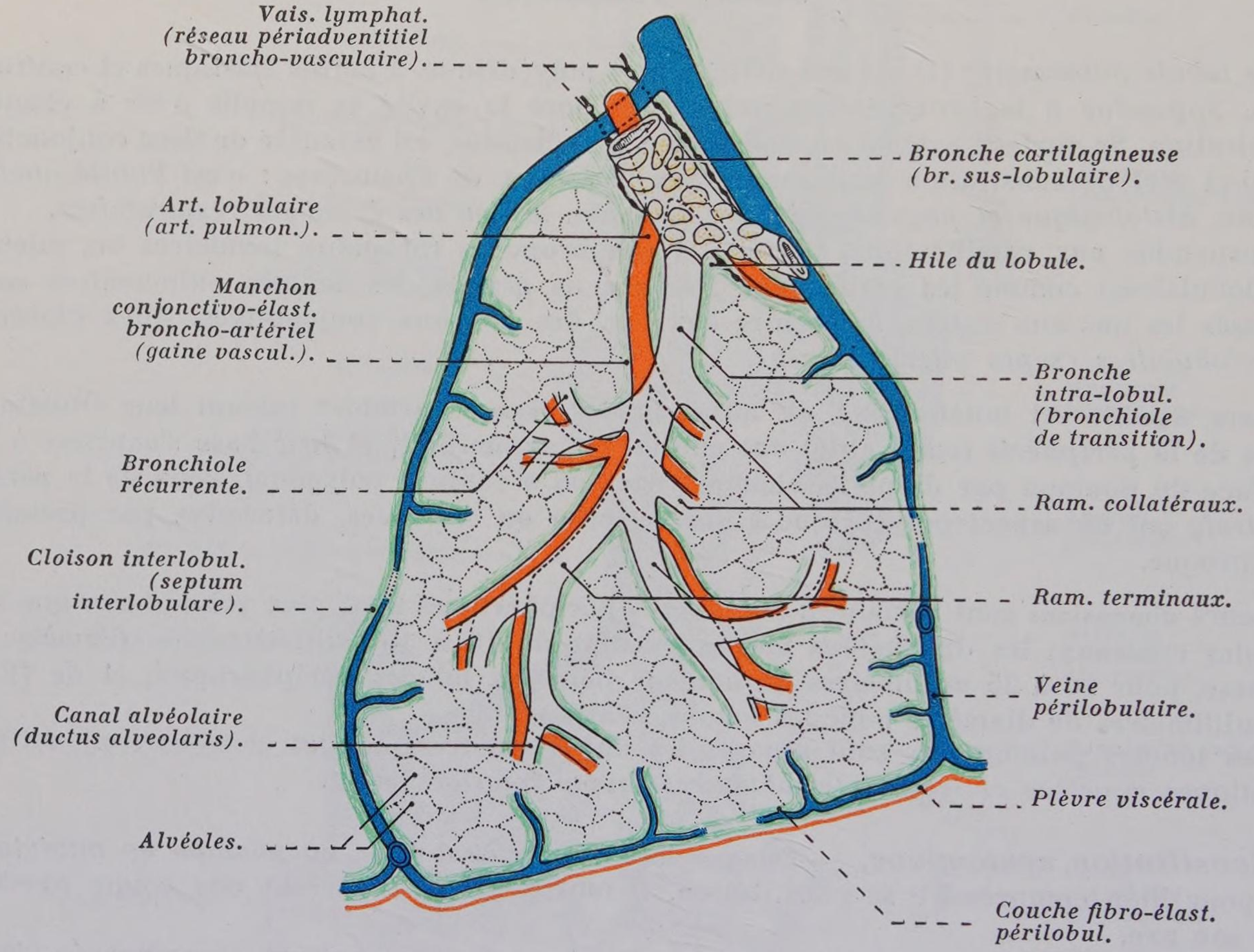

Fig. 650. — *Lobule pulmonaire* (coupe schématique).
La péribronche et ses dépendances sont représentées en vert.

Les canaux alvéolaires s'ouvrent dans une petite dilatation ampullaire de la bronchiole appelée *vestibule* ou *atrium (infundibulum de Rossignol)* (voy. : fig. 649 et 674).

L'*appareil broncho-alvéolaire* du lobule comprend *trois zones* qui sont, en allant du hile du lobule à sa base et de l'axe du lobule à la périphérie : *a)* le *troncule* ou *zone du tronc; b)* les branches collatérales ou *zone de la ramure*; *c)* et la partie alvéolisée ou *zone alvéolaire* (voy. : fig. 651).

Pour la structure et la constitution des alvéoles pulmonaires, voyez les *Traités d'Histologie* (1).

La *branche lobulaire de l'artère pulmonaire (artère lobulaire)* est une artère grêle qui

(1) Ouvrages à consulter : G. Dezest : Structure et histophysiologie des voies aérophores intra-pulmonaires. *Thèse de Bordeaux*, 1935.
A. Policard : *Le Poumon*. 1 vol., 2e édit. Masson et Cie, édit., Paris, 1955.

accompagne la bronche intra-lobulaire pour se ramifier dans le lobule (voy. : fig. 650); les artérioles acineuses qui lui font suite au niveau de la bronchiole terminale se ramifient, à la surface des acini, dans le tissu conjonctif interacineux, elles forment à ce niveau un riche réseau capillaire anastomotique, le *réseau périalvéolaire,* ou *périacineux,* où s'effectue l'hématose : d'où sa dénomination de *réseau de l'hématose*; ce réseau se continue par les branches d'origine des veines pulmonaires (voy. : fig. 649).

Ainsi, *du point de vue physiologique,* le poumon est constitué par une vaste surface épithéliale *(surface alvéolaire)* dont l'étendue est d'environ 100 centimètres carrés chez l'homme. Elle est tapissée sur une de ses faces, par le réseau capillaire de l'hématose, lequel

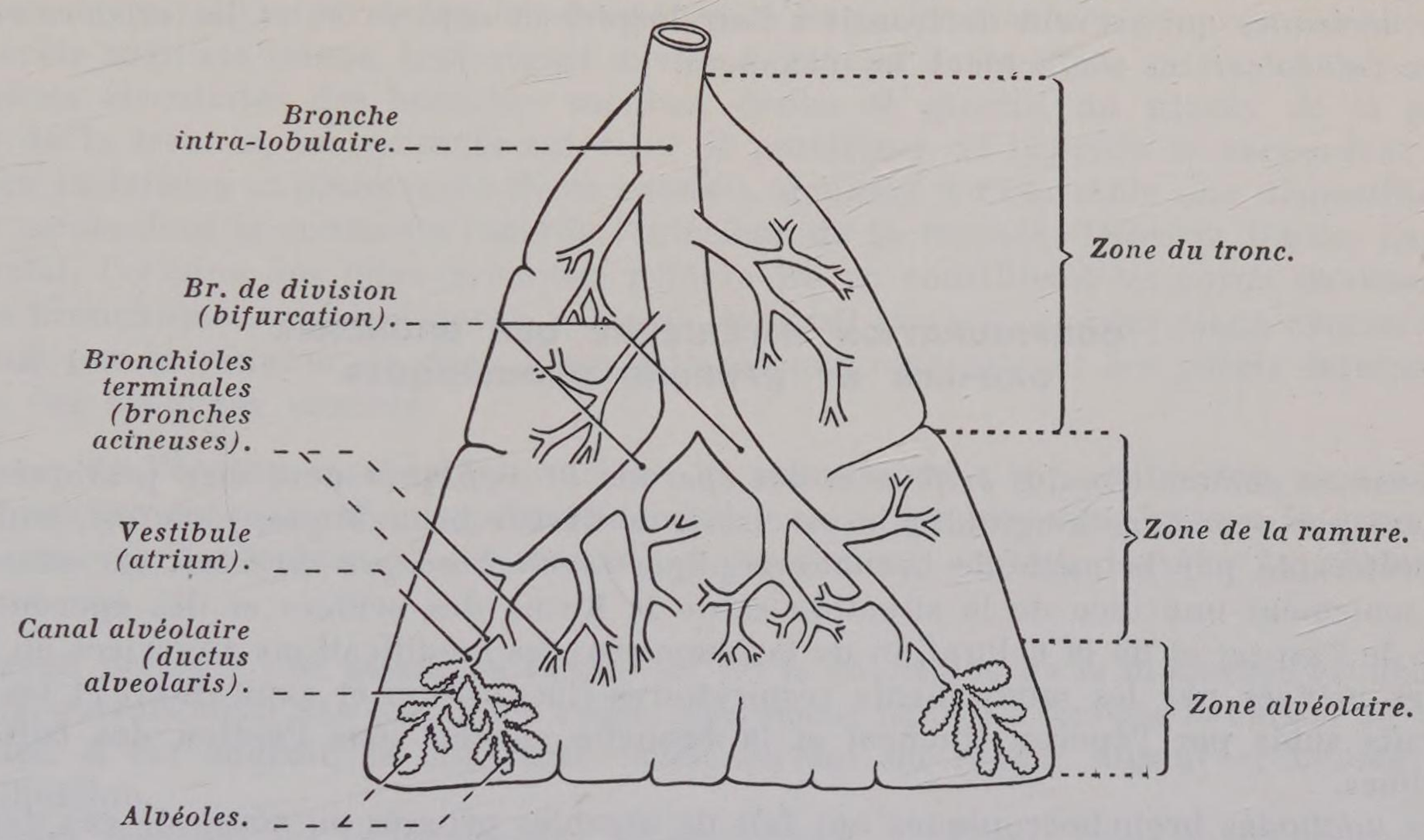

FIG. 651. — *Lobule pulmonaire* (schématique) (d'après LAGUESSE et D'HARDIVILLER).

s'appuie sur une lame conjonctivo-élastique *(membrana propria),* tandis que, sur l'autre face, elle est au contact de l'air alvéolaire.

Le lobule pulmonaire est entouré d'une couche de tissu conjonctivo-élastique *(septa interlobularia),* de laquelle partent quelques cloisons incomplètes, qui pénètrent ce dernier avec les veines d'origine, le divisant ainsi à sa périphérie en une série de petits compartiments *(lobulins de Grancher).* Cette couche conjonctivo-élastique périlobulaire appartient à la *trame du poumon* (voyez plus loin); elle est très mince et très lâche chez l'enfant, mais richement élastique; plus épaisse et plus dense chez le vieillard et chez certains sujets, où elle se charge de particules de poussières minérales *(silicose).*

Au niveau de certaines zones du parenchyme pulmonaire, les cloisons interlobulaires sont très minces, parfois même discontinues, laissant des orifices au niveau desquels les parois alvéolaires sont au contact les unes avec les autres; c'est à ce niveau que s'établissent les communications interalvéolaires par l'intermédiaire des *pores alvéolaires* (voyez précédemment).

En pénétrant le sommet du lobule, *l'artère* et la *bronche* entraînent avec elles du tissu conjonctif peu dense qui entoure la bronche intra-lobulaire et ses divisions; cette gaine conjonctive *(gaine broncho-artérielle),* toujours peu développée, n'est bien apparente qu'autour du troncule, où elle forme l'*espace conjonctif central de Charcot* (1) (voy. : fig. 650).

(1) Médecin et neurologue français (1825-1893), fut professeur à la Faculté de Médecine de Paris et médecin de la Salpêtrière.

En résumé, l'*arbre respiratoire trachéo-broncho-alvéolaire* comprend, depuis l'étage sous-glottique du larynx jusqu'à l'alvéole pulmonaire : 1° la *trachée*; 2° la *bronche souche*; 3° la *bronche lobaire*; 4° la *bronche segmentaire* (1) ; 5° la *bronche sus-lobulaire* ou *lobulaire*; 6° la *bronche intra-lobulaire*; jusqu'à son entrée dans le lobule pulmonaire le conduit bronchique est pourvu d'un squelette cartilagineux *(bronches cartilagineuses)*; il n'existe plus de cartilage sur les bronches dont le calibre est inférieur à un millimètre; 7° la *bronchiole respiratoire (bronchiolus respiratorius)* ou *bronche de transition*; 8° le *vestibule* ou *atrium*; 9° et le *canal alvéolaire (ductulus alveolaris)* avec les *alvéoles (sacculi alveolares)*.

Du point de vue histo-physiologique, on peut lui considérer *deux parties* qui sont : *a)* les *voies aériennes* qui servent de transit à l'air inspiré et expiré; *b)* et les *espaces respiratoires (alvéoles)* où s'effectuent les échanges.

*
**

CONFIGURATION INTÉRIEURE DES BRONCHES ORIFICES ET ÉPERONS BRONCHIQUES

L'examen anatomique des *orifices* et des *éperons bronchiques* peut être pratiqué sur le cadavre par ouverture longitudinale au ciseau de l'arbre bronchique; toutefois, leur étude est préférable par la méthode bronchoscopique *(bronchoscopie directe)*, car elle donne, non seulement une idée de la situation et de la forme des orifices et des éperons, mais aussi de l'aspect et de la coloration de la muqueuse, les modifications apportées au niveau de ces orifices par les mouvements respiratoires (inspiration et expiration) et les déplacements subis par l'éperon trachéal et la bronche gauche sous l'action des battements aortiques.

Les méthodes bronchoscopiques ont fait de notables progrès au cours de ces dernières années et, laissant de côté toute question d'ordre technique (position du patient au cours de la bronchoscopie, repères anatomiques nécessaires à l'introduction du bronchoscope, orientation à donner à celui-ci, matériel utilisé, calibre du tube et anesthésie), elles permettent de réaliser l'*exploration endoscopique des bronches* partant *des orifices et des éperons bronchiques*.

Au cours de l'examen endoscopique des bronches, certains *repères anatomiques* méritent cependant d'être précisés.

Chez l'**adulte** de taille normale, dans la position de décubitus dorsal (cou légèrement fléchi en avant et tête en extension) : *a)* la distance comprise entre les incisives supérieures et la glotte est de 14 centimètres; *b)* la distance de la glotte à la division trachéale est de 12 centimètres à 12 cm 1/2; *c)* la longueur de la bronche souche ou bronche principale, c'est-à-dire jusqu'à la naissance de la première collatérale bronchique, est de 2 centimètres à droite et de 4 cm 1/2 à 5 centimètres à gauche (2).

Chez l'**enfant**, *entre 1 et 2 ans* : *a)* la distance entre les incisives supérieures et la glotte est de 9 centimètres; *b)* la distance entre la glotte et la terminaison de la trachée est de 3 cm 1/2.

Dans la **deuxième enfance**, c'est-à-dire chez les enfants *au-delà de 8 et 10 ans* : *a)* la distance entre les incisives supérieures et la glotte est de 10 centimètres en moyenne;

---

(1) Le segment est divisé en *sous-segments*, créant ainsi des bronches de plus petit calibre, dites *bronches sous-segmentaires*.

(2) La longueur du tube bronchoscopique pour adulte est de 45 centimètres.

b) et la distance entre la glotte et la terminaison trachéale est de 6 centimètres environ.

Disons toutefois que ces chiffres n'ont qu'une valeur toute relative et peuvent varier d'un sujet à l'autre.

Après avoir franchi la glotte (bec latéral et les cordes vocales en abduction), le bronchoscope apparaît dans la région sous-glottique, puis il est poussé dans la trachée en position médiane avec douceur et minutie, ainsi commence l'exploration des bronches et de leurs orifices; il permet en premier lieu l'examen de l'éperon trachéal et des orifices des bronches principales.

Éperon trachéal ou ***carina tracheae*** et ***orifices bronchiques*** (1). — L'éperon trachéal (on devrait dire *éperon trachéo-bronchique*) ou *carina tracheae* apparaît sous l'aspect d'une crête sagittale mince, légèrement déviée à gauche de la ligne axiale, encadrée par les orifices circulaires des bronches souches, droite et gauche. Au niveau de la partie distale de la trachée, les versants antérieur et postérieur de l'éperon se raccordent avec les faces antérieure et postérieure de ce conduit, donnant à l'ensemble une disposition en arc de cercle dont la concavité regarde l'intérieur de la trachée; l'éperon limite, dans le plan axial, l'origine des deux bronches principales en constituant les *bords internes* des orifices bronchiques; ainsi, l'éperon trachéal apparaît par voie endoscopique comme étant constitué par la réunion de deux plans adossés qui représentent les parois internes ou axiales des bronches souches.

L'**aspect** de l'éperon trachéal est variable et subordonné à sa constitution anatomique; il est franchement aigu, et cela principalement à sa partie moyenne lorsque la carina est cartilagineuse; par contre, il est mousse et légèrement arrondi lorsque la carina est membraneuse.

L'éperon présente une **coloration** rosée, qui est la coloration de la muqueuse bronchique normale, parfois aussi une coloration rosée, légèrement jaunâtre, lorsque la carina est cartilagineuse. A cet endroit, la muqueuse revêt souvent un aspect luisant et brillant par humidification.

L'éperon trachéal est influencé par la *respiration*. A chaque mouvement respiratoire, l'angle dièdre qui correspond à la *carina* varie; il augmente dans l'inspiration et diminue dans l'expiration et ses variations oscillent entre 10 et 15 degrés; enfin, dans l'inspiration, il s'abaisse légèrement (voy. : fig. 692) et cet abaissement est surtout accentué chez les sujets à respiration abdominale (Lansade). Ces variations sont dues à la combinaison de deux mouvements : d'une part, à l'écartement des bronches dans l'inspiration, et, d'autre part, à la torsion et à l'allongement de la trachée et des bronches dans l'inspiration (voy. : fig. 693 *A*).

La muqueuse de l'éperon trachéal (ainsi que la muqueuse de tous les éperons bronchiques) est une *zone réflexogène* importante, dont l'irritation par le bronchoscope peut déterminer (chez l'enfant, en particulier) soit une apnée réflexe, soit déclencher un réflexe tussigène.

Orifices des bronches souches. — Les *orifices des bronches souches* encadrent l'éperon trachéal; l'un et l'autre sont disposés dans un plan oblique qui converge vers la carina. L'orifice droit est plus large que l'orifice gauche (12 à 13 millimètres de diamètre pour l'orifice droit, 10 à 12 millimètres pour l'orifice gauche).

La direction de la bronche gauche faisant suite à son orifice bronchique est nettement plus oblique que celle de la bronche droite, d'où il résulte qu'il est plus facile de pénétrer directement dans la bronche droite que dans la bronche gauche.

Les orifices bronchiques ont un aspect régulièrement circulaire, de coloration rose

---

(1) Ouvrages à consulter : B. Lansade : Les éperons bronchiques. *Thèse de Paris*, 1946.
A. Soulas et P. Mounier-Kuhn : *Bronchologie*. 1 vol. Masson et Cie, édit., Paris, 1949.
A. Triglianos : *Atlas de bronchologie*. 1 vol. Vigot frères, édit., Paris, 1954.

foncé. Sous la muqueuse bronchique, on aperçoit par transparence des lignes arciformes régulières, superposées, de coloration blanc jaunâtre, qui correspondent aux anneaux cartilagineux des bronches souches (voy. : fig. 652-1).

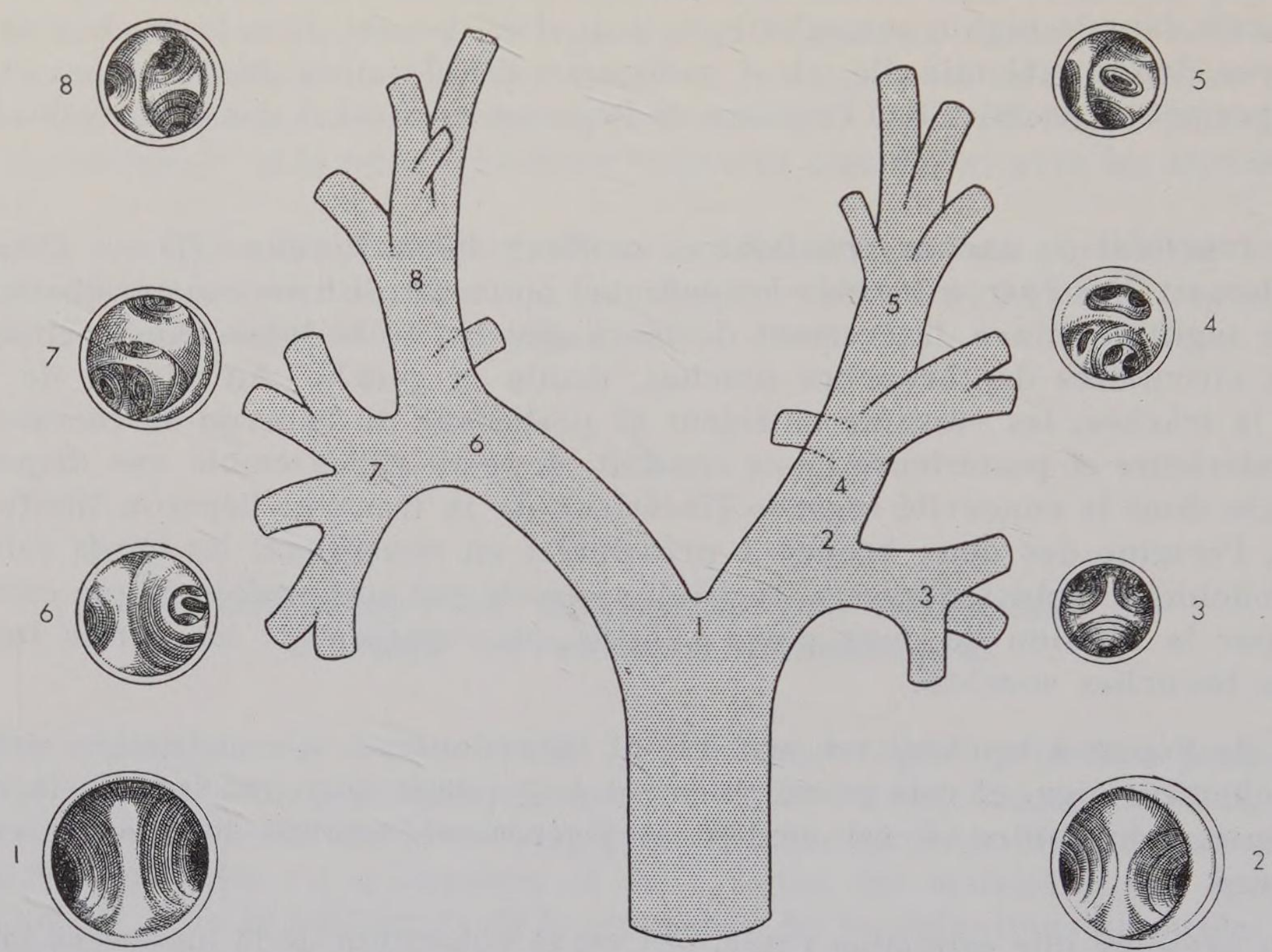

Fig. 652. — *Eperons bronchiques et images endoscopiques des divisions et des orifices bronchiques lobaires et segmentaires* (demi-schématique).

Les images endoscopiques numérotées de 1 à 8 sont celles que l'on observe à la bronchoscopie, le sujet étant couché sur le dos; elles correspondent aux emplacements des chiffres qui figurent sur la trachée et les bronches.

1, Eperon trachéal (trachéo-bronchique) et orifices des bronches souches droite et gauche.

Côté gauche

6. Division de la bronche souche gauche et éperon situé entre le tronc bronchique du lobe supérieur et celui du lobe inférieur (on aperçoit : *a)* sur 3 heures, les orifices des bronches segmentaires du lobe inférieur et immédiatement en arrière l'orifice de la bronche de Nelson; *b)* sur 9 heures, l'orifice de la bronche lobaire supérieure).

7. Orifices des bronches segmentaires du lobe supérieur et leurs éperons. (A noter le gros éperon qui sépare les bronches lobaires supérieure et inférieure et, immédiatement en arrière de cet éperon, l'orifice de la *bronchus lingularis*.

8. Orifices des bronches segmentaires du lobe inférieur et leurs éperons. (A noter l'important éperon situé entre les bronches basales externe et antérieure.)

Côté droit

2. Orifices de la bronche lobaire supérieure et de la bronche intermédiaire et éperon de l'orifice lobaire supérieur.

3. Eperons et orifices segmentaires supérieurs.

4. Orifices des bronches lobaires moyenne et inférieure et de la bronche de Nelson et éperon séparant les bronches lobaires moyenne et inférieure. (Sur la bronche lobaire moyenne on aperçoit les orifices des bronches segmentaires 4 et 5.)

5. Orifices des bronches segmentaires du tronc lobaire inférieur (l'orifice de la bronche basale interne ou paracardiaque est situé sur 9 heures).

Orifices et éperons bronchiques droits. — *L'orifice de la bronche lobaire supérieure* est apparent sur la paroi externe du tronc bronchique, il est situé généralement à 2 centimètres au-dessous de l'orifice de la bronche souche.

Un éperon oblique, généralement épais, le sépare de l'orifice de la bronche intermédiaire (voy. : fig. 652-2); ce dernier étant toujours d'un calibre supérieur à l'orifice de la bronche lobaire supérieure.

Les *orifices* (1) et *éperons des bronches segmentaires du lobe supérieur* se présentent sous des aspects différents; le plus souvent (trifurcation), les orifices bronchiques sont séparés par un éperon en forme d'*étoile à trois branches*, parfois aussi on peut apercevoir l'orifice de la bronche axillaire supérieure, donc quatre orifices (division en candélabre de la bronche lobaire supérieure) (voy. : fig. 652-3).

L'*orifice de la bronche lobaire moyenne* apparaît sur la paroi antérieure du tronc bronchique avec sa forme caractéristique dite en « *gueule de four* »; il est situé à environ 20 à 25 millimètres de l'orifice de la bronche lobaire supérieure; l'éperon bronchique qui le sépare de l'orifice de la bronche lobaire inférieure est transversal, épais, en forme de bourrelet et il rétrécit notablement le calibre de la bronche lobaire inférieure à ce niveau.

En arrière de cet éperon apparaissent : *a)* dans le versant externe de l'image endoscopique, un large orifice : c'est l'*orifice de la bronche lobaire inférieure*; *b)* et dans le versant interne, un orifice très étroit, ovalaire, à grand axe antéro-postérieur, qui corres-

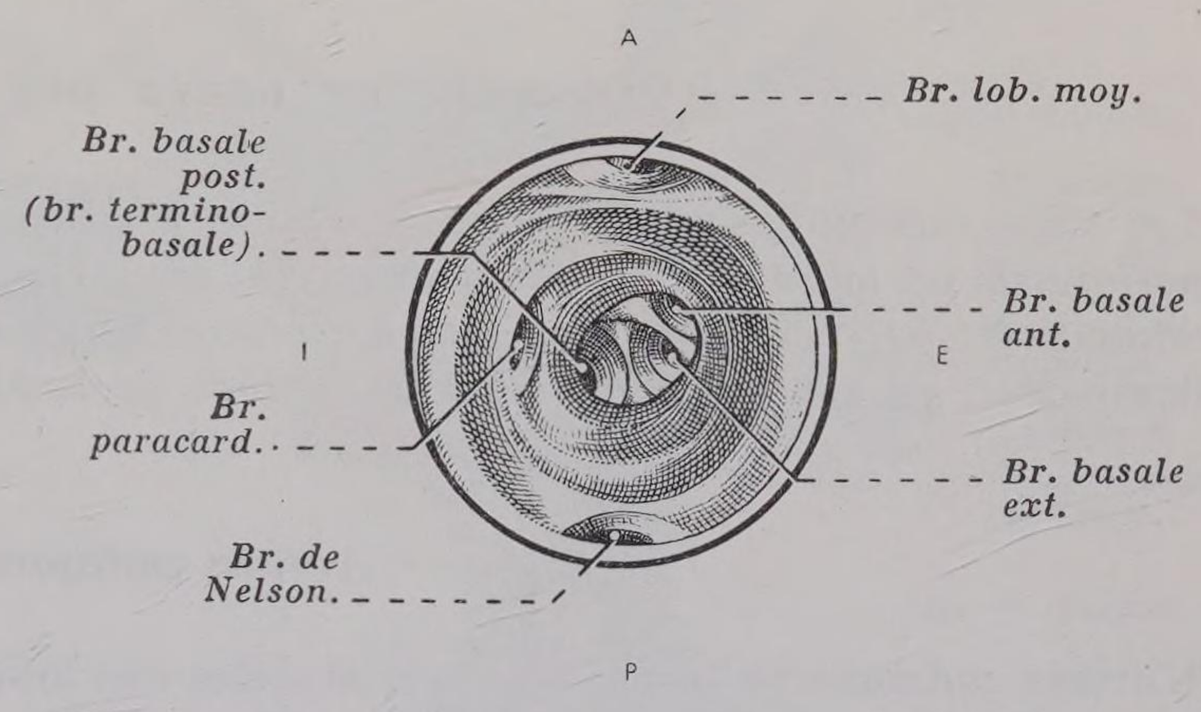

Fig. 653.

Division de la bronche lobaire inférieure droite, images bronchoscopiques et éperons bronchiques.

Les lettres *A* (antérieure), *P* (postérieure), *I* (interne) et *E* (externe) indiquent la position du tronc bronchique au cours de la bronchoscopie, le sujet étant placé en décubitus dorsal.

pond à l'*orifice de la bronche de Nelson*; un éperon vertical, mousse et arrondi, sépare cet orifice de celui de la bronche lobaire inférieure.

Il n'est pas rare d'observer, dans le fond de la bronche lobaire moyenne, les orifices des bronches segmentaires 4 et 5, séparés entre eux par un éperon vertical (voy. : fig. 652-4).

Les *orifices* et *éperons des bronches segmentaires du lobe inférieur* sont variables comme disposition et comme aspect, suivant les niveaux d'origine des bronches segmentaires. Le plus souvent, ces orifices apparaissent dans l'image endoscopique, disposés d'avant en arrière et de dehors en dedans dans l'ordre suivant : *a)* sur le versant externe : les *orifices des bronches basale antérieure, basale externe* et *basale postérieure*; *b)* et sur le versant interne, l'orifice de la parabronche interne (voy. : fig. 652-5 et 653) (2).

Orifices et éperons bronchiques gauches. — La division de la bronche souche en tronc lobaire supérieur et en tronc lobaire inférieur est située à environ 45 ou 50 millimètres de l'éperon trachéal.

Les deux orifices sont séparés par un éperon arrondi et mousse disposé sensiblement dans un plan sagittal; en dedans de l'éperon apparaît un orifice large: c'est l'*orifice lobaire*

(1) Articles à consulter : D'Hour, Y. Devin et P. Langeron : Orifices bronchoscopiques du lobe supérieur droit et anatomie bronchique. *Journal des Sciences médicales de Lille*, 12 novembre 1944, n° 28, p. 460, et *Revue de la Tuberculose*, 1946, n° 1-2, p. 36.

(2) Article à consulter : H. D'Hour, Y. Devin et J. Legrand : Orifices bronchoscopiques et anatomie bronchique des lobes inférieurs. *Journal des Sciences médicales de Lille*, 23 juillet 1944, n°15, p. 290.

inférieur et, en dehors, un orifice plus étroit, masqué en partie par la paroi supéro-externe de la bronche lobaire supérieure : c'est l'*orifice du tronc bronchique du lobe supérieur.*

Il est possible d'apercevoir, dans la bronche lobaire inférieure, les orifices des bronches segmentaires du lobe inférieur, en particulier celui de la bronche de Nelson (voy. : fig. 652-6).

Les *orifices* et *éperons des bronches segmentaires du lobe supérieur* sont situés en dehors et en arrière d'un volumineux éperon en forme de bourrelet situé à la limite des bronches du lobe supérieur et du lobe inférieur (voy. : fig. 652-7).

L'*orifice de la bronche lingulaire (bronchus lingularis)* est généralement masqué par le versant postérieur de cet éperon.

Les *orifices* et *éperons des bronches segmentaires du lobe inférieur* sont séparés par un éperon disposé dans un plan sagittal compris entre l'*orifice de la bronche basale externe* en dehors, et les *orifices du tronc ventro-paracardiaque* et *basal postérieur* en dedans (voy. : fig. 652-8).

***

VAISSEAUX ET NERFS DES POUMONS

Les vaisseaux sanguins du poumon offrent à considérer : *a)* d'une part, des *vaisseaux fonctionnels* ou *vaisseaux de l'hématose,* qui comprennent l'*artère pulmonaire* et les *veines pulmonaires*; *b)* et, d'autre part, des *vaisseaux nourriciers,* destinés au système broncho-pulmonaire : ce sont les *artères* et les *veines bronchiques.*

1. — Artère pulmonaire.

L'*artère pulmonaire* transporte aux alvéoles des lobules pulmonaires, le sang veineux du cœur droit. Issue du ventricule droit, elle se divise en *deux branches* : l'une *droite* et l'autre *gauche*; chacune de ces branches pénètre le hile du poumon correspondant, en croisant successivement la face antérieure, puis la face externe du tronc bronchique principal, pour lui devenir finalement postérieure; le croisement s'effectue à droite, au-dessous de l'origine de la bronche lobaire supérieure *(bronche épartérielle d'Aéby)*, et à gauche au-dessus de la bronche du lobe supérieur ou première bronche ventrale (voy. : fig. 394 et 654).

Pour Hovelacque, Monod et Evrard, la terminaison de l'artère est située en avant du plan bronchique (voy. : fig. 394); cette disposition est exceptionnelle; *à l'origine, les artères pulmonaires sont prébronchiques; à leur terminaison, elles sont rétro- et latéro-bronchiques* (voy. : fig. 654).

Notons cependant que les *variations* dans l'origine et la distribution des artères des poumons sont nombreuses et que fréquemment l'on observe des dédoublements de troncs artériels lobaires ou segmentaires, ainsi que la présence d'*artères* dites *accessoires.*

A l'intérieur du poumon, les branches de l'artère pulmonaire se divisent en suivant, à peu de chose près, les ramifications bronchiques (1), dont elles sont satellites; cependant, certaines collatérales artérielles sont indépendantes des bronches, et cela principalement dans les lobes supérieurs (voy. : fig. 654).

Au sommet du lobule pulmonaire (hile), la *branche lobulaire (artère lobulaire)* pénètre

(1) Article et ouvrage à consulter : LUCIEN, WEBER et GRANDGÉRARD : Rapports des ramifications de l'artère pulmonaire avec le dispositif bronchique dans les poumons humains. *Comptes rendus de l'Association des Anatomistes,* 1935, p. 333.

H. FRACASSI : *Arteria Pulmonar, sus ramificaciones, sus relationes.* 1 vol., édité par l'Imprimerie de l'Université de Cordoba (R. A.), 1943.

ce dernier où elle se termine en se divisant; les *artérioles acineuses* issues de l'artère lobulaire se ramifient en un fin réseau capillaire, richement anastomosé à la surface des alvéoles pulmonaires, pour former, ainsi que nous l'avons vu précédemment, le *réseau de l'hématose* (voy. : fig. 650 et 674).

a) La ***branche droite de l'artère pulmonaire*** se porte transversalement en dehors presque horizontalement (très légèrement descendante), puis après avoir croisé la face antérieure du tronc bronchique principal, au-dessous de l'origine de la bronche lobaire

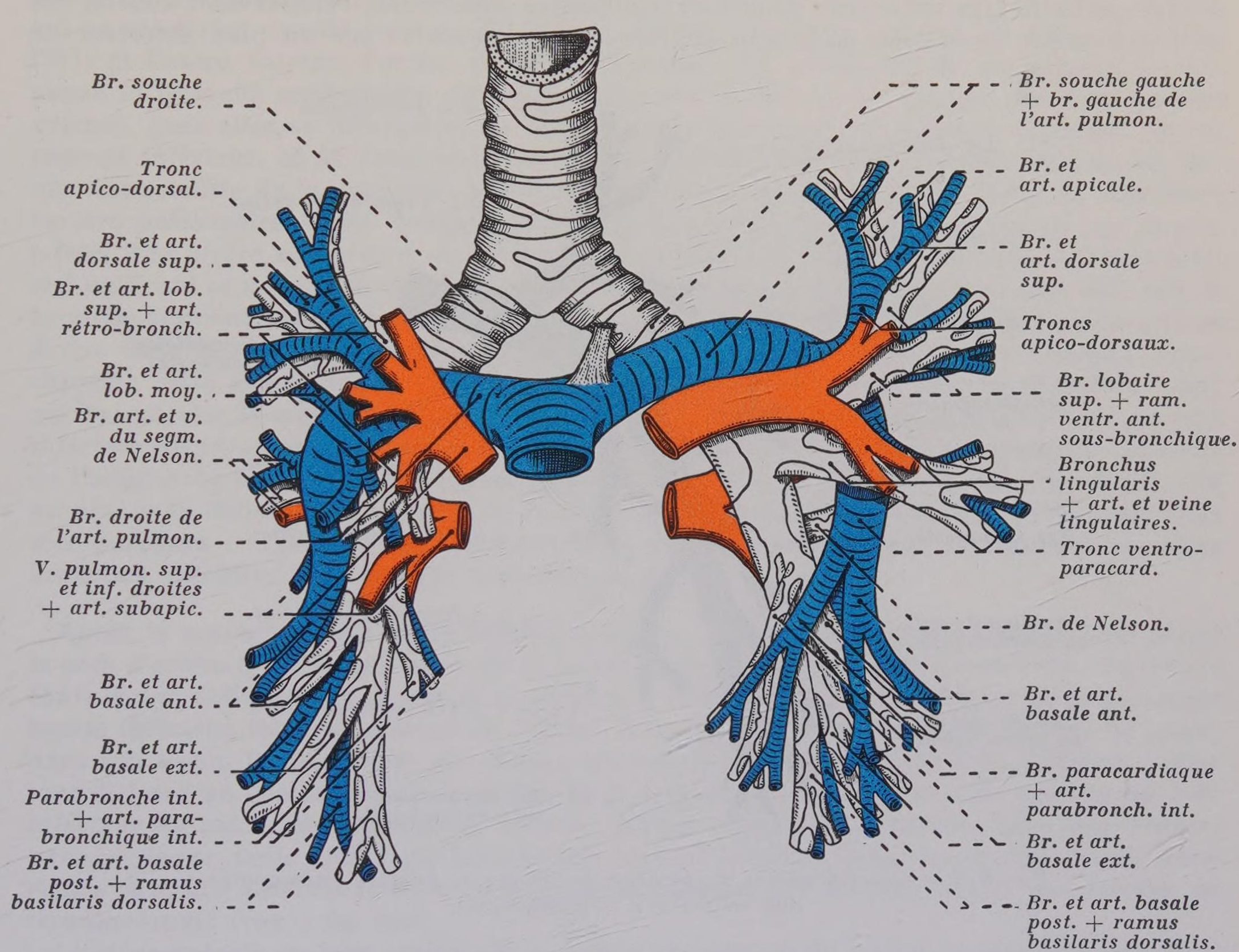

FIG. 654. — *Divisions bronchiques et artérielles et veines pulmonaires* (en rouge); *vue antérieure* (demi-schématique).

supérieure et au-dessus de la bronche lobaire moyenne elle s'incurve en devenant presque verticalement descendante; elle longe en dehors et en arrière, le tronc bronchique de la pyramide basale, en passant en dehors de la bronche de Nelson, puis elle se termine en devenant satellite de la bronche basale postérieure (voy. : fig. 654).

Dans son ensemble, la branche droite de l'artère pulmonaire décrit dans le poumon une courbe à concavité interne. Dans son trajet intra-pulmonaire, la branche droite donne naissance à des collatérales destinées aux lobes et aux segments, et celles-ci sont généralement satellites des bronches lobaires ou segmentaires; par ce fait, leur naissance est échelonnée tout au long du tronc bronchique principal.

Les *premières collatérales* sont destinées au *lobe supérieur*, elles sont généralement au nombre de *deux*: d'une part, une *artère principale du lobe supérieur* ou *artère lobaire supé-*

rieure (artère médiastinale du lobe supérieur de Cordier et Cabrol), et, d'autre part, une *artère accessoire du lobe supérieur* ou *artère rétro-bronchique d'Hovelacque (artère scissurale du lobe supérieur de Cordier et Cabrol)*.

L'*artère lobaire supérieure* est généralement représentée par un tronc volumineux (c'est la plus volumineuse collatérale de l'artère pulmonaire droite), qui se détache du versant supérieur de l'artère pulmonaire droite (parfois aussi de sa face antérieure), au point ou celle-ci croise la bronche intermédiaire; elle se dirige obliquement en haut, en dehors et en arrière en s'écartant à angle aigu du tronc artériel; dans son trajet, elle masque en grande partie la face antérieure de la bronche lobaire supérieure; relativement courte, elle se divise un peu au-dessous de la bronche lobaire supérieure et sur un plan antérieur en

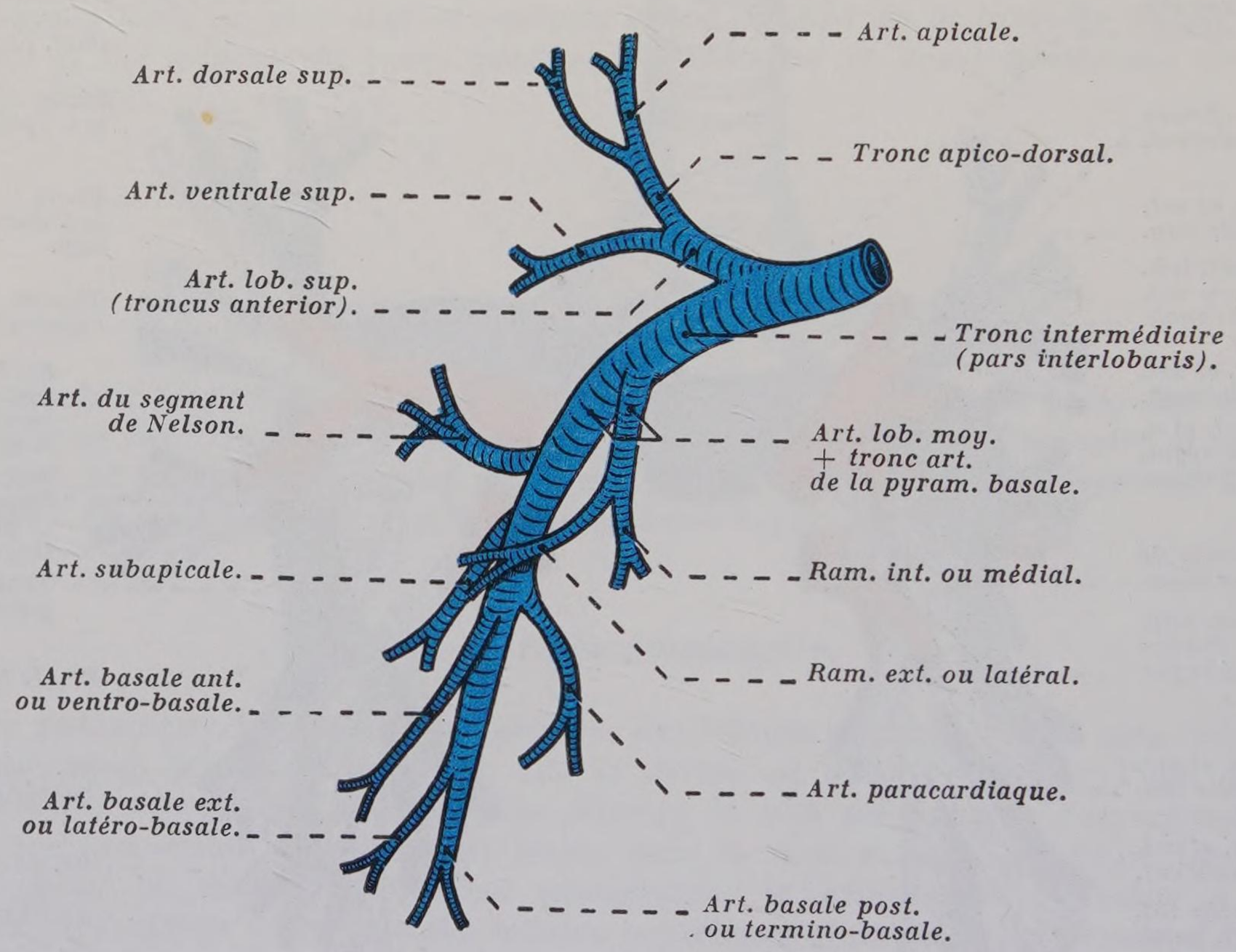

FIG. 655. — *Ramifications de la branche droite de l'artère pulmonaire, vue antérieure* (schématique).

donnant deux branches de calibre sensiblement égal, qui sont : *a)* une branche antéro-inférieure, l'*artère ventrale supérieure*, satellite de la bronche ventrale (B3) et destinée au segment ventral (S3), elle se bifurque elle-même en donnant *deux branches* : l'une antérieure, l'autre externe; de l'artère ventrale supérieure ou de sa branche externe naît parfois une artère accessoire, dite *artère dorsale centro-lobaire* (10 % des cas) (Cordier et Cabrol), qui, verticalement ascendante, devient satellite de la bronche dorsale et, partant, participe à la vascularisation du segment S2; *b)* et une branche postéro-supérieure, appelée *tronc apico-dorsal*, qui se divise lui-même en *artère apicale* verticalement ascendante et *artère dorsale supérieure*; ces deux artères suivent le même trajet que les bronches segmentaires B1 et B2 (voy. : fig. 654, 655 et 656).

Le tronc apico-dorsal peut, dans certains cas, se trifurquer en *deux artères apicales* : l'une *antérieure*, l'autre *postérieure* et une *artère dorsale supérieure* (voy. : fig. 654).

L'*artère rétro-bronchique d'Hovelacque* est inconstante, mais toutefois très fréquente; elle naît au niveau de la scissure, du versant supéro-externe de l'artère pulmonaire droite, au

point où celle-ci croise la face antérieure de la bronche intermédiaire, généralement à 15 millimètres au-dessous de l'origine de l'artère lobaire supérieure; dirigée obliquement en haut, en arrière et en dehors, elle croise inférieurement la bronche ventrale (voy. : fig. 395 et 654), puis elle se divise dans le lobe supérieur en *deux rameaux* : l'un *externe,* l'autre *postéro-supérieur,* qui suivent respectivement le trajet des rameaux correspondants de la bronche dorsale.

Les *artères* destinées au *lobe moyen* sont variables dans leur origine et leur nombre : *a)* tantôt il n'existe qu'une seule artère : c'est l'*artère lobaire moyenne* (voy. : fig. 654 et 655), qui se subdivise ensuite en *deux branches* : α) l'une, *externe,* l'*artère du segment latéral* (S4); β) l'autre, *interne,* l'*artère du segment médial* (S5); chacune de ces artères accompagne la bronche segmentaire correspondante (B4 et B5) en se plaçant sur leur versant externe, puis elles se bifurquent en donnant : la première, un rameau supérieur et un rameau inférieur, et la deuxième, un rameau externe et un rameau antéro-interne, ce dernier est satellite de la deuxième parabronche externe de Lucien; *b)* tantôt, au contraire, l'artère pulmonaire droite donne naissance à *deux artères* pour le lobe moyen : *α)* la première, dite *artère supérieure du lobe moyen,* se détache du versant inférieur du tronc artériel en avant et un peu en dehors de l'origine de la bronche lobaire moyenne; elle suit la bronche segmentaire médiale (B5) en se plaçant généralement en dehors d'elle, puis elle se divise dans la partie antérieure du lobe en deux branches satellites des rameaux bronchiques; cette artère donne parfois naissance à une *artère récurrente* (quelquefois deux) qui vascularise le segment latéral; β) la seconde, généralement plus grêle, naît du versant inférieur du tronc artériel au point où celui-ci change de direction, à un centimètre environ de l'origine de la précédente; elle se dirige obliquement en dehors, en bas et en avant; elle est placée en dehors et au-dessous de la bronche segmentaire latérale (B4) qu'elle suit dans son parcours : c'est l'*artère inféro-externe du lobe moyen*; elle se bifurque en deux branches, satellites des rameaux bronchiques de B4.

Après la naissance de l'artère lobaire moyenne, le tronc artériel pulmonaire droit prend le nom d'*artère lobaire inférieure* ou de *tronc artériel de la pyramide basale* (voy.: fig. 655 et 656); dirigé obliquement en bas et en arrière, il côtoie le tronc bronchique de la pyramide basale (bronche lobaire inférieure), autour de laquelle il décrit un quart de tour de spire; dans son trajet, il abandonne par étages, les *artères segmentaires du lobe inférieur* : c'est tout d'abord au croisement de l'origine de la bronche de Nelson, l'*artère apicale du lobe inférieur* ou *artère du segment de Nelson*; puis à quelques millimètres plus bas, l'*artère paracardiaque,* seule artère qui naît de son versant interne; enfin, les *artères basale antérieure* et *basale externe,* le tronc artériel se continuant par l'*artère basale postérieure* ou *termino-basale* (voy. : fig. 654).

L'*artère apicale du lobe inférieur,* ou *artère du segment de Nelson,* se détache de la face postérieure de l'artère lobaire inférieure, très près de son origine, elle est placée en dehors de la bronche de Nelson et légèrement sus-jacente à cette dernière; elle se dirige presque horizontalement en arrière, très courte, elle se divise le plus souvent en *trois branches, supérieure* ou *ascendante, externe* et *postérieure* ; chacune de ces branches accompagne les rameaux de trifurcation de la bronche de Nelson; parfois aussi, cette artère se bifurque en deux troncs : l'un externe, l'autre interne, plus volumineux, qui donnera naissance ultérieurement aux artères satellites de la bronche de Nelson.

Dans quelques cas, on peut observer l'existence d'une *artère accessoire,* dite *artère apicale inférieure* (parfois deux); très grêle, elle se détache tantôt directement de l'artère lobaire inférieure, tantôt d'un tronc commun avec l'artère ventro-basale (Cordier et Cabrol).

L'*artère paracardiaque,* ou *artère parabronchique interne,* naît de la face interne (parfois de la face antéro-interne) du tronc artériel de la pyramide basale. Son origine est généralement haute, entre les naissances des artères apicale du lobe inférieur et basale antérieure; relativement longue (1 cm 1/2 à 2 centimètres), elle se place tout d'abord en arrière et en

dehors de la bronche paracardiaque, puis elle suit cette dernière en se plaçant en dehors d'elle; elle se divise généralement en *deux branches terminales* : l'une *postéro-interne,* l'autre *antéro-externe,* qui accompagnent les rameaux bronchiques homonymes.

L'*artère basale antérieure,* ou *artère ventro-basale,* est destinée au segment ventro-basal, elle est unique dans la majeure partie des cas; elle se détache du versant antérieur de l'artère lobaire inférieure, puis elle suit le versant externe de la bronche basale antérieure; généralement courte, elle se divise en *deux branches* : l'une *externe,* l'autre *antéro-interne,* cette dernière accompagne la quatrième parabronche externe de Lucien; parfois, mais plus rarement, il existe *deux artères ventro-basales* : l'une *supérieure,* l'autre *inférieure*; l'inférieure étant toujours plus grêle que l'autre.

L'*artère basale externe* est, comme la précédente, unique dans la majeure partie des cas;

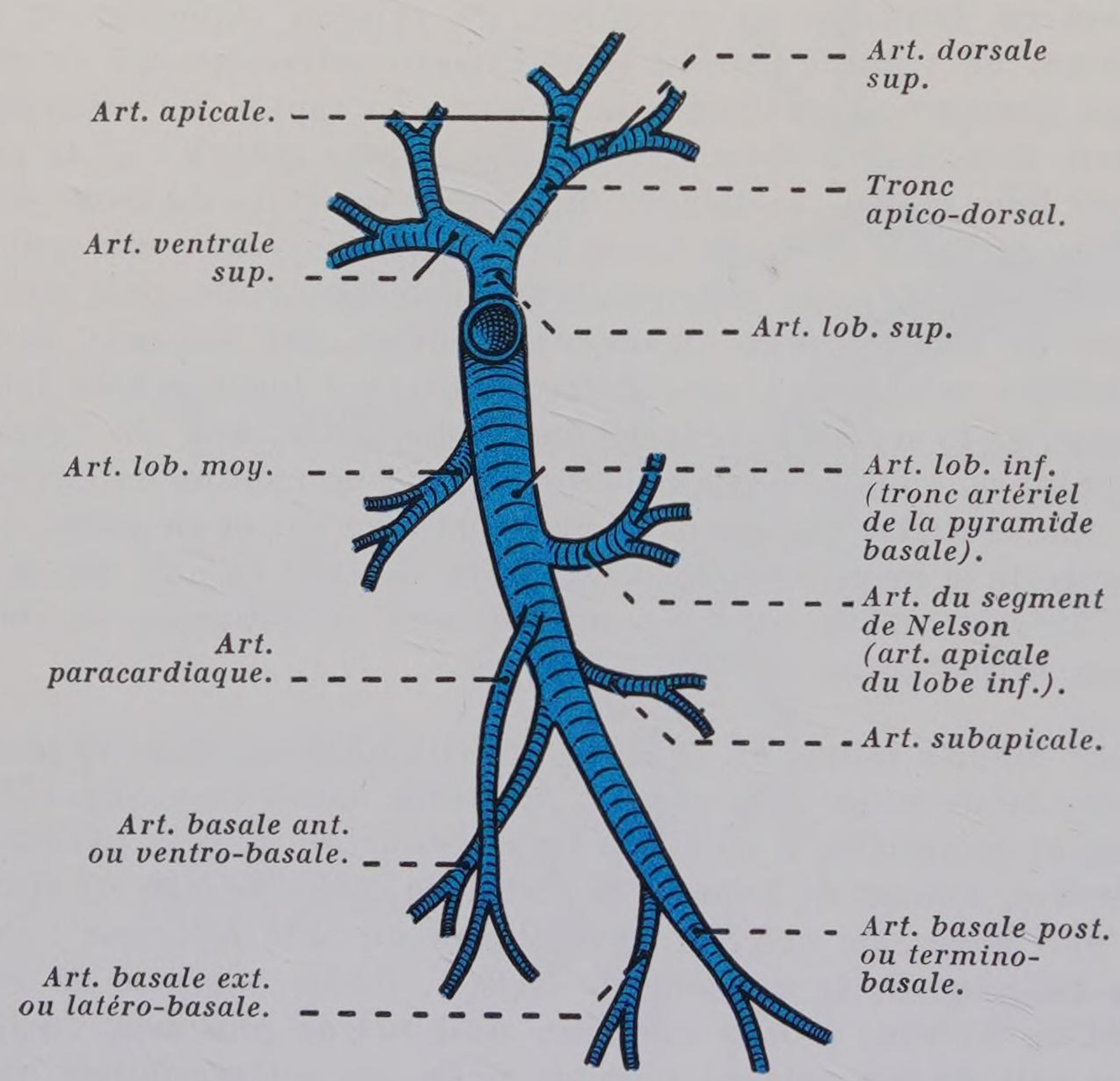

Fig. 656.
Ramifications de la branche droite de l'artère pulmonaire, vue interne (schématique).

elle naît de la face externe de l'artère lobaire inférieure, un peu au-dessous de l'origine de l'artère basale externe; courte, elle suit le versant externe de la bronche segmentaire homonyme, puis elle se divise en *deux branches* : l'une *externe,* l'autre *interne*; parfois, mais plus rarement, il peut exister des *artères latéro-basales accessoires.*

L'*artère termino-basale* représente la terminaison de l'artère lobaire inférieure; elle est située sur le versant postéro-externe de la bronche termino-basale (B10); elle se termine en se bifurquant en *deux branches* : l'une *externe,* l'autre *interne,* qui accompagnent les rameaux de division de la bronche segmentaire basale postérieure; la division artérielle est presque toujours située à un niveau supérieur à la division bronchique (voy. : fig. 654).

L'artère lobaire inférieure peut donner naissance à des *artères subapicales* : l'une *supérieure,* l'autre *inférieure*; elles se détachent du versant postérieur de l'artère lobaire inférieure à des niveaux différents, suivant la naissance de la bronche subapicale satellite (origine basse, origine haute); généralement grêles et accolées au versant externe de la bronche subapicale, elles se divisent l'une et l'autre en *deux branches* : l'une *externe,* l'autre *interne* (voy. : fig. 657).

b) La ***branche gauche de l'artère pulmonaire,*** moins volumineuse et plus courte que la branche droite, passe en pont au-dessus de la bronche souche gauche et de l'origine de la bronche du lobe supérieur, en décrivant une courbe concave en bas et en avant; elle se place ensuite postérieurement et en dehors du tronc bronchique principal.

Comme à droite, les artères collatérales lobaires et segmentaires se détachent au cours du trajet du tronc artériel.

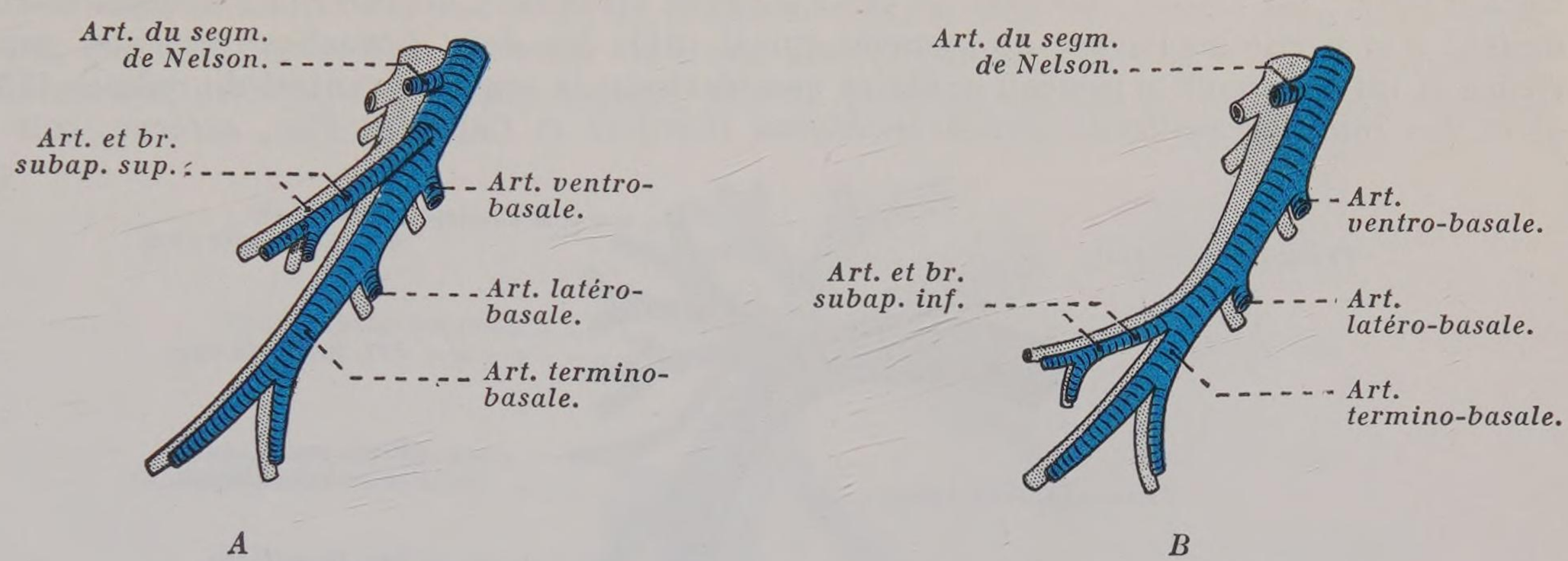

FIG. 657. — *Artères et bronches subapicales droites* (d'après CORDIER et CABROL) (schématique).

A. Artère subapicale supérieure (origine haute de l'artère et de la bronche).
B. Artère subapicale inférieure (origine basse de l'artère et de la bronche).

Sa ou ses premières collatérales sont représentées par les *artères de la portion culminale du lobe supérieur,* mais la répartition de ces artères est variable suivant les sujets, et parfois quelque peu complexe en raison des *atypies bronchiques* que l'on peut observer.

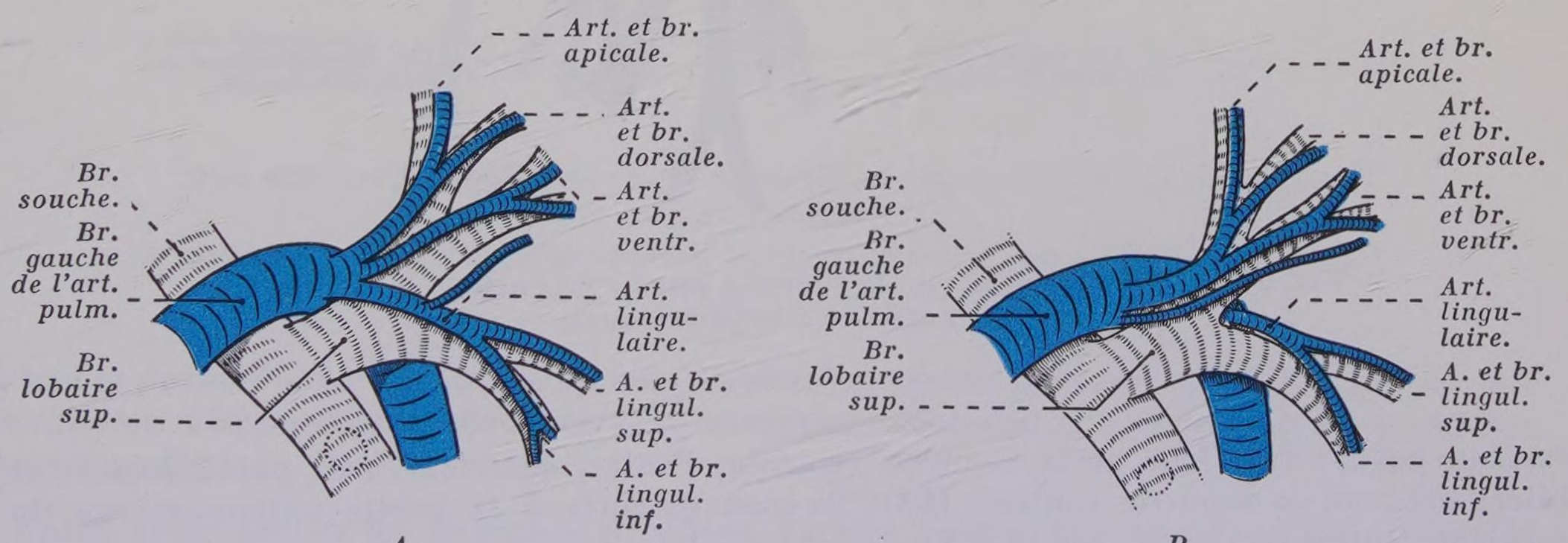

FIG. 658. — *Système broncho-artériel du lobe supérieur du poumon gauche, vue antérieure.*

L'artère lingulaire se détache : 1° d'un tronc commun (tronc lobaire supérieur) avec les autres artères segmentaires du lobe supérieur (fig. *A*); 2° isolément de la face antérieure de la branche gauche de l'artère pulmonaire (fig. *B*).

En pointillé, origine de la bronche du segment de Nelson.

Le plus souvent, il existe *deux artères* pour le *culmen,* et celles-ci naissent séparément :

a) L'une est représentée par l'*artère ventrale supérieure* qui se détache du versant antéro-externe du tronc artériel; elle se dirige obliquement en avant, en dehors et légèrement en bas; elle croise antérieurement le tronc apico-dorsal, puis elle atteint la bronche ventrale

(B3) pour se placer en avant d'elle, elle se divise alors en *deux branches* qui accompagnent les rameaux bronchiques de la bronche ventrale, l'une antéro-supérieure : c'est la *branche ventrale* ou *pectorale supérieure,* l'autre, postéro-inférieure, se dirige en dehors : c'est la *branche ventrale* ou *pectorale inférieure* (voy. : fig. 660).

De l'artère ventrale supérieure se détache *trois,* parfois *quatre rameaux,* qui sont : α) le *rameau latéral* ou *axillaire,* satellite de la première parabronche externe supérieure de Lucien (voy. : fig. 660); β) un rameau verticalement ascendant, dit *rameau apical antérieur,* destiné à la partie antérieure du segment apical (S1); les deux branches ventrales supérieure et inférieure et le rameau axillaire vascularisent le segment ventral du culmen (S3); γ) et des *rameaux ventraux sous-bronchiques* (Cordier et Cabrol) : l'un, *externe,* suit le

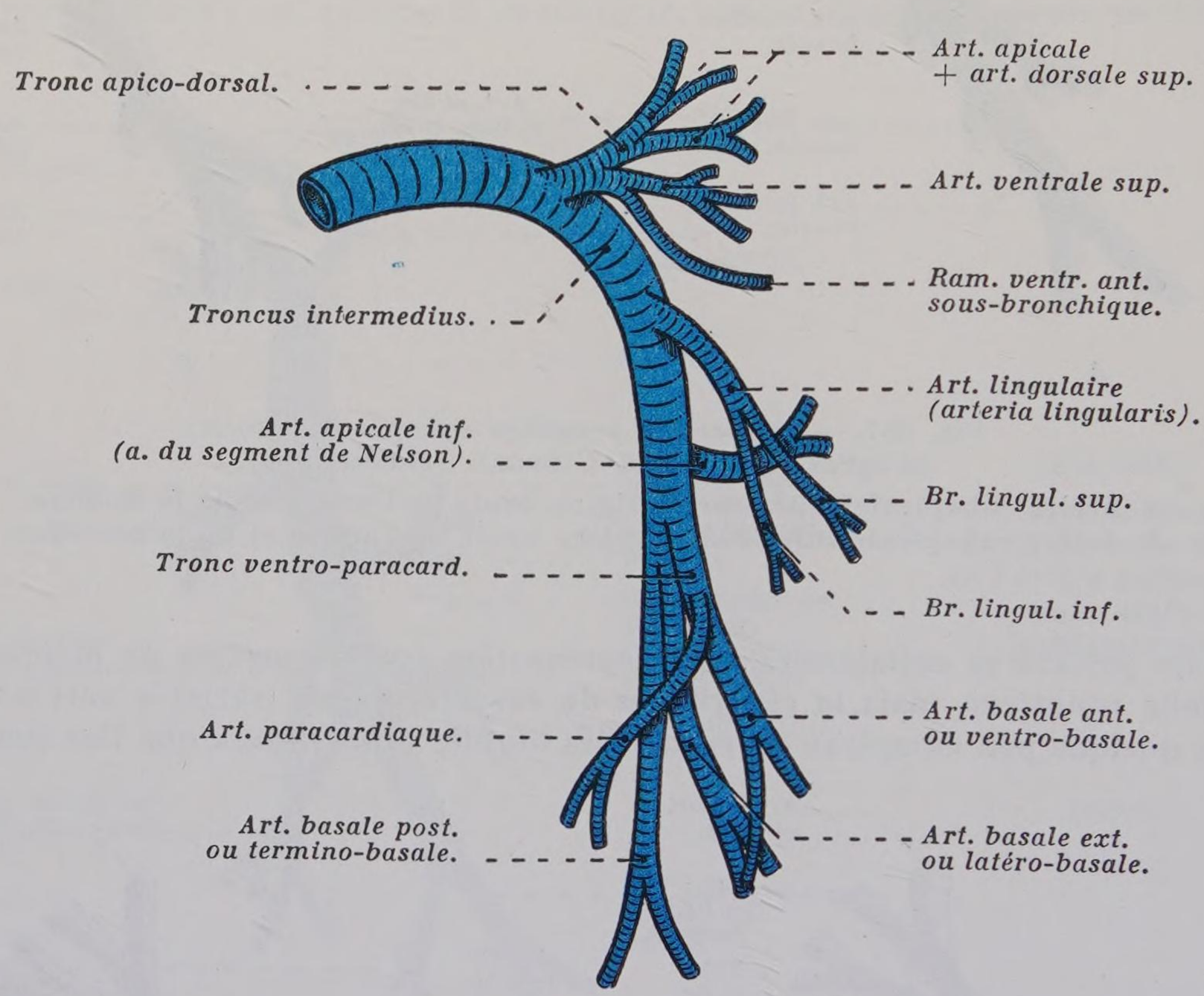

Fig. 659. — *Ramifications de la branche gauche de l'artère pulmonaire, vue antérieure* (schématique).

rameau postéro-inférieur de la bronche ventrale; l'autre, *antérieur,* suit parallèlement et inférieurement la bronche ventrale (B3); ils sont destinés à la partie antéro-externe du segment ventral (voy. : fig. 654 et 663).

b) L'autre constitue le *tronc apico-dorsal (artère médiastinale postérieure de Cordier et Cabrol),* elle se détache, à quelques millimètres de la précédente, du versant supérieur du tronc artériel; elle se porte obliquement en haut, en arrière et en dehors contre le versant interne du tronc bronchique apico-dorsal (voy. : fig. 654), puis après un court trajet (5 millimètres en moyenne), elle se divise en *deux branches* : l'une, l'*artère apicale,* destinée au segment apical (S1), s'accole à la face postéro-interne de la bronche apicale; l'autre, l'*artère dorsale supérieure,* se dirige en arrière et en haut, appliquée contre la face interne de la bronche segmentaire dorsale (B2); après un court trajet, elle se divise généralement en *deux rameaux, supérieur* et *externe,* destinés au segment dorsal du culmen.

Parfois, l'artère dorsale supérieure peut se scinder en *deux rameaux* : l'un, *dorsal postérieur,* naît de l'origine du tronc apico-dorsal, voire même directement de l'artère pulmo-

naire; l'autre, *dorsal externe,* plus volumineux que le précédent, se détache du versant postéro-externe du tronc apico-dorsal, près de son origine (voy. : fig. 660 et 673).

Les artères segmentaires du lobe supérieur, y compris l'artère lingulaire, peuvent naître d'un tronc commun, très court, qui se détache généralement de la face antérieure de l'artère pulmonaire un peu au-dessus de la bronche du lobe supérieur (voy. : fig. 658 *A*).

Cordier et Cabrol ont individualisé dans le *culmen* une artère inconstante que l'on observe dans la moitié des cas et qu'ils désignent sous le nom d'*artère médiastinale supérieure*; elle naît du versant supérieur du tronc artériel, entre l'origine de l'artère ventrale supérieure et celle du tronc apico-dorsal; elle se distribue tantôt en totalité au segment

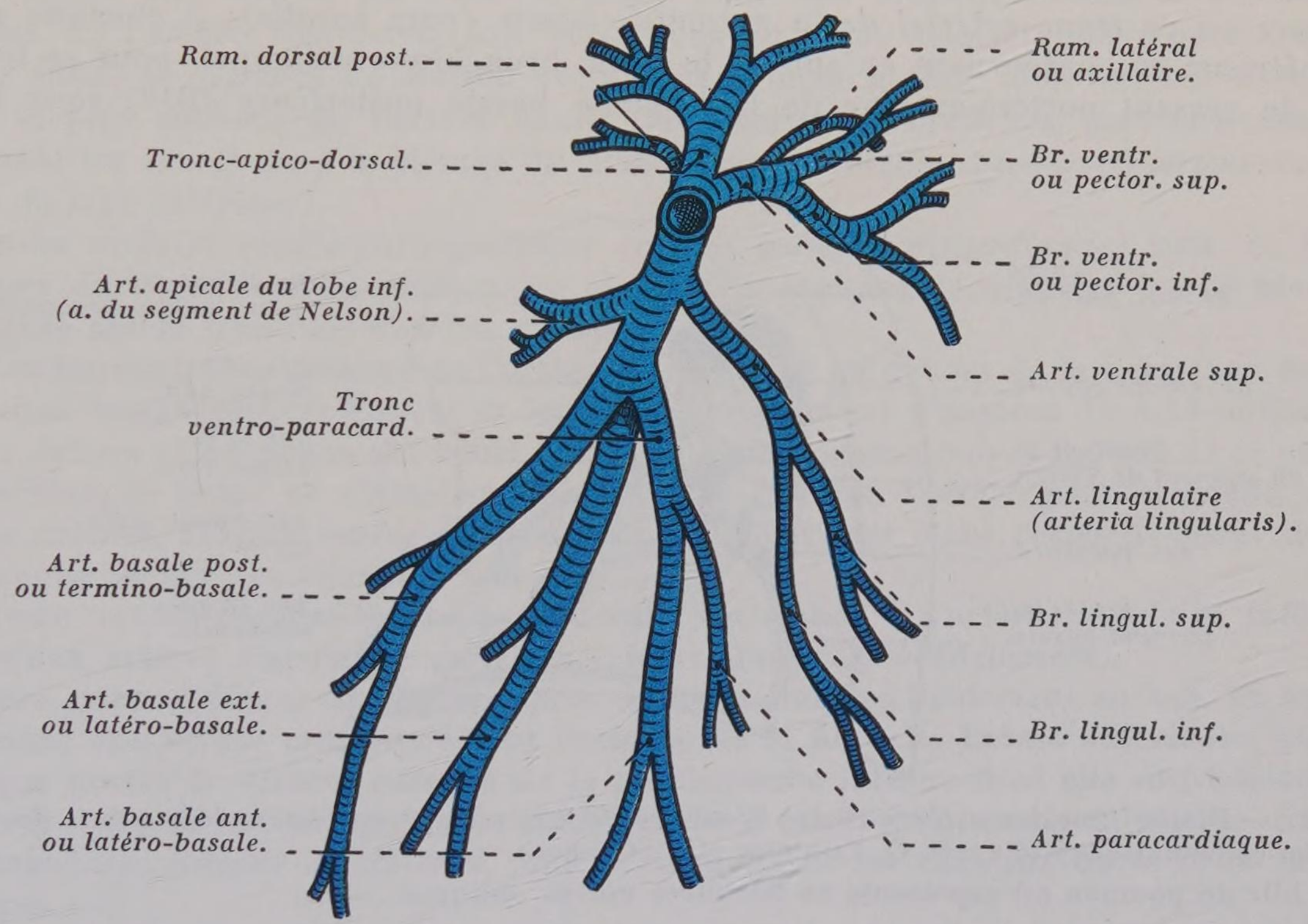

FIG. 660. — *Ramifications de la branche gauche de l'artère pulmonaire, vue interne* (schématique).
A noter sur l'artère termino-basale, la naissance de deux artères subapicales.

apical et devient ainsi une *artère apicale accessoire;* tantôt, au contraire, elle possède une *destination bisegmentaire, apico-dorsale*; exceptionnellement, sa distribution est exclusivement dorsale.

Après avoir fourni les branches précitées, l'artère pulmonaire gauche s'engage dans la scissure interlobaire, où l'on peut qualifier cette partie du vaisseau du nom de *pars interlobaris* (voy. : fig. 663), puis elle pénètre le lobe inférieur et sa première collatérale est l'*artère lingulaire.*

L'*artère lingulaire (arteria lingularis),* destinée à la lingula, se détache de la face antérieure de l'artère pulmonaire, tantôt en *position haute* où son origine apparaît dans l'angle de bifurcation du tronc bronchique du lobe supérieur, tantôt en *position basse,* en arrière de la bronche lingulaire qui masque son origine.

Elle se dirige obliquement en bas, en avant et en dehors, puis après un trajet de 10 à 12 millimètres, elle se divise en *deux branches, lingulaire supérieure* et *lingulaire inférieure,* qui suivent les bronches lingulaires supérieure (B4) et inférieure (B5) (voy. : fig. 658 *B,* 660 et 663).

L'artère lingulaire est sujette à des *variations*; elle peut naître d'un tronc commun avec l'artère ventrale supérieure ou le tronc ventro-paracardiaque ; les branches lingulaires peuvent se détacher isolément du tronc artériel pulmonaire; enfin, l'artère lingulaire peut fournir un *rameau ventral inférieur* au segment ventral.

La lingula reçoit en outre : *a)* des branches artérielles grêles venues du tronc ventro-paracardiaque ou de l'artère paracardiaque : ce sont les *artères lingulaires grêles inférieures* (voy. : fig. 661); *b)* et des *artères ventrale et dorsale scissurales,* issues directement du tronc artériel pulmonaire (Cordier et Cabrol) (voy. : fig. 662).

Après la naissance de l'artère lingulaire, le tronc artériel prend le nom d'*artère lobaire inférieure* ou de *tronc artériel de la pyramide basale (pars basalis)*; il chemine dans le lobe inférieur en contournant en spirale le tronc bronchique principal, pour se terminer contre le versant postéro-externe de la bronche basale postérieure (B10) sous le nom

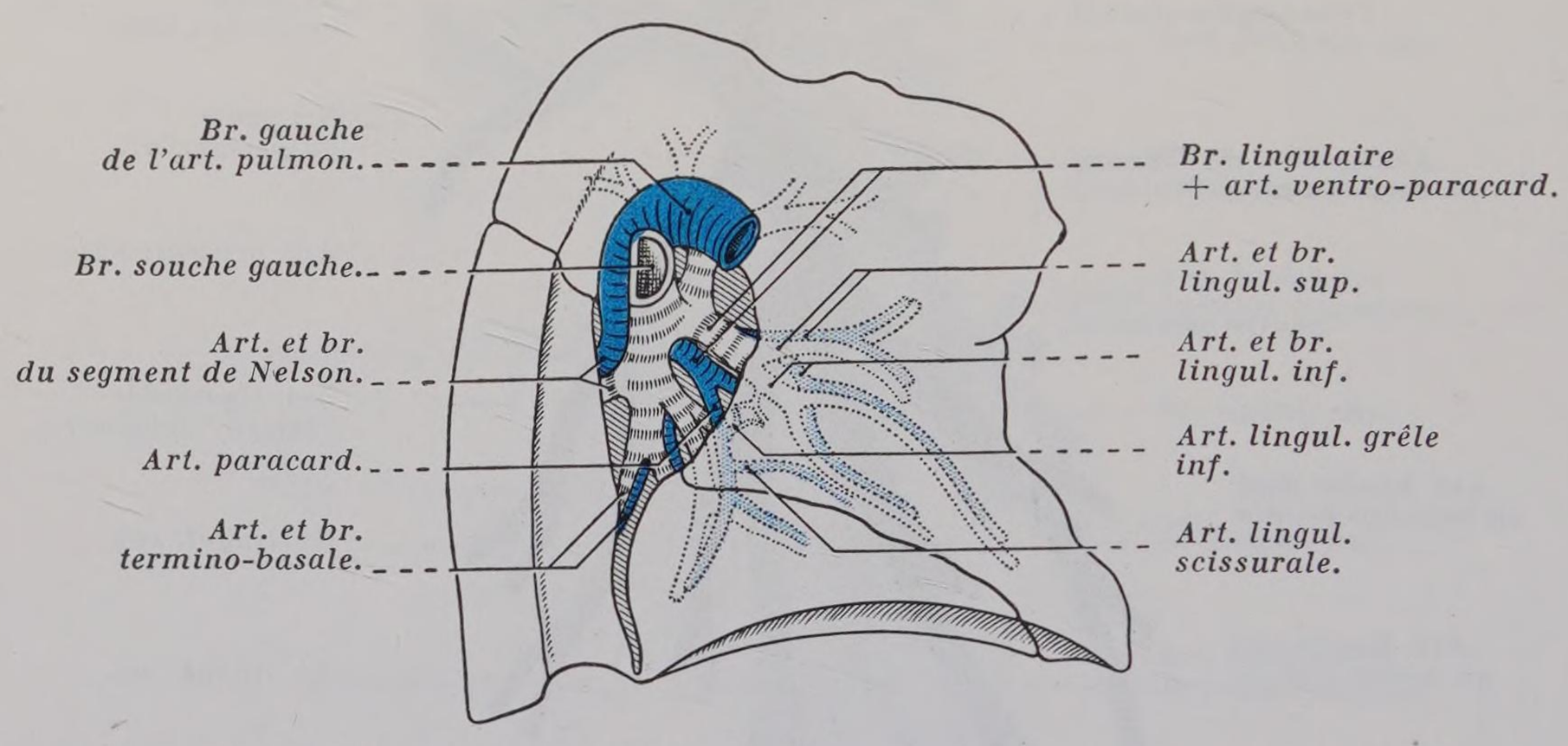

Fig. 661. — *Disposition des artères et des bronches lingulaires sur une vue médiastinale du poumon gauche* (schématique) (d'après G. Cordier et C. Cabrol).

Le hile du poumon est représenté en hachures noires obliques.

d'artère termino-basale (voy. : fig. 662 et 663); dans son ensemble, l'artère décrit une courbe à concavité interne et postérieure (voy. : fig. 654 et 663).

Ses branches collatérales naissent par étages au voisinage de l'origine des bronches segmentaires; un peu avant son croisement à angle droit de la bronche de Nelson, elle abandonne l'*artère apicale du lobe inférieur,* ou *artère du segment de Nelson,* puis, à quelques millimètres plus bas, elle donne naissance au *tronc artériel ventro-paracardiaque*; de sa face externe se détache l'*artère basale externe,* enfin le tronc se continue par l'*artère basale postérieure* ou *termino-basale.*

L'*artère apicale du lobe inférieur,* ou *artère du segment de Nelson,* se détache de la face postérieure du tronc artériel; très courte, elle est située un peu au-dessus et en dehors de la bronche de Nelson; elle se dirige presque horizontalement en arrière et en bas (voy. : fig. 660, 662 et 663), puis elle se termine en se bifurquant; elle donne naissance à : *a)* une *branche postérieure* qui fournit un rameau artériel grêle, dit *rameau descendant* ou *paravertébral,* satellite du rameau bronchique homonyme (voy. : fig. 662); *b)* et une *branche antérieure*; très courte, cette dernière se scinde en *deux rameaux* : l'un, *supérieur,* à trajet ascendant, suit le rameau bronchique apical; l'autre, *externe,* s'écarte à angle droit du précédent et s'accole au rameau bronchique externe; il est satellite de la troisième parabronche externe supérieure de Lucien.

Rarement, l'artère du segment de Nelson se termine par une *trifurcation* et, lorsqu'elle

existe, elle coexiste avec une trifurcation bronchique; parfois aussi, les trois artères destinées au segment de Nelson peuvent naître isolément de l'artère lobaire inférieure; dans ce cas, le dispositif artériel du segment devient : une *artère apicale supérieure,* une *artère apicale interne* et une *artère apicale externe,* cette dernière étant toujours la plus grêle; chacune de ces artères accompagne le rameau sous-segmentaire correspondant.

Le système artériel du segment de Nelson offre de multiples variantes; c'est ainsi que l'on peut observer, indépendamment de l'artère apicale proprement dite, des *artères accessoires,* qui sont : une *artère apicale inférieure* destinée à la partie basale du segment de Nelson *(artère inférieure du segment de Nelson)*; une *branche externe* et une *branche interne* issues directement du tronc artériel; mais ces branches naissent parfois, soit au-dessus de l'artère lingulaire, soit au-dessous du tronc artériel ventro-paracardiaque; parfois, enfin, le segment de Nelson reçoit des artères grêles, dites *artères aberrantes,* venues le plus souvent de l'artère basale antérieure; ces branches, parfois nombreuses, constituent un écueil dans le clivage du plan intersegmentaire apico-basal (segmentectomie apicale du lobe inférieur).

Le *tronc artériel ventro-paracardiaque (artère ventro-paracardiaque)* naît de la face antérieure du tronc artériel pulmonaire et il est intéressant de rappeler que le niveau de son origine sur le tronc artériel est variable.

Le plus souvent, il se détache de l'artère au-dessus et en dehors de la naissance du tronc bronchique ventro-paracardiaque; sa longueur moyenne est d'environ 10 à 12 millimètres; situé en dehors et au-dessus du tronc bronchique homonyme (voy. : fig. 662 *A*) et parallèle à ce dernier, le tronc se divise en une *branche interne,* l'*artère paracardiaque,* et une *branche externe,* l'*artère basale antérieure*; chacune d'elles étant respectivement destinée à la vascularisation des segments 7 et 8.

Le tronc ventro-paracardiaque peut donner naissance à l'artère lingulaire inférieure, ainsi qu'aux artères lingulaires grêles inférieures (voyez précédemment).

L'*artère paracardiaque* se dirige, après sa naissance, verticalement en bas, en avant et en dedans; elle croise antérieurement l'origine de la bronche basale antérieure, puis elle s'applique contre le versant externe de la parabronche interne dont elle suit fidèlement le trajet (voy. : fig. 654 et 662 *A*); après un trajet de 2 centimètres environ, elle se divise en *deux branches, interne* et *externe,* qui accompagnent les rameaux de la bronche paracardiaque.

L'artère paracardiaque peut donner naissance à une artère ventro-basale accessoire *(artère ventro-basale interne).*

Le tronc de l'artère paracardiaque fournit parfois des artères lingulaires accessoires, dites *artères lingulaires grêles inférieures* (G. Cordier et C. Cabrol) (voy. : fig. 661).

L'*artère basale antérieure,* ou *artère ventro-basale,* est située au-dessus et en avant de la bronche homonyme; courte (toujours plus courte que l'artère paracardiaque), elle se dirige obliquement en bas, en avant et en dehors; elle se divise en *deux branches* : l'une *externe,* l'autre *antéro-interne*; chacune de ces branches accompagne les rameaux sous-segmentaires de la bronche basale antérieure (B8).

La vascularisation du processus linguiforme (lingula) est sous la dépendance de la branche antéro-interne.

L'*artère basale externe,* ou *artère latéro-basale,* naît du versant antéro-externe du tronc artériel bronchique, et généralement très près de l'origine du tronc ventro-paracardiaque; très courte, elle se dirige en dehors, en bas et en avant entre le tronc ventro-paracardiaque et la bronche latéro-basale qui lui est constamment postéro-inférieure (voy. : fig. 662 *D*); elle se divise en *deux branches* : l'une *interne,* l'autre *externe,* qui vascularisent le segment basal externe (S9).

Lorsqu'il existe une *scission* de la bronche latéro-basale (voy. : fig. 640), chacune des bronches est accompagnée par une artère satellite issue du tronc artériel pulmonaire; fréquemment, l'une de ces artères provient du tronc ventro-paracardiaque et ajoutons que, même en dehors d'une scission de la bronche latéro-basale, le tronc artériel ventro-para-

cardiaque ou ses branches de division peuvent donner naissance à une *artère latéro-basale supplémentaire.*

L'*artère basale postérieure,* ou *artère termino-basale,* représente la terminaison du tronc artériel bronchique du lobe inférieur; elle est située contre le versant postérieur et externe de la bronche homonyme (B10); tantôt courte, tantôt longue, suivant son origine, elle se divise en donnant naissance à *deux branches artérielles* : l'une *interne,* l'autre *externe,* qui

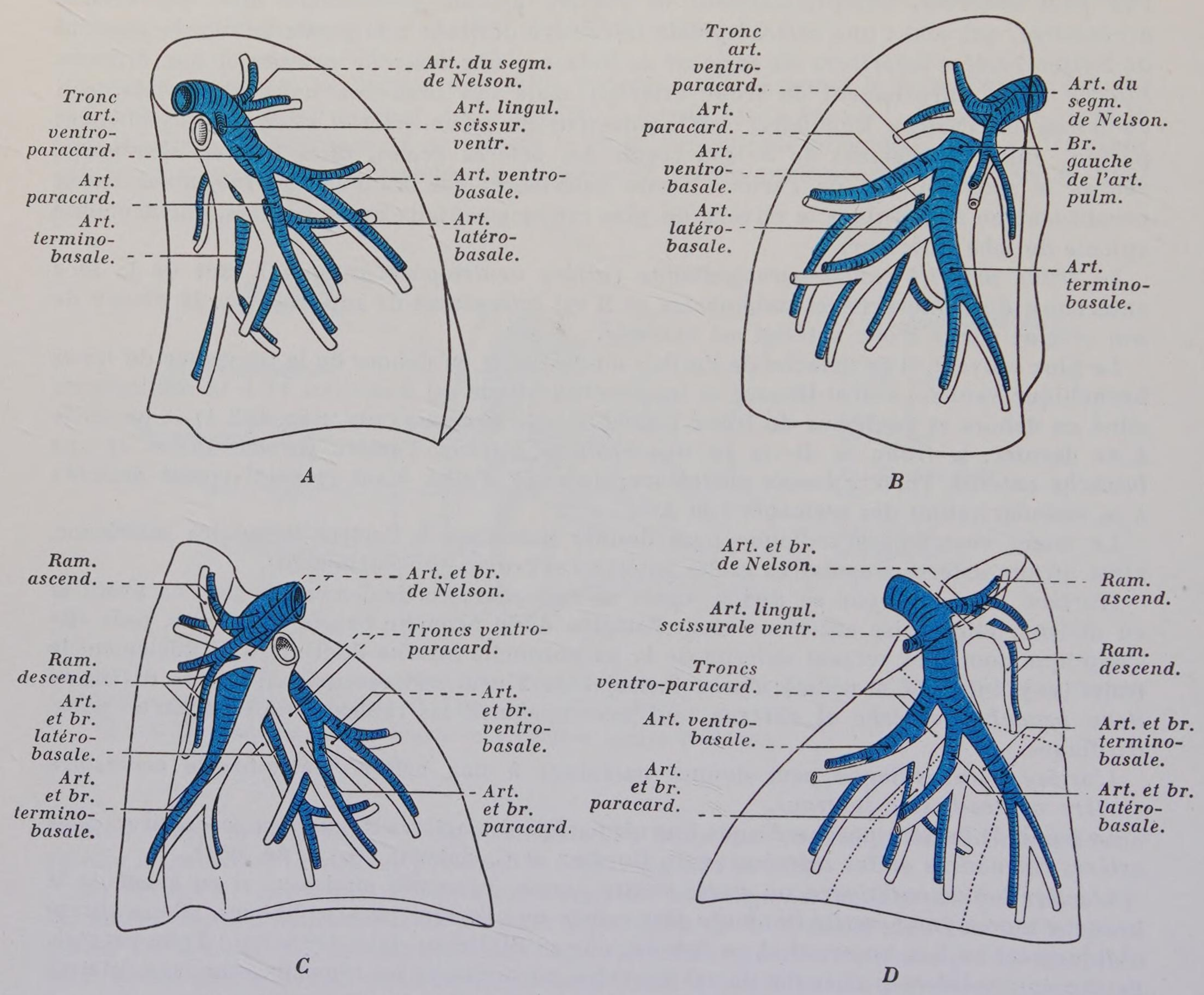

FIG. 662. — *Distribution de la branche gauche de l'artère pulmonaire dans le lobe inférieur* (schématique) (d'après G. CORDIER et C. CABROL).
A, vue antérieure; *B,* vue postérieure; *C,* vue interne; *D,* vue externe.

accompagnent les rameaux bronchiques interne et externe de la bronche basale postérieure; peu après sa naissance, l'artère termino-basale émet généralement un rameau, dit *rameau marginal interne,* qui accompagne le rameau bronchique homonyme.

L'artère lobaire inférieure donne naissance à des *artères subapicales,* généralement au nombre de *deux,* qui par leur situation sont qualifiées de *supérieure* et d'*inférieure*; elles se détachent du versant postérieur du tronc artériel de la pyramide basale, et principalement de l'artère basale postérieure (origine basse) (voy. : fig. 660); elles sont satellites

des bronches subapicales, auxquelles elles sont accolées; dans le territoire qu'elles vascularisent, elles se divisent généralement en *deux branches* : l'une *interne,* l'autre *externe.*

Si l'on compare la *distribution artérielle lobaire* et *segmentaire* des poumons droit et gauche, on constate que certaines particularités anatomiques les opposent : *a)* d'une part, l'un à l'autre (ou leurs lobes correspondants) ; *b)* et, d'autre part, à la ramescence bronchique.

Il est, en effet, fréquent d'observer l'absence d'artères lobaires proprement dites,

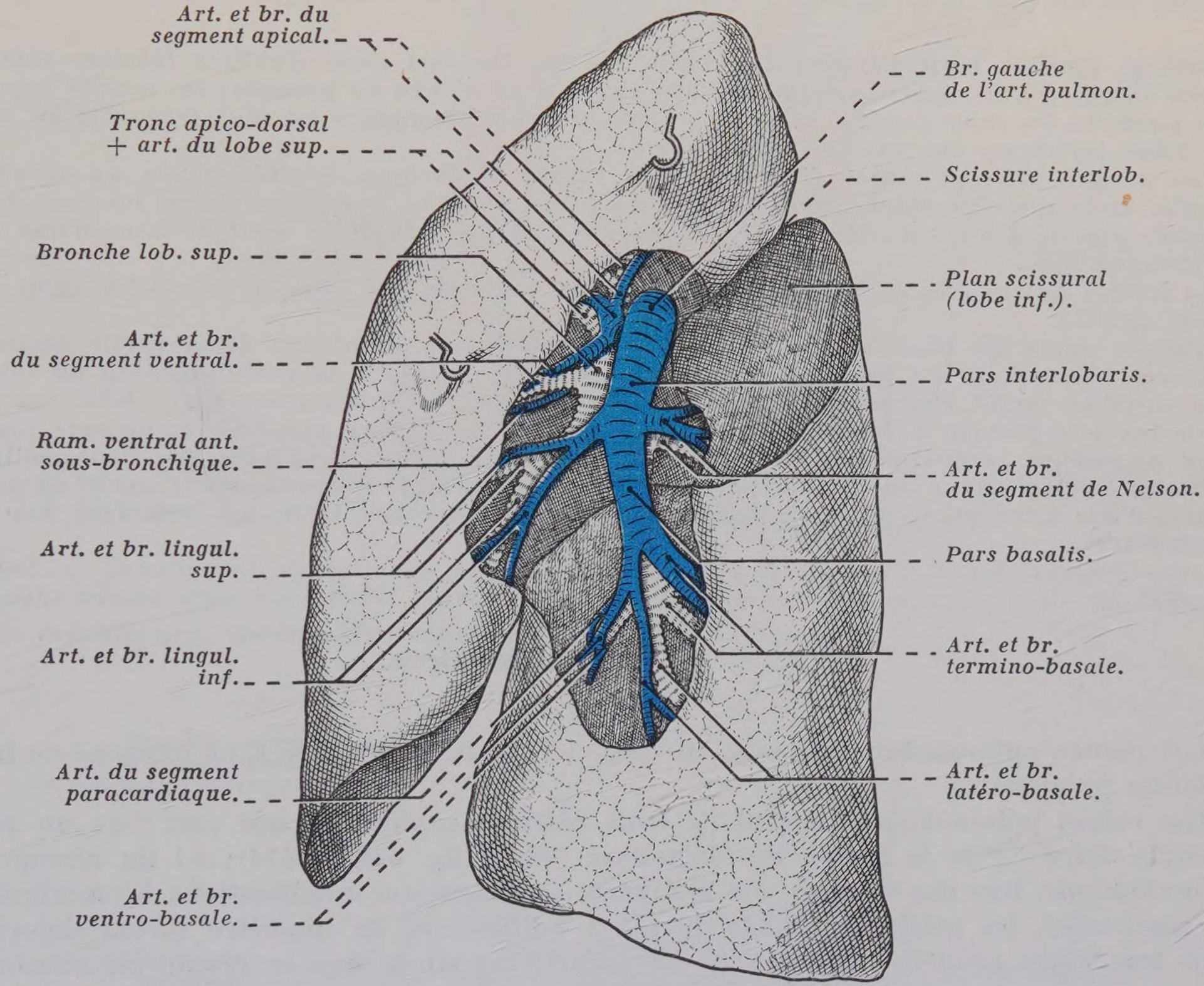

FIG. 663. — *Branche gauche de l'artère pulmonaire et sa distribution; vue externe à travers la scissure interlobaire.*

c'est-à-dire d'un *tronc commun* qui grouperait toutes les artères segmentaires (voire même les artères accessoires) d'un même lobe, et cela principalement dans le lobe supérieur gauche; parfois, d'un même tronc peuvent naître deux artères segmentaires appartenant à des segments différents; ainsi les *territoires artériels ne se superposent pas toujours exactement aux territoires bronchiques*; souvent aussi, il existe un décalage, tout au moins par rapport à leur origine, entre les artères et les bronches segmentaires homonymes; enfin, de petits *rameaux artériels accessoires,* variables comme origine et comme situation, pouvant même empiéter sur deux segments adjacents, échappent à toute systématisation; ils occupent généralement les *plans intersegmentaires,* en conséquence « *du point de vue artériel* » ceux-ci ne sont pas strictement *avasculaires,* aussi le clivage nécessaire à la séparation intersegmentaire peut provoquer des hémorragies appréciables.

Dans la plupart des segments, les artères (fonctionnelles) du poumon sont satellites du

système bronchique, et les collatérales issues des branches de l'artère pulmonaire peuvent suivre fidèlement les ramifications de l'arbre respiratoire ou, au contraire, présenter une disposition nettement différente, du moins à l'origine (principalement dans le lobe inférieur gauche), car finalement les artères rejoignent toujours les bronches qui leur correspondent; enfin, dans les diverses *variations bronchiques,* le système artériel peut s'adapter étroitement aux nombreux types réalisés ou, inversement, conserver malgré la variation son ordonnance habituelle; les *atypies artérielles,* se révélant dans l'ensemble assez complexes, posent des problèmes importants d'hémostase au cours des exérèses lobaires partielles ou totales (G. Cordier et C. Cabrol).

Artères lobaires surnuméraires anormales. — Des cas fort rares d'*artères lobaires surnuméraires anormales, d'origine aortique,* ont été signalés au niveau du poumon; ces artères apportent aux poumons du *sang oxygéné* et cette « *anomalie physiologique* » est plus fréquente au niveau des lobes inférieurs que sur les autres lobes.

Ces artères naissent tantôt directement de l'aorte thoracique, parfois même au niveau de l'orifice abdominal du diaphragme, tantôt d'un tronc commun avec une artère intercostale; on a même signalé des cas d'artère lobaire inférieure accessoire d'origine aortique issue d'une artère diaphragmatique.

Le *calibre* de ces artères est parfois relativement volumineux, pouvant atteindre celui d'une artère radiale.

L'artère anormale pénètre généralement le lobe inférieur au niveau de la partie déclive du ligament triangulaire du poumon et l'importance qu'elle prend à la vascularisation du lobe est très variable, tantôt elle assure la presque totalité de la vascularisation de ce lobe, tantôt au contraire, elle partage à égalité cette vascularisation avec l'artère pulmonaire; presque toujours cette disposition s'accompagne de lésions anatomo-pathologiques du lobe que l'on qualifie de « *kystes congénitaux* » ou de « *séquestrations pulmonaires* ». Fréquemment l'artère est accompagnée d'une veine qui se jette soit directement dans la veine cave inférieure, soit dans une veine intercostale.

2. — *Veines pulmonaires.*

Les *veines pulmonaires* amènent au cœur (oreillette gauche) le sang oxygéné de la circulation pulmonaire.

Les veines pulmonaires naissent de *trois réseaux capillaires,* qui sont : *a)* un *réseau périalvéolaire* : c'est le *réseau de l'hématose* (voy. : fig. 649 et 674); *b)* un *réseau péribronchiolique,* issu des veinules qui entourent les dernières ramifications bronchiques et, en particulier, les petites bronches de 1 à 2 millimètres de diamètre (bronchioles) : ce sont les *veines broncho-pulmonaires de Lefort*; rappelons que ce réseau est anastomosé avec les segments artériels d'arrêt tendus entre les artères pulmonaires et bronchiques (voy. : fig. 404); *c)* et un *réseau sous-pleural,* propre aux lobules pulmonaires périphériques : ce sont les *veines pleuro-pulmonaires de Lefort* (voy. : fig. 674).

Les veines issues de ces réseaux se groupent et forment des veines de plus en plus volumineuses situées dans les espaces conjonctifs interlobulaires et intersegmentaires *(interstitium)*; ce sont les *veines interlobulaires* ou *périlobulaires*; au sommet du lobule, les troncs veineux qui naissent de la fusion de ces veines cheminent entre les ramifications bronchiques, en suivant un trajet indépendant des artères (voy. : fig. 650).

Les veines périlobulaires se réunissent en constituant des troncs veineux de plus en plus volumineux placés dans l'épaisseur des cloisons intersegmentaires *(plans intersegmentaires)*; elles prennent généralement une disposition radiaire avec tendance à la convergence vers le hile du segment ou du lobe : ce sont les *veines intersegmentaires*; quelle que soit la disposition de ces veines, rappelons qu'elles constituent un repère important pour le chirurgien lors du clivage intersegmentaire nécessité par toute segmentectomie.

La disposition du système veineux intra-pulmonaire est sensiblement identique à droite et à gauche; toutefois, il y a lieu de rappeler que l'on peut observer des *variations* dans la constitution des veines pulmonaires.

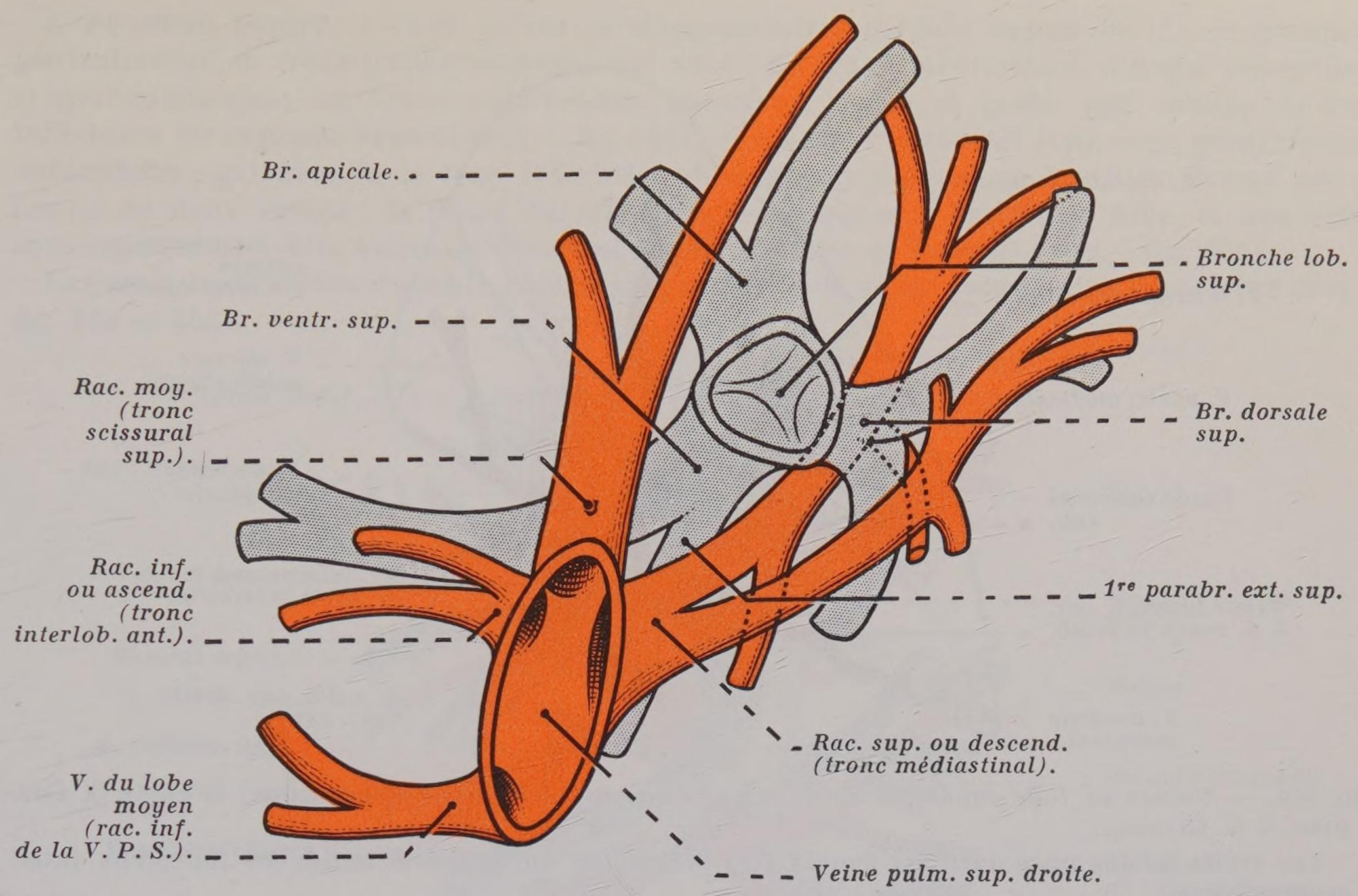

FIG. 664. — *Constitution de la veine pulmonaire supérieure et rapports de ses branches avec la bronche lobaire supérieure droite et ses branches segmentaires* (schématique) (imité de BOYDEN). *En pointillé gris,* système bronchique; *en rouge,* système veineux.

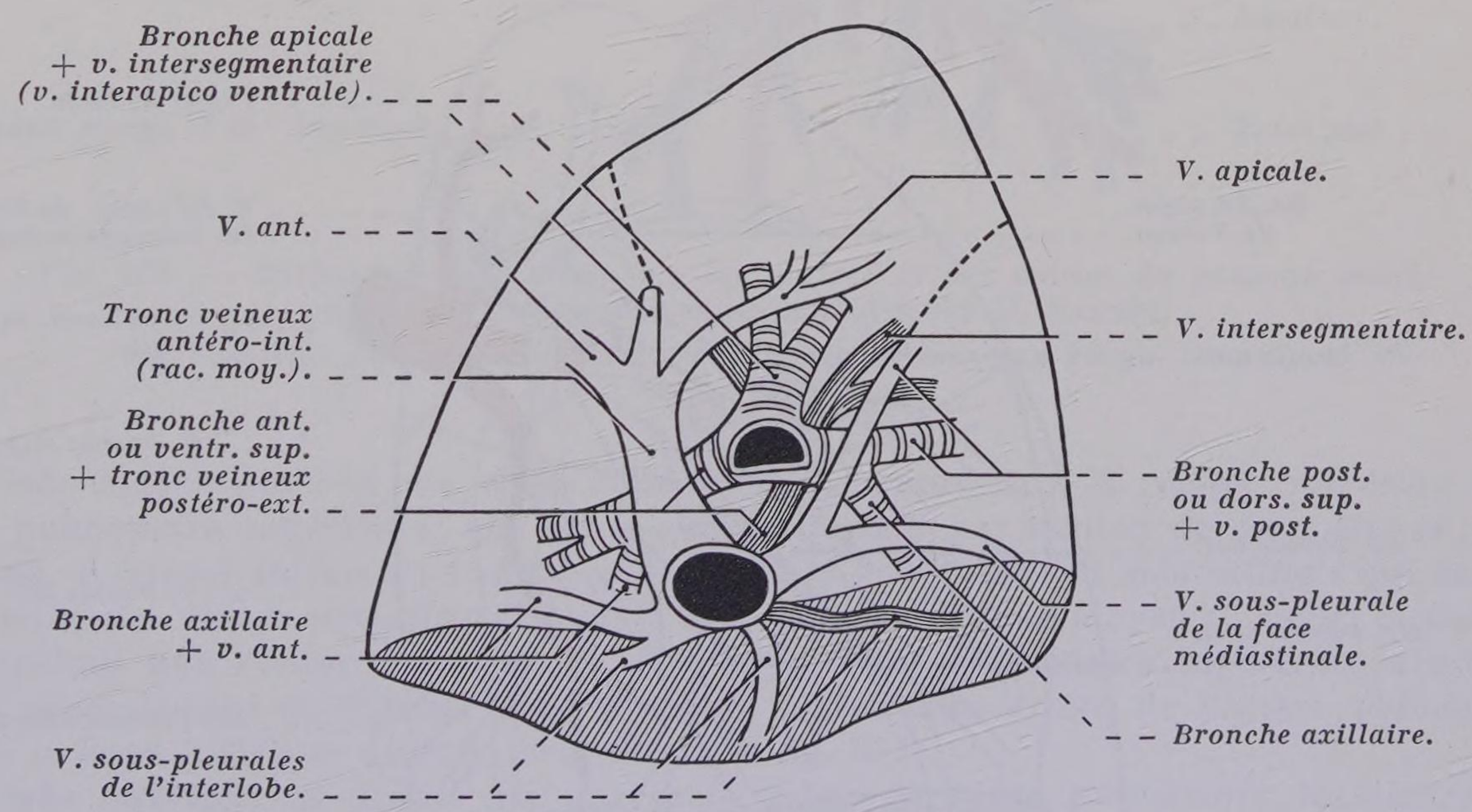

FIG. 665. — *Disposition des veines du lobe supérieur droit du poumon* (schématique) (d'après APPLETON modifié).

Le lobe pulmonaire est vu par sa face interne.

La bronche lobaire supérieure et la veine pulmonaire supérieure sont sectionnées : la première à sa naissance, la seconde à sa terminaison.

En grisé, système veineux postéro-externe; *en pointillé,* limite du segment apical sur la face interne du lobe.

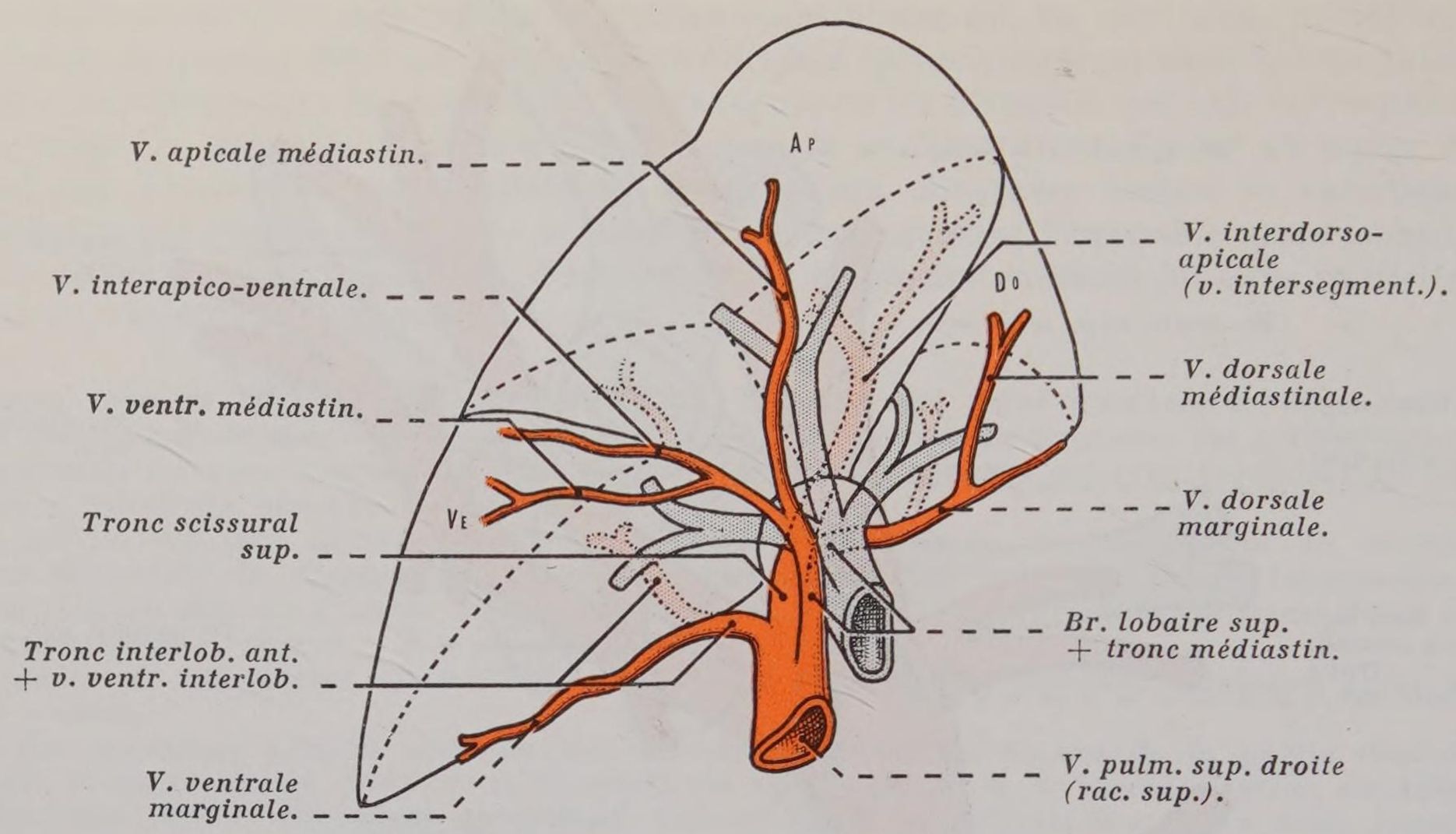

FIG. 666. — *Veines du lobe supérieur droit sur une vue médiastinale* (schématique) (d'après G. CORDIER et C. CABROL).

Les traits (pleins ou pointillés) figurés à la périphérie du poumon indiquent les plans intersegmentaires.

Ap, segment apical; *Do*, segment dorsal supérieur; *Ve*, segment ventral supérieur.

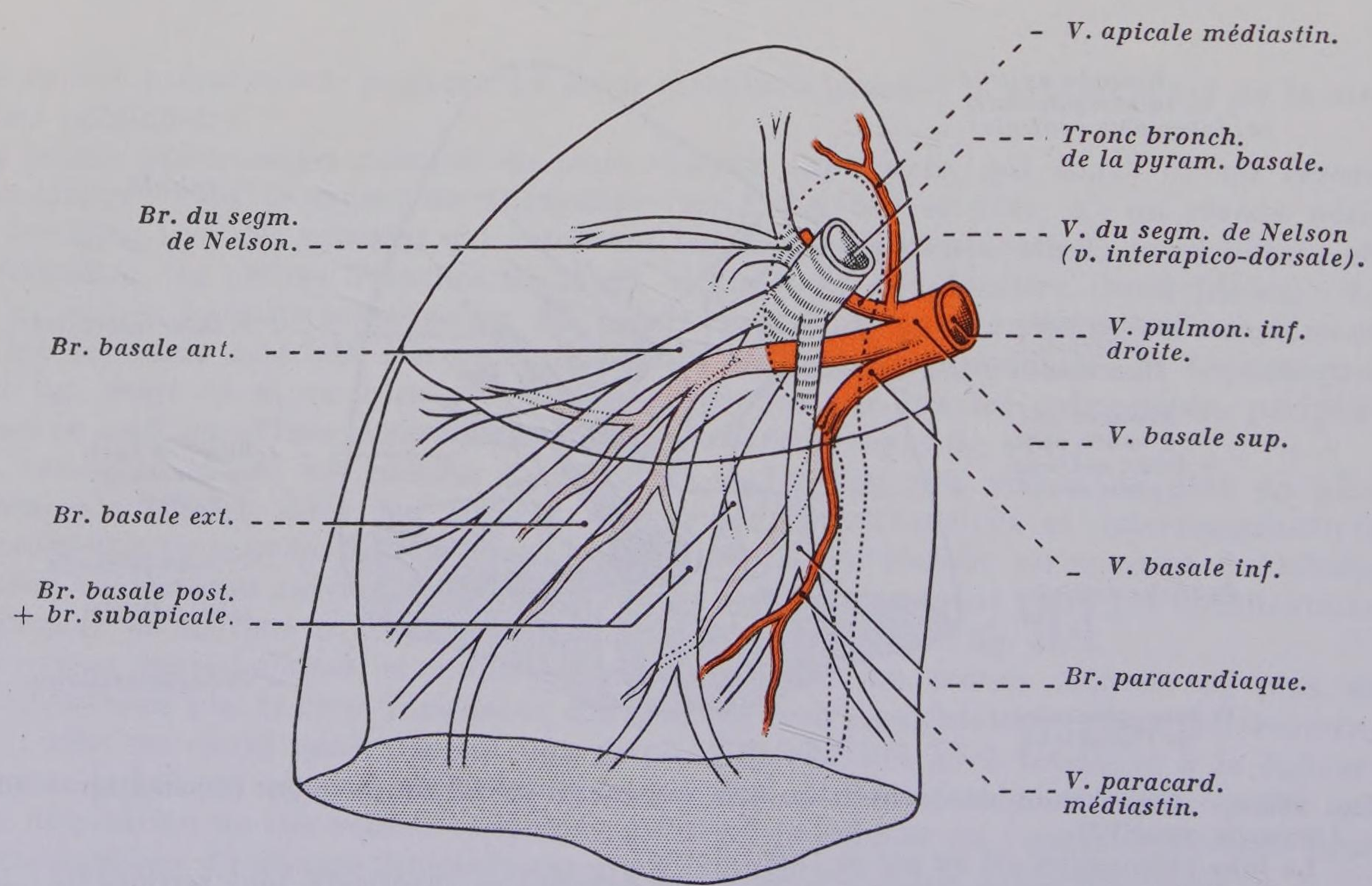

FIG. 667. — *Veines du lobe inférieur droit* (demi-schématique).
En pointillé, emplacement du hile et du ligament triangulaire du poumon.

I. **POUMON DROIT.** — Les veines intersegmentaires du *lobe supérieur* (1), se groupent généralement en *trois troncs veineux,* qui sont : un *tronc médiastinal,* à trajet descendant et prébronchique; un *tronc interlobaire antérieur,* court et grêle, qui occupe la face inférieure du segment ventral (voy. : fig. 664); et un *tronc scissural supérieur,* généralement volumineux, qui occupe la face inférieure du segment dorsal; ce tronc est formé par la fusion de deux veines : la *veine dorsale marginale,* qui suit l'arête du lobe, et une veine intersegmentaire, dite *veine interdorso-apicale* (Cordier et Cabrol) (voy. : fig. 666).

Ces trois troncs constituent la *racine supérieure* de la veine pulmonaire supérieure (voy. : fig. 664 et 666).

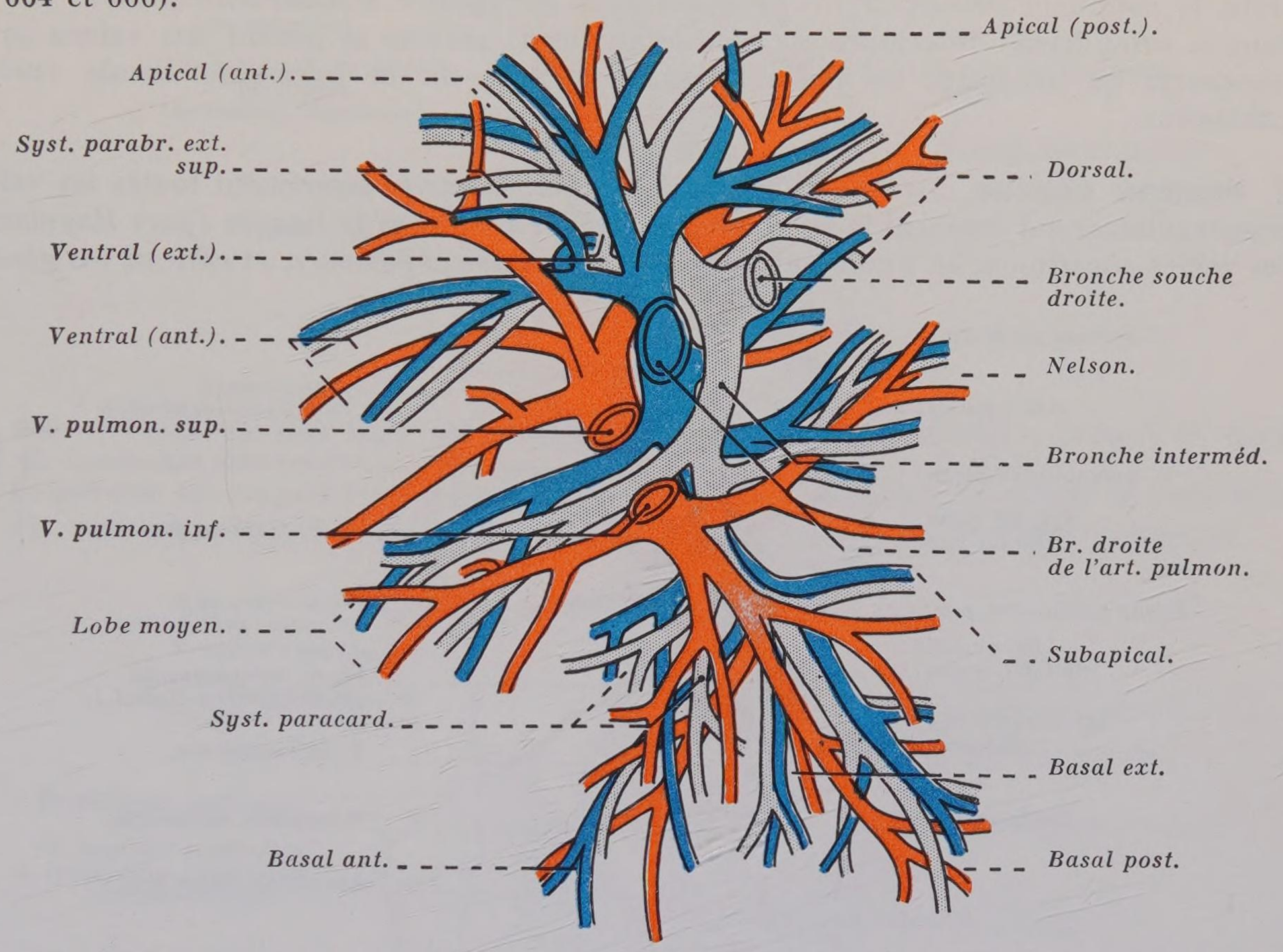

FIG. 668. — *Disposition des bronches, des artères et des veines du poumon droit; vue médiastinale* (schématique) (d'après U. KAHNT).
En pointillé gris, les bronches; *en bleu,* les artères; *en rouge,* les veines.

Le *lobe moyen* possède une veine collectrice qui représente la *racine inférieure* de la veine pulmonaire supérieure; elle est elle-même formée par l'union de *deux troncs* : l'un, *profond, scissural inférieur*; l'autre, *superficiel,* la *veine médiale médiastinale* qui collecte l'ensemble des veines sous-pleurales de la face interne du lobe moyen (Cordier et Cabrol).

Rappelons que l'union des deux racines de la veine pulmonaire supérieure droite est située généralement au-dessous et en avant de la branche droite de l'artère pulmonaire, contre le bord inférieur de cette artère (voy: : fig. 654).

Le *lobe inférieur* est drainé par une seule veine, la *veine pulmonaire inférieure,* qui apparaît au niveau du hile, en arrière et en dedans de la bronche lobaire inférieure (voy. : fig. 667 et 668); elle est constituée par *deux troncs* d'origine, qui sont : une *racine supérieure* et une *racine inférieure.*

(1) Articles à consulter : APPLETON : Arteries and veins of the lung. Right upper lobe. *Journal of Anatomy,* juillet 1945, p. 97.
H. FRACASSI : Anatomia de las venas pulmonares. *Archivo Español de morfologia,* 1949, n° 25.

La *racine supérieure (tronc interapico-basal de Cordier et Cabrol)* occupe le plan intersegmentaire compris entre le segment apical du lobe inférieur (segment de Nelson) et les autres segments de la pyramide basale; ce tronc collecte la majeure partie du sang veineux du segment de Nelson et de la partie la plus élevée des segments basaux.

La *racine inférieure*, très volumineuse, mais courte, est formée par *deux veines basales* : l'une, *supérieure*, croise transversalement la face postérieure de la bronche paracardiaque (voy. : fig. 667); l'autre, *inférieure, veine intersegmentaire*, est comprise entre les segments paracardiaque et basal postérieur. La fusion des deux veines basales constitue, au voisinage du hile, le *confluent veineux rétro-paracardiaque de Cordier et Cabrol.*

Dans la veine basale inférieure ou dans le confluent précité se jettent des veines intersegmentaires qui occupent les plans intersegmentaires de la pyramide basale *(veines interbasales)*.

II. **POUMON GAUCHE.** — Les veines du *lobe supérieur* comprennent toutes les veines intersegmentaires qui drainent la portion culminale *(culmen)* et la lingula *(pars lingularis)*.

Ces veines constituent en s'unissant la *veine pulmonaire supérieure*, et celle-ci est généralement formée par l'union de *trois troncs* principaux, qui sont : *a)* un *tronc veineux supérieur* descendant, dit *tronc veineux pré-hilaire* (voy. : fig. 669); ce tronc, volumineux et court, représente la *racine supérieure* de la veine pulmonaire supérieure, il est lui-même constitué par la fusion dans le culmen, au niveau de la bronche apicale, de trois branches : la *veine de l'arête du segment apical*, la *veine interapico-dorsale* et la *veine interdorso-ventrale*; c'est à cette fusion veineuse que Cordier et Cabrol ont donné le nom de *confluent centro-culminal*; ajoutons que ce carrefour veineux reçoit généralement un *tronc médiastinal postérieur* qui draine les veines sous-pleurales de la face médiastinale du culmen, et parfois aussi un *tronc interculmino-lingulaire*; *b)* un *tronc interculmino-lingulaire*, veine intersegmentaire volumineuse, comprise entre le culmen et la lingula; *c)* et un *tronc veineux lingulaire* qui représente la *racine inférieure* de la veine pulmonaire supérieure gauche; ce tronc draine la majeure partie des veines de la lingula (voy. : fig. 670 et 671).

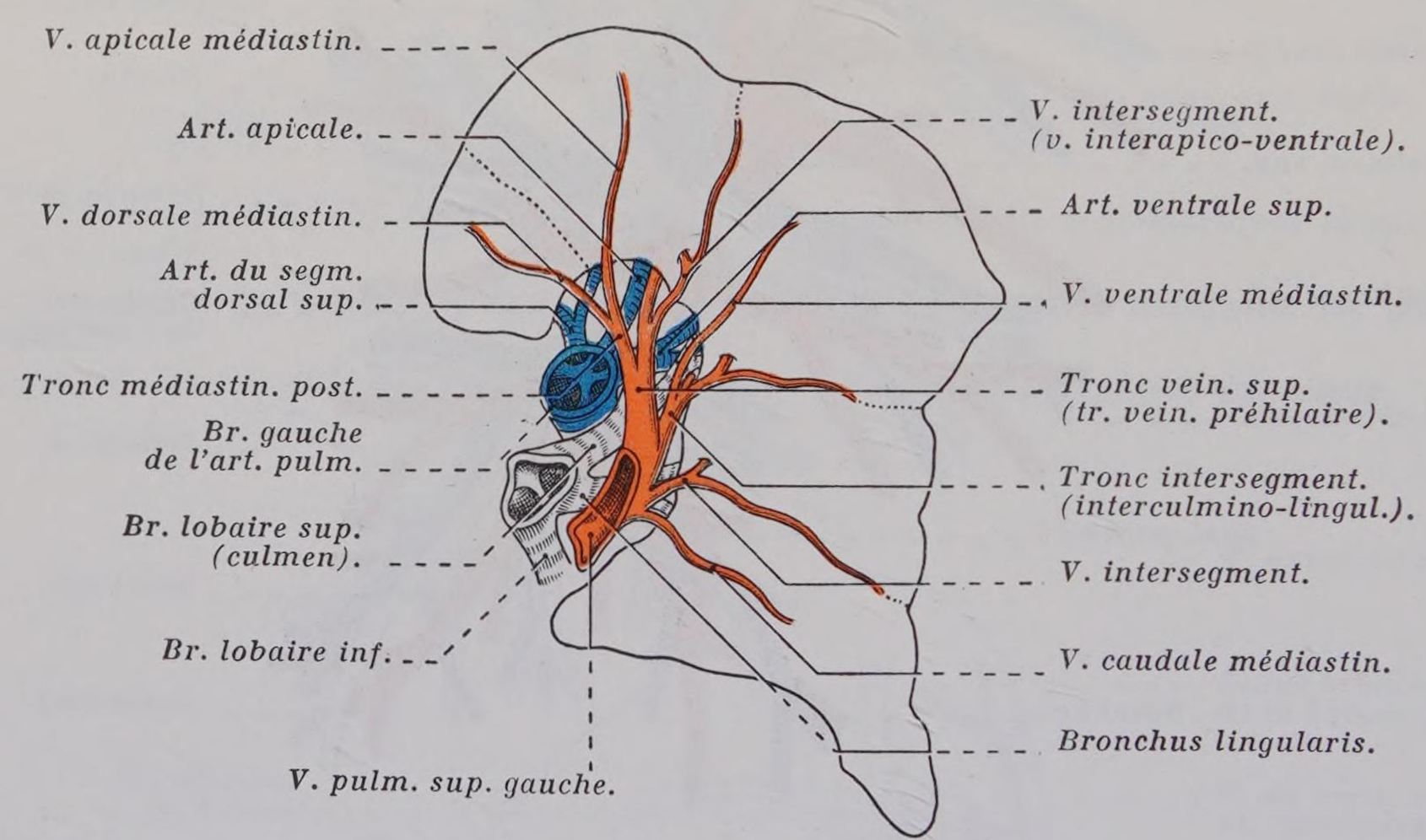

FIG. 669. — *Veines du lobe supérieur gauche, vue médiastinale* (schématique) (d'après G. CORDIER et C. CABROL).

Le *lobe inférieur* est drainé par des veines dont l'union va constituer la *veine pulmonaire inférieure*, et la disposition des veines de ce lobe est sensiblement identique à celle du lobe inférieur droit.

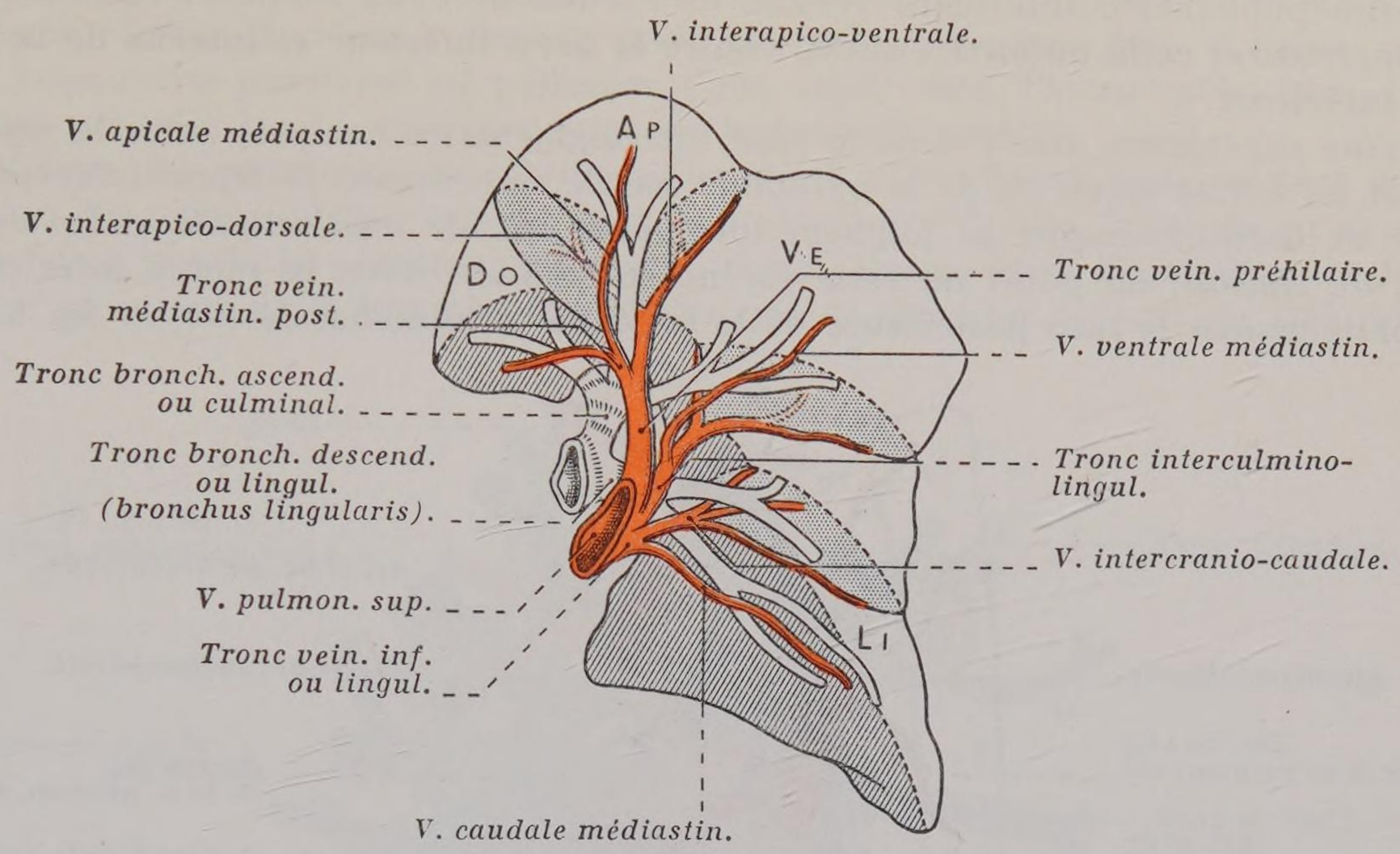

FIG. 670. — *Veines du lobe supérieur gauche, vue médiastinale* (schématique) (d'après G. CORDIER et C. CABROL).

Le poumon est supposé transparent et les plans intersegmentaires sont figurés en pointillé gris. *Ap,* segment apical; *Do,* segment dorsal; *Ve,* segment ventral; *Li,* segments lingulaires.

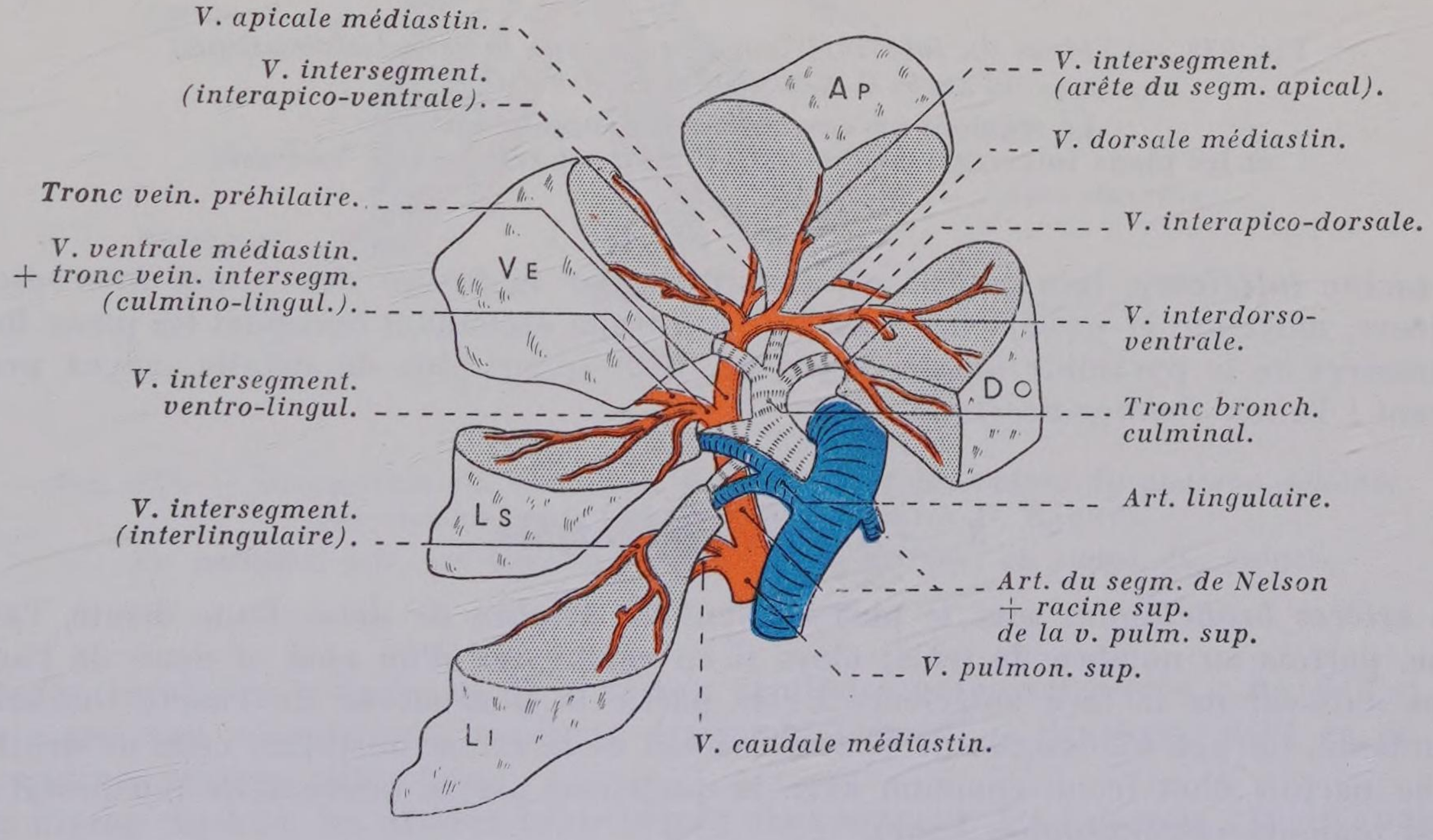

FIG. 671. — *Veines du lobe supérieur gauche, vue externe* (schématique) (d'après G. CORDIER et C. CABROL). Les segments pulmonaires sont figurés séparés les uns des autres.

Ap, segment apical; *Do,* segment dorsal; *Ve,* segment ventral; *Ls,* segment lingulaire supérieur; *Li,* segment lingulaire inférieur.

A noter le confluent centro-culminal situé à l'union des arêtes des plans intersegmentaires du culmen.

La veine pulmonaire inférieure résulte de l'union de *deux racines* : l'une *supérieure*, l'autre *inférieure*; cette union est située contre le bord inférieur et interne de la bronche lobaire inférieure.

La *racine supérieure*, située dans le plan intersegmentaire compris entre le segment de Nelson et les autres segments de la pyramide basale, représente le *tronc interapico-basal* (Cordier et Cabrol), auquel se joignent une *veine apicale médiastinale* et les *veines du segment de Nelson*; au point où cette racine se fusionne avec la racine inférieure, elle croise obliquement la face postérieure de la bronche termino-basale (voy. : fig. 672).

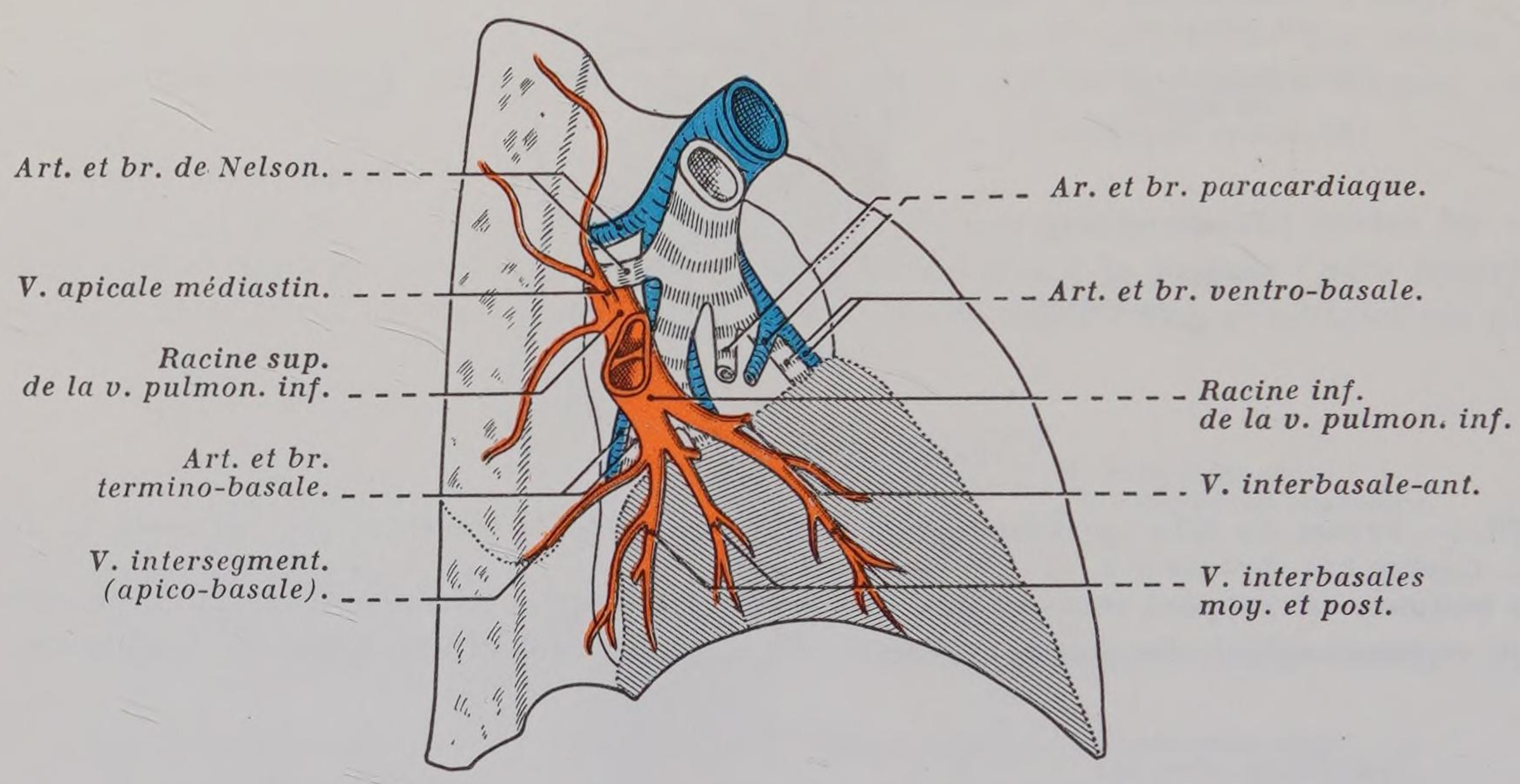

Fig. 672. — *Veines du lobe inférieur gauche, vue interne* (schématique) (d'après G. Cordier et C. Cabrol).
Le segment paracardiaque est supposé enlevé et les plans intersegmentaires adjacents sont représentés hachurés.

La *racine inférieure*, très courte, est constituée par la fusion des *veines interbasales*, antérieure, moyenne et postérieure; ces veines à trajet ascendant occupent les plans intersegmentaires de la pyramide basale (voy. : fig. 672) (pour plus de détails, voyez précédemment : *Veines Pulmonaires*) (1).

3. — *Artères bronchiques.*

Les *artères bronchiques* sont le plus souvent au nombre de *deux*, l'une droite, l'autre gauche, parfois au nombre de trois; alors il en existe une d'un côté et deux de l'autre.

Elles naissent de la face antérieure de la partie la plus élevée de l'aorte thoracique descendante, un peu au-dessous de la terminaison de la crosse aortique; celle de droite se détache parfois d'un tronc commun avec la quatrième artère intercostale (en pareil cas, elle est toujours rétro-œsophagienne).

Dès leur naissance, elles se dirigent transversalement vers le hile du poumon, en se plaçant à la face postérieure de la bronche correspondante; parfois cependant elles affectent un trajet prébronchique, et cela plus spécialement pour l'artère bronchique droite lorsqu'elle naît anormalement (origine haute) de la concavité de la crosse aortique (voy. : *Artères bronchiques* et fig. 249 et 250).

(1) Article à consulter : Appleton : Segments and bloodvessels of the lung. *Lancet*, 4 novembre 1944, p. 592.

Les artères bronchiques pénètrent le hile du poumon avec les bronches et elles sont généralement placées derrière celles-ci; assez souvent, elles sont déjà divisées en deux branches lorsqu'elles pénètrent les poumons, l'une supérieure, l'autre inférieure; celles-ci sont situées près des bords correspondants de la bronche souche.

A l'intérieur du poumon, les ramifications de l'artère bronchique restent toujours accolées aux bronches qu'elles suivent dans toute l'étendue de leur trajet, jusqu'au sommet du lobule, sans jamais le pénétrer; elles sont donc situées dans l'épaisseur de la péribronche; c'est autour de la bronche sus-lobaire que se constitue la *zone de jonction* entre

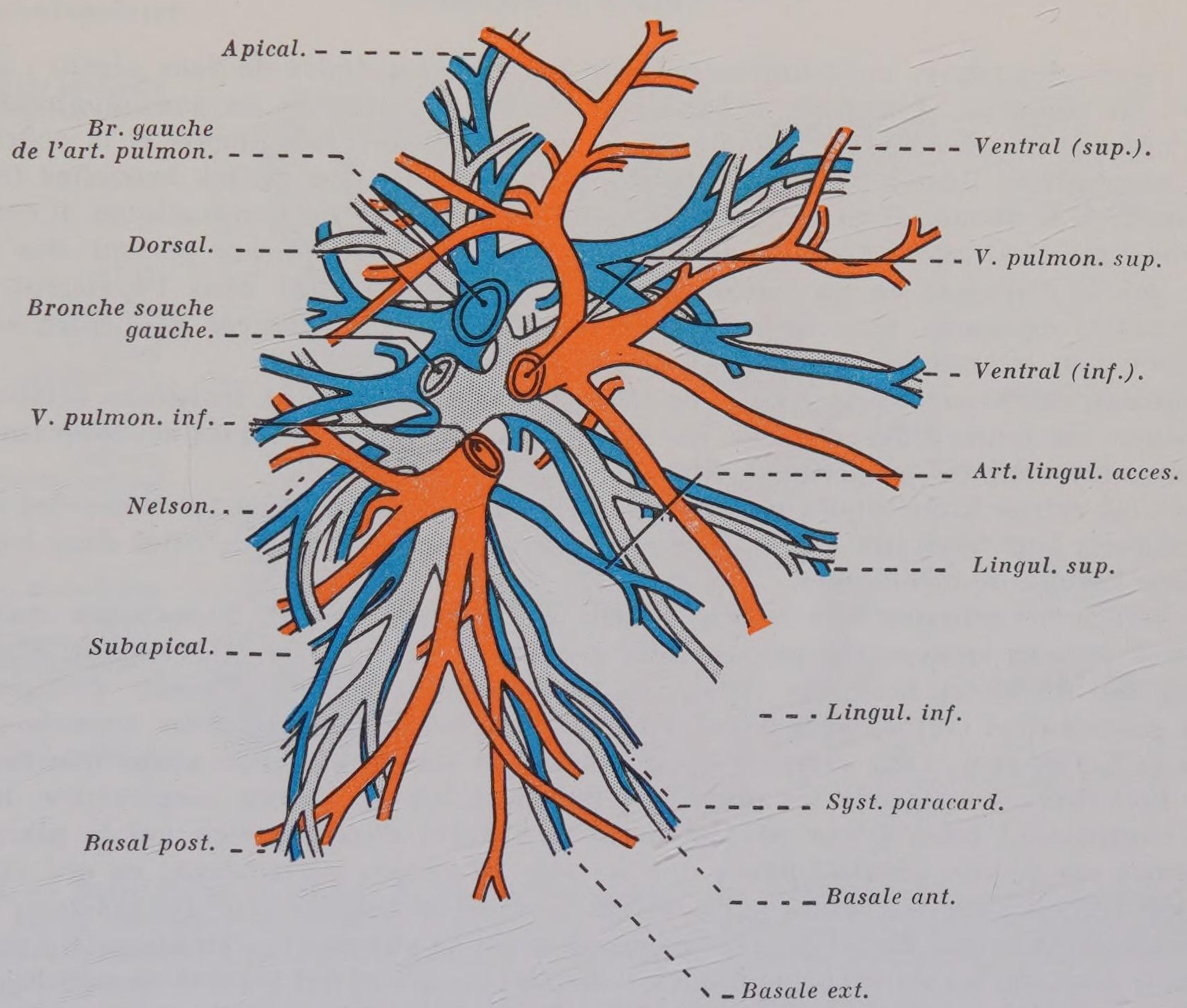

FIG. 673. — *Disposition des bronches, des artères et des veines du poumon gauche; vue médiastinale* (schématique) (d'après U. KAHNT).
En pointillé gris, les bronches; *en bleu,* les artères; *en rouge,* les veines.

le réseau capillaire bronchique et le réseau capillaire pulmonaire (voy. : fig. 649 et 674); cette zone, mal vascularisée, explique vraisemblablement le développement en ce point de certaines lésions pulmonaires.

Au niveau du hile, les artères bronchiques abandonnent des rameaux ganglionnaires et pleuraux, et dans le poumon elles fournissent, d'une part, les *artères nourricières du parenchyme pulmonaire (système broncho-alvéolaire)*, et, d'autre part, les *vasa vasorum* des artères et veines pulmonaires, ainsi que les *vaisseaux nourriciers de la trame du poumon (interstitium)*.

Entre le système des artères pulmonaires et bronchiques, il s'établit dans le poumon, au niveau des ramifications bronchiques terminales, des *anastomoses artério-artérielles* dont la structure est un peu particulière; situées dans l'épaisseur de la péribronche ces artères, désignées sous le nom d' « *artères* » ou de « *segments d'arrêt* » (« *sperrarterien* » des

anatomistes allemands), ont une média considérablement épaisse, possédant par endroits des bourrelets musculaires longitudinaux (artères à bourrelets ou à coussinets) qui rétrécissent et festonnent la lumière du vaisseau; ces artères jouent le rôle de véritables « *sphincters* » et, comme tels, elles possèdent indiscutablement une *action régulatrice* sur le cours du sang et sur la pression artérielle dans les deux territoires vasculaires : artère pulmonaire - artère bronchique (voy. : fig. 404).

4. — *Veines bronchiques.*

Les veines des parois bronchiques naissent par l'intermédiaire de *deux plexus* : *a)* l'un, *interne* ou *muqueux,* à mailles irrégulières; *b)* l'autre, *externe* ou *sous-muqueux,* plus important que le précédent, est situé entre la tunique fibro-cartilagineuse et la couche des fibres musculaires lisses; il est très développé au niveau des petites bronches (de 1 à 2 millimètres de diamètre) ou aux côtés de volumineux capillaires lymphatiques, il constitue le *lit veineux des parois bronchiques de von Hayek*; de ce plexus partent des *veines* grêles qui se disposent en un réseau veineux à mailles étroites dans l'épaisseur de la péribronche; désignées sous le nom de *veines broncho-pulmonaires de Lefort,* elles se déversent dans le système des *veines pulmonaires* (voy. : fig. 404).

Au niveau des bronches de gros et de moyen calibre (jusqu'à la troisième division), la disposition est toute différente, car les veines des parois bronchiques se déversent dans les *veines bronchiques* proprement dites.

Ainsi, les veines bronchiques ne correspondent pas exactement au territoire des artères bronchiques; leur territoire est, en effet, beaucoup moins étendu que celui dans lequel se distribue l'artère de même nom.

Les veines bronchiques qui correspondent au système artériel bronchique collectent seulement le sang veineux qui provient des grosses et des moyennes bronches, alors que le sang des dernières bronches (bronches terminales) gagne les réseaux d'origine des veines pulmonaires (veines périlobulaires) par l'intermédiaire des *veines broncho-pulmonaires de Lefort* (voy. : fig. 404); ce fait se comprend aisément si l'on songe que ces vaisseaux bronchiques irriguant les plus fines ramifications de l'arbre respiratoire, le sang qu'ils contiennent subit à leur niveau un certain degré d'oxygénation qui le place dans les mêmes conditions physiologiques que le sang du réseau périacineux, ce qui explique qu'il soit recueilli par les veines pulmonaires sans aucun trouble pour l'organisme; ce fait exceptionnel est unique dans l'appareil circulatoire, et ne s'observe qu'au niveau du poumon.

Dans le poumon, les veines bronchiques, toujours plus grêles que les artères, accompagnent parfois ces dernières; parfois aussi, elles cheminent isolément.

Au nombre de *deux* de chaque côté, elles émergent au niveau du hile en arrière des grosses bronches *(veines bronchiques postérieures)*; très sinueuses, elles sont rarement satellites des artères homonymes; elles se jettent : *a)* celles du *côté droit,* dans la crosse de la grande veine azygos, plus rarement dans la veine cave supérieure ou dans le tronc des veines intercostales supérieures droites, près de sa terminaison; *b)* celles du *côté gauche,* dans l'hémiazygos supérieure, plus rarement dans le tronc veineux brachio-céphalique gauche.

Les veines bronchiques sont avalvulaires.

Des *veines bronchiques antérieures,* très grêles, sinueuses, souvent plexiformes, grossies de quelques veinules ganglionnaires issues des ganglions lymphatiques du hile, atteignent les veines trachéales où elles se déversent.

Entre le système veineux des parois bronchiques et le système de l'artère pulmonaire, il existe des *anastomoses artério-veineuses* (1); situées dans l'épaisseur de la péribronche,

(1) Article et ouvrage à consulter : Von Hayek : Arteriovenöse Anastomosen in der menschlichen Lunge. *Zeitschrift für Anatomie und Entwicklungsgeschichete,* 1940, p. 412.
Von Hayek : *Die menschliche Lunge.* 1 vol. Springer, édit., Berlin, 1953.

ces anastomoses s'établissent le plus souvent entre les « *segments d'arrêt* » *(sperrarterien)* (voyez précédemment) et le réseau veineux de la bronchiole et, comme ce dernier se déverse dans le système des veines pulmonaires, ces anastomoses établissent un « *court circuit* » susceptible de faire passer directement le sang de l'artère pulmonaire dans la veine pulmonaire; elles constituent un véritable « *shunt réglable par l'action des segments d'arrêt* » qui soustrait ainsi une partie du sang de l'artère pulmonaire à la circulation alvéolaire (voy. : fig. 404); par l'intermédiaire des *artères d'arrêt* et des *anastomoses artério-veineuses,* il s'établit un synchronisme entre la circulation pulmonaire et la ventilation broncho-alvéolaire.

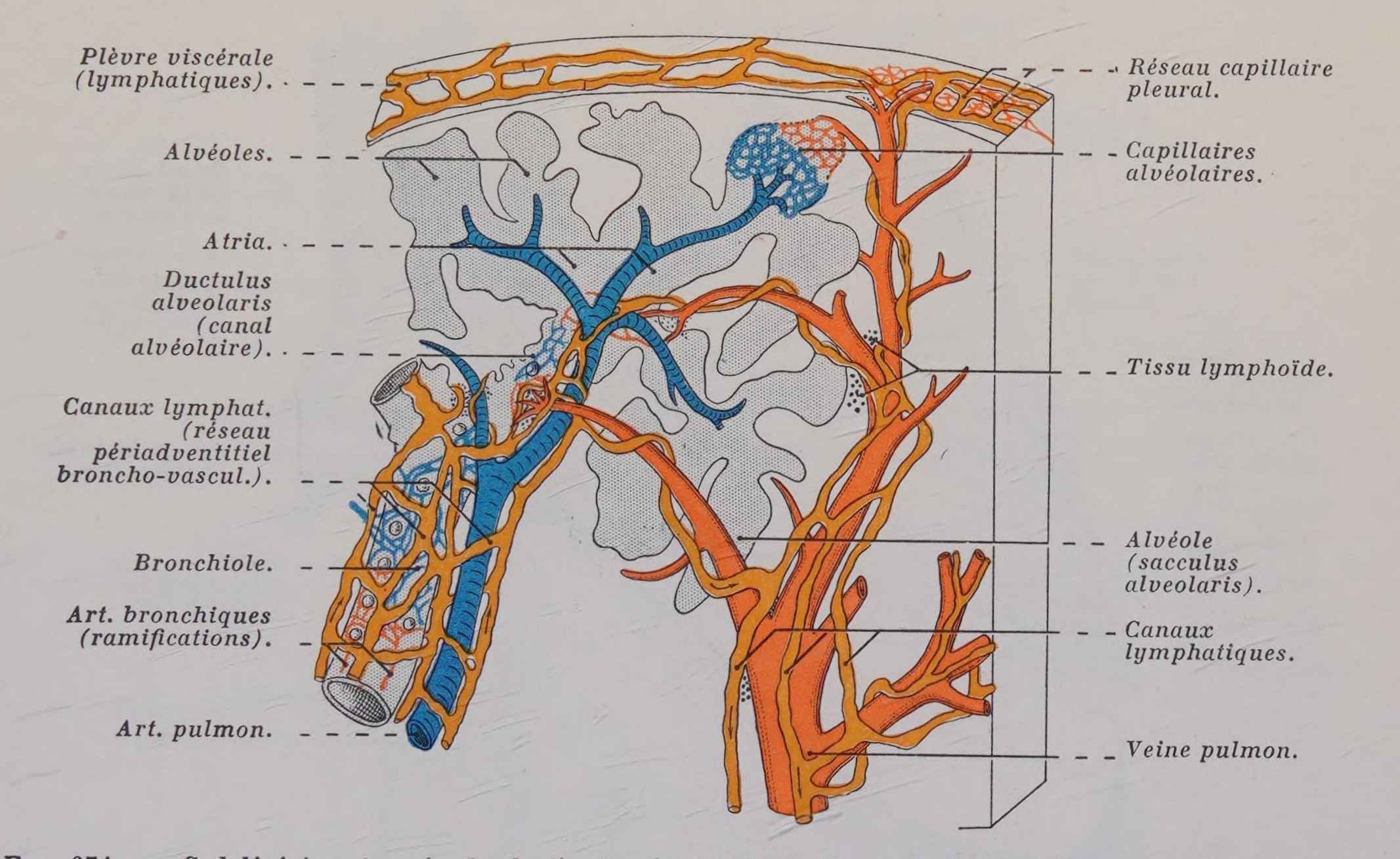

FIG. 674. — *Subdivision terminale de l'arbre bronchique (en pointillé gris); ses connexions avec :* a) *la partie terminale des artères bronchiques et de la veine pulmonaire*; b) *les lymphatiques et le tissu lymphoïde : vue sur une coupe transversale de la partie périphérique du poumon* (schématique) (d'après W. MILLER).

Les flèches indiquent le sens du courant de la lymphe.

5. — *Lymphatiques.*

Les *lymphatiques du poumon* ont été bien étudiés par Most, Hovelacque, Engel et Steinert; en 1929, Rouvière (1) en a donné une étude spéciale très complète basée sur l'examen de deux cents sujets, et à laquelle rien n'a été ajouté depuis; l'exposé qui va suivre est le résumé des travaux de cet auteur, auquel nous renvoyons le lecteur pour plus de détails (2).

---

(1) Célèbre anatomiste français (1876-1952), fut professeur d'Anatomie à la Faculté de Médecine de Paris et membre de l'Académie de Médecine.

(2) Articles et ouvrage à consulter : ROUVIÈRE : Les vaisseaux lymphatiques du poumon et les ganglions viscéraux intra-thoraciques. *Annales d'Anatomie pathologique et d'Anatomie normale médico-chirurgicale,* 1929, n° 2, p. 113.

H. ROUVIÈRE : *Anatomie des lymphatiques de l'Homme.* 1 vol. Masson et Cie, édit., Paris, 1932.

MARASCHIO : Lymphgefässe der Lunge. *Anatomischer Anzeiger,* 1940.

On croyait jadis que l'origine des voies lymphatiques du poumon était constituée par un système lacunaire localisé autour des capillaires périalvéolaires, mais on admet actuellement que les *capillaires lymphatiques* avec « *paroi propre* » commencent au niveau des *bronchioles* (voy. : fig. 650), et la plupart des histologistes estiment qu'il n'y a pas de lymphatiques autour des capillaires sanguins alvéolaires.

Les *vaisseaux lymphatiques du poumon* (1) comprennent *deux systèmes* de voies, à savoir : *a)* un *réseau périadventitiel, broncho-vasculaire* qui entoure les bronches et les artères (voy. : fig. 650 et 674); sur le trajet des voies lymphatiques de ce réseau, on observe

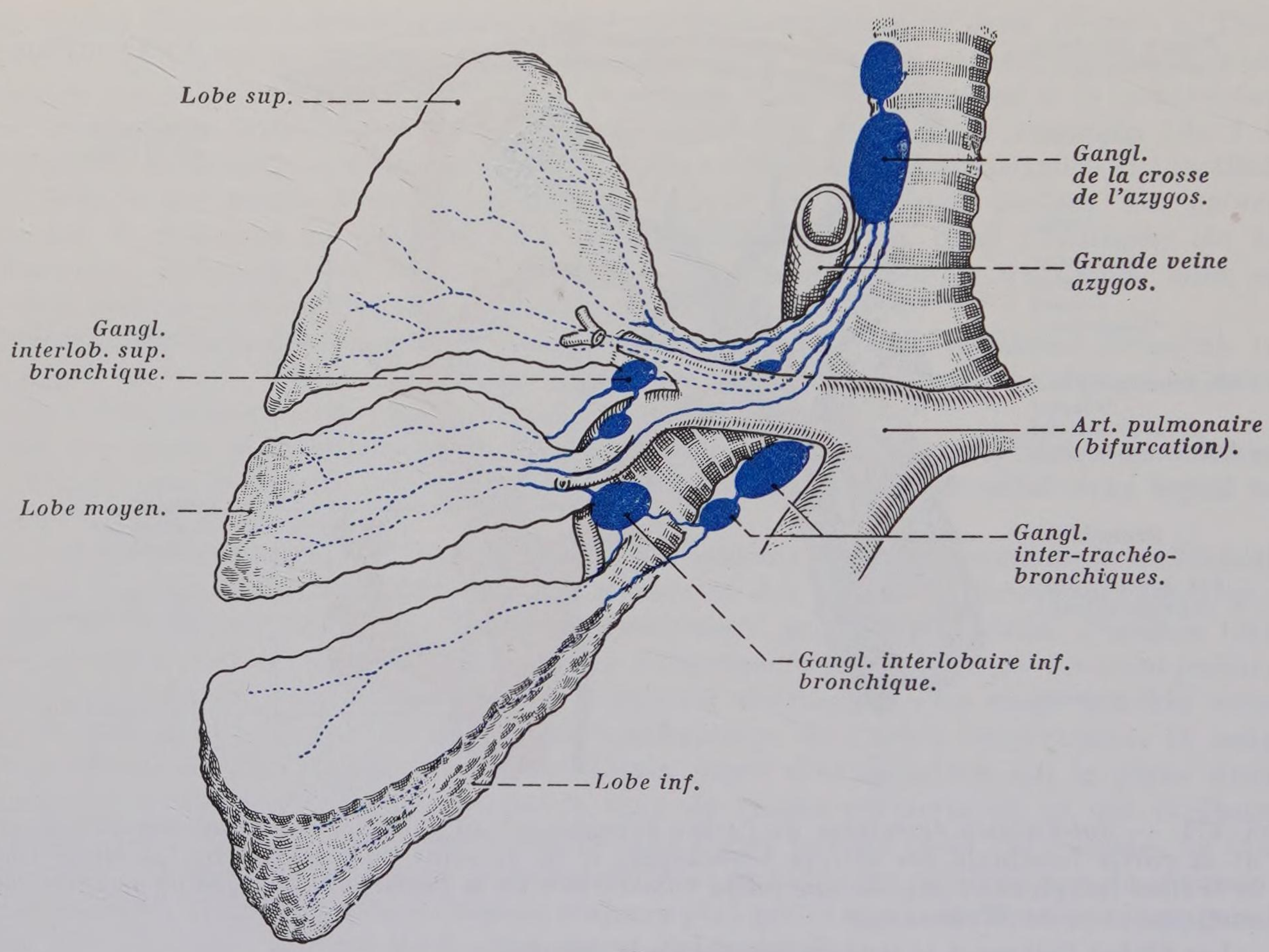

FIG. 675. — *Vaisseaux lymphatiques du poumon droit, vue antérieure* (schématique) (d'après ROUVIÈRE).
Les lobes sont représentés écartés les uns des autres pour montrer les ganglions interlobaires.

l'existence de nombreuses lacunes, sans paroi propre *(lacunes de von Hayek)*, qui représentent d'importants réservoirs de lymphe *(système lacunaire)*; ce réseau est relié au réseau lymphatique qui chemine dans les cloisons interlobulaires en suivant le système des veines périlobulaires; *b)* et un *réseau sous-pleural*. Ces deux réseaux communiquent entre eux à la périphérie des lobes (voy. : fig. 674).

Les lymphatiques du poumon naissent donc des réseaux périlobulaires et des réseaux broncho-vasculaires, et le réseau d'un lobe communique toujours avec celui du lobe voisin au niveau de la zone juxta-hilaire du carrefour lobaire.

Les troncs collecteurs lymphatiques issus de ces réseaux cheminent dans le tissu

(1) Ce sont des lymphatiques bronchiques et pleuraux

conjonctivo-élastique du poumon, c'est-à-dire dans la *péribronche* et dans l'*interstitium* (trame) (1).

Ils doivent être envisagés séparément *à droite* et *à gauche*. Tous les troncs lymphatiques issus des poumons vont se terminer dans les ganglions péritrachéo-bronchiques de Baréty (chaînes latéro-trachéales et ganglions de la bifurcation de la trachée); dans les ganglions des pédicules pulmonaires, et plus spécialement dans les ganglions du hile (ganglions situés entre les éléments du pédicule pulmonaire), et dans les ganglions médiastinaux antérieurs et postérieurs (ganglions latéro-œsophagiens).

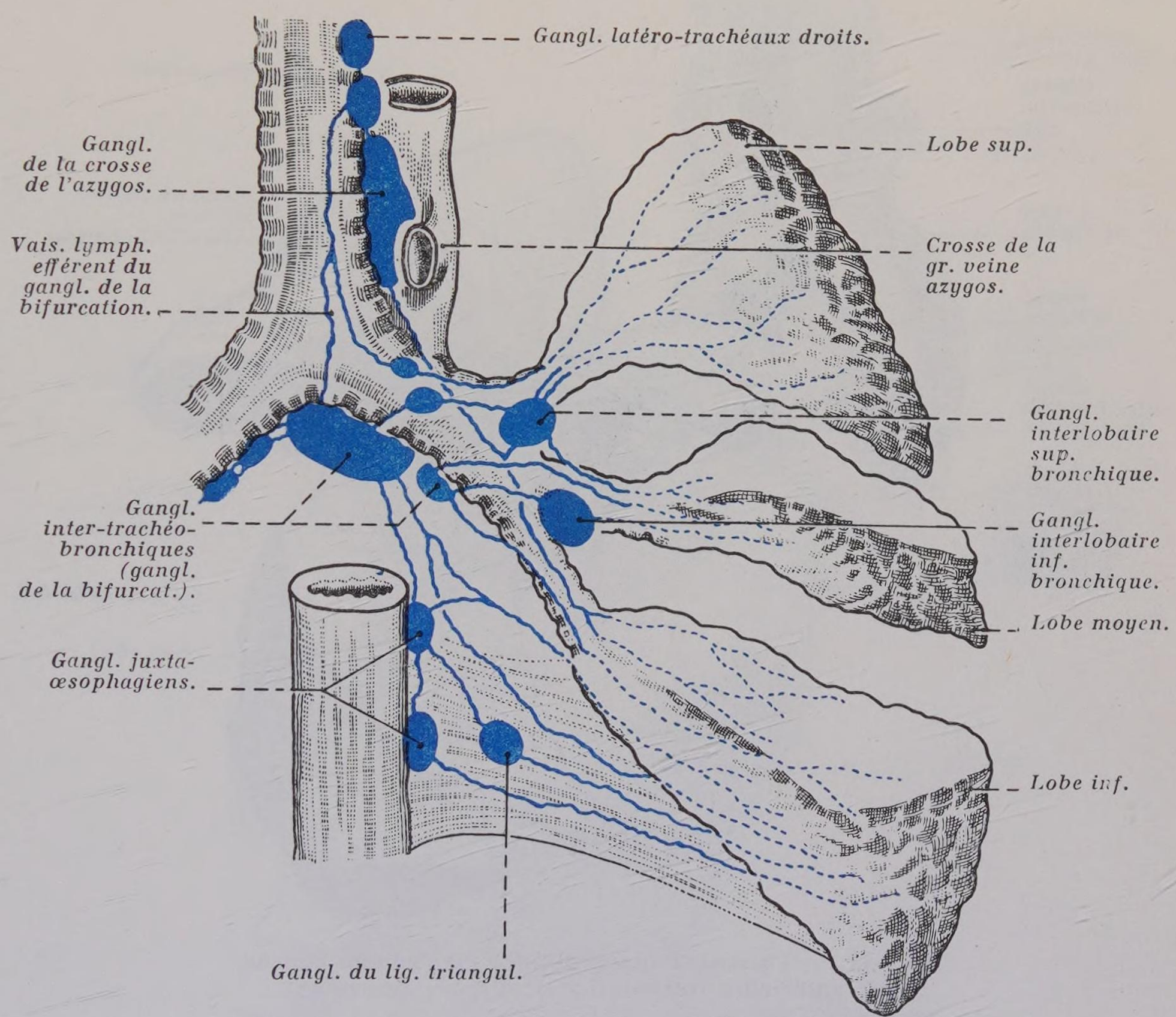

FIG. 676. — *Vaisseaux lymphatiques du poumon droit, vue postérieure* (schématique) (d'après ROUVIÈRE).

A) **POUMON DROIT.** — Le **lobe supérieur** peut être divisé en *deux territoires* : *a)* celui de la région antéro-interne est collecté par des troncs lymphatiques, sus-jacents à la bronche souche, qui aboutissent aux ganglions de la chaîne latéro-trachéale droite, et plus spécialement à un gros ganglion situé au voisinage de la crosse de la grande veine azygos (ganglion de la crosse de l'azygos) (voy. : fig. 675 et 676); *b)* celui de la région postéro-externe est drainé par des troncs collecteurs dont les uns, sus- et rétro-bronchiques, aboutissent aux

(1) Article à consulter : W. MILLER : The lymphatics and the lymph flow in the human lung. *American review of tuberculosis*, 1919.

ganglions précédents, tandis que les autres, franchement rétro-bronchiques, vont aux ganglions de la bifurcation.

Ces vaisseaux efférents sont assez souvent interrompus en cours de route, soit par des *ganglions interlobaires supérieurs,* soit par des *ganglions du pédicule pulmonaire.*

Le **lobe moyen** est collecté par des affluents qui aboutissent aux ganglions latéro-trachéaux droits, aux ganglions intertrachéo-bronchiques de Baréty et aux ganglions interlobaires supérieurs et inférieurs, ces derniers jouent, comme pour le lobe supérieur, le simple rôle de relais.

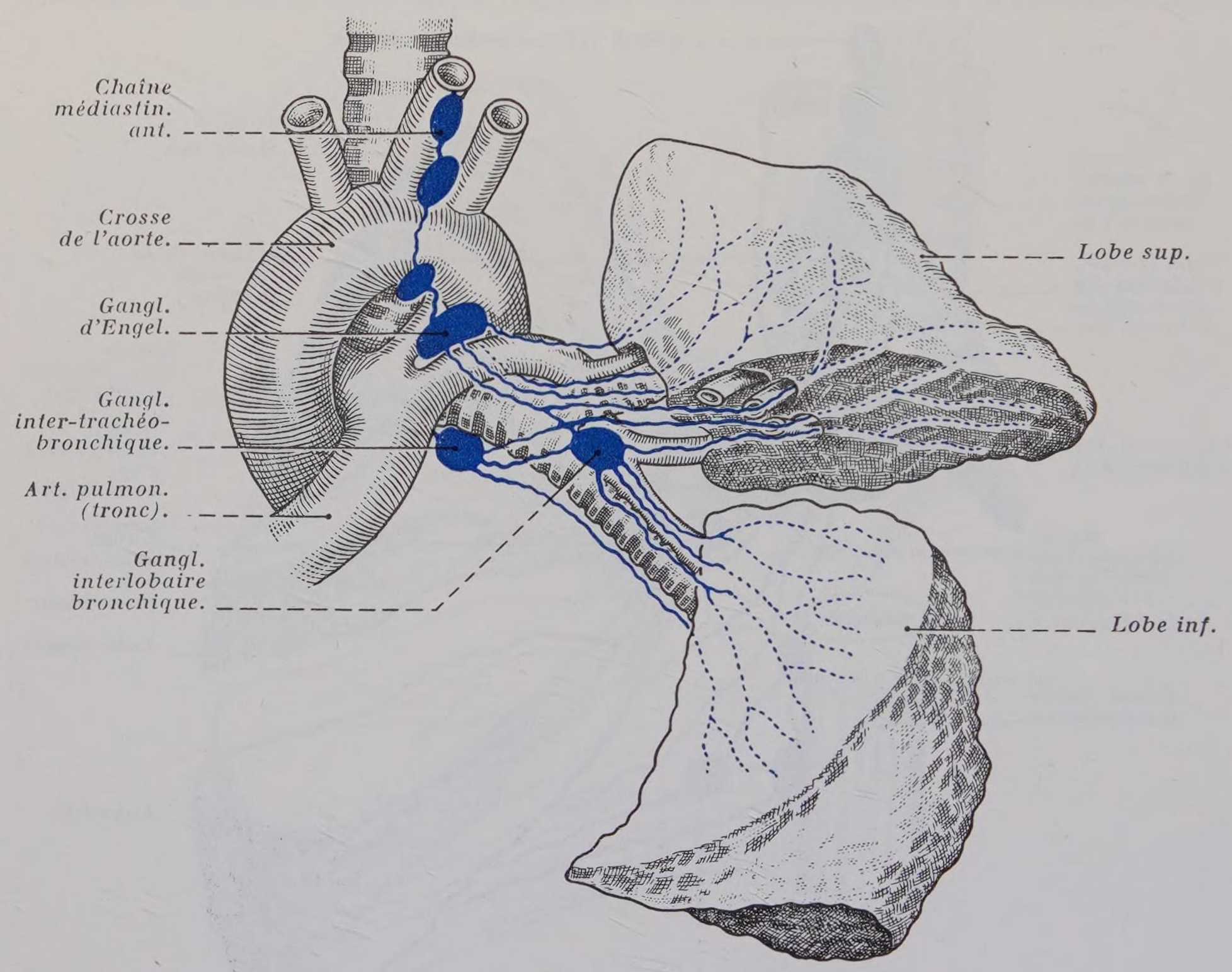

Fig. 677. — *Vaisseaux lymphatiques du poumon gauche, vue antérieure* (schématique) (d'après Rouvière).

Le **lobe inférieur**, comme le lobe supérieur, comprend *deux territoires* : l'un supérieur, l'autre inférieur.

Les *collecteurs du territoire supérieur* vont : les uns, aux ganglions latéro-trachéaux droits, soit directement, soit après relais dans le ganglion interlobaire supérieur ; les autres, aux ganglions de la bifurcation, après avoir croisé la face postérieure de la bronche droite.

Les *collecteurs du territoire inférieur* sont nombreux; étagés de haut en bas, ils se distinguent : α) en *troncs sous-bronchiques,* qui aboutissent aux ganglions de la bifurcation; β) en *troncs rétro-veineux,* qui accompagnent les veines pulmonaires droites; ils vont aboutir, les supérieurs aux ganglions de la bifurcation de la trachée, les inférieurs aux ganglions latéro-œsophagiens droits; γ) et en *troncs du ligament triangulaire,* qui aboutissent également aux ganglions de la bifurcation de la trachée et aux ganglions latéro-œsophagiens droits.

B) **POUMON GAUCHE.** — Le **lobe supérieur** comprend *deux territoires* : l'un supérieur, l'autre inférieur, beaucoup plus restreint.

Les *collecteurs du territoire supérieur* se distinguent en antérieurs et postérieurs.

α) Les *troncs antérieurs* sont situés devant le pédicule pulmonaire, et sont plus spécialement prébronchiques; ils croisent obliquement la branche gauche de l'artère pulmonaire, et aboutissent au ganglion du canal artériel (ganglion d'Engel), et aux ganglions médiasti-

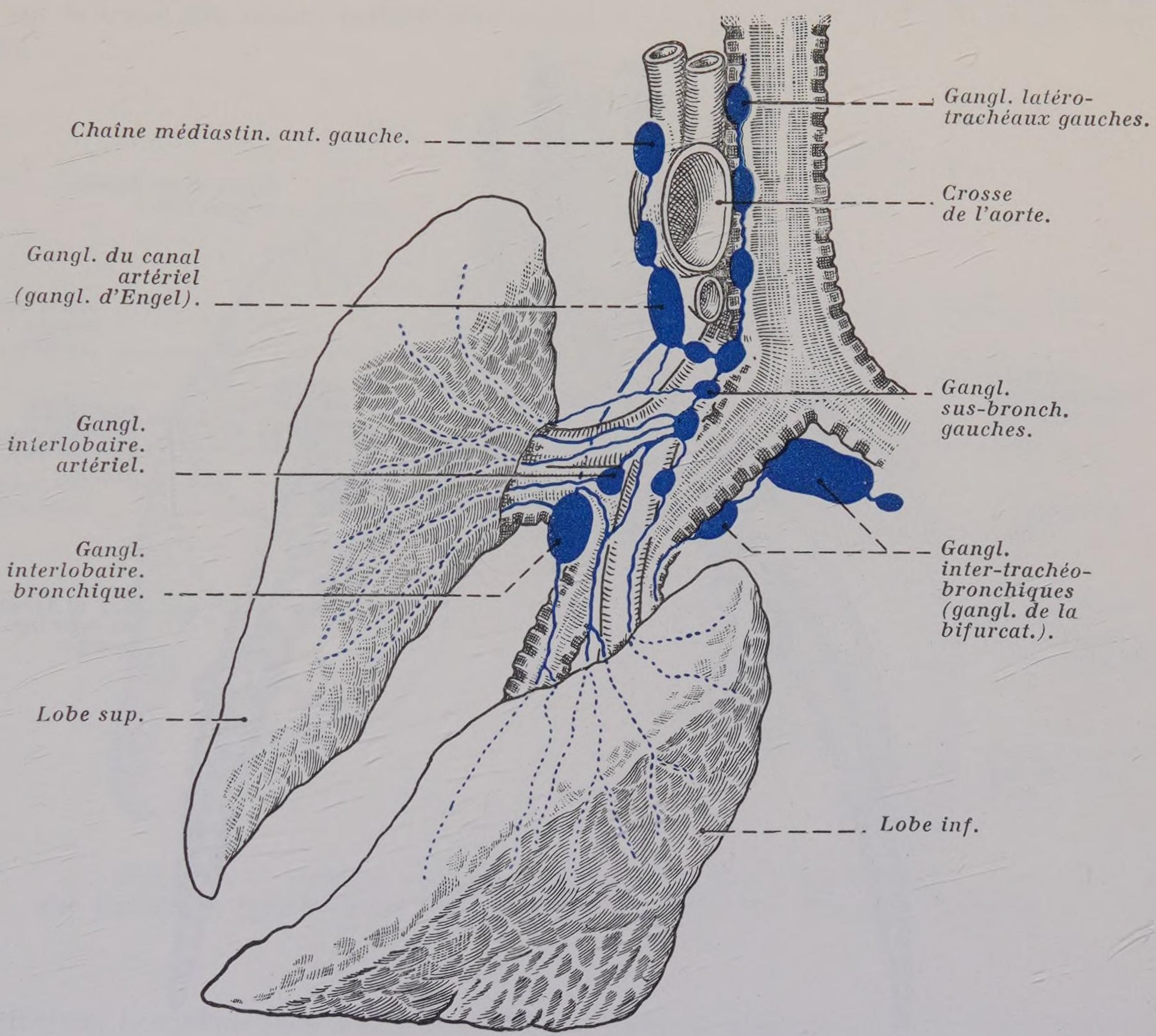

FIG. 678. — *Vaisseaux lymphatiques du poumon gauche, vue postérieure* (schématique) (d'après ROUVIÈRE).

naux antérieurs, situés au-dessus de la crosse aortique, contre le flanc gauche de l'origine de la carotide primitive gauche (voy. : fig. 677).

β) Les *troncs postérieurs* sont rétro-artériels et sus-bronchiques; ils se terminent dans les ganglions sus-bronchiques ou épibronchiques gauches, et par leur intermédiaire se déversent dans les ganglions de la chaîne récurrentielle et dans les ganglions du canal artériel et médiastinaux antérieurs, précédemment signalés.

Les *collecteurs du territoire inférieur* sont plus spécialement tributaires de la région scissurale du lobe supérieur; ils aboutissent, les uns aux mêmes ganglions que ceux du territoire supérieur, les autres aux ganglions de la bifurcation de la trachée, soit directement en croisant la face antérieure, puis le bord inférieur de la bronche souche, soit après relais dans des ganglions hilaires (voy. : fig. 678).

Le **lobe inférieur** peut être subdivisé en *trois territoires* : supérieur, moyen et inférieur.

Les *collecteurs du territoire supérieur* se déversent, les uns dans les ganglions de la bifurcation de la trachée, les autres dans les ganglions sus-bronchiques ou épibronchiques gauches.

Les *collecteurs du territoire moyen* se distribuent aux ganglions sus-bronchiques gauches et aux ganglions interlobaires (ganglions du hile); mais ceux-ci ne sont en quelque sorte que des relais ganglionnaires.

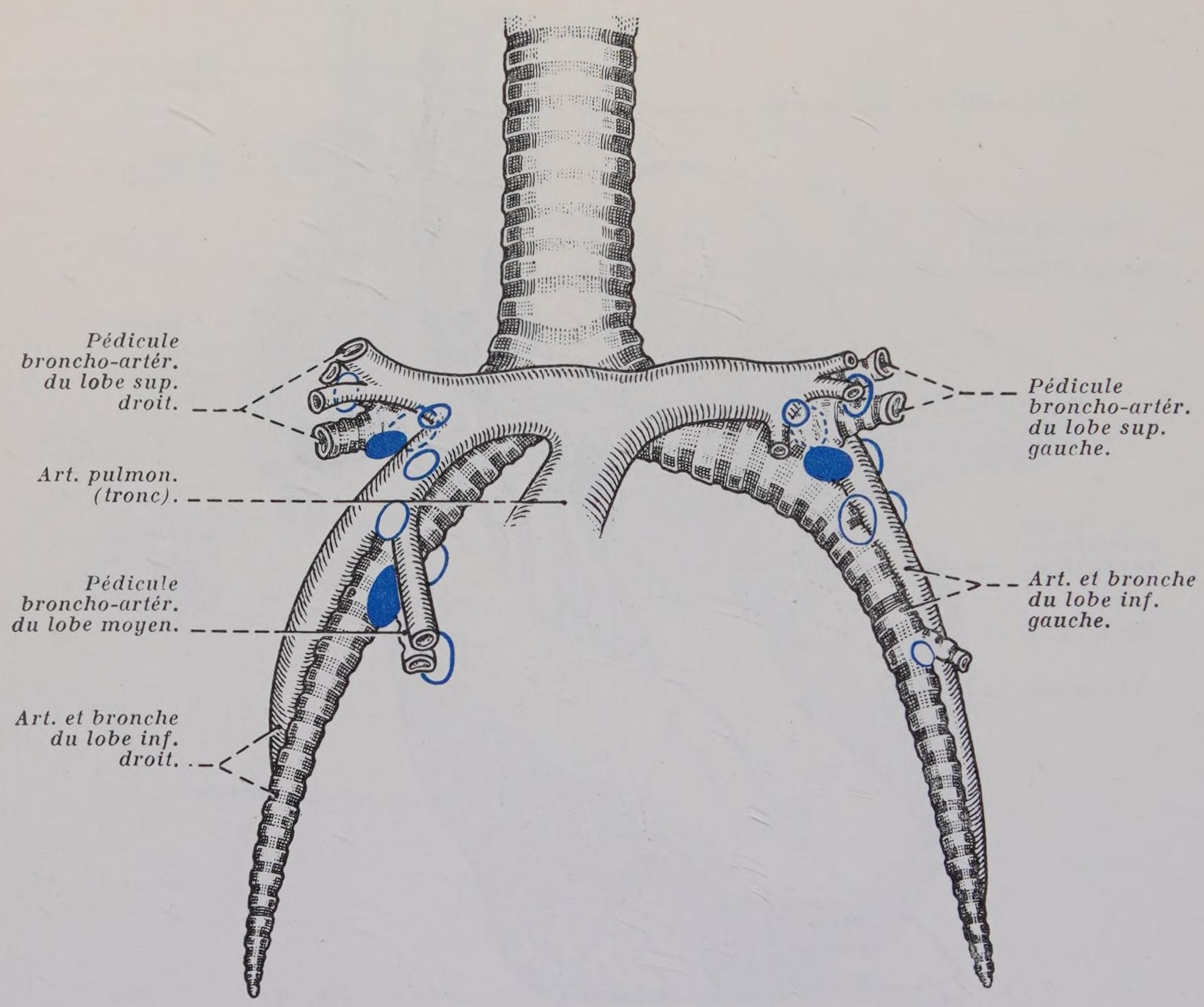

Fig. 679. — *Répartition des ganglions intra-pulmonaires, interlobaires et lobaires, vue antérieure* (schématique) (d'après Rouvière).

Les *collecteurs du territoire inférieur* vont aux ganglions de la bifurcation trachéale, et sur leur trajet on trouve parfois un relais ganglionnaire dans le ligament triangulaire gauche (ganglions latéro-œsophagiens gauches) (voy. : fig. 678 et 680).

Ganglions lymphatiques intra-pulmonaires. — Des ganglions lymphatiques intra-pulmonaires sont situés à l'intérieur du parenchyme pulmonaire; primitivement, ces ganglions sont extra-pulmonaires, et ce n'est que secondairement, au cours du développement du poumon, qu'ils se sont inclus dans l'organe; situés dans l'épaisseur de la trame du poumon, ils sont satellites des bronches ou des branches de l'artère pulmonaire, et s'observent généralement au niveau d'une bifurcation de l'arbre bronchique.

Avec Rouvière, on peut distinguer au niveau de chaque poumon : *a)* un *ganglion interlobaire supérieur bronchique,* placé dans l'angle que forme la bronche lobaire supérieure

avec la bronche souche; *b)* un *ganglion interlobaire bronchique,* situé dans l'angle que forme la première bronche ventrale avec la bronche souche; *c)* et un *ganglion interlobaire artériel,* situé sur la face antérieure de la bronche lobaire supérieure, près de son origine, dans la fourche de division des branches droite et gauche de l'artère pulmonaire (voy. : fig. 678).

Enfin, dans chaque lobe, on peut rencontrer autour de l'arbre bronchique des ganglions inconstants, dits *ganglions lobaires,* qui constituent des relais ganglionnaires intra-pulmonaires sur le trajet des troncs collecteurs lymphatiques du poumon et des bronches (voy. : fig. 578).

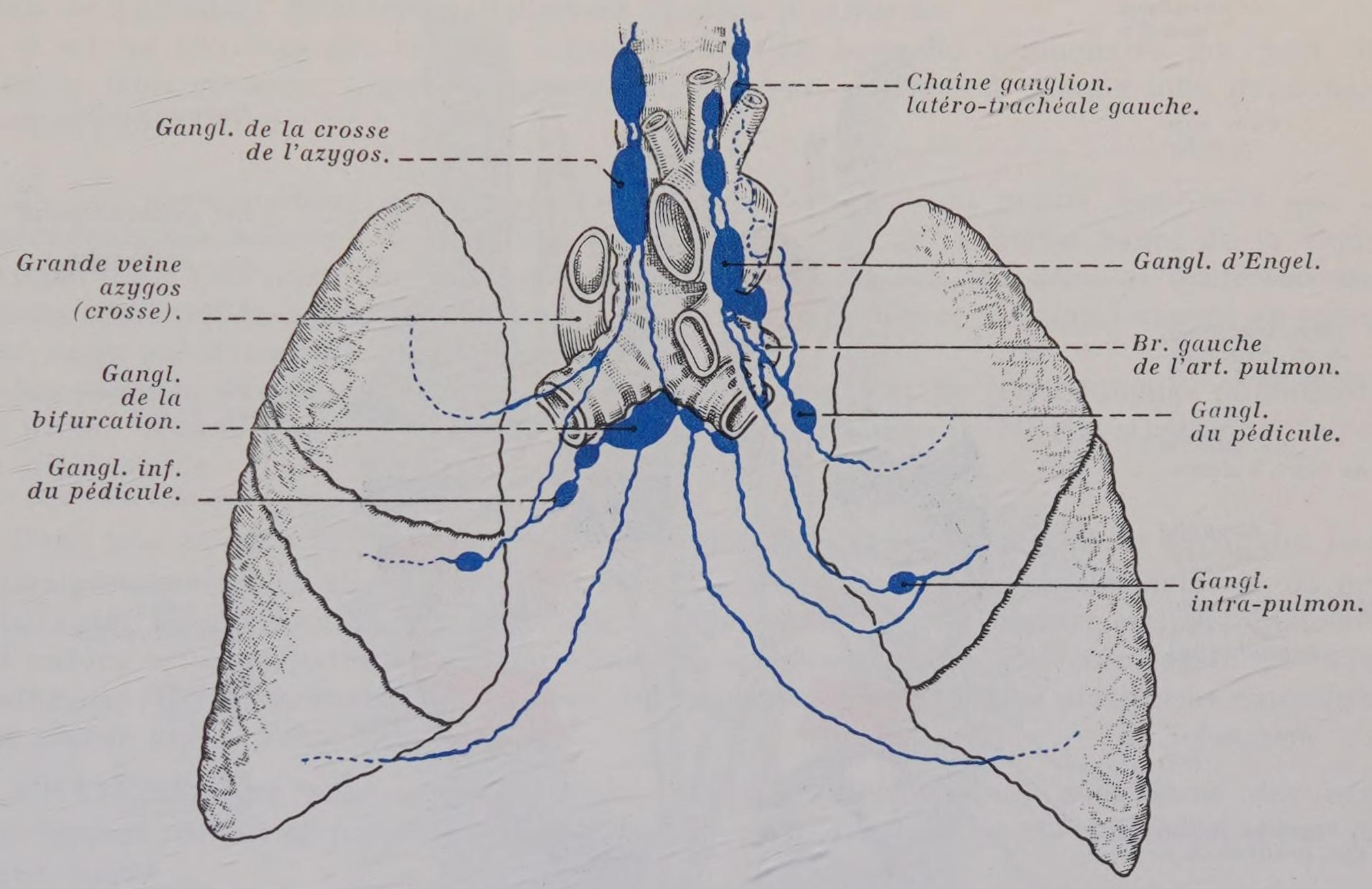

Fig. 680. — *Schéma synthétisant les connexions ganglionnaires des territoires lymphatiques pulmonaires, vue antérieure* (d'après Rouvière).

Territoires lymphatiques des poumons. — L'exposé précédent permet de concevoir une certaine analogie qui existe entre les territoires lymphatiques des poumons droit et gauche, aussi peut-on envisager, ainsi que le fait observer Rouvière, *trois territoires lymphatiques* à chaque poumon : *supérieur, moyen* et *inférieur,* avec cependant cette distinction, qu'il n'existe pas de territoire ganglionnaire sus-bronchique droit.

Les vaisseaux lymphatiques de ces trois territoires aboutissent aux divers groupes ganglionnaires péritrachéo-bronchiques, soit directement, soit indirectement après interruption dans les ganglions intra-pulmonaires ou dans les ganglions des pédicules, et comme les vaisseaux efférents des ganglions de la bifurcation de la trachée aboutissent à la chaîne latéro-trachéale droite, il résulte que seul le territoire supérieur du poumon gauche en entier et le territoire moyen de ce même poumon en partie sont tributaires des chaînes médiastinales antérieure et latéro-trachéale gauche; tout le reste du poumon gauche est en quelque sorte tributaire de la chaîne latéro-trachéale droite (Rouvière).

En résumé, la lymphe des poumons possède *trois voies* de drainage, qui sont : *a)* une *voie médiastinale antérieure,* qui suit la carotide primitive gauche; *b)* et deux *voies latéro-trachéales,* une droite et une gauche, qui accompagnent les nerfs récurrents.

6. — Nerfs.

Les *nerfs des poumons (nerfs broncho-pulmonaires)* proviennent des *pneumogastriques* et des *chaînes sympathiques thoraciques*; tous les nerfs du poumon pénètrent l'organe au niveau du hile avec les autres éléments du pédicule pulmonaire.

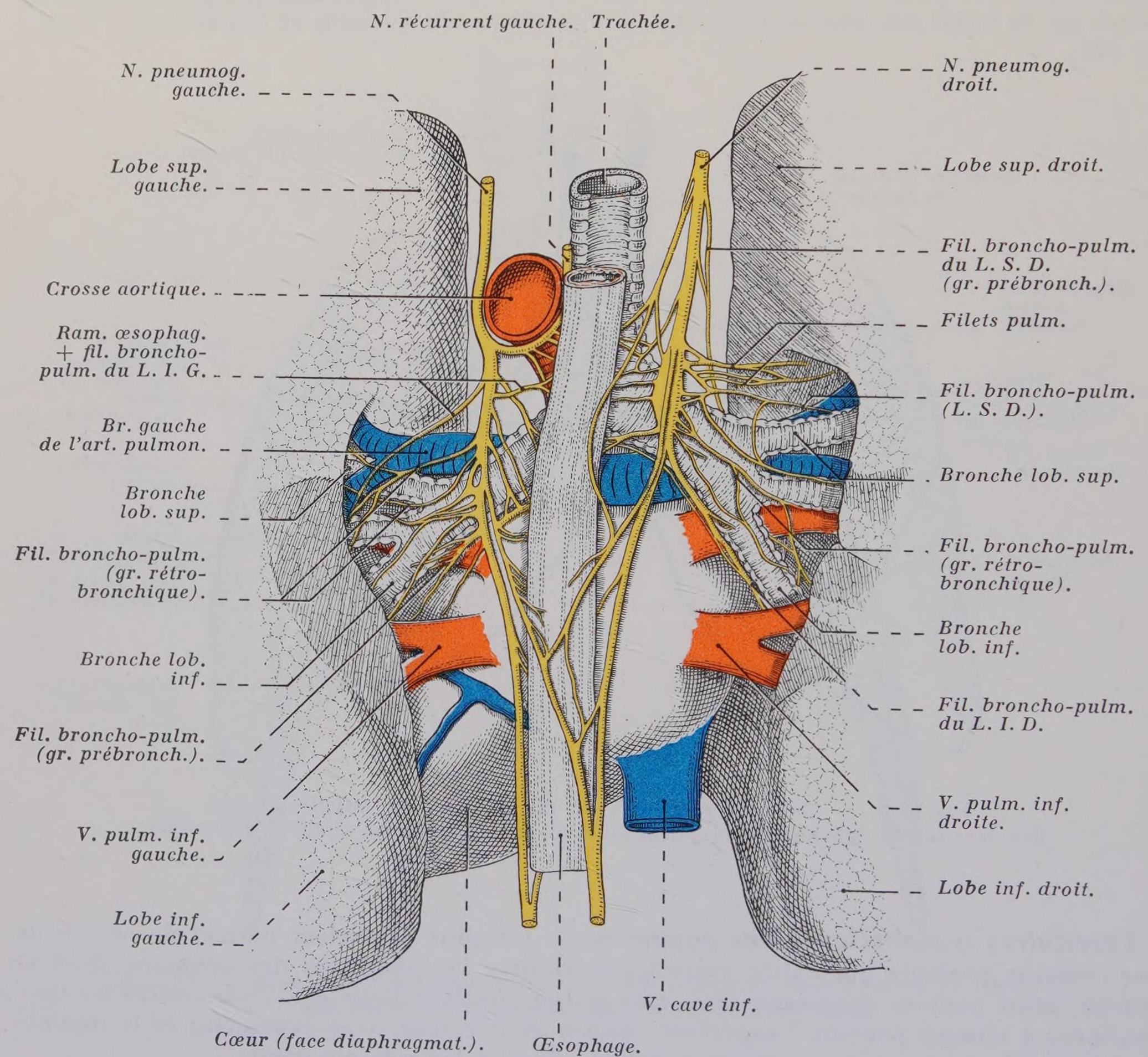

Fig. 681. — *Nerfs broncho-pulmonaires issus des pneumogastriques, vue postérieure* (d'après A. et M. Latarjet et Jaubert de Beaujeu).

1° Les **nerfs d'origine vagale** (1) sont très nombreux; ils se détachent des *pneumogastriques*, tant à droite qu'à gauche, entre la naissance des nerfs récurrents en haut, et les veines pulmonaires inférieures en bas. Ces nerfs ont été bien étudiés par A. et M. Latarjet

(1) Articles à consulter : Coulouma : Les nerfs du poumon et, en particulier, l'innervation vagale des zones pulmonaires. *Acta Anatomica*, 1945, n°2.
A. et M. Latarjet et Jaubert de Beaujeu : Anatomie macroscopique des nerfs pulmonaires. *Journal de Médecine de Lyon*, 5 mai 1945.

et par Jaubert de Beaujeu, ils présentent dans l'ensemble une disposition étagée, avec direction oblique en bas et en dehors; parfois, et cela principalement à droite, ils ont tendance à prendre un aspect en éventail; par rapport à leur naissance sur les pneumogastriques, on peut dire que la majeure partie des filets nerveux broncho-pulmonaires d'origine vagale est *sus-* ou *rétro-bronchique* (voy. : fig. 681); quelques filets peuvent naître des nerfs cardiaques inférieurs.

Dans leur *portion extra-pulmonaire,* ils sont au contact des éléments du pédicule pulmonaire principal et, pour la plupart, postérieurs ; ils présentent quelques anastomoses, mais ne possèdent qu'exceptionnellement l'aspect plexiforme.

Si on les envisage par rapport à leur destination broncho-pulmonaire, on peut distinguer *trois groupes : supérieur, moyen* et *inférieur,* destinés à chaque lobe pulmonaire correspondant (1).

2° Les **nerfs d'origine sympathique** *(orthosympathique)* sont moins nombreux que les précédents; ils naissent du ganglion cervical inférieur, de la partie haute de la chaîne sympathique thoracique et, plus spécialement, des deuxième, troisième et quatrième ganglions thoraciques, des nerfs cardiaques ou de leurs branches; ils appartiennent au groupe des *nerfs splanchniques médiastinaux.*

Sur le trajet des filets sympathiques on rencontre, au niveau des pédicules pulmonaires et jusque dans le poumon, des *microganglions,* ainsi que des *cellules sympathiques* isolées et disséminées.

Dans leur *portion extra-pulmonaire,* les nerfs broncho-pulmonaires font partie des *pédicules pulmonaires* et, par suite de leur situation par rapport à l'arbre bronchique, on peut distinguer *deux groupes* : l'un *antérieur,* l'autre *postérieur*; le premier est principalement de nature orthosympathique; le deuxième est en majeure partie d'origine vagale (parasympathique) (voy. : fig. 681); tous les deux ont un aspect plus ou moins plexiforme constituant les *plexus pré-* et *rétro-bronchiques.*

a) Les **rameaux pulmonaires antérieurs (plexus prébronchique)** sont issus des nerfs cardiaques moyen et inférieur du pneumogastrique dans sa partie immédiatement sus-bronchique.

Leur nombre est variable de chaque côté, ils suivent la face antérieure du pédicule pulmonaire et pénètrent dans le hile; les uns en avant des vaisseaux pulmonaires et à leur contact, ils constituent le *groupe prévasculaire*; les autres moins nombreux sont accolés à la face antérieure des bronches et représentent le *groupe prébronchique* (voy. : fig. 42 et 682).

b) Les **rameaux pulmonaires postérieurs (plexus rétrobronchique)** sont beaucoup plus nombreux que les précédents (de six à dix filets de chaque côté); ils proviennent en majeure partie du pneumogastrique, au point où celui-ci croise la face postérieure de la bronche souche ou de sa portion immédiatement sus-bronchique; ils se ramifient et s'anastomosent derrière la bronche souche, où ils constituent le *plexus bronchique postérieur* décrit par certains auteurs; un peu avant d'aborder le hile pulmonaire, quelques filets contournent les bords supérieur et inférieur de la bronche pour devenir prébronchiques, de telle sorte qu'à leur entrée dans le hile, les rameaux provenant du pneumogastrique, destinés aux poumons et aux bronches, se distinguent, parmi les éléments du pédicule pulmonaire, en *rameaux rétro-bronchiques* (ce sont les plus nombreux), en *rameaux prébronchiques* et en *rameaux préartériels (rameaux pulmonaires antérieurs)* (voy. : fig. 682).

Les filets nerveux qui accompagnent les artères bronchiques, sans former de plexus,

---

(1) Article à consulter : F. Morand : Les nerfs du pédicule pulmonaire. *Travaux du Laboratoire d'Anatomie de la Faculté de Médecine d'Alger,* 1927, p. 35.

se détachent des rameaux sympathiques à destination broncho-pulmonaire; ils pénètrent le hile pulmonaire avec les vaisseaux bronchiques et les accompagnent dans leur trajet intra-pulmonaire.

Dans le poumon, la disposition des nerfs a été précisée par les travaux de Baumann (1); les rameaux du pneumogastrique et du sympathique suivent le trajet des bronches et des artères; ils sont contenus dans l'épaisseur de la péribronche.

Dans les parois des bronches, on peut distinguer *deux plexus* : *a)* l'un, dit *plexus extrachondral,* occupe la gaine conjonctive péribronchique; *b)* l'autre, appelé *plexus subchondral,* est appliqué contre la tunique fibro-cartilagineuse de la bronche.

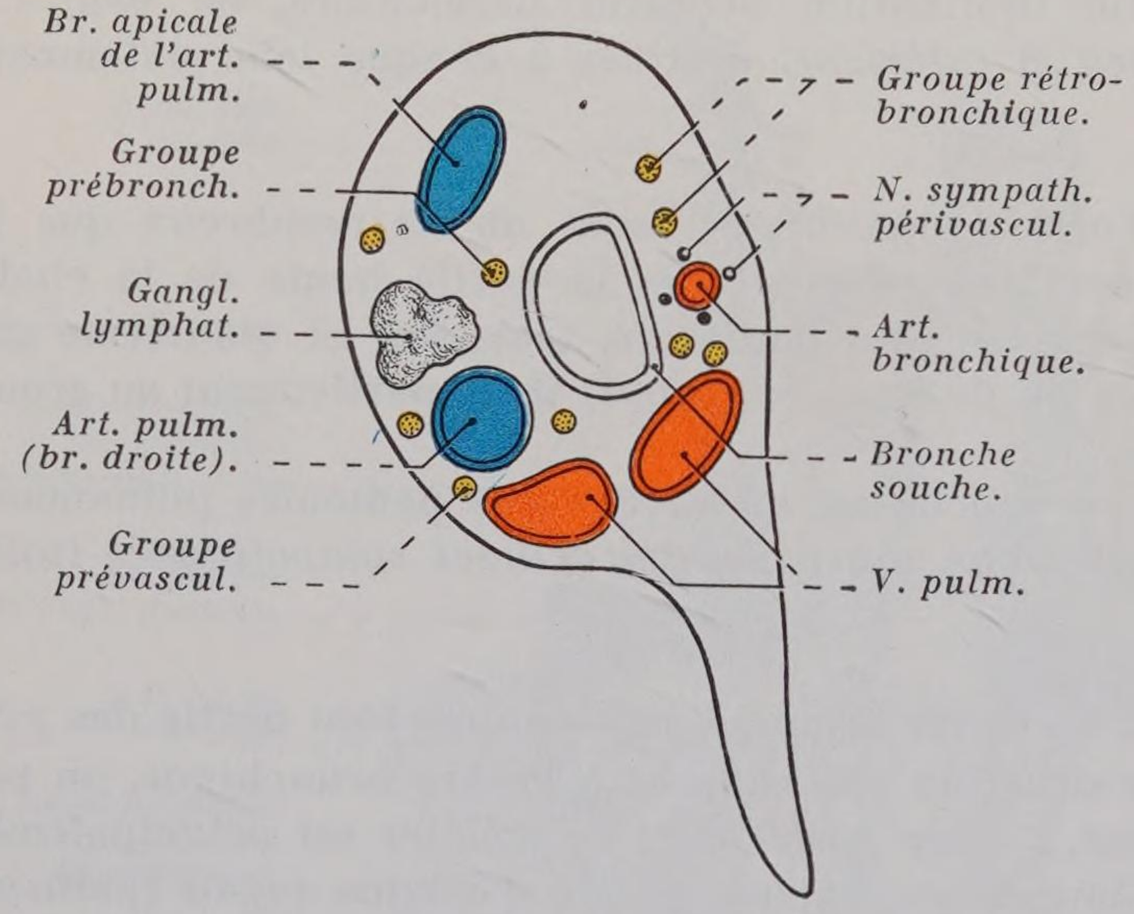

FIG. 682.
Situation des nerfs broncho-pulmonaires au niveau du hile du poumon droit (schématique) (d'après J. DELMAS et G. LAUX).

De ces deux plexus partent *trois* sortes de filets, qui sont : *a)* des *filets sécrétoires,* destinés à la muqueuse des bronches et aux glandes bronchiques *(plexus sous-muqueux)*; *b)* des *filets moteurs,* destinés à la musculature lisse des bronches (muscles de Reisseisen); *c)* des *filets vaso-moteurs* pour les vaisseaux pulmonaires et bronchiques *(filets vasculaires)*; *d)* et des *filets sensitifs* pour la muqueuse bronchique (2).

***

PÉRIBRONCHE ET TRAME DU POUMON

On donne le nom de *péribronche (peribronchium)* ou de *gaine péribronchique* à l'ensemble du tissu conjonctivo-élastique qui entoure les bronches et leurs collatérales. Cette gaine est relativement épaisse, parfois même plus épaisse en certains points que la paroi bronchique elle-même; elle est fusionnée avec la gaine conjonctivo-vasculaire périartérielle, de telle sorte que bronches et artères sont comprises dans une *gaine commune,* dite *gaine péribroncho-vasculaire,* et l'adventice artérielle se confond sans démarcation nette avec celle-ci, qui représente une véritable *périadventice.*

(1) Ouvrage à consulter : BAUMANN : Développement et Anatomie du système nerveux du poumon chez l'homme et les vertébrés supérieurs. *Thèse de Genève,* 1940.

(2) Article et ouvrage à consulter : O. LARSELL et S. DOW : The innervation of the human lung. *American Journal of Anatomy,* 1933, p. 125.
P. MAGNENAT : Etude histologique sur l'innervation du poumon. *Thèse de Lausanne,* 1949.

Elle est constituée par du tissu conjonctif lamelleux disposé sous l'aspect de solides faisceaux longitudinaux ou obliques auxquels s'adjoint un réseau de fibres élastiques.

Comme le système broncho-vasculaire qui lui sert de support, la péribronche s'étend depuis le hile du poumon, où elle se continue sans ligne de démarcation vraie, avec le tissu conjonctif du hile et le *mediastinum* jusqu'aux dernières ramifications bronchiques et artérielles, c'est-à-dire jusqu'au niveau du lobule. Son importance et son épaisseur vont en diminuant du hile à la périphérie du poumon.

Dans le lobe et le segment, la disposition de la péribronche, comme celle des ramifications bronchiques et artérielles, présente un aspect radiaire et, sur les radiographies de poumon sain, on peut l'observer sous la forme de traînées dont les principales convergent vers le hile, la péribronche étant surtout dense autour des grosses bronches et de ses premières collatérales, et sur les poumons pathologiques on l'observe avec beaucoup plus de netteté.

Sur la péribronche s'appuient les cloisons conjonctives interlobaires au niveau des carrefours lobaires, les cloisons intersegmentaires et interlobulaires. L'ensemble constitue la *charpente fibreuse du poumon.*

Indépendamment du système broncho-artériel, la péribronche livre passage :

a) Aux *nerfs broncho-pulmonaires,* sur le trajet desquels il n'est pas rare d'observer des microganglions sympathiques et des cellules sympathiques isolées.

b) Aux *vaisseaux lymphatiques du poumon*; sur le trajet de ces vaisseaux, on rencontre, dans l'épaisseur de la péribronche, des *nodules* et des *amas lymphoïdes* (voy. : fig. 648).

c) Et aux *vaisseaux bronchiques* (voy. : fig. 648).

La péribronche contient, en outre, de minuscules *lobules graisseux,* parfois même des cellules adipeuses isolées, des particules minérales (anthracose, silicose) et des éléments pigmentés d'origine endogène provenant du sang (pigment ocre et pigment noir).

L'*importance physiologique* de la péribronche a été longtemps méconnue; actuellement, on sait que la péribronche joue un *rôle capital dans la respiration*; elle possède également un rôle important dans la pathologie pulmonaire.

1° Les *gaines péribronchiques* représentent un des éléments les plus importants du *système lobaire de tension,* car elles transmettent les tractions à toutes les formations auxquelles elles sont rattachées.

Dans l'inspiration, manifestation active de la respiration, l'agrandissement de tous les diamètres de la cage thoracique exerce par l'intermédiaire de la plèvre une traction sur les cloisons interlobaires de la périphérie du poumon et, par son intermédiaire, cette traction se transmet aux gaines péribronchiques.

2° La péribronche exerce une influence notable sur la *circulation de la lymphe* au cours des mouvements respiratoires, par suite de l'existence d'un système lacunaire dans l'épaisseur de la péribronche (voy. : *Lymphatiques du poumon*).

3° La gaine péribroncho-vasculaire permet au cours de la respiration les déplacements du système broncho-artériel et peut être ainsi considérée comme une *gaine de mobilité* (von Hayek).

4° Rappelons, enfin, qu'elle sert de *lieu de passage* aux *vaisseaux et nerfs broncho-pulmonaires.*

Si l'on considère dans son ensemble l'architecture du poumon, il faut reconnaître que celui-ci est constitué par : *a)* un *système de conduits aérifères, broncho-alvéolaires* (l'alvéole n'étant considéré actuellement que comme une dilatation terminale de ce système : c'est-à-dire une alvéolisation de la bronchiole respiratoire); *b)* et par une *charpente fibreuse (squelette fibreux du poumon)* qui occupe les carrefours lobaires aux points où les lobes sont restés en contact (absence de scissuration), les plans intersegmentaires et interlobulaires.

Ces plans sont occupés par du tissu conjonctif dont l'ensemble constitue la *trame du*

poumon ou *interstitium* et, en allant du lobe au lobule pulmonaire, on peut distinguer des *cloisons* dites *interlobaires* (carrefours lobaires), *intersegmentaires* et *interlobulaires.*

Dans l'épaisseur des cloisons interlobulaires et intersegmentaires cheminent les *veines du poumon.* Les veines intersegmentaires et la cloison intersegmentaire sont importantes du point de vue chirurgical, car elles représentent le *plan de clivage* et le guide utilisé par le chirurgien dans toute segmentectomie.

A la périphérie du lobule, les veines périlobulaires ou interlobulaires forment un réseau veineux dont la majeure partie des vaisseaux présente une direction radiaire. Sur les lobules de la périphérie du poumon, ce réseau est anastomosé avec les veines sous-pleurales comprises dans l'épaisseur de la couche fibro-élastique sous-pleurale (voy. : fig. 650).

L'ensemble de ces cloisons se confondant en certains points avec la péribronche constitue les *systèmes de tension du poumon* (1); le *point d'appui externe* ou *périphérique* étant représenté par la paroi de la cage thoracique et par la plèvre (pariétale et diaphragmatique); le *point d'appui interne* étant constitué par le *mediastinum* et la plèvre médiastine (voy. : fig. 687) (voyez plus loin : *Systèmes de tension*).

*
**

PÉDICULES PULMONAIRES

Dans le chapitre précédent relatif à la constitution du poumon, nous avons analysé et décrit les parties constitutives de cet organe (voyez précédemment); celles-ci pénètrent le poumon, par sa face interne ou médiastinale, au niveau du hile où elles constituent le *pédicule pulmonaire (pédicule principal).*

Chaque pédicule (2) est composé d'un groupe d'éléments : *a)* les uns, qualifiés de *principaux,* comprennent la bronche, l'artère et les veines pulmonaires; les autres, dits *accessoires* (parce que plus grêles que les précédents), sont les vaisseaux bronchiques, les vaisseaux lymphatiques avec leurs ganglions, les nerfs broncho-pulmonaires; le tout étant entouré par le tissu conjonctif médiastinal de la région hilaire.

Au contact du segment hilaire de chaque pédicule, la plèvre pariétale ou médiastinale se réfléchit pour se continuer avec la plèvre viscérale qui tapisse la face interne du poumon.

Les éléments pédiculaires se divisent, puis se groupent en donnant naissance à des *pédicules lobaires* destinés à chaque lobe pulmonaire; enfin, poussant la division plus loin, on peut distinguer dans le poumon, aux différentes échelles de la segmentation, des *pédicules segmentaires* et *sous-segmentaires* et, enfin, des *pédicules lobulaires.*

Bien qu'il y ait de nombreuses variations possibles dans la ramescence bronchique, ainsi que dans la division artérielle des branches de l'artère pulmonaire, disons, d'une manière générale, que dans le lobe pénètrent une bronche ou ses collatérales segmentaires, une ou plusieurs artères, et que la ou les veines qui en sortent représentent les racines d'origine des veines pulmonaires supérieures et inférieures : ainsi chaque lobe est pourvu d'un *arbre broncho-vasculaire* spécial (3).

---

(1) Ouvrage à consulter : F. Müller : Les dispositifs interstitiels du lobule pulmonaire. *Thèse de Lyon,* 1943.

(2) Articles à consulter : J. Poulhès, Eschapasse et R. Gay : Les pédicules fonctionnels des lobes pulmonaires. *Archives d'Anatomie, d'Histologie et d'Embryologie,* 1948, p. 123.
N. Œconomos : Les pédicules pulmonaires. Etude anatomique et chirurgicale. *Revue de chirurgie,* 1950, p. 357.
Body : Etude anatomique des pédicules segmentaires du lobe supérieur droit. *Thèse de Paris,* 1953.

(3) Ouvrage à consulter : M. Latarjet et F. Magnin : *Anatomie médico-chirurgicale du poumon.* 1 vol. G. Doin, édit., 1956.

Dans chaque lobe, les pédicules segmentaires en nombre égal à chaque segment n'ont pas toujours une constitution identique et offrent des variantes (1).

Il va sans dire que l'étude des *pédicules lobaires* et *segmentaires* des deux poumons est

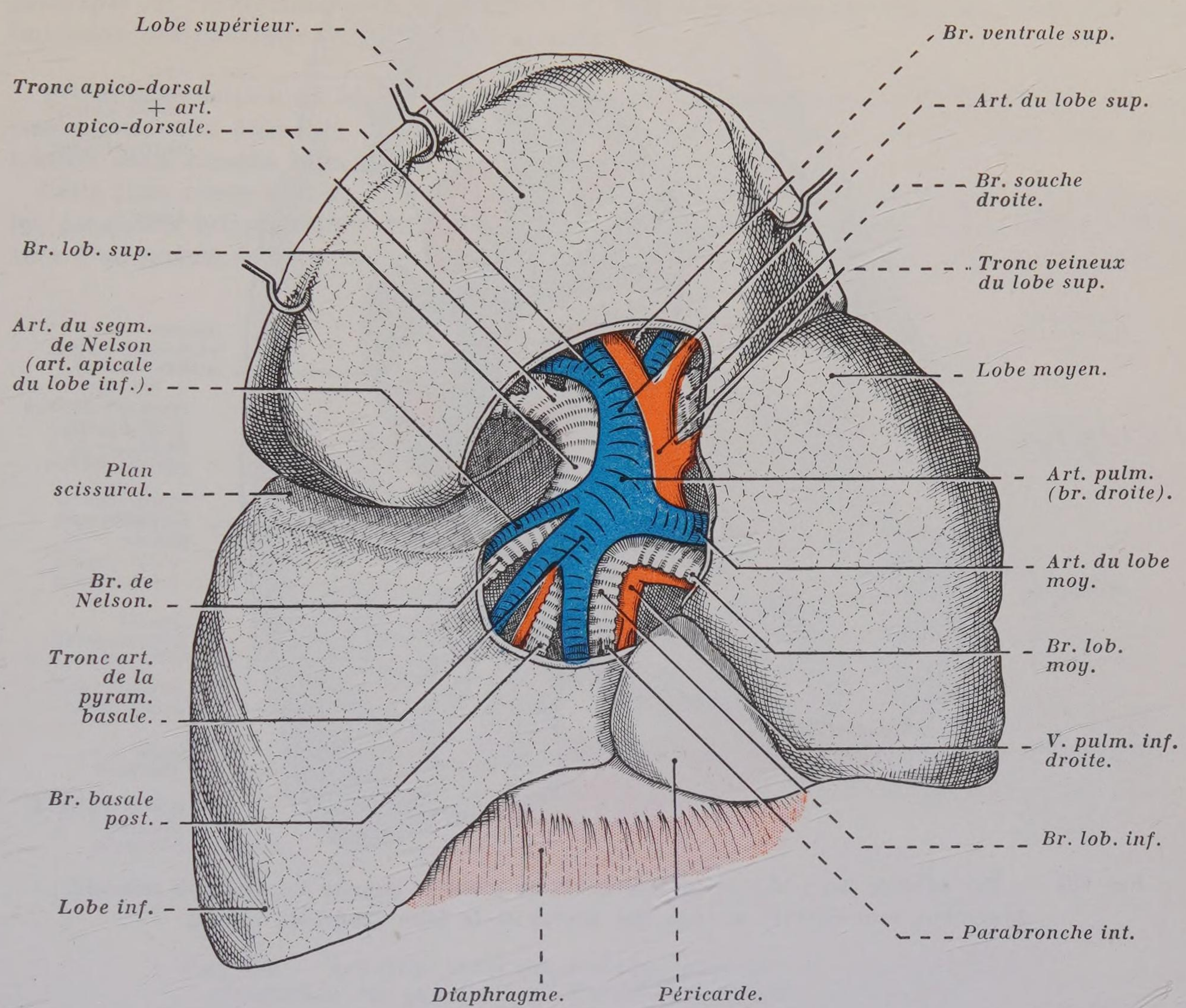

FIG. 683. — *Vue externe des pédicules pulmonaires du poumon droit à travers la scissure.* Les lobes sont écartés les uns des autres et le lobe supérieur relevé.

extrêmement importante du point de vue chirurgical, car elle conditionne la technique de l'exérèse lobaire ou de la segmentectomie (2) (pour plus de détails, voyez précédemment : *Pédicules pulmonaires*; article *Bronches extra-pulmonaires*).

---

(1) Ouvrage à consulter : J. CORDIER et C. CABROL : *Les pédicules segmentaires du poumon.* 2 vol. Tome I : Poumon droit, 1952. Tome II : Poumon gauche, 1955. Expansion scientifique française, édit., Paris.

(2) Articles et ouvrages à consulter : E. HENRY et H. MÉTRAS : Etude anatomique des pédicules broncho-vasculaires en vue des résections pulmonaires segmentaires. Travaux du Laboratoire d'Anatomie de la Faculté de Médecine de Marseille, 1945-1946, p. 160.

R. OVERHOLT et LAZARO LANGER : *The technic of pulmonary resection.* 1 vol. Blackwell et Cie, édit., Oxford, 1949.

OVERHOLT : Segmental pulmonary resection. *Journal of thoracic Surgery*, 1950, p. 207.

A. LEZIUS : *Die Lungenresektionen.* 1 vol. G. Thieme, édit., Stuttgart, 1953.

R. ZENKER, HEBERER et H. LÖHR : *Die Lungenresektionen (Anatomie, Indicationen, Technik).* 1 vol Springer édit., Berlin, 1954.

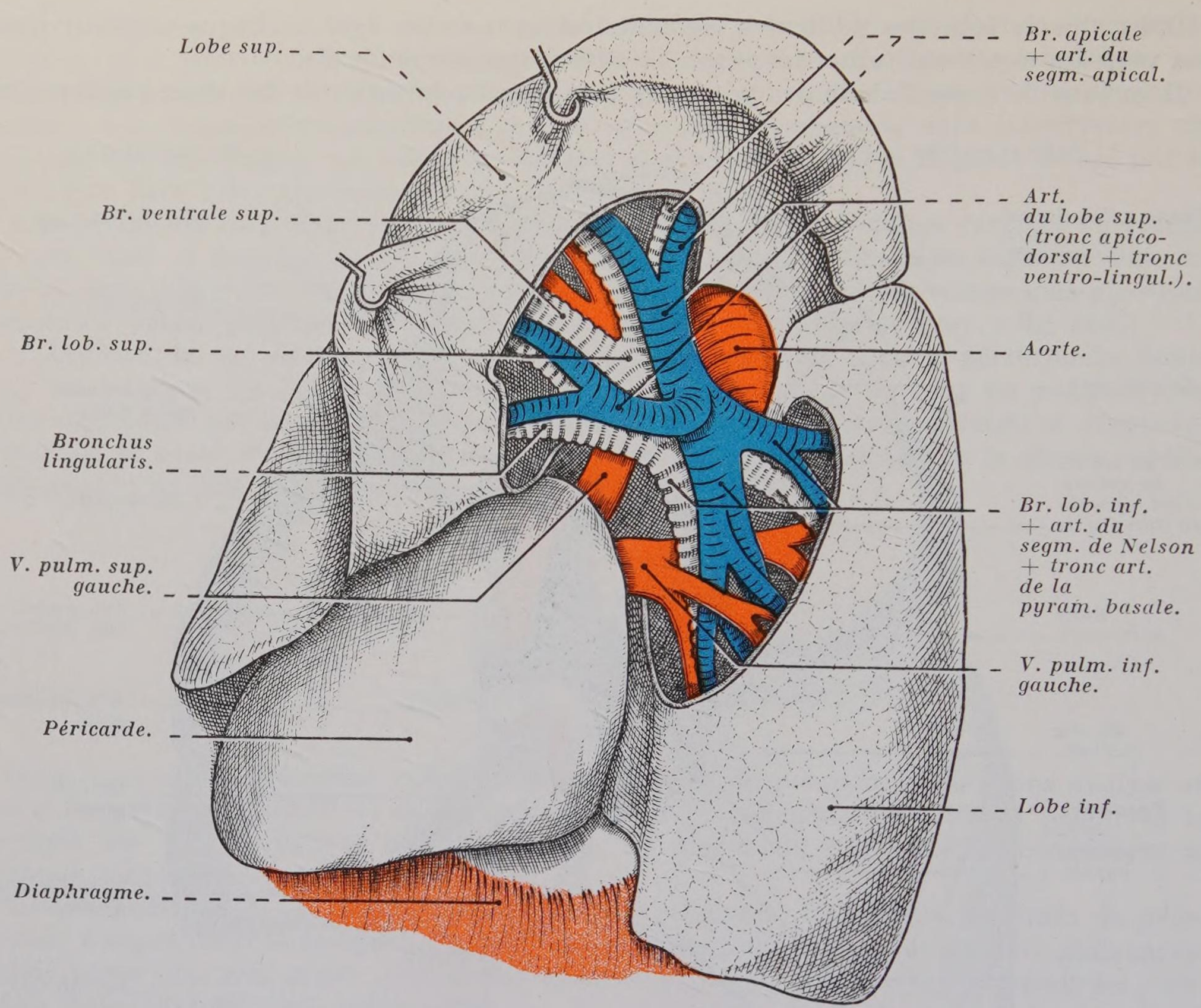

FIG. 684. — *Vue externe des pédicules pulmonaires du poumon gauche à travers la scissure.* Les lobes sont écartés les uns des autres et le lobe supérieur relevé.

***

ARCHITECTURE ET SYSTÉMATISATION STRUCTURALE ANATOMIQUE ET FONCTIONNELLE DES POUMONS. MANTEAU ET NOYAU LOBAIRE. SYSTÈMES DE TENSION

A la suite de la description précédente où nous avons exposé la constitution anatomique du poumon, ainsi que ses principaux éléments constitutifs (bronches, vaisseaux, nerfs, péribronche et *interstitium*), nous envisagerons l'*architecture du poumon*, d'une part, du point de vue topographique, et, d'autre part, du point de vue structural et fonctionnel.

Du point de vue anatomique, on peut dire que le poumon ne peut pas être considéré comme un organe homogène; en effet, toutes ses parties constituantes sont loin d'avoir la même constitution et la même importance tant du point de vue pathologique que chirurgical.

Si sur deux coupes des poumons, l'une frontale, l'autre transversale, on envisage l'*architecture structurale* de chaque poumon, on peut distinguer *trois zones,* sensiblement concentriques, qui sont, en allant du hile à la périphérie, c'est-à-dire du pédicule pulmonaire principal au revêtement pleural viscéral : *a)* une *zone hilaire; b)* une *zone centrale*; *c)* et une *zone périphérique* (voy. : fig. 685 et 686).

1° La **zone hilaire** ou **hilum** (**root zone de Keith** des anatomistes anglais) est celle qui correspond aux éléments des pédicules secondaires ou lobaires au niveau de leur pénétration dans chaque lobe : c'est la *radix pulmonalis.*

Cette zone comprend les bronches lobaires et leurs divisions bronchiques, les vaisseaux, les ganglions lymphatiques de la région hilaire et les nerfs; tous ces éléments baignent au sein d'un noyau de tissu conjonctif qui pénètre les lobes pulmonaires avec la péribronche

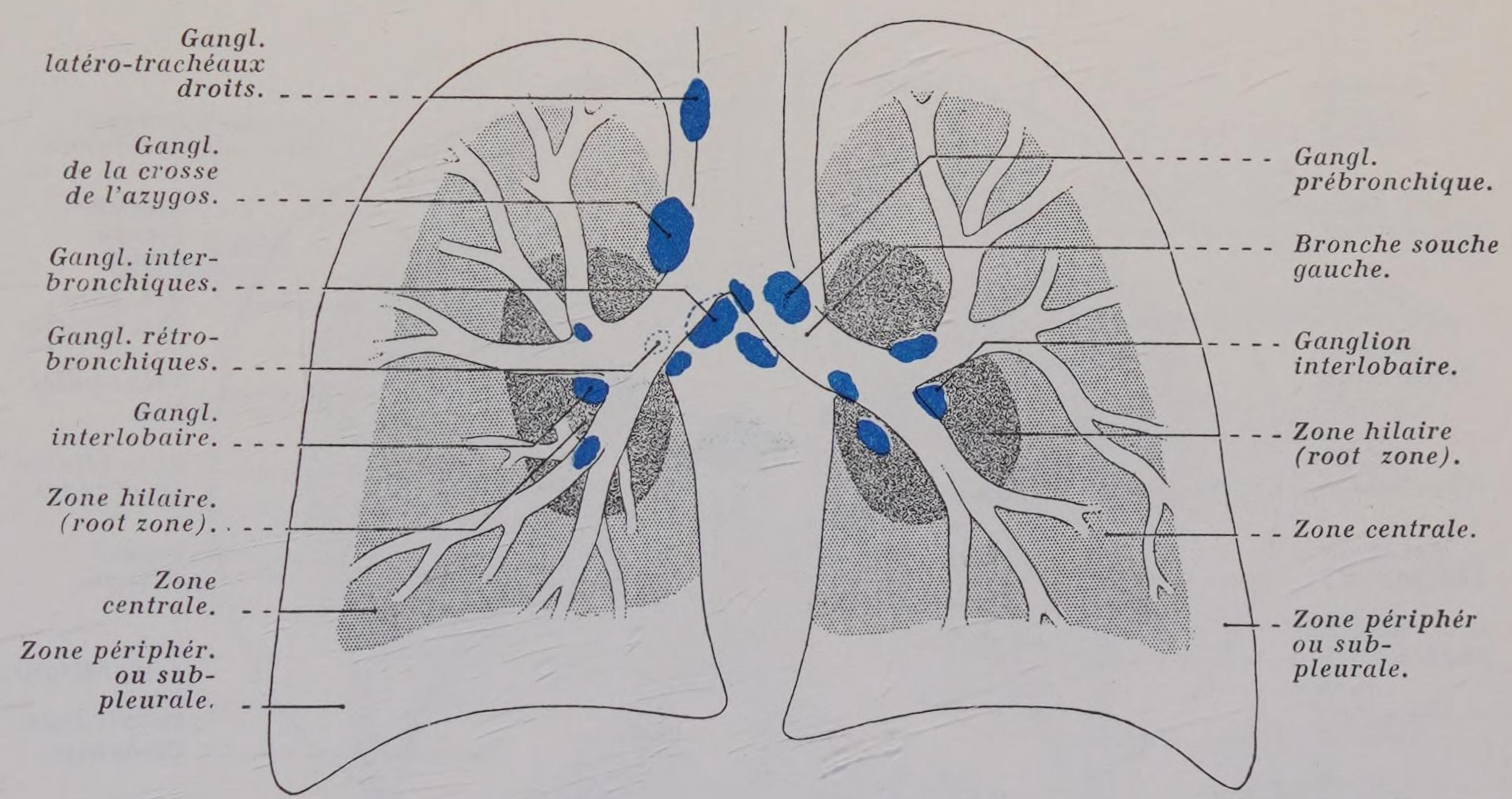

Fig. 685. — *Les trois zones des poumons vues sur une coupe frontale; répartition des ganglions péritrachéo-bronchiques* (schématique).

ou gaine péribroncho-vasculaire et, à ce niveau, celle-ci est épaisse et dense *(hilum)*; les ganglions lymphatiques y sont répartis généralement au niveau des bifurcations bronchiques (ganglions interlobaires) (voy. : fig. 679 et 685).

Rappelons que dans cette zone naissent la plupart des collatérales segmentaires issues des bronches lobaires.

Cette partie du poumon est, en outre, très pauvre en tissu pulmonaire et, par suite de sa constitution anatomique, il faut la considérer comme une véritable *zone de dispersion* ou *de confluence* des éléments broncho-vasculaires du poumon.

Par l'importance de son tissu conjonctif péribroncho-vasculaire, la zone hilaire représente une sorte de *noyau central* du poumon, véritable formation compacte qui se continue dans le plan de la face médiastinale par le *mediastinum* et qui se prolonge à l'intérieur de l'organe par la péribronche et la trame du poumon.

La zone hilaire offre des aspects radiologiques caractéristiques, mais variables suivant l'âge, et en dehors de tout élément pathologique, cette zone se traduit sur l'écran ou sur la plaque par une ombre, dite *ombre hilaire* (*hilar area* des auteurs anglais); cette ombre correspond, d'une part, au tissu conjonctif du hile partant à la péribronche, et, d'autre

part, aux vaisseaux pulmonaires volumineux à ce niveau; chez certains sujets, les ganglions lymphatiques du hile peuvent déterminer des ombres particulières, indépendantes de l'ombre hilaire proprement dite.

2° La **zone centrale** correspond aux subdivisions et aux ramifications des bronches, des artères et des veines des segments pulmonaires; elle est constituée par du tissu pulmonaire, et par l'*interstitium* compris dans les espaces intersegmentaires *(plans intersegmentaires)*.

3° La **zone périphérique** ou **subpleurale** ne contient que des bronchioles et du tissu pulmonaire, ainsi que l'*interstitium* correspondant aux cloisons intersegmentaires et interlobulaires; c'est la *zone des lobules pulmonaires périphériques*, c'est-à-dire le *poumon cor-*

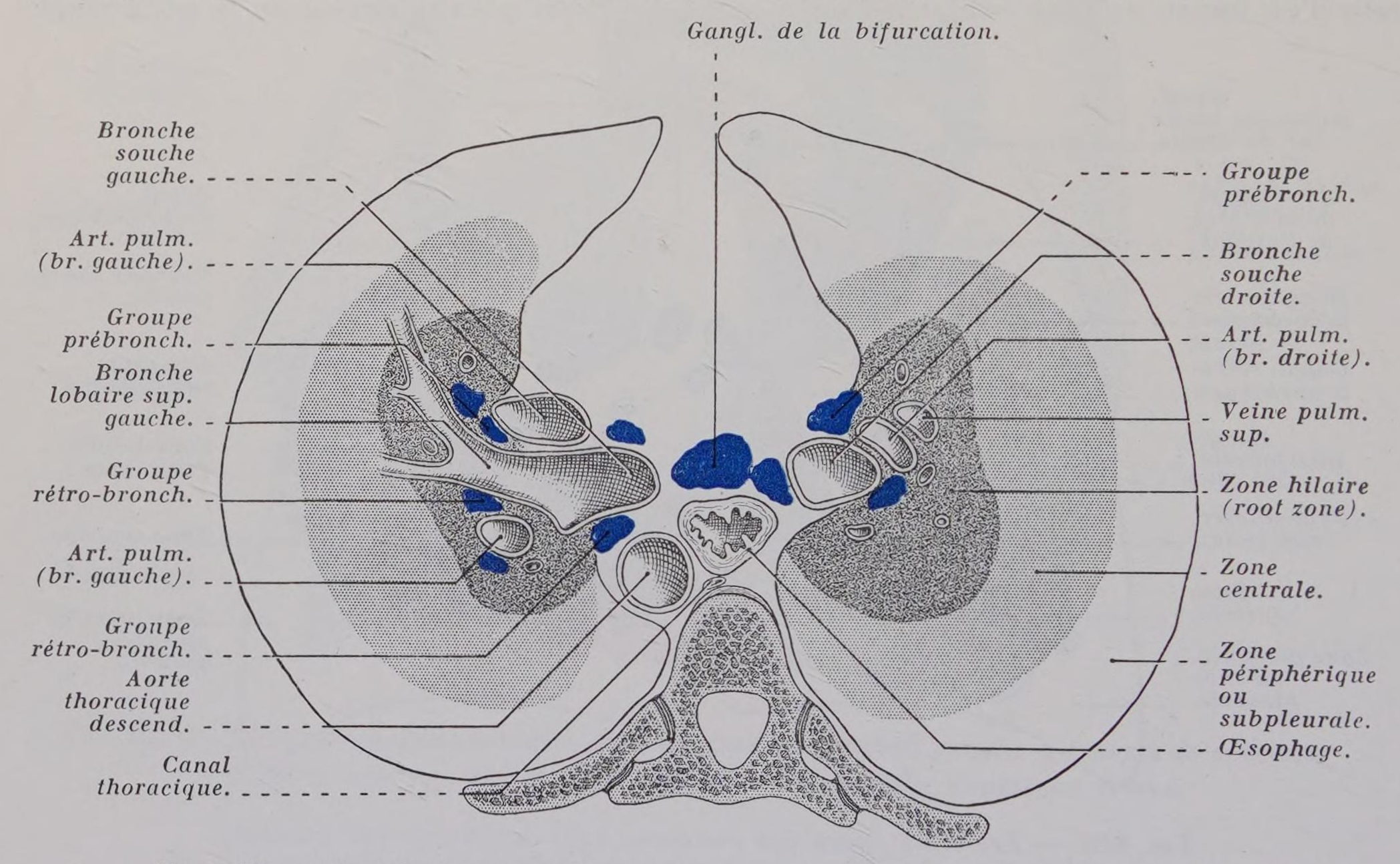

FIG. 686. — *Les trois zones des poumons vues sur une coupe transversale et répartition des ganglions péri-trachéo-bronchiques; segment inférieur de la coupe* (schématique).

tical revêtu de la plèvre viscérale; c'est dans cette zone que l'on rencontre les veines inter- ou périlobulaires, ainsi que l'origine des veines intersegmentaires.

Ces trois zones sont donc dissemblables par suite de la distribution bronchique et bronchiolaire et de la situation des veines; la zone périphérique étant une des plus riches en veines.

Si l'on envisage l'*architecture* et la *systématisation structurale fonctionnelle* du poumon à l'*échelle du lobe*, celles-ci apparaissent quelque peu différentes de la précédente par suite de l'existence des *systèmes de tension*.

A la suite des travaux de Félix, Herrnheiser et Kubat (1) et de Müller (2), on distingue à

(1) Article à consulter : G. HERRNHEISER et A. KUBAT : Systematische Anatomie des Lungengefässe. *Zeitschrift für Anatomie und Entwicklungsgeschichte*, 1936, p. 570.

(2) Ouvrage à consulter : F. MÜLLER : Les dispositifs interstitiels du lobule pulmonaire. *Thèse de Lyon*, 1943.

chaque lobe pulmonaire, et cela quelles que soient la répartition et la densité des éléments broncho-pulmonaires, *deux parties* bien distinctes : l'une, *centrale,* désignée sous le nom de *noyau lobaire*; l'autre, *périphérique,* concentrique à la précédente, appelée *manteau lobaire*; entre ces deux couches, on observe l'existence d'une zone plus ou moins épaisse de lobules pulmonaires rudimentaires, dits *lobules intercalaires.*

Le **noyau lobaire** (*Lappenkern* des auteurs allemands) correspond à peu de chose près à la zone hilaire *(hilum)* que nous avons décrite précédemment. Il est constitué par les grosses bronches de distribution (bronches lobaires et leurs collatérales), des vaisseaux sanguins (branches artérielles et veineuses pulmonaires et bronchiques), des vaisseaux et des ganglions lymphatiques, et plus spécialement par ceux qui appartiennent à la région

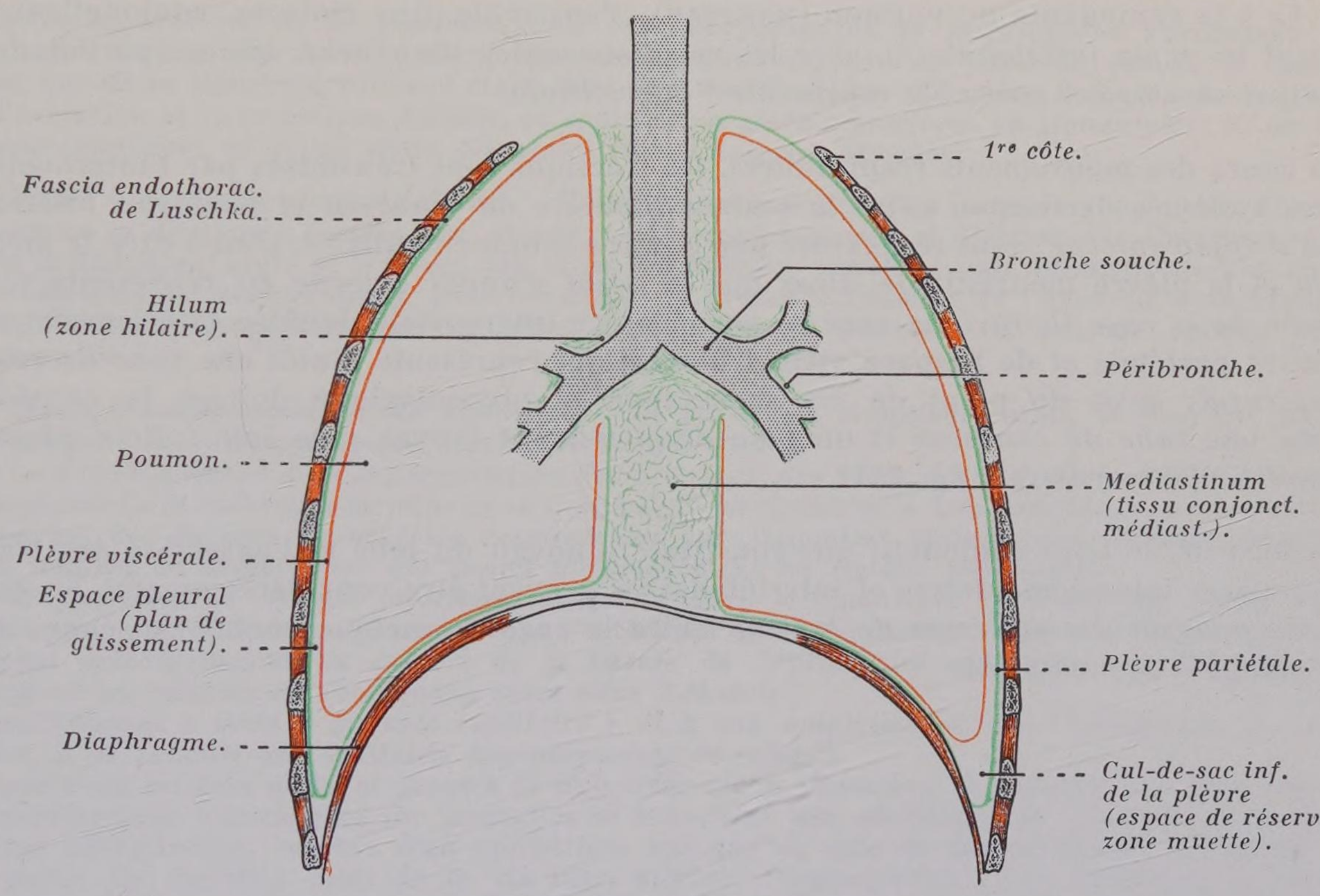

FIG. 687. — *Coupe frontale du thorax montrant la disposition et la constitution des points d'appui interne et externe au cours de la respiration. Rôle de l'espace pleural et des systèmes de tension. En rouge,* la plèvre viscérale (schématique).

hilaire, ainsi que les ganglions des bifurcations bronchiques (ganglions interbronchiques); une masse de tissu conjonctivo-élastique au sein de laquelle on peut rencontrer des amas graisseux solidarise toutes ces formations et se continue au niveau du hile pulmonaire avec le tissu conjonctif du médiastin *(mediastinum).*

Le **manteau lobaire** (*Lappenmantel* des auteurs allemands) correspond à la partie périphérique du lobe pulmonaire; son épaisseur est d'environ 4 centimètres. Il est constitué en majeure partie par des *lobules pulmonaires* disposés suivant plusieurs couches (deux à trois) et par l'ensemble des *cloisons interlobulaires* dans lesquelles cheminent les veines périlobulaires et l'origine des veines intersegmentaires ; l'ensemble, cloisons interlobulaires et veines, formant au point de vue histologique et physiologique un tout inséparable qui constitue les *dispositifs interstitiels de tension* des lobules pulmonaires (F. Müller).

Ajoutons, en outre, que ce système solidarise les lobules pulmonaires entre eux et unit le système veineux pulmonaire au système veineux sous-pleural, car les *systèmes de tension*

du poumon compris entre la plèvre pulmonaire et le hile sont représentés : *a)* par le *réseau des veines sous-pleurales* (veines périlobulaires) qui occupe la couche conjonctive sous-pleurale, elle-même solidaire des plans fibro-élastiques; *b)* les *septa interlobularia* constitués par du tissu conjonctif dense *(interstitium)* où se logent les veines périlobulaires; *c)* et les *bronches sus-lobulaires,* fibro-cartilagineuses, entourées de leur *péribronche* qui se continue jusqu'au hile (voy. : fig. 650).

Les *systèmes de tension du poumon* comprennent donc :

a) A L'ÉCHELLE DU LOBE, l'ensemble du tissu conjonctif situé au niveau du hile lobaire, partant au niveau de la *root zone de Keith*; ce tissu appartient au *noyau lobaire.*

b) Et à la PÉRIPHÉRIE DU POUMON (MANTEAU), l'ensemble des cloisons conjonctives que forment les *septa interlobularia,* avec les vaisseaux qui y sont inclus (veines périlobulaires principalement); cet ensemble représente l'*interstitium.*

Au cours des mouvements respiratoires, les tractions sont transmises par l'intermédiaire de ces systèmes de tension entre la surface pleurale du manteau et le noyau hilaire; le *point d'appui interne* étant représenté par le tissu conjonctif hilaire, c'est-à-dire le *mediastinum* et la plèvre médiastinale, alors que le *point d'appui externe* est représenté par le système de la *cage thoracique* avec sa musculature intercostale doublée intérieurement de la plèvre pariétale et de l'espace virtuel pleural qui représente plutôt une *zone de contact interpleural*; aussi du point de vue mécanique et physiologique doit-on la considérer comme une *zone de cohésion* et un *plan de glissement* (voyez plus loin : *Rôle physiologique des plèvres*) (voy. : fig. 687).

EN RÉSUMÉ, le tissu conjonctif qui constitue le noyau du lobe et l'ensemble des travées conjonctives intersegmentaires et interlobulaires peuvent être considérés comme les *agents de transmission des systèmes de tension* entre la cage thoracique, mobile au cours de la respiration et le médiastin.

***

DÉVELOPPEMENT,

ÉVOLUTION ET ACCROISSEMENT DES POUMONS

Les développements des poumons et de l'arbre bronchique *(arbre respiratoire)* (1) sont évidemment solidaires l'un de l'autre, et nous avons vu dans un chapitre précédent (voy. : *Développement de la trachée*) que la trachée primitive apparaît sur la face ventrale de la portion céphalique de l'intestin primitif (œsophage primitif). Au début, elle est représentée par une ébauche sacculaire, puis tubulaire, qui se développe dans le sens cranio-caudal; ultérieurement apparaissent deux bourgeons latéraux au niveau de son extrémité inférieure : ce sont les *ébauches pulmonaires* (voy. : fig. 596); elles sont déjà apparentes sur des embryons de 7 millimètres.

Les recherches récentes exécutées par L. Quénu et Quéreux (2), suivant la méthode de Born (reconstructions considérablement agrandies de coupes sériées d'embryons), ont montré que les *ébauches*

(1) Article et ouvrage à consulter : J. M. FLINT : The development of the lungs. *American Journal of Anatomy,* 1906, p. 1.

RAYMOND : Sur le développement du poumon humain et ses dispositifs élastiques. *Thèse de Bordeaux,* 1935.

(2) Article à consulter : L. QUÉNU et P. QUÉREUX : La croissance de l'arbre bronchique et des poumons chez l'embryon humain. *Comptes rendus du VIe Congrès fédératif international d'Anatomie,* Paris, 25-30 juillet 1955.

lobaires apparaissent sur des embryons de 9 millimètres, et que les *ébauches segmentaires* se manifestent déjà sur des embryons de 10 millimètres; simultanément, la surface extérieure du poumon montre les saillies lobaires sur des embryons de 9 millimètres, et les lobes et les scissures se précisent avec netteté sur des embryons de 10 millimètres, donnant au poumon fœtal un aspect bosselé dû à la lobation et à la segmentation (voy. : fig. 596-III).

La morphogénèse broncho-pulmonaire évolue donc très rapidement, d'une manière « explosive », entre le 35e et le 45e jour de la vie fœtale.

Envisagés dans ses grandes lignes, le développement et la différenciation des structures broncho-pulmonaires sont indispensables pour la compréhension de l'architecture du poumon et de son évolution depuis le stade fœtal (1) jusqu'au stade adulte; le passage à la vie aérienne (naissance) n'étant qu'un épisode au cours du développement et de l'évolution du poumon, qui apporte des modifications d'ordre mécanique (mouvements respiratoires) et d'ordre fonctionnel (hématose), mais pas ou peu de modifications structurales (voyez plus loin).

Depuis les travaux de G. Dubreuil, tous les embryologistes et histologistes s'accordent pour reconnaître *trois stades* dans le développement du poumon, tant du point de vue de sa morphogénèse que de sa structure, celles-ci étant liées aux modifications apportées à chacun de ces stades par l'évolution et la croissance fœtales, ce sont: *a)* un *stade bronchique* ou *glandulaire*; *b)* un *stade broncho-canalaire*; *c)* et un *stade alvéolaire* (formation des alvéoles).

*1° **Stade bronchique ou glandulaire.*** — Primitivement et jusqu'au cinquième mois chez l'homme, le poumon se développe comme une *glande*, par bourgeonnement et division des ébauches pulmonaires épithéliales, ainsi se forment des tubes épithéliaux ramifiés, qui refoulent devant eux la masse de tissu mésenchymateux, pour constituer la première ébauche de l'*appareil bronchique*.

Pendant toute la période correspondant à ce stade, le poumon ne possède aucune valeur fonctionnelle.

*2° **Stade broncho-canalaire de Dubreuil.*** — A partir du cinquième mois, le poumon glandulaire primitif subit d'importantes modifications, qui sont :

a) Le *développement* et la *différenciation des bronches, des bronchioles* et des *canaux alvéolaires*; les renflements bronchiques terminaux se multiplient et deviennent très nombreux pour constituer le système des futures *bronchioles respiratoires* sur lesquelles apparaissent simultanément un grand nombre de diverticules qui seront ultérieurement les *canaux alvéolaires*.

b) L'*apparition de réseaux capillaires sanguins* entre le cinquième et le sixième mois, qui se traduit par une véritable « *efflorescence* » d'artérioles et de capillaires *(crise d'Aschoff)*; ceux-ci se groupent principalement au contact de la basale de l'épithélium canalaire; ils l'effondrent et disloquent les cellules en s'insinuant entre elles (Lobidel).

Parallèlement à cette « *poussée capillaire* » et à son empiètement sur l'épithélium des bronchioles, il se produit une véritable dégénérescence de celui-ci.

A partir du sixième mois, et jusqu'à la naissance (chez l'homme), le poumon est constitué par des ramifications bronchiques sur lesquelles se branchent une multitude de conduits irréguliers à lumière anfractueuse, revêtus d'un épithélium cubique en voie de dégénérescence (Policard).

A partir du septième mois de la vie intra-utérine, l'organisation et la structure des canaux respiratoires et la circulation sanguine fonctionnelle du poumon sont telles que l'hématose est possible; l'*enfant est viable*, le poumon peut alors s'adapter à la vie aérienne bien qu'il n'ait pas encore d'alvéoles proprement dits, mais les *mouvements respiratoires in utero* du fœtus favorisent le développement du système capillaire fonctionnel *(système capillaire de l'hématose)*.

c) Et la *disposition du tissu mésenchymateux* qui se condense autour du système broncho-canalaire en même temps qu'apparaissent les capillaires.

A la fin du septième mois, le poumon est constitué par une masse de mésenchyme très riche en capillaires sanguins, renfermant de nombreuses « *cavités respiratoires* » appendues aux ramifications bronchiques; à ce stade, il n'y a pas encore d'alvéoles proprement dits, et cela jusqu'au début du neuvième mois (Policard).

*3° **Stade alvéolaire.*** — Le stade alvéolaire correspond à la *formation des alvéoles pulmonaires*; c'est l'organisation définitive des dispositifs respiratoires du poumon, telle qu'elle sera chez l'adulte en vue d'une fonction bien déterminée et indispensable à la vie (*respiration* et *hématose*) (2).

La formation des alvéoles débute pendant le neuvième mois de la vie intra-utérine, elle se continue après la naissance. Son mécanisme a été diversement interprété suivant les histologistes; pour les uns, les extrémités des bourgeons broncho-canalaires se boursouflent en une série de diverticules épithéliaux, et sous l'influence de la pression déterminée par l'air inspiré après la naissance, il se produit un « *déploiement* » de l'alvéole dont l'orifice s'ouvre dans le canal alvéolaire

---

(1) Article à consulter : R. Amprino : La struttura del polmone nel periodo fœtale. *Archivio italiano di Anatomia*, 1937, p. 447.

(2) Ouvrage à consulter : F. Lobidel : Le poumon du nouveau-né. *Thèse de Lyon*, 1953.

(ductulus alveolaris); pour d'autres, l'alvéole résulte de la fissuration du tissu mésenchymateux, riche en éléments histiocytaires, les cavités se creusant et se dilatant sous l'action de la poussée déterminée, d'une part, par le liquide amniotique contenu dans les voies respiratoires avant la naissance, et, d'autre part, par l'air après la naissance.

Ainsi, les mouvements respiratoires exercent une influence certaine sur la morphogénèse broncho-alvéolaire, voire même sur l'orientation des faisceaux de fibres conjonctives et élastiques des *septa* qui cloisonnent les alvéoles et les lobules pulmonaires; ce qui fait le poumon (architecture et structure), c'est le jeu alternatif des dilatations et rétrécissements de la cage thoracique, qu'il s'agisse des mouvements respiratoires rudimentaires avant la naissance ou des mouvements respiratoires indispensables à la vie après la naissance (Policard).

DÉVELOPPEMENT ET ÉVOLUTION POSTNATALE DU POUMON. — Bien qu'il n'y ait pas de différence notable, du point de vue de la constitution et de la structure des cavités respiratoires, entre le poumon d'un fœtus à terme et celui d'un nouveau-né ayant respiré, leur contenu étant mis à part (liquide amniotique ou air); *à la naissance*, des modifications importantes apparaissent au niveau du poumon par suite du passage de la vie fœtale à la vie aérienne (1); ce sont : *a)* d'une part, l'*entrée de l'air dans les cavités respiratoires (appareil broncho-pulmonaire)* qui amène un déplissement des alvéoles, partant une augmentation de volume du poumon *(expansion pulmonaire postnatale)* et la formation d'*alvéoles vrais* dits *respiratoires*, avec substitution d'air au liquide contenu dans les cavités respiratoires; *b)* et, d'autre part, l'établissement de la *circulation fonctionnelle des poumons (circulation pulmonaire)*, suivi d'oblitération du canal de Botal.

Le poumon du nouveau-né n'est pas la miniature du poumon de l'adulte; depuis la vie fœtale jusqu'à l'état adulte, le développement du poumon est continu; il augmente progressivement de volume simultanément avec la croissance du sujet et l'agrandissement de la cage thoracique.

Chez l'homme, l'*évolution pulmonaire* s'effectue en *deux phases* :

a) l'une qui va *de la naissance jusqu'à sept ans*, est caractérisée principalement par la *néoformation d'alvéoles*, alors que simultanément, on assiste graduellement à la croissance et à l'expansion des alvéoles préexistants; en outre des *bronchioles de transition* se désalvéolisent et se transforment en bronchioles vraies.

Au cours de cette période, le poumon croît assez rapidement, et à six ans il est huit fois plus volumineux qu'à la naissance; pendant les deux premières années, il se développe assez vite, à tel point qu'exprimé en centimètres cubes son volume moyen est : α) pour le *poumon droit*, de 60 à la fin du premier mois, 80 à la fin du sixième mois, 120 à la fin de la première année et 250 à un an et demi; β) pour le *poumon gauche* (toujours moins volumineux que le droit), de 50 à la fin du premier mois, 65 à la fin du sixième mois, 95 à la fin de la première année et 210 à un an et demi;

b) l'autre, qui va *de sept à vingt ans*, où le poumon prend tous les caractères structuraux du poumon de l'adulte (2).

Comme l'agrandissement de la cage thoracique s'effectue dans le sens radiaire et excentriquement, l'accroissement thoracique exerce une traction périphérique de dedans en dehors sur le poumon par l'intermédiaire des plèvres, et ce mécanisme possède une influence importante sur la morphologie définitive du poumon, car à ce stimulus de traction (effet mécanique), le poumon répond par une croissance; il en résulte alors un *allongement du système bronchique*, mais le mécanisme de cet allongement est différent suivant les auteurs; pour les uns, les extrémités des canaux broncho-alvéolaires du poumon fœtal terminés en culs-de-sac constituent les *pneumomères de Bender* (1923); pour d'autres, il s'agit simplement de *pointes d'accroissement* (3) situées à l'extrémité des canaux alvéolaires qui s'avancent progressivement et excentriquement dans le mésenchyme; quoi qu'il en soit, l'allongement est dû à la transformation de canaux alvéolaires en bronchioles; on assiste au cours de la croissance du poumon à une véritable « *bronchiolisation* » de ces canaux et la zone de transition qui correspond à cette bronchiolisation n'est autre que la *bronchiole respiratoire*.

---

(1) Ouvrage à consulter : C. Smith : *The physiology of the new-born infant*. 1 vol. 2e édit. Ch. Thomas, édit., Springfield, 1951.

(2) Ouvrage à consulter : S. Engel : *The Child's lung*. 1 vol. Edouard Arnold et Cie, édit., Londres, 1947.

(3) *Tips* des anatomistes anglais.

***

MODIFICATIONS ET DÉPLACEMENTS DES VISCÈRES ET DES PAROIS THORACIQUES AU COURS DE LA RESPIRATION. MÉCANIQUE RESPIRATOIRE

La respiration est un acte physiologique, moteur, volontaire; mais nous ne pouvons retenir « *volontairement* » notre respiration que pendant un temps relativement court, car elle est *indispensable à la vie,* la sensation toute particulière « *avoir besoin de respirer* », véritable « *soif d'air* », devient intense et irrésistible, à tel point que nous sommes incapable de prolonger l'*effort volontaire* de privation respiratoire; *dans le mécanisme des mouvements respiratoires, la volonté n'intervient donc que pour en modifier le rythme, la fréquence et l'amplitude.* Dès qu'elle est déclenchée, la *fonction respiratoire* s'exécute d'une façon continue et régulière, les *mouvements respiratoires* devenant *automatiques et réflexes* (1); elle s'exécute sans participation cérébrale et persiste pendant le *sommeil,* la *narcose* et le *coma*; des mouvements respiratoires ont été observés chez des fœtus anencéphales.

En tant qu'*acte moteur,* la respiration est sous la dépendance de centres respiratoires somatiques (voyez plus loin), de voies motrices de conduction de l'influx nerveux (voies motrices respiratoires) qui vont des centres aux muscles de la respiration (muscles inspirateurs, principalement le diaphragme); ces muscles mettent alors en jeu un *système squelettique articulé (cage thoracique)* qui, au cours des *deux temps* de la respiration (*inspiration* et *expiration*), provoque des modifications dans la situation des viscères thoraciques et des déplacements de ceux-ci, ainsi que des éléments qui constituent la cage thoracique.

MODIFICATIONS DES PAROIS THORACIQUES PENDANT LA RESPIRATION. — Du point de vue de la *mécanique respiratoire,* il faut entendre par *parois thoraciques,* l'ensemble des *parties mobiles* qui délimitent la cavité thoracique, à savoir :

a) D'une part, le *diaphragme,* muscle inspirateur principal, disposé en forme de coupole, concave en bas, et situé à la limite du thorax et de l'abdomen (voy. : *Diaphragme,* tome I).

b) Et, d'autre part, la *cage thoracique* composée d'un *système d'arcs flexibles,* obliques et parallèles *(arcs costaux),* polyarticulés et *mobiles*; au nombre de douze de chaque côté et numérotés de haut en bas, ces arcs s'appuient en arrière sur le rachis dorsal avec lequel ils s'articulent; en avant, seuls les sept premiers s'appuient directement sur le sternum.

Dans son ensemble, la cage thoracique apparaît donc comme un *système à claire-voie,* composé d'une superposition d'arcs chondro-costaux, sensiblement symétriques par rapport au plan médio-sagittal et interrompus de chaque côté par onze espaces intercostaux qui sont occupés par les muscles homonymes (voy. : *Thorax en général* et *Espaces intercostaux,* tome I); les plus longs sont les septième et huitième arcs costaux.

La cage thoracique est tapissée intérieurement par les *plèvres pariétales.*

Tout le squelette des parois thoraciques (côtes, cartilages costaux, vertèbres dorsales et sternum) est mobile au cours de la respiration; les mouvements s'exécutent au niveau des articulations costo-vertébrales en arrière, chondro-costales et chondro-sternales en avant; les premières sont les *articulations principales de la fonction respiratoire.*

L'*arc costal* envisagé isolément, en tant qu'*élément mobile* mis en jeu par l'action des muscles de la respiration, doit être considéré comme un *levier coudé,* qui présente *deux parties* par rapport à l'angle postérieur de la côte : *a)* l'une, très courte, oblique de dedans en dehors et d'avant en arrière, comprend la tête, le col et la tubérosité costale; elle s'appuie sur le rachis dorsal : c'est la *portion articulée de la côte,* celle autour de laquelle s'exécuteront tous les mouvements de la côte; *b)* l'autre, plus longue, arquée, souple et flexible, à concavité interne, comprend le reste de la côte et son cartilage costal : c'est la *portion flexible de la côte,* celle qui détermine l'*expansion thoracique* au cours de la respiration (voy. : fig. 689).

---

(1) Le premier mouvement respiratoire du nouveau-né est dû, d'une part, à une action réflexe provoquée par les modifications brutales qui surviennent dans son état (influence de la température, manipulations auxquelles il est soumis), et, d'autre part, à l'anoxémie déterminée par le décollement du placenta qui provoque une sensibilisation des centres respiratoires.

L'*articulation costo-vertébrale* comprend *deux articulations* : *a)* l'une permet l'union de la tête aux vertèbres dorsales et au disque intervertébral correspondant; *b)* l'autre, dite *articulation costo-transversaire* ou *transverso-tubérositaire*, est une trochoïde (qui se rapproche beaucoup de l'arthrodie par la configuration de ses surfaces articulaires) qui unit la facette costale de la face antérieure de l'apophyse transverse avec la facette articulaire de la tubérosité costale; ces deux facettes correspondent à deux segments de cylindre à emboîtement réciproque, la *fovea costalis* de l'apophyse transverse représente le cylindre creux, alors que la facette de la tubérosité de la côte représente le cylindre plein.

La disposition des *interlignes costo-transversaires* est telle, qu'à la partie supérieure du thorax,

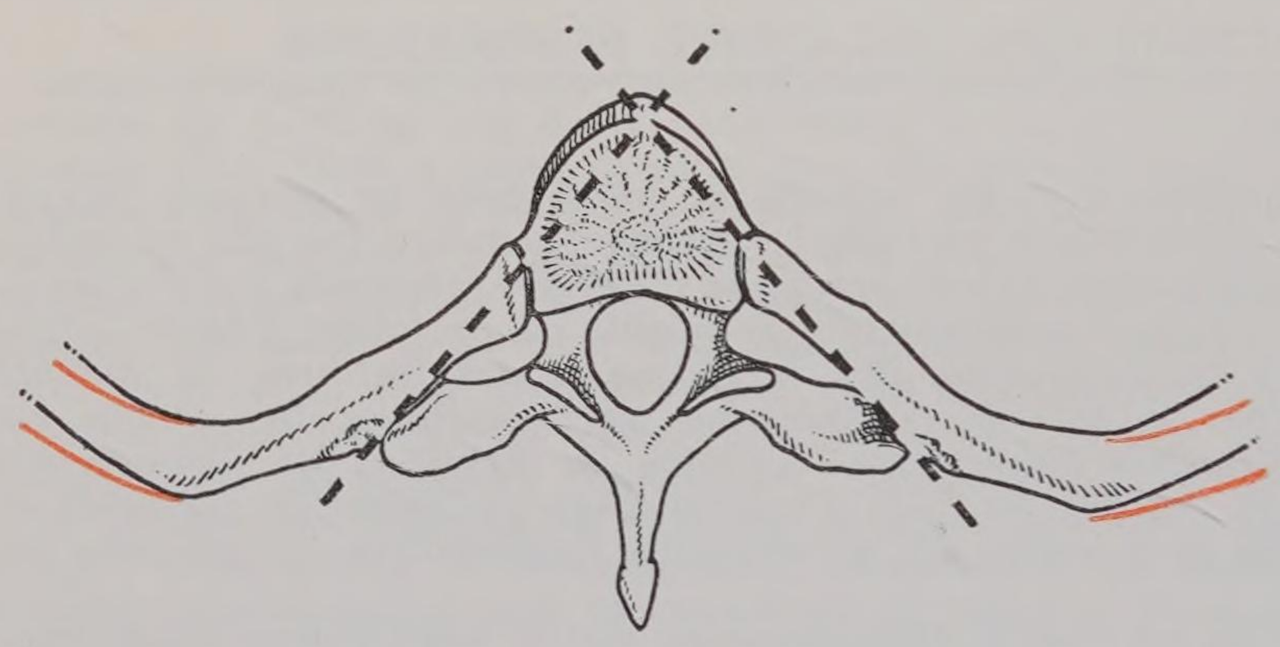

Fig. 688.

Mécanisme de l'articulation costo-vertébrale au cours de la respiration et déplacements des côtes, vue supérieure (schématique).

En pointillé, axes de rotation des articulations.

En rouge, position des côtes pendant l'inspiration forcée.

l'interligne se rapproche du plan frontal, tandis qu'à la partie inférieure, il se rapproche du plan horizontal (voy. : fig. 413, tome I), d'où il résulte, qu'étant donnés les déplacements simultanés des côtes, les articulations costo-transversaires possèdent obligatoirement des *mouvements de rotation* et de *glissement* pendant la respiration.

L'*axe* autour duquel se déplace l'arc costal est un *axe de rotation* qui passe par les centres de la tête et de la tubérosité costale; cet axe est aussi celui du col de la côte; sa direction est oblique en arrière et en dehors (voy. : fig. 688).

La côte s'élève dans l'inspiration (temps actif ou dynamique de la respiration) (voy. : fig. 689); son extrémité antérieure se porte en haut et en avant, alors que sa partie latérale (partie moyenne

Fig. 689.

Déplacements des arcs costaux (quatrièmes) *pendant la respiration; à la fin de l'expiration* (en noir) *et de l'inspiration* (en rouge), *vue antérieure* (schématique).

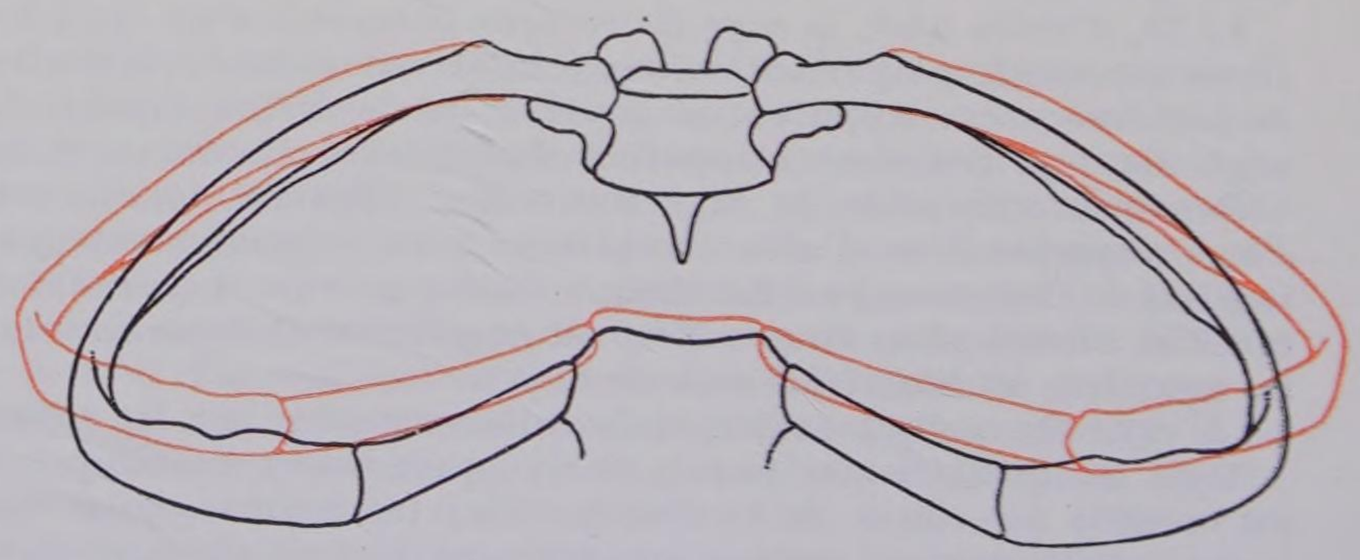

ou axillaire) se porte en dehors et en haut; la côte tend à se rapprocher de l'horizontale, cette particularité étant plus marquée pour les côtes inférieures que pour les côtes supérieures (voy. : fig. 691); en outre, le cartilage correspondant tend à se placer dans le prolongement de la côte, ce qui entraîne une ouverture de l'angle chondro-costal, partant un « *déroulement* » en bloc de l'arc costal, et ceci explique la projection en avant de la partie sterno-chondrale du thorax au cours de l'inspiration forcée; enfin, simultanément, il se produit un mouvement de torsion autour de l'axe de l'arc costal.

La côte s'abaisse dans l'expiration (temps passif de la respiration); son extrémité antérieure se porte en bas et en arrière (voy. : fig. 691).

Lorsque la côte s'élève, le ligament costo-transversaire interosseux (ligament cervico-transversaire) et le faisceau inférieur du ligament rayonné se tendent et font frein; par contre, lorsque la côte s'abaisse, le ligament costo-transversaire supérieur et le faisceau supérieur du ligament rayonné se tendent et freinent le déplacement.

Au cours de l'*inspiration*, le manubrium sternal se déplace peu, il s'élève à peine; par contre, la partie inférieure du sternum (appendice xiphoïde) s'élève et se projette en avant (voy. : fig. 694).

Quoi qu'il en soit, les mouvements respiratoires sont conditionnés : *a)* par l'*action des muscles de la respiration* (diaphragme principalement) ; *b)* et par la *flexibilité et l'élasticité des arcs costaux*, dont la courbure se trouve modifiée; *c)* et par le *bon fonctionnement* des *articulations costo-vertébrales, chondro-costales* et *chondro-sternales*, l'élasticité et la souplesse des parois thoraciques étant plus grande et plus manifeste chez les sujets jeunes que chez les sujets âgés.

Dans l'inspiration, on assiste à une *dilatation* dans tous les sens de la cavité thoracique (voy. : fig. 691) :

a) Le *diaphragme* (1) s'abaisse (voy. : *Diaphragme*, tome I) et, refoulant devant lui la masse viscérale abdominale et plus spécialement le foie qui s'abaisse simultanément, il se produit une *tension de la musculature de la paroi abdominale* qui limite dans une certaine mesure l'abaissement de la coupole diaphragmatique; le fonctionnement normal de cette musculature est absolument

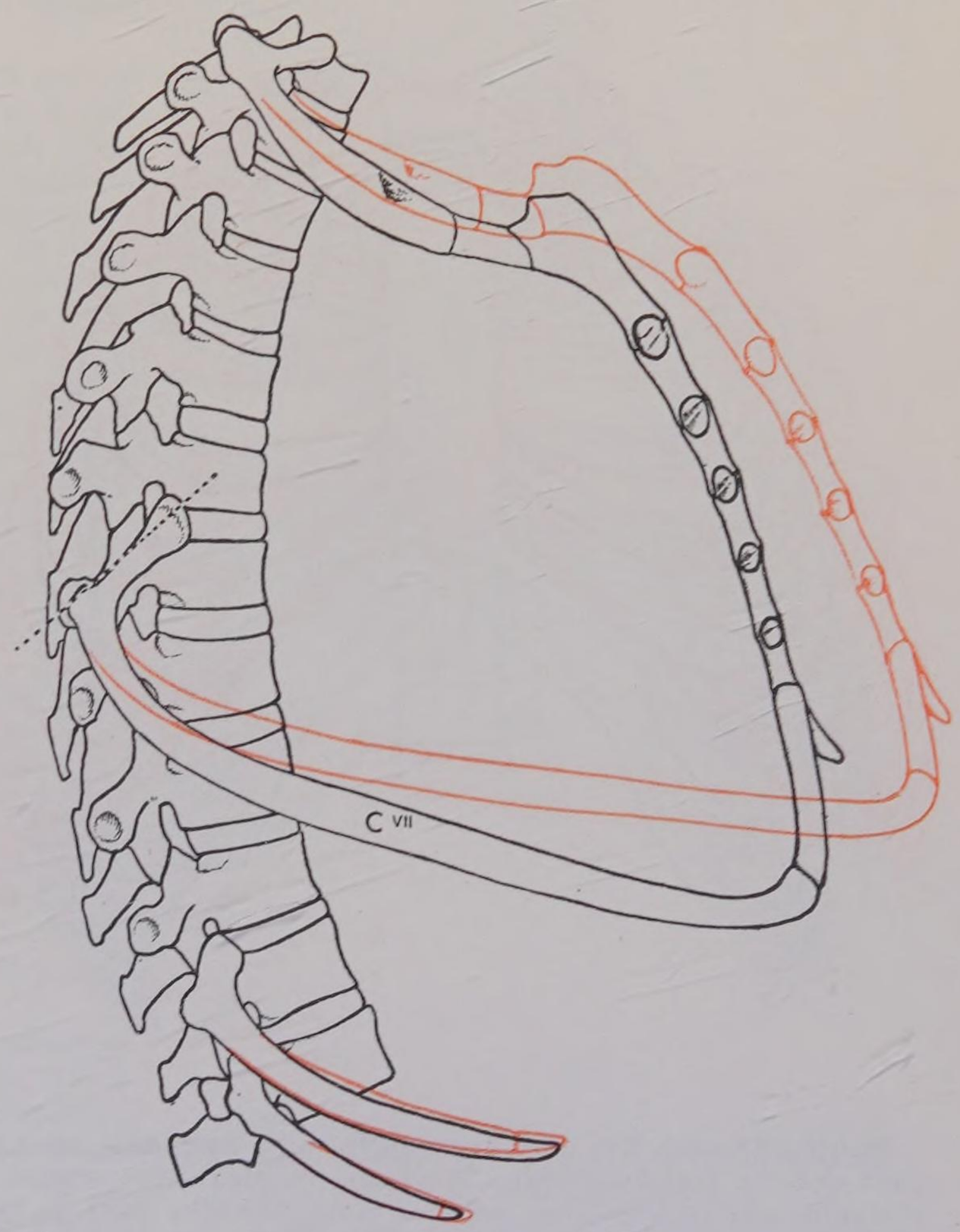

Fig. 690.

Déplacements du sternum et des arcs costaux pendant l'inspiration forcée (en rouge) ; *vue latérale droite du thorax* (schématique).

En noir, position d'expiration forcée. C VII, 7e côte.

En pointillé, axe de rotation de l'articulation costo-vertébrale.

indispensable à la fonction respiratoire et, à ce sujet, nous citerons l'exemple des troubles respiratoires observés dans les cas de contracture abdominale (péritonites) et d'augmentation de volume de la cavité abdominale (ascite, occlusion, kyste volumineux, grossesse avec hydramnios), ainsi que l'obligation de bloquer la respiration lors d'un effort nécessitant une énergique contraction des muscles de l'abdomen (acte de pousser, par exemple).

b) Tous les *diamètres thoraciques augmentent* en fonction de la capacité respiratoire du sujet et, toute proportion gardée, l'agrandissement est plus marqué pour la partie inférieure du thorax que pour la partie supérieure (voy. : fig. 691).

Dans l'expiration, les poumons se vidant partiellement de l'air inspiré, il se produit un *resserrement* dans tous les sens de la cavité thoracique :

a) Le *diaphragme* s'élève et entraîne avec lui les viscères qui lui sont solidaires et, en particulier,

(1) Ouvrage à consulter : P. Gassmann : Contribution à l'étude de la mécanique respiratoire et des mouvements du diaphragme. *Thèse de Strasbourg*, 1934.

le foie; cette ascension du diaphragme, partant l'expiration, est favorisée par la contraction des *muscles abdominaux* qui exercent une pression sur la masse viscérale abdominale.

b) Tous les *diamètres thoraciques* sont *diminués*; mais il y a lieu de remarquer que l'expiration est en majeure partie une « *manifestation passive* » de la respiration; la cage thoracique ayant tendance à revenir à sa *position* dite *d'équilibre respiratoire,* par suite de la mise en jeu, d'une part, de son *élasticité,* et, d'autre part, de l'action des *systèmes de tension* du poumon (élasticité pulmonaire) (voyez plus loin).

L'*expiration forcée* implique une action importante et efficace de la contraction de la musculature abdominale, beaucoup plus que celle des muscles soi-disant expirateurs; *on remplit les poumons d'air avec le diaphragme, on les vide avec la musculature abdominale et l'élasticité thoracique*; d'où les troubles respiratoires observés chez les sujets ayant une paroi abdominale déficiente, peu musclée, avec tendance au relâchement.

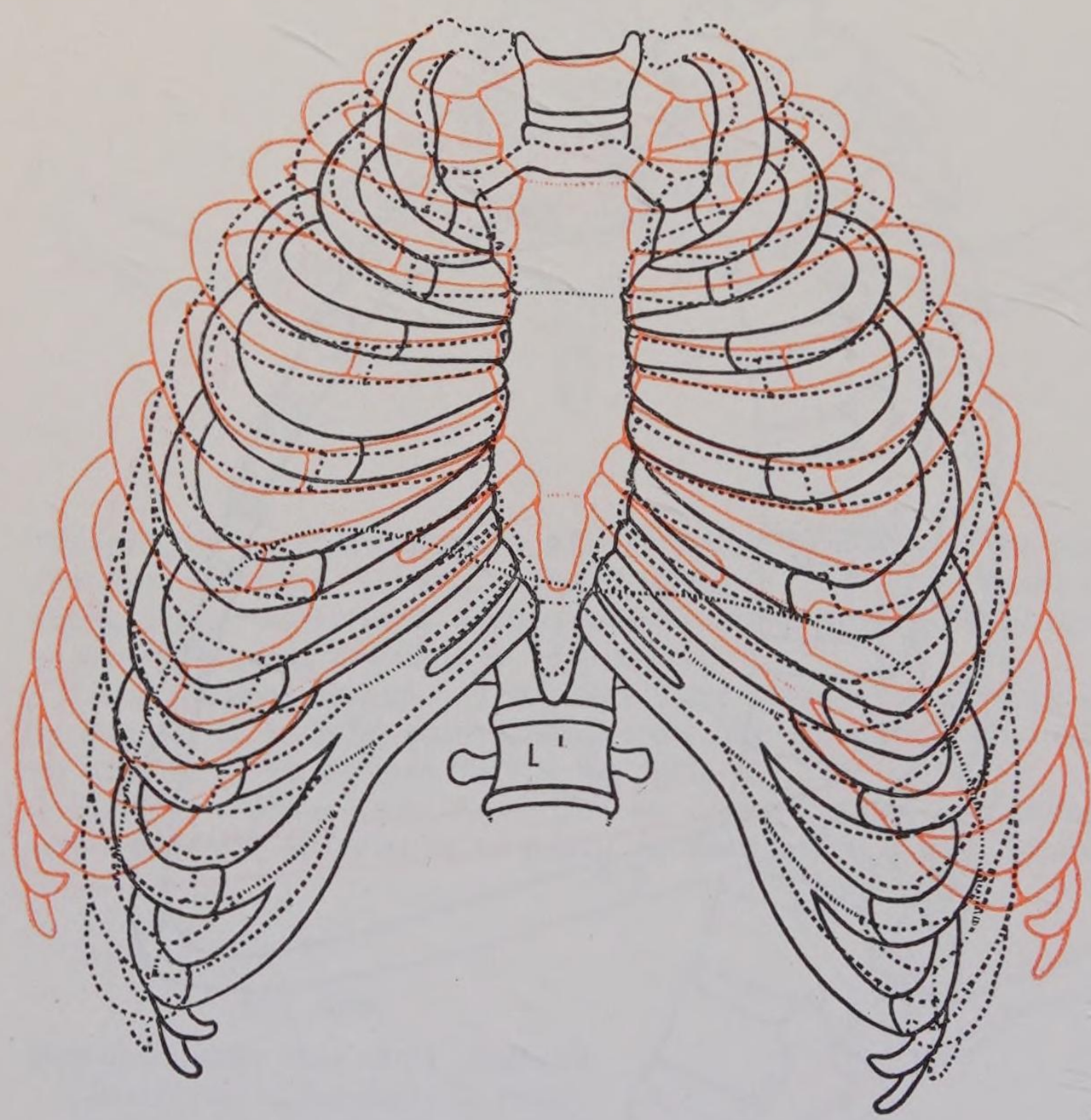

Fig. 691.

Déplacements du squelette de la cage thoracique au cours des mouvements respiratoires, vue antérieure (schématique).

Traits noirs pleins, expiration forcée.

Traits rouges, inspiration forcée.

Traits noirs pointillés, position d'équilibre respiratoire dite position initiale.

MODIFICATIONS ET DÉPLACEMENTS DES ORGANES DE LA RESPIRATION. — Pendant l'inspiration, l'air qui est introduit dans les voies respiratoires amène une augmentation de volume de chaque poumon, qui se loge sans gêne et sans troubles dans la cavité thoracique, par suite de l'augmentation des diamètres de cette dernière, mais simultanément on observe des modifications sur le trajet des voies trachéo-bronchiques; elles portent sur leur situation, leur longueur et leur origine (1).

Dans l'*inspiration,* la *trachée* et les *bronches* s'allongent et leur calibre augmente légèrement; l'allongement bronchique est possible sans perturbations de la ventilation et de la circulation pulmonaires, grâce à la *péribronche* qui est à la fois une gaine conjonctivo-élastique qui solidarise la bronche intra-pulmonaire avec les vaisseaux pulmonaires et bronchiques et une *zone de glissement (gaine de mobilité)* (voyez précédemment, *Péribronche* et *Trame du poumon*); de plus, par leur *constitution,* les bronches sont des *conduits chondro-musculo-élastiques* suffisamment rigides par la disposition segmentaire et superposée de leurs cartilages pour ne pas subir d'affaissement au cours de la respiration, par suite des variations de pression qui se produisent à leur niveau (pression atmosphérique et action mécanique des systèmes de tension), et suffisamment élastiques pour permettre leur allongement pendant l'inspiration, et enfin moyennement contractées par

(1) Ouvrage et article à consulter : Y. Kuno : *The physiology of human respiration*; 1 vol. Churchill, édit., Londres, 1934.
Houssay : Mecanica respiratoria. *La Pressa médica argentina,* 1935, p. 81.

l'action de leurs fibres musculaires lisses dont l'importance physiologique n'est pas négligeable pendant l'expiration.

La *bifurcation trachéale* et la *carina tracheae* s'abaissent dans l'*inspiration* et, simultanément, elles se déplacent d'arrière en avant (voy. : fig. 692); ces déplacements sont toujours plus marqués et plus manifestes chez les sujets à respiration abdominale (Lansade).

Dans l'*inspiration forcée*, l'éperon trachéal correspond, chez un sujet normal, à un plan transversal passant en avant par la partie moyenne du corps du sternum, et en arrière par la sixième vertèbre dorsale; l'angle interbronchique augmente de quelques degrés.

Dans l'*expiration forcée*, l'éperon trachéal subit une ascension et se projette en avant sensiblement au niveau de l'angle de Louis; l'angle interbronchique diminue.

Les *variations* de l'*angle interbronchique* dans l'inspiration et l'expiration forcées sont de l'ordre de 10 à 15 degrés (voyez précédemment : *Eperon trachéal*).

En ce qui concerne le *poumon*, toutes les parties de l'organe ne subissent pas une expansion respiratoire identique et de même importance au cours de l'inspiration; celle-ci est solidaire de l'augmentation des diamètres de la cage thoracique ; en conséquence, les parties qui subissent la plus grande expansion, partant la meilleure ventilation, appartiennent au lobe inférieur : ce sont les parties latérale, antérieure et interne ou paracardiaque; les *zones de faible expansion* sont le segment apical recouvert par le dôme pleural, et toute la partie postérieure du poumon, c'est-à-dire celle qui est logée dans la gouttière latéro-vertébrale (gouttière costo-vertébrale) du thorax (segment dorsal supérieur, sommet de Fowler et segment basal postérieur, ainsi que les territoires correspondant aux bronches subapicales) (voy. : fig. 693).

Dans l'*inspiration*, et à plus forte raison dans l'*inspiration forcée*, le tronc bronchique principal (bronche souche, bronche intermédiaire et tronc bronchique de la pyramide basale) s'allonge et se déplace en même temps que l'expansion pulmonaire se produit; celle-ci porte le tronc bronchique de dedans en dehors, de haut en bas et d'arrière en avant (voy. : fig. 693 *A* et *B*); toutes les bronches segmentaires ont tendance à prendre une direction sensiblement rectiligne.

Le *bord circonférentiel* de la base du poumon s'engage dans le cul-de-sac inférieur de la plèvre et occupe la partie haute du sinus costo-diaphragmatique; la partie basse correspondant à la *zone muette de la plèvre (espace de réserve)* n'est jamais occupée par le poumon, et cela même dans les inspirations forcées extrêmes (voy. : fig. 699).

Le *hile du poumon* (1), ainsi que tous les éléments qui le pénètrent, se déplacent en avant et en bas dans l'inspiration; en arrière et en haut dans l'expiration (voy. : fig. 694); ce déplacement ne produit aucune perturbation sur la ventilation pulmonaire par suite de l'allongement bronchique simultané.

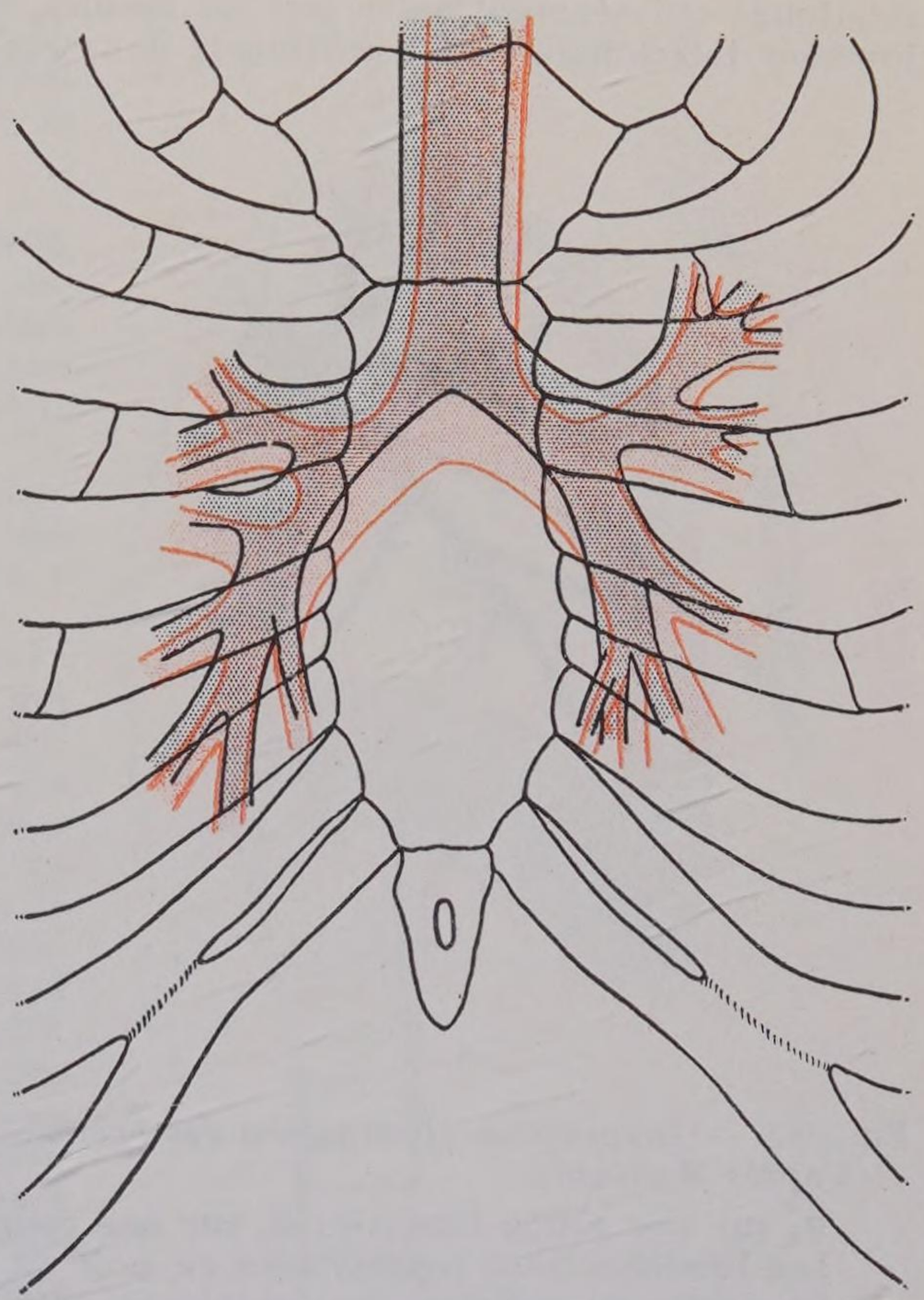

FIG. 692.

Déplacements de la trachée et des bronches pendant l'inspiration (en rouge); *vue antérieure* (schématique).

En noir, position d'équilibre respiratoire (position initiale).

ROLE MÉCANIQUE DES PLÈVRES ET DES SYSTÈMES DE TENSION DANS LA RESPIRATION. — Il est de toute évidence qu'au cours de l'*inspiration*, l'expansion pulmonaire, solidaire des déplacements du diaphragme et de la paroi thoracique par le jeu de la plèvre, ne peut s'étendre au-delà des limites de la cage thoracique.

Le *mécanisme* de cette expansion a été particulièrement étudié par von Möllendorff (1941) (2); il résulte du *rôle mécanique des plèvres* ou, plus exactement, de la *pseudo-cavité pleurale* et de

(1) Article à consulter : POPA : Respiratory movements of the hilus. *Journal of Anatomy*, 1932.

(2) Article à consulter : W. VON MÖLLENDORFF : Beiträge zum Verständnis der lugen Konstruktion. *Zeitschrift für Anatomie und Entwicklungsgeschichte*, 1941, p. 224.

son contenu *(liquide pleural)* ainsi que de la mise en jeu des *systèmes de tension du poumon* qui portent simultanément sur les lobules, les segments et les lobes.

Lorsque, sous l'influence de la contraction du diaphragme (abaissement), la cage thoracique subit un agrandissement de tous ses diamètres (transversal, antéro-postérieur et vertical), la *plèvre* intervient du fait des *propriétés physiques du liquide pleural,* qui sont : α) d'une part, les *forces de cohésion* ou *forces de van der Waals,* qui entrent en jeu au niveau de l' « *espace capillaire* » appelé *cavité pleurale* et qui entraînent une adhésion parfaite entre les feuillets pleuraux; β) et, d'autre part, la possibilité de *glissement* qui s'établit entre les deux plèvres; la cavité pleurale avec sa mince couche liquide étant un *espace de glissement* hautement différencié (voyez plus loin : *Rôle physiologique des plèvres*).

Nous avons vu précédemment que les *systèmes de tension* correspondent aux cloisons fibro-élastiques qui séparent entre eux les lobules, les segments et les lobes au niveau des zones de jonction interlobaires *(interstitium)*; dans ces cloisons cheminent des veines à parois fortement

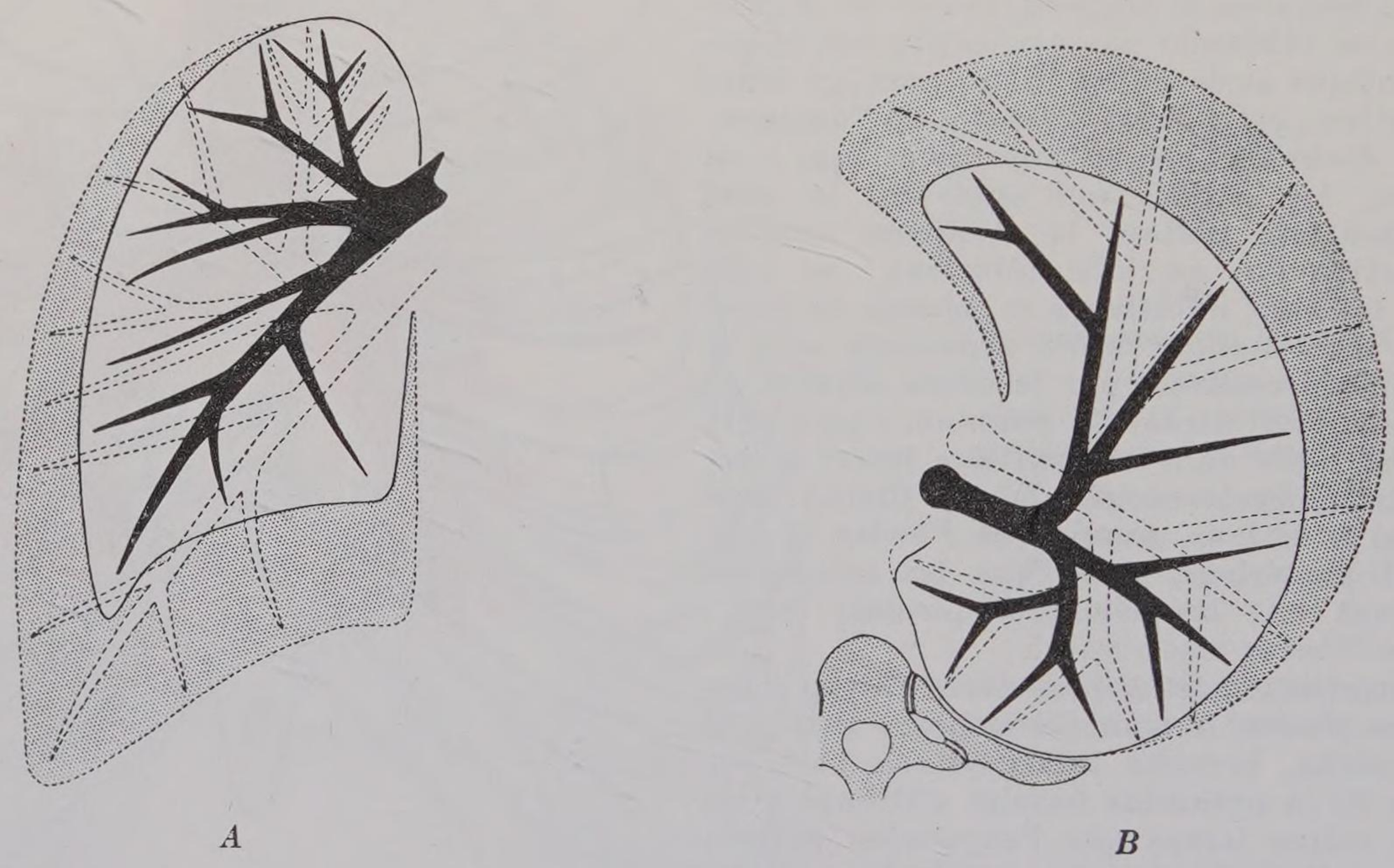

Fig. 693. — *Disposition et situation des bronches en inspiration et en inspiration forcée* (schématique) (d'après Macklin).

A, sur une coupe frontale; *B*, sur une coupe transversale du poumon.
Les bronches sont représentées en noir en inspiration et en pointillé en inspiration forcée.
La partie du poumon représentée en pointillé gris correspond à l'ampliation thoracique due à l'inspiration forcée.

élastiques et des vaisseaux lymphatiques; l'ensemble du système offre une disposition radiaire; il est tendu entre la couche fibro-élastique sous-pleurale et le tissu conjonctif du hile *(hilum)*; les *points d'appui* du système sont, en dehors *(point d'appui externe)*, la cage thoracique, le diaphragme et les plèvres pariétales et, en dedans *(point d'appui interne)*, le tissu conjonctif médiastinal proche du hile *(hilum)* qui se continue avec la péribronche, ainsi que la plèvre médiastine (voy. : fig. 687).

Sous l'influence de l'expansion thoracique, et grâce à la richesse élastique des travées conjonctives de l'*interstitium*, tout le système se tend *(système de tension)*, par suite de la transmission des tractions pleurales aux *septa interlobularia* et aux veines périlobulaires, entraînant par ce fait une augmentation de volume de chaque lobule; puis, l'inspiration cessant, les lobules reviennent à leur position initiale sous l'influence de l'élasticité du système.

Au cours des deux temps de la respiration, le poumon se déploie et se comporte mécaniquement comme un accordéon, les tractions exercées à sa périphérie (manteau lobaire) entraînent un allongement des canaux alvéolaires et des bronchioles, les alvéoles *(sacculi alveolares)* s'ouvrant sur ces canaux se déploient comme le font les plis de l'accordéon, l'armature bronchique est élastique, la paroi alvéolaire l'est beaucoup moins et, pour se transmettre aux parois bronchiques, les tractions venues du point d'appui externe doiven emprunter la voie des parois alvéolaires (car

toutes les parties du système de tension intra-pulmonaire sont solidaires); en même temps qu'un déploiement de l'alvéole, il se produit une minime expansion de ses parois : « *dans l'inspiration, l'alvéole s'ouvre et s'approfondit* »; lorsque la traction cesse, les bronches reviennent sur elles-mêmes, l'alvéole se replisse et son élasticité (due au *système de tension alvéolaire* décrit par F. Orsös) est suffisante pour lui permettre de se rétracter légèrement (F. Müller).

En résumé, les *systèmes de tension du poumon* joints à l'*élasticité du squelette de la cage thoracique* sont les *facteurs principaux de l'expiration;* à ces facteurs, il faudrait ajouter, comme rôle accessoire dans l'expiration, l'action de la musculature lisse des bronches et des dispositifs élastiques périalvéolaires décrits par F. Orsös (1936), qu'il faut considérer comme un *système de solidarisation et de tension des parois alvéolaires*; toutefois, lorsque le poumon est revenu à sa *position d'équilibre respiratoire,* les éléments musculaires et élastiques précités n'ont plus d'action, ils contribuent simplement à établir la *position* dite *d'équilibre.*

INSTALLATION DE LA RESPIRATION A LA NAISSANCE. — Actuellement, il est admis que le fœtus présente des mouvements respiratoires *in utero,* pendant les derniers mois de la gestation et, qu'à la naissance, ses voies respiratoires sont remplies par du liquide amniotique et des débris épithéliaux.

A la naissance, les premiers mouvements respiratoires (qui sont des mouvements irréguliers, saccadés et non rythmés) s'effectuent par « *déplissement alvéolaire* » sous l'action de l'ampliation thoracique.

Deux forces opposées sont alors en présence, qui sont : *a)* d'une part, la *force d'expansion thoracique,* qui attire de dedans en dehors (excentriquement) la périphérie du poumon *(puissance)* par l'intermédiaire des plèvres; mettant sous tension les dispositifs fibro-élastiques du poumon, elle permet l'entrée de l'air dans les voies aériennes du nouveau-né; *b)* et, d'autre part, la *résistance des systèmes de tension du poumon,* résistance qu'il faut vaincre, de telle sorte que *la première respiration du nouveau-né est pour lui la plus difficile.*

Chez le nouveau-né, l'*aération des voies respiratoires* n'est pas brutale et totale d'emblée, elle s'effectue progressivement et ce n'est que peu à peu que le poumon de l'enfant atteindra son état anatomique et fonctionnel définitif; dans les jours qui suivent la naissance, le poumon présente, à la coupe, des alternances de zones déplissées et de zones anectasiques.

Ajoutons que la *circulation fonctionnelle pulmonaire* (petite circulation) a déjà acquis un débit important à la naissance; elle deviendra définitive et autonome ultérieurement après oblitération du canal artériel.

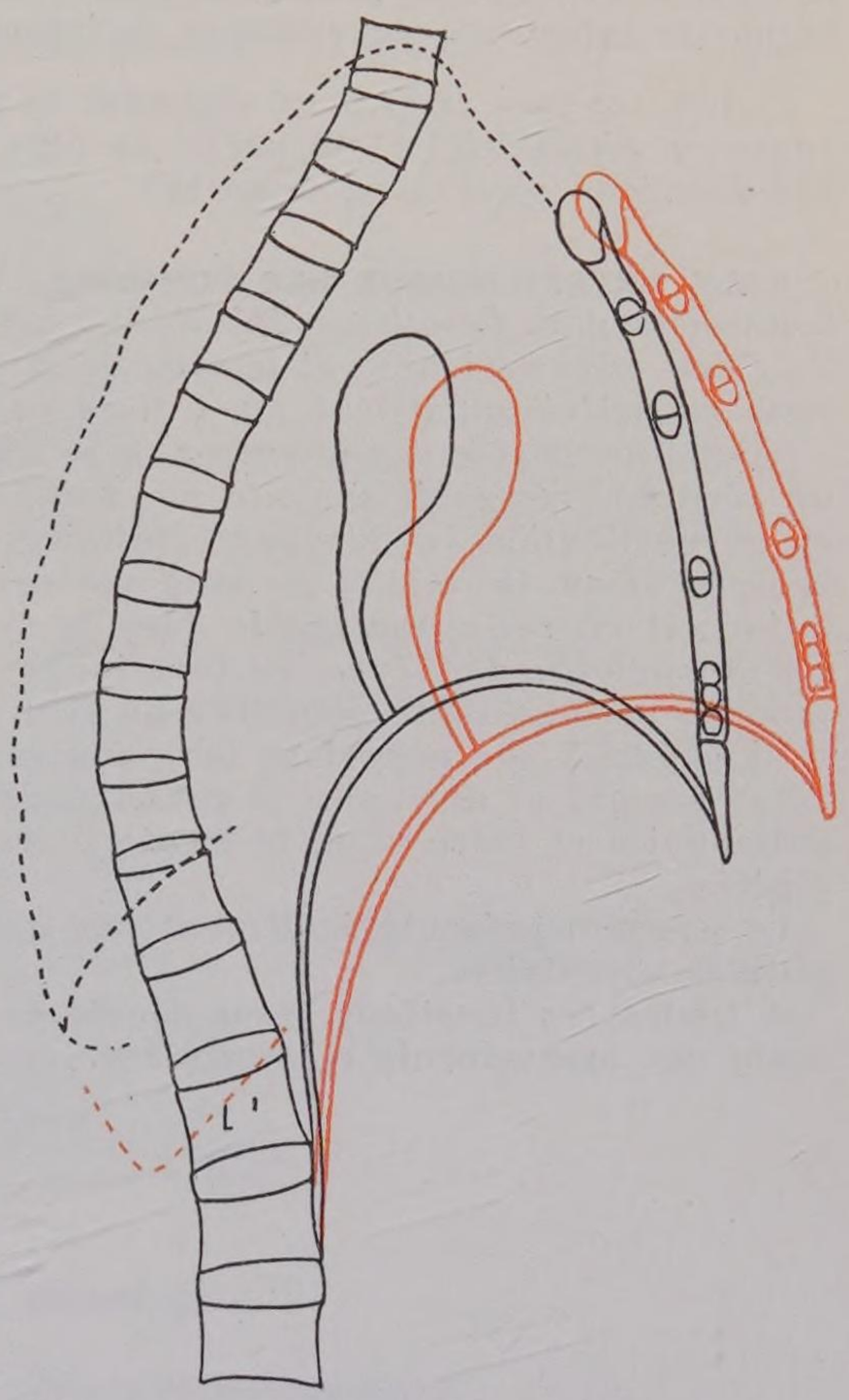

Fig. 694. — *Déplacements du hile et du ligament triangulaire du poumon dans la respiration* (schématique).

En rouge, en inspiration forcée.

MUSCLES DE LA RESPIRATION ET CENTRES RESPIRATOIRES. — Indépendamment de la musculature bronchique (muscles de Reissiesen), les muscles qui interviennent dans la *fonction respiratoire* se distinguent en *muscles inspirateurs* et *muscles expirateurs.*

1° Les **muscles inspirateurs** et **élévateurs des côtes.** sont : *a)* principalement, le *diaphragme,* les *intercostaux externes,* les *surcostaux,* les *portions supérieures des grands dentelés* (l'omoplate étant fixe) et les *petits dentelés postérieurs et supérieurs*; *b)* et, accessoirement, les scalènes, les sterno-cléido-mastoïdiens (ces muscles n'agissent que dans l'inspiration forcée), les pectoraux et les grands dorsaux.

2° Les **muscles expirateurs** et **abaisseurs des côtes** sont : *a)* principalement, les *muscles larges de l'abdomen* (grand oblique, petit oblique et transverse), les *grands droits de l'abdomen,* les *portions inférieures des grands dentelés* (l'omoplate étant fixe) et les *petits dentelés postérieurs et inférieurs*; *b)* et, accessoirement, les intercostaux internes, les ilio-costaux et les carrés des lombes.

Pendant l'inspiration ou l'expiration, chaque groupe musculaire agit simultanément et symétriquement; à l'état normal, la respiration étant un acte physiologique simultané, elle intéresse à la fois et à égalité le poumon droit et le poumon gauche.

Les **centres respiratoires** (1) somato-moteurs qui commandent aux muscles de la respiration se distinguent, d'après leur situation dans le névraxe, en *centres médullaires, bulbaires et corticaux*; ils sont pairs et symétriques.

a) Les CENTRES MÉDULLAIRES occupent la corne antérieure de la moelle et correspondent aux cellules radiculaires motrices (voy. : *Axe gris médullaire,* tome IV) qui commandent aux muscles précités; le centre principal correspond aux *nerfs phréniques* (nerfs principaux de la respiration); il s'étend de la *troisième* à la *sixième paire cervicale,* c'est-à-dire sur quatre *neuromères.*

b) Les CENTRES BULBAIRES sont avant tout des *centres physiologiques (nœud vital de Flourens* (2)); ils sont situés sous le plancher du quatrième ventricule, de part et d'autre de la partie inférieure du *calamus scriptorius.*

c) Les CENTRES CORTICAUX occupent la partie inférieure de la circonvolution frontale ascendante *(gyrus prefrontalis)* et la partie la plus postérieure de la troisième circonvolution frontale (voy. : *Localisations cérébrales,* tome IV).

ROLE PHYSIOLOGIQUE DES POUMONS. — Le rôle physiologique principal des poumons est incontestablement la *fonction respiratoire*; indispensable à la vie, elle permet des échanges $O = CO^2$ entre l'air des voies aériennes et le sang de la petite circulation; le poumon étant l'organe de l'*hématose*; cette propriété appartient au « *tissu aéré du poumon* », c'est-à-dire au *parenchyme alvéolaire.*

Toutefois, le rôle des poumons ne se limite pas à cette seule fonction respiratoire; ils constituent un véritable *réservoir sanguin* par suite de la grande capacité qu'offrent les vaisseaux pulmonaires et, en particulier, les réseaux capillaires périalvéolaires à loger le sang, à tel point qu'au cours de la respiration, la totalité du sang contenu dans les poumons n'est pas entraînée par la petite circulation; il en reste une partie dans le système circulatoire pulmonaire; enfin, à l'état normal, un certain nombre d'alvéoles ne fonctionnent pas pendant la respiration, de telle sorte que leur réseau sanguin périalvéolaire constitue un lieu de « *mise en réserve* » du sang.

La capacité que possèdent les poumons à loger le sang est considérable; chez un sujet adulte, à l'état normal et au repos, il passe quatre litres de sang à la minute dans l'appareil circulatoire pulmonaire et entre vingt et trente litres au cours d'un travail important ou d'efforts musculaires répétés.

Le poumon présente également une *activité métabolique* pour les lipides; celle-ci est due aux cellules alvéolaires.

A toutes ces fonctions, nous ajouterons le *rôle mécanique* de la trame fibreuse du poumon au cours des mouvements respiratoires *(systèmes de tension)* (voir précédemment).

PLÈVRES

Les *plèvres* sont des membranes séreuses qui enveloppent le poumon; il existe deux plèvres indépendantes l'une de l'autre, soit une pour chaque poumon.

Comme toute séreuse, elles présentent *deux feuillets* : *a)* l'un *viscéral,* qui entoure le poumon et qui s'insinue dans les scissures interlobaires; *b)* l'autre *pariétal,* qui tapisse intérieurement une partie des parois de la cavité thoracique dans laquelle est contenu le poumon; les deux feuillets pleuraux se continuent l'un avec l'autre sur la face interne du poumon au niveau du hile et au-dessous de ce dernier, en constituant la *ligne de réflexion de la plèvre* (3).

Normalement, les deux feuillets sont appliqués l'un contre l'autre, délimitant entre eux une cavité close, virtuelle, appelée *cavité pleurale,* constamment humidifiée sur le vivant (liquide pleural); les feuillets pleuraux facilitent le glissement des poumons par rapport aux parois de leurs loges et leur expansion au cours de la respiration (voy. : fig. 695) (voy. : *Rôle physiologique des plèvres*).

---

(1) Ouvrage à consulter : CORDIER et HEYMANS : *Le centre respiratoire.* 1 vol. Hermann et Cie, édit., Paris, 1935.

(2) Physiologiste français (1774-1867).

(3) Ouvrage à consulter : HOVELACQUE, O. MONOD et H. EVRARD : *Le thorax. Anatomie médico-chirurgicale.* 1 vol. Maloine, édit., Paris, 1937.

I. — FEUILLET VISCÉRAL

Le *feuillet viscéral (plèvre viscérale* ou *pulmonaire, pleura pulmonalis)* recouvre toute la surface du poumon, sauf au niveau du hile et de la racine d'insertion pulmonaire ou externe du ligament triangulaire, où il se continue pour se réfléchir dans la plèvre média-

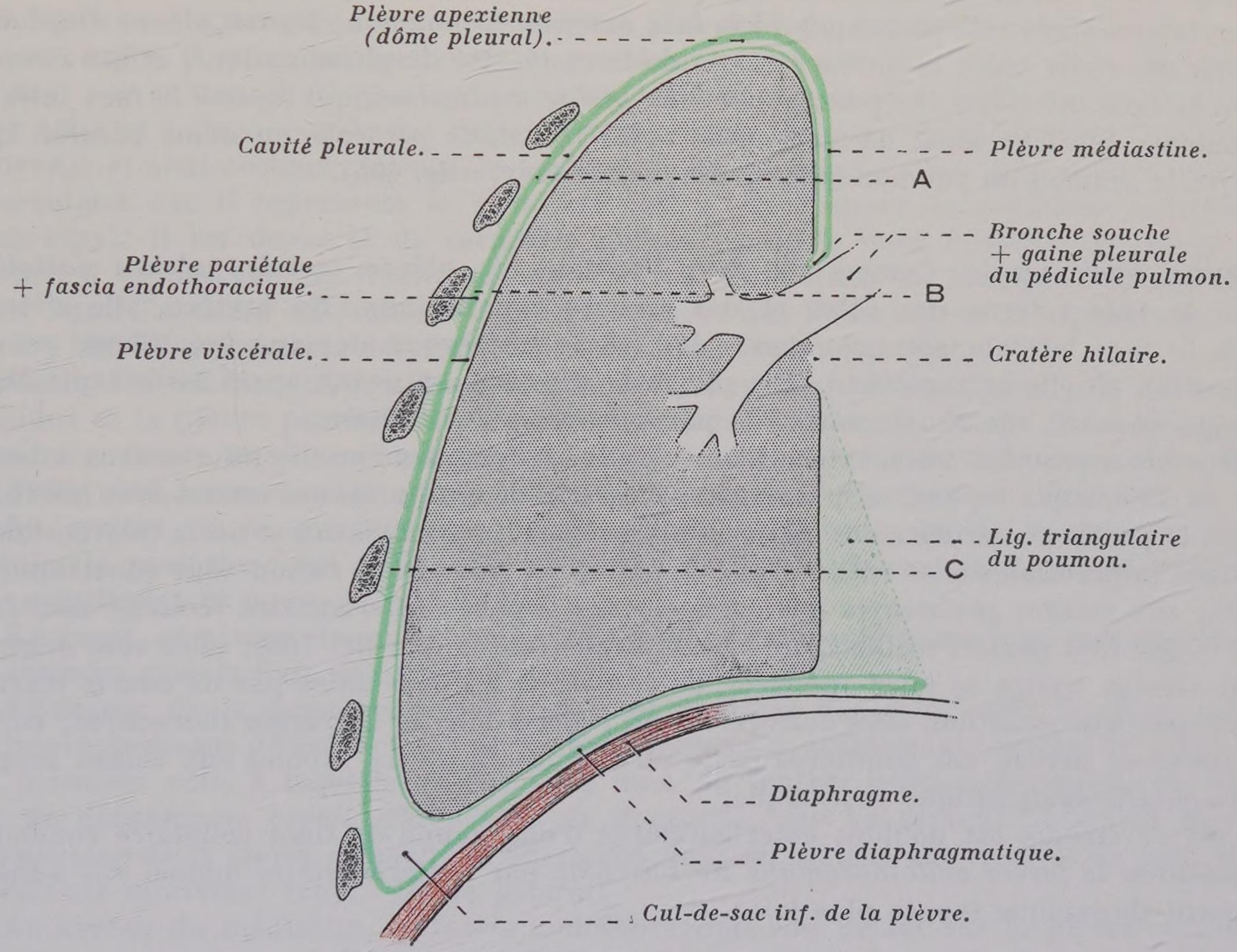

FIG. 695. — *Coupe frontale du poumon et de la plèvre gauche montrant la disposition des plèvres et du ligament triangulaire du poumon; segment antérieur de la coupe* (schématique).
Les coupes transversales passant par les plans *A, B, C* sont représentées sur la figure 696.

stine; au niveau des scissures interlobaires complètes ou incomplètes, il tapisse toute l'étendue des surfaces en regard du plan scissural jusqu'au fond de l'interlobe, si bien qu'au niveau de ce dernier, les lobes pulmonaires sont séparés par un double feuillet séreux (pour la projection sur le thorax, voy : *Scissures interlobaires*).

Dans son ensemble, la plèvre viscérale est un mince feuillet transparent qui fait corps avec le poumon, et dont on ne peut le séparer. Son aspect est lisse, uni et brillant.

L'adhérence au poumon est rendue intime par l'intermédiaire d'une mince couche conjonctive constituée par le *tissu conjonctif sous-pleural (couche fibro-élastique périlobulaire)* (voy. : fig. 650); celui-ci se continue dans le fond des scissures interlobaires, et sur toute la surface du poumon avec le tissu conjonctif interlobulaire (*trame* ou *interstitium*).

II. — FEUILLET PARIÉTAL

Le *feuillet pariétal* de la plèvre *(pleura parietalis)* tapisse régulièrement la cavité dans laquelle est contenu le poumon; appliquée sur ce dernier, elle se moule à sa surface et présente autant de parties constituantes que l'on distingue de faces au poumon, à savoir : 1° une *plèvre costale,* qui tapisse la face interne des côtes, des cartilages costaux et des espaces intercostaux; elle correspond à la face externe du poumon; 2° une *plèvre diaphragmatique,* qui revêt toute la partie latérale de la convexité diaphragmatique, et qui correspond à la face inférieure du poumon; 3° une *plèvre médiastine,* qui tapisse la face interne du poumon, l'isolant ainsi du médiastin; 4° et la *calotte pleurale* ou *dôme pleural,* qui recouvre le sommet du poumon (apex pulmonaire) (voy. : fig. 695).

PLÈVRE COSTALE. — Comme son nom l'indique, la *plèvre costale (pleura costalis)* tapisse la face interne des côtes et des espaces intercostaux. En arrière, elle s'étend jusqu'à la face latérale correspondante des corps vertébraux dorsaux (gouttières latéro-vertébrales), où elle se continue par la plèvre médiastine; en avant, après avoir tapissé les cartilages costaux, elle s'insinue sous la partie latérale du sternum.

Indépendamment des côtes, extérieurement, elle répond: aux muscles intercostaux interne et moyen de chaque espace, au triangulaire du sternum, aux vaisseaux mammaires internes, et, dans la partie postérieure des espaces intercostaux, aux vaisseaux et nerfs intercostaux; les veines intercostales sont adhérentes à la plèvre, et pour cette raison sont constamment béantes; aux *bandes graisseuses* qui occupent les espaces intercostaux (couche sous-fasciale) et qui font parfois saillie dans la cavité pleurale (voy. : fig. 708); elles sont généralement situées contre le bord inférieur de la côte et lui sont unies par de courts tractus fibreux; par leur situation, elles constituent un repère dans la chirurgie thoracique; enfin, en arrière, au niveau des gouttières costo-vertébrales, la plèvre répond aux veines azygos et à la chaîne sympathique thoracique.

La plèvre costale est doublée extérieurement d'une nappe de tissu cellulaire condensé qui constitue le *fascia endothoracique de Luschka,* par l'intermédiaire duquel elle adhère à la paroi thoracique (voyez plus loin).

PLÈVRE DIAPHRAGMATIQUE. — La *plèvre diaphragmatique* est plus mince que la plèvre costale; elle tapisse une partie de la face thoracique de la coupole diaphragmatique, et y adhère intimement.

a) **A droite,** elle recouvre la foliole droite du centre phrénique jusqu'au bord droit de l'orifice de la veine cave inférieure (orifice quadrilatère), et toute la partie charnue du diaphragme qui est située en avant, en dehors et en arrière de cette foliole.

b) **A gauche,** elle tapisse les deux tiers postéro-externes de la foliole gauche, et toute la partie du diaphragme située en avant, en dehors et en arrière de cette dernière (voy. : fig. 698).

c) **Des deux côtés,** la plèvre diaphragmatique se réfléchit : a) *en dehors,* sur la plèvre costale, dans le sinus costo-diaphragmatique, en formant un cul-de-sac circulaire appelé *cul-de-sac inférieur de la plèvre*; mais celui-ci ne comble jamais le sinus en entier (voyez plus loin) (voy. : fig. 698 et 699); b) et *en dedans,* sur la plèvre médiastine.

Fascia endothoracique. — Le *fascia endothoracique de Luschka* (1), ou *fascia sous-pleural* (2) est une lame celluleuse qui occupe l'*espace sous-pleural*; plus ou moins dense suivant les points envisagés, elle tapisse la face interne des parois de la cavité thoracique, et par son intermédiaire la plèvre costale et la plèvre diaphragmatique adhèrent à la paroi thoracique et au diaphragme.

Sa *constitution* et son *épaisseur* varient suivant les régions.

Il est mince en avant, derrière le sternum, et en arrière au niveau des gouttières latéro-vertébrales, mais il se densifie au voisinage de la colonne dorsale à laquelle il envoie de fins tractus fibreux disposés en étages superposés : ce sont les *haubans vertébro-pleuraux* (Braine); il est mince également et celluleux au niveau du diaphragme, et d'autant plus adhérent au diaphragme qu'on le considère plus loin de ses insertions pariétales thoraciques; enfin, il est cellulo-graisseux et peu dense au niveau des sinus costo-diaphragmatiques; par contre, il est plus épais et plus dense au niveau de la paroi costale et il adhère aux côtes et à l'aponévrose des muscles triangulaires du sternum, intercostaux (internes et moyens) et sous-costaux; le muscle sous-costal est un repère fort utile dans la chirurgie thoracique, car il représente le « *muscle clef* » de l'espace sous-pleural (Spitalier et Aubrespy); il est dense et de caractère fibreux contre le bord inférieur de chaque côte, auquel il est uni par des tractus fibreux disposés en « *dents de peigne* » (Mallet-Guy), et c'est immédiatement au-dessous de ces adhérences que l'on observe les pelotons graisseux ou les bandes graisseuses des espaces intercostaux (voy. : fig. 708).

Malgré ses *adhérences*, costales et musculaires, il est possible de séparer le fascia endothoracique et la plèvre pariétale de la paroi thoracique, le plan de clivage *(plan sous-fascial)* étant représenté par une couche cellulo-adipeuse, dite *couche extra-fasciale* (voy. : fig. 695 et 708); c'est à son contact que le chirurgien pratique le décollement extra-pleural.

En arrière, il se continue devant la colonne vertébrale par le tissu conjonctif du médiastin postérieur qui se densifie au niveau de l'aorte thoracique et des veines azygos en constituant le *fascia prevertebralis*.

En avant, au niveau des culs-de-sac médiastino-costaux antérieurs, il se continue derrière le sternum avec le tissu celluleux du médiastin antérieur.

Au-dessus de la première côte, il devient épais et dense et coiffe le dôme pleural; il forme au-dessus de celui-ci une nappe cellulo-fibreuse, solidement amarrée au pourtour de la première côte, à laquelle on donne le nom de *septum cervico-thoracique de Leblanc* ou de *diaphragme cervico-thoracique de Bourgery*; sur ce septum, se fixent l'appareil suspenseur de la plèvre et quelques fibres charnues du scalène antérieur et du petit scalène *(scalenus minimus)* (voy. : *Dôme pleural*).

Au niveau du médiastin, le fascia endothoracique fait défaut sur la plèvre médiastine, où il se continue avec le tissu cellulo-fibreux que représente le *mediastinum* (voy.: fig. 687).

Envisagé dans son ensemble, le fascia endothoracique apparaît, tant du point de vue morphologique que du point de vue structural, comme une nappe de tissu celluleux condensé, extra-pleural; c'est-à-dire comme une gaine fibreuse extra-séreuse en tout point comparable au sac fibreux péricardique, les bandes graisseuses des espaces intercostaux localisées dans le plan sous-fascial étant l'équivalent de l'appareil séro-graisseux (Poirier) que l'on rencontre devant le péricarde fibreux.

Franchement lamellaire chez le fœtus à terme et chez le nouveau-né avant toute respiration, le fascia endothoracique est un reliquat embryonnaire dû au tassement contre la paroi thoracique du tissu conjonctif intra-thoracique au cours du développement et de l'accroissement des poumons et des plèvres.

Zones d'adhérences de la plèvre pariétale. — L'adhérence de la plèvre pariétale n'est pas uniforme : *a)* certaines zones sont facilement clivables par suite des adhérences lâches

(1) Anatomiste allemand (1820-1875), fut professeur d'Anatomie à l'Université de Tubingen.

(2) Article à consulter : A. Latarjet et J. Francillon : Le fascia endothoracique. *Annales d'Anatomie pathologique et d'Anatomie normale médico-chirurgicale.* Mai 1938, n° 5, p. 455.

que la plèvre contracte avec la paroi, c'est ainsi qu'au cours des résections costales, la plèvre pariétale se laisse facilement séparer de la face endothoracique de la côte par le passage de la rugine courbe ou de la spatule en raison de la faiblesse de ses adhérences (voy. : *Rapports de la première côte avec la plèvre,* tome I); *b)* d'autres, par contre, sont très adhérentes à la paroi; ces dernières sont localisées : α) en avant, au niveau du triangulaire du sternum où la plèvre adhère intimement à ce muscle, rendant la séparation toujours difficile; β) et en arrière, où l'adhérence à la paroi est très nette, depuis l'angle postérieur de la côte jusqu'à son col.

L'adhérence au diaphragme est toujours très prononcée, à tel point que son décollement est difficile, sinon impossible.

PLÈVRE MÉDIASTINE. — Comme son nom l'indique, la *plèvre médiastine (pleura mediastinalis)* est appliquée sur la face interne du poumon; elle recouvre les organes médiastinaux et se distingue des plèvres costale et diaphragmatique en ce qu'elle est irrégulière et qu'elle épouse les reliefs et les saillies de ces organes; de plus, elle s'insinue dans le médiastin en déterminant des culs-de-sac (voy. : *Culs-de-sac pleuraux*).

En avant, elle se réfléchit derrière le sternum pour se continuer avec la plèvre costale, en formant le cul-de-sac médiastino-costal antérieur; en arrière, elle se continue également avec la plèvre costale par le cul-de-sac médiastino-costal postérieur; en bas, elle se continue avec la plèvre médiastine par le cul-de-sac costo-diaphragmatique; en haut, elle se continue insensiblement au niveau du vestibule médiastinal, sur la face interne du sommet du poumon, avec le dôme pleural.

Disposition de la plèvre médiastine. — Plus mince également que la plèvre costale, sa disposition et son étalement sont différents suivant qu'on les envisage au-dessus du hile, au niveau du hile, et au-dessous du hile, du fait de son interruption par la présence du pédicule pulmonaire au niveau du cratère hilaire.

Pour bien se rendre compte de la disposition de la plèvre médiastine dans ces *trois segments,* il suffit de l'envisager sur *trois coupes transversales* étagées passant successivement par le hile, au-dessus, et au-dessous du hile (voy. : fig. 695 et 696).

1° **Au-dessus du hile,** la plèvre médiastine s'étend, d'avant en arrière et sans interruption, du sternum à la colonne dorsale, présentant certains reliefs ou dépressions déterminés par les organes médiastinaux qu'elle recouvre.

Dans sa partie postérieure, elle s'insinue quelque peu : *a)* d'une part, *à gauche,* immédiatement au-dessus de la portion horizontale de la crosse de l'aorte, pour constituer la *fossette rétro-sus-aortique* (voy. : *Rapports de la crosse de l'aorte*) (voy. : fig. 110); *b)* et, d'autre part, *à droite,* au-dessus de la crosse de la grande veine azygos, pour former la *fossette sus-azygos de Sencert* (inconstante).

2° **Au niveau du hile,** la plèvre médiastine s'infléchit de dedans en dehors autour du pédicule plumonaire *(radix pulmonalis)*; elle tapisse les faces antérieure, supérieure et postérieure du pédicule, jusqu'au fond du cratère hilaire où elle se continue avec la plèvre viscérale; elle détermine autour des pédicules secondaires du hile, un manchon pleural ouvert en bas : c'est la *gaine pleurale du pédicule pulmonaire* (voy. : fig. 695 et 696 *B*).

3° **Au-dessous du hile,** la plèvre médiastine se réfléchit de dehors en dedans suivant une ligne à peu près verticale qui prolonge en bas le hile du poumon; elle détermine ainsi deux lames à double feuillet qui s'adossent l'une à l'autre, et auxquelles on donne le nom de *ligaments triangulaires du poumon* (voyez plus loin).

La présence du pédicule pulmonaire au niveau du hile *(radix pulmonalis)* et des

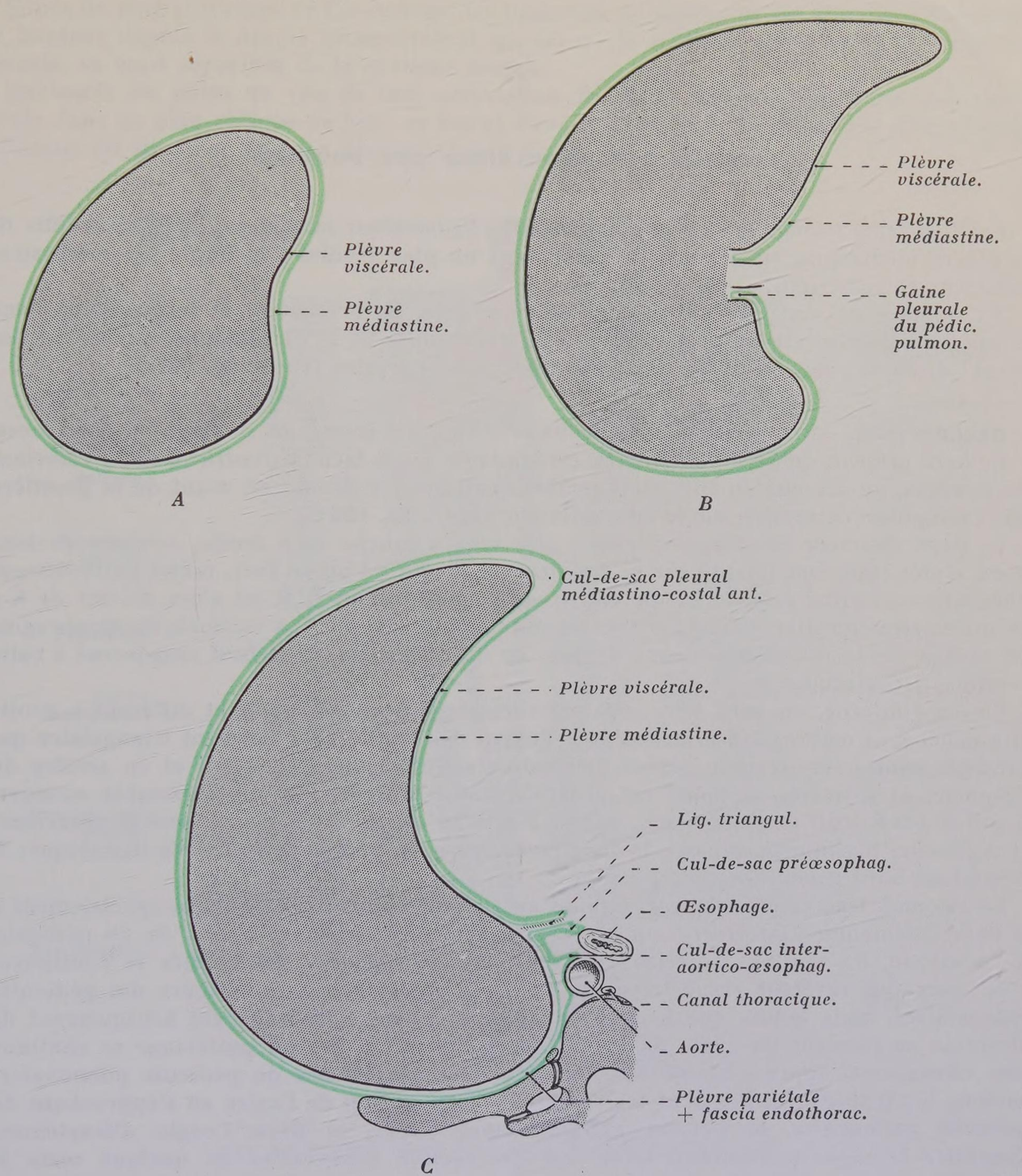

FIG. 696. — *Coupes transversales montrant la disposition des plèvres par rapport au poumon gauche et aux organes médiastinaux postérieurs (segments inférieurs des coupes).*

A. Au-dessus du hile.
B. Au niveau du hile.
C. Au-dessous du hile (au niveau de la huitième vertèbre dorsale).

ligaments triangulaires du poumon au-dessous du hile, divise la plèvre médiastine en *deux parties* bien distinctes du point de vue topographique, à savoir : *a)* l'une, *antérieure* ou *préhilaire,* répond au médiastin antérieur; *b)* l'autre, *postérieure* ou *rétro-hilaire,* répond au médiastin postérieur.

***

LIGAMENTS TRIANGULAIRES DES POUMONS

Les *ligaments triangulaires des poumons* (1) *(ligamentum pulmonale)* sont des replis de la plèvre médiastine, placés sensiblement dans un plan frontal à la limite des médiastins antérieur et postérieur.

Au nombre de *deux,* l'un *droit* et l'autre *gauche,* ils présentent la forme d'une lame triangulaire tendue en hauteur entre le hile pulmonaire et le diaphragme, au niveau des corps vertébraux des huitième, neuvième et dixième dorsales (voy. : fig. 697).

DESCRIPTION. — On distingue à chacun d'eux : *trois bords, un sommet,* et *deux faces.*

Le *bord externe,* ou *bord pulmonaire,* est implanté sur la face médiastine du lobe inférieur du poumon, au-dessous du hile qu'il semble continuer; à droite, en avant de la gouttière que l'œsophage détermine sur le lobe inférieur (voy. : fig. 696 *C*).

Le *bord inférieur* est très postérieur, plus long à gauche qu'à droite, concave en bas; il est tantôt inséré en totalité sur le diaphragme, ce qui est plutôt rare, tantôt partiellement libre dans sa moitié interne, ce qui est le cas le plus fréquent; il est alors distant de 8 à 10 millimètres du diaphragme; il correspond toujours à la portion verticale du diaphragme au niveau de la dixième vertèbre dorsale ou du disque intervertébral sous-jacent à cette vertèbre (Hovelacque).

Le *bord interne,* ou *bord libre,* est très variable suivant les sujets et différent à droite et à gauche; il correspond à la double réflexion des feuillets du ligament triangulaire qui s'infléchissent pour devenir plèvre médiastine simultanément en avant et en arrière du ligament; α) *à droite,* ce bord est généralement rectiligne, parfois légèrement concave, il suit le bord droit de l'œsophage, auquel il adhère au niveau de son versant antérieur; β) *à gauche,* il s'interpose entre la face postérieure du péricarde et l'aorte thoracique; il répond au bord gauche de l'œsophage.

Le *sommet,* légèrement tronqué, répond au pédicule pulmonaire, et plus spécialement à la *veine pulmonaire inférieure* qui représente l'élément le plus inférieur de ce pédicule. A ce niveau, les feuillets antérieur et postérieur du ligament triangulaire se continuent avec ceux qui revêtent respectivement les faces antérieure et postérieure des pédicules pulmonaires, mais tandis que le feuillet antérieur change généralement brusquement de direction en formant un angle dièdre ouvert en avant, le feuillet postérieur se continue sans changement appréciable de direction à la face postérieure du pédicule pulmonaire; parfois, les feuillets du ligament triangulaire s'écartent l'un de l'autre en s'approchant du pédicule pulmonaire, le sommet apparaît alors élargi, et dans l'angle d'écartement s'encastre la veine pulmonaire inférieure qui semble sous-tendre en quelque sorte le ligament.

SITUATION ET ORIENTATION. — Profondément situés et très postérieurs dans le médiastin, ils prolongent vers le bas le plan des pédicules pulmonaires droit et gauche.

---

(1) Articles à consulter : Hovelacque, O. Monod et Evrard : Le ligament triangulaire du poumon. *Annales d'Anatomie pathologique et d'Anatomie normale médico-chirurgicale,* mai 1936, p. 589.

P. Kœnig : Recherches sur l'origine du ligament triangulaire du poumon chez l'homme. *Archives d'Anatomie, d'Histologie et d'Embryologie,* 1939, p. 269.

Laux, Marchal et Mocquot : Valeur anatomique du ligament triangulaire du poumon. *Comptes rendus de l'Association des Anatomistes,* 1952, p. 643.

Situés de part et d'autre de l'œsophage, les ligaments triangulaires du poumon s'étendent en hauteur depuis le disque intervertébral qui sépare la septième de la huitième vertèbre dorsale, au bord supérieur de la onzième dorsale.

Envisagés du point de vue de leur *orientation* les deux ligaments triangulaires sont situés dans un plan oblique de haut en bas et d'avant en arrière, de telle façon que le bord inférieur est situé sur un plan plus postérieur que le sommet.

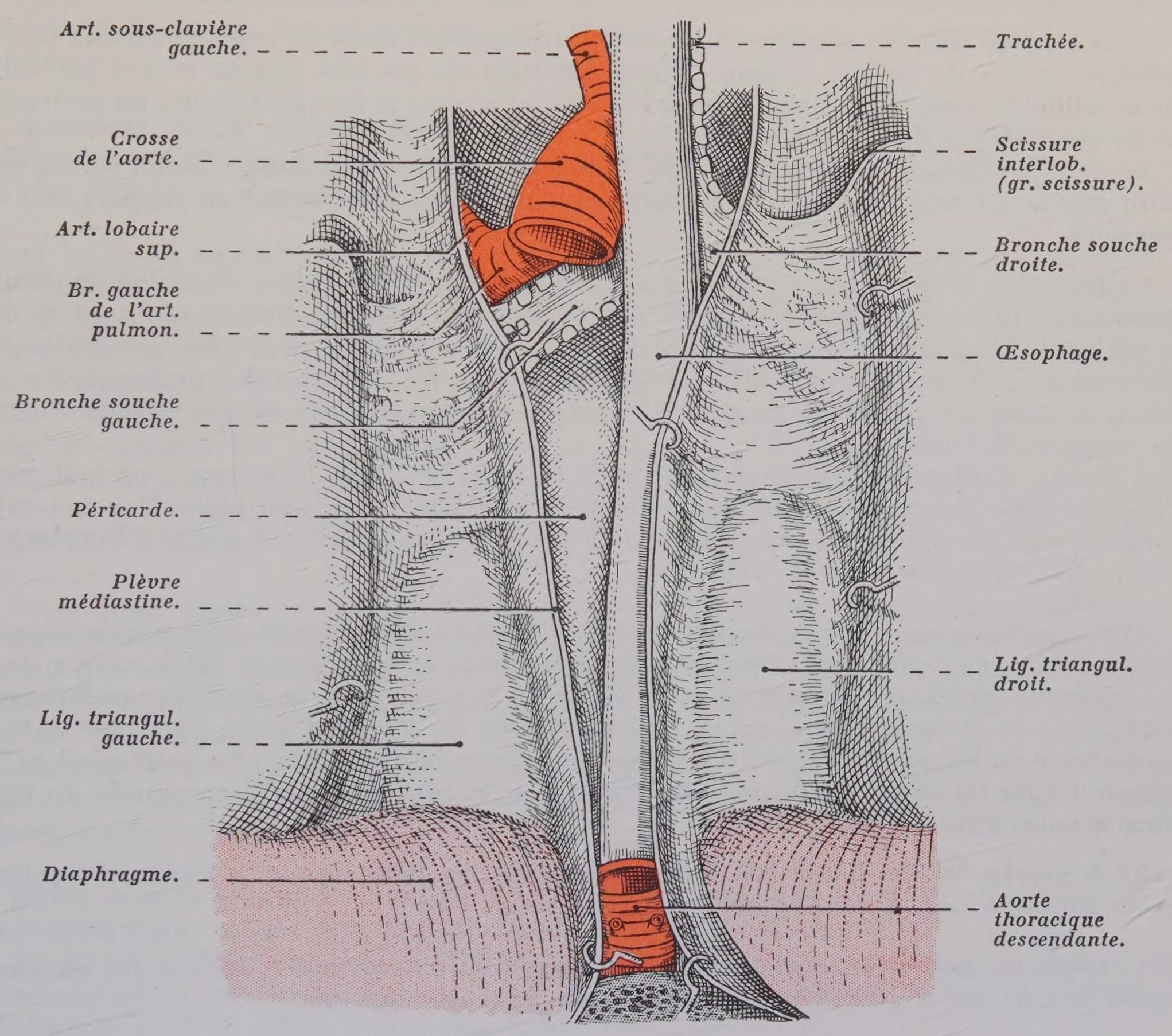

FIG. 697. — *Ligaments triangulaires des poumons, vue postérieure après ouverture de la cavité pleurale.*

A gauche, le ligament triangulaire se rapproche beaucoup de la verticale; *à droite,* il est légèrement incurvé à concavité antérieure; toutefois, les éléments du hile pulmonaire (et cela tant à droite qu'à gauche) sont toujours situés sur un plan antérieur au ligament triangulaire correspondant.

La *face antérieure* regarde légèrement en bas et en dehors; la *face postérieure* regarde légèrement en dedans et en haut, vis-à-vis aux organes médiastinaux postérieurs.

RAPPORTS. — Nous distinguerons successivement les rapports des faces antérieure et postérieure des deux ligaments triangulaires.

1° **Face antérieure.** — *a)* **A droite,** la face antérieure du ligament triangulaire répond à la partie préligamentaire de la face interne du lobe inférieur du poumon droit revêtu de sa plèvre médiastine, qui est généralement excavée à ce niveau par la présence de la veine cave inférieure; à la face postérieure du péricarde qui sépare le ligament de l'oreillette droite et à la veine cave inférieure (voy. : fig. 697).

Le nerf phrénique droit et les vaisseaux diaphragmatiques supérieurs droits situés en avant et en dehors de la veine cave inférieure ne présentent que des rapports éloignés.

b) **A gauche,** la face antérieure du ligament triangulaire entre en rapport avec la partie préligamentaire de la face interne du lobe inférieur du poumon gauche excavé par suite de la saillie du ventricule gauche *(fosse cardiaque)* et avec la face postérieure du péricarde et du cœur (voy. : fig. 697).

Le nerf pneumogastrique gauche, situé tantôt en avant de l'œsophage, tantôt contre son bord gauche (et souvent plexiforme), entre plus ou moins directement en rapport avec le ligament.

c) **Des deux côtés,** la face antérieure des ligaments triangulaires constitue la limite postérieure des *espaces interphréno-pédiculaires,* dont les autres limites sont : *en avant,* le péricarde fibreux et la veine cave inférieure; *en bas,* le diaphragme; *en haut,* les pédicules pulmonaires; et *en dehors,* la plèvre médiastine et la face interne des poumons. Sur la partie médiane du médiastin, les deux espaces communiquent entre eux par l'intermédiaire de l'espace de Portal.

A droite, l'espace interphréno-pédiculaire est toujours plus développé, partant plus apparent qu'à gauche; il s'interpose à la manière d'une dépression entre la veine cave inférieure et l'œsophage où il constitue la *fosse sus-diaphragmatique droite d'Hovelacque* (voy. : *Médiastin antérieur* et *Péricarde*).

2° **Face postérieure.** — *a)* **A droite,** la face postérieure du ligament triangulaire répond au bord droit de l'œsophage auquel le ligament adhère et à la grande veine azygos dont le sépare le cul-de-sac interazygo-œsophagien (voy. : fig. 120); le nerf pneumogastrique droit, plus ou moins dissocié, croise le bord interne du ligament avant d'aborder la face postérieure de l'œsophage; derrière l'œsophage et dans la partie la plus inférieure de la région, l'aorte thoracique tendant à devenir de plus en plus médiane se rapproche du ligament triangulaire.

b) **A gauche,** la face postérieure du ligament triangulaire répond à l'aorte thoracique et au cul-de-sac interaortico-œsophagien.

3° **Entre les deux ligaments,** descend l'œsophage accompagné des deux nerfs pneumogastriques, le plus souvent plexiformes à ce niveau (voy. : fig. 120).

CONSTITUTION. — Chaque ligament triangulaire est constitué par *quatre feuillets pleuraux*; les deux *feuillets antérieurs* se continuent en haut, respectivement avec les plèvres médiastine et viscérale pré-hilaires; les deux *feuillets postérieurs* se continuent de même avec les plèvres médiastine et viscérale rétro-hilaires. Ces feuillets, groupés deux à deux, forment ainsi les *lames antérieure* et *postérieure* du ligament triangulaire; la lame postérieure continue, à peu de chose près, la direction du bord postérieur du cratère hilaire, de telle sorte qu'un plan frontal passant par l'insertion pulmonaire des deux ligaments triangulaires laisse constamment le hile en avant de lui (voyez précédemment) (voy. : fig. 696 *C*).

Entre ces deux lames, on rencontre du tissu celluleux qui se continue, en haut avec le tissu conjonctif du cratère hilaire *(hilum)*, et au niveau du bord libre du ligament avec le tissu celluleux du médiastin *(mediastinum)*. Au sein de ce tissu cheminent : *a)* de fins rameaux artériels, issus des artères bronchiques et des artères œsophagiennes; *b)* des veinules tributaires des veines diaphragmatiques supérieures et des veines œsophagiennes;

c) des troncs lymphatiques pulmonaires avec les ganglions de relais, dits *ganglions du ligament triangulaire* (voy. : fig. 676); *d)* des filets nerveux issus du plexus broncho-pulmonaire postérieur; *e)* et parfois une artère pulmonaire anormale d'origine aortique (voy. : fig. 603 et 604).

Une mince languette pulmonaire émanée de la face interne du lobe inférieur peut parfois s'insinuer dans l'épaisseur du ligament triangulaire (languette lingulaire).

Cette constitution des ligaments triangulaires du poumon oblige à les considérer comme de véritables *mésos vasculo-nerveux,* qui prolongent en bas, le hile pulmonaire et son pédicule.

Rapports de la plèvre médiastine. — Les rapports de la plèvre médiastine sont quelque peu différents à droite et à gauche, mais ces rapports sont les mêmes que ceux de la face interne du poumon.

a) La **plèvre médiastine droite** répond, d'avant en arrière : au cœur et au péricarde; à l'aorte ascendante; au tronc artériel brachio-céphalique droit et à l'origine de ses branches de division (artères sous-clavière et carotide primitive); au tronc veineux brachio-céphalique droit et à la veine cave supérieure; aux vaisseaux diaphragmatiques supérieurs et au nerf phrénique droit, sur toute la hauteur de son trajet médiastinal, ce dernier est rattaché à la plèvre médiastine par des tractus fibreux, parfois même il déprime la plèvre qui lui constitue une sorte de méso faisant saillie dans la cavité pleurale (Lagoutte et Durand); à la trachée; au nerf pneumogastrique droit; à la crosse de la grande veine azygos à cheval sur le pédicule pulmonaire droit; à la veine cave inférieure; et, enfin, au bord droit de l'œsophage.

b) La **plèvre médiastine gauche** répond d'avant en arrière : au cœur et au péricarde; aux vaisseaux diaphragmatiques supérieurs et au nerf phrénique qui présente la même disposition (par rapport à la plèvre) qu'à droite, mais non pas le même trajet (voyez ce nerf, tome IV); à la portion horizontale de la crosse de l'aorte et à l'aorte thoracique descendante; au nerf pneumogastrique gauche qui abandonne son récurrent contre la crosse; aux artères carotide primitive et sous-clavière gauches; à la trachée et au bord gauche de l'œsophage; dans l'angle trachéo-œsophagien monte le nerf récurrent gauche accompagné de sa chaîne ganglionnaire lymphatique.

Enfin, dans le médiastin antérieur et des deux côtés, elle tapisse le thymus chez l'enfant et répond à ses vestiges chez l'adulte (corps adipeux rétro-sternal).

La plèvre médiastine revêt fidèlement les organes médiastinaux qu'elle rencontre; elle s'insinue même dans les interstices laissés libres entre eux, où elle détermine les *culs-de-sac médiastinaux de la plèvre* (voyez plus loin).

LIGNE DE RÉFLEXION DE LA PLÈVRE. — La *ligne de réflexion de la plèvre* est représentée par la jonction de la plèvre viscérale avec la plèvre médiastine.

a) **Au niveau du hile,** cette ligne répond assez bien au pourtour de l'implantation du pédicule pulmonaire *(radix pulmonalis)* dans le cratère hilaire, c'est-à-dire au bord externe de la *gaine pleurale* du pédicule; elle est donc *intra-hilaire* (voy. : fig. 696 *B*).

b) **Au-dessous du hile,** cette ligne suit le bord pulmonaire du ligament triangulaire du poumon et elle correspond à l'implantation sur le poumon des deux feuillets adossés de ces ligaments (voy. : fig. 696), c'est-à-dire des feuillets en regard des deux lames constitutives des ligaments triangulaires; par suite du léger écartement de ces deux lames au voisinage du hile, la ligne de réflexion présente, dans son segment sous-hilaire, l'aspect d'un V à branches très serrées, situé sur la face interne du lobe inférieur du poumon.

CULS-DE-SAC PLEURAUX

On donne le nom de *culs-de-sac pleuraux* aux *sinus* que forment dans le thorax, en se réunissant entre elles, les trois parties de la plèvre pariétale, et aux *diverticules* que la plèvre médiastine envoie autour des organes médiastinaux postérieurs.

Pour chacune des plèvres droite et gauche, les culs-de-sac pleuraux sont au nombre de *quatre,* à savoir : 1° le *cul-de-sac médiastino-costal antérieur*; 2° le *cul-de-sac médiastino-costal postérieur*; 3° le *cul-de-sac inférieur de la plèvre* ou *costo-diaphragmatique*; 4° et le *cul-de-sac médiastino-diaphragmatique*; le dôme pleural, extra-thoracique, appelé parfois *cul-de-sac supérieur de la plèvre,* fera l'objet d'une description à part (voyez plus loin).

Ces culs-de-sac sont les uns angulaires et aigus, les autres, au contraire, sont étalés en gouttière; la plèvre qui tapisse la face interne des côtes et des espaces intercostaux se réfléchit brusquement en arrière du sternum pour tapisser la face interne ou médiastinale du poumon; par contre, en arrière et de chaque côté de la colonne dorsale, cette réflexion est beaucoup moins aiguë, elle se fait dans les gouttières costo-vertébrales (gouttières latéro-vertébrales) par un cul-de-sac arrondi; enfin, en bas, la plèvre diaphragmatique se continue avec la plèvre costale en formant un angle très aigu au niveau du sinus costo-diaphragmatique; quant à la réflexion de la plèvre diaphragmatique sur la plèvre médiastine, elle se fait à peu près à angle droit.

DESCRIPTION ET RAPPORTS

1° ***Cul-de-sac médiastino-costal antérieur.*** — Le *cul-de-sac médiastino-costal antérieur,* ou *rétro-sternal,* correspond à la ligne de réflexion antérieure de la plèvre. Il s'étend en hauteur de l'articulation sterno-chondro-claviculaire au septième cartilage costal, où il se continue avec le cul-de-sac inférieur; il est masqué en grande partie par le sternum, les cartilages costaux et les muscles triangulaires du sternum.

Rapports intrinsèques. — Intérieurement, il contient le bord antérieur du poumon, sorte de languette pulmonaire qui atteint le fond du cul-de-sac dans l'inspiration, alors qu'elle s'en éloigne, pendant l'expiration, de 2 centimètres environ.

A gauche, le bord antérieur du poumon ne suit pas un trajet identique et symétrique à celui du côté droit, il présente une large échancrure, l'*incisure cardiaque,* qui correspond au quatrième et au cinquième espace intercostal; à ce niveau, le bord antérieur du poumon gauche s'éloigne du bord sternal correspondant, et le cul-de-sac pleural n'est pas habité par le poumon : c'est l'*espace complémentaire de Gerhardt* (voy. : fig. 56).

La partie latérale inférieure du cul-de-sac est occupée par le processus linguiforme ou lingula, sous-jacent à l'incisure cardiaque.

Rapports extrinsèques. — Extérieurement, le cul-de-sac pleural médiastino-costal antérieur est en rapport : *En avant,* avec le plastron sterno-chondral, et avec l'extrémité antérieure des espaces intercostaux, recouverts superficiellement par le grand pectoral; il répond également au triangulaire du sternum qui adhère à la plèvre pariétale par l'intermédiaire du fascia endothoracique; les faisceaux d'insertion de ce muscle déterminent à la partie antérieure de l'espace intercostal les fossettes de Souligoux, dans lesquelles sont situés les ganglions de la chaîne mammaire interne.

Les vaisseaux mammaires internes descendent verticalement au-devant des culs-de-sac

pleuraux, à 1 cm. 1/2 en dehors du bord sternal; mais ils sont séparés de la plèvre par les faisceaux d'insertion du triangulaire du sternum, qui remontent dans la majorité des cas jusqu'au troisième cartilage costal.

En arrière, ils répondent aux organes du médiastin antérieur, c'est-à-dire au péricarde fibreux et au cœur; au thymus (chez l'enfant et le nouveau-né), qui le sépare des gros vaisseaux qui s'échappent du cœur et des troncs veineux brachio-céphaliques; au corps adipeux rétro-sternal (chez l'adulte), vestige du thymus, qui contient fréquemment des lobules thymiques erratiques; aux ligaments sterno-péricardiques supérieur et inférieur; aux franges graisseuses de Poirier; et au tissu cellulaire médiastinal, qui s'insinue entre les

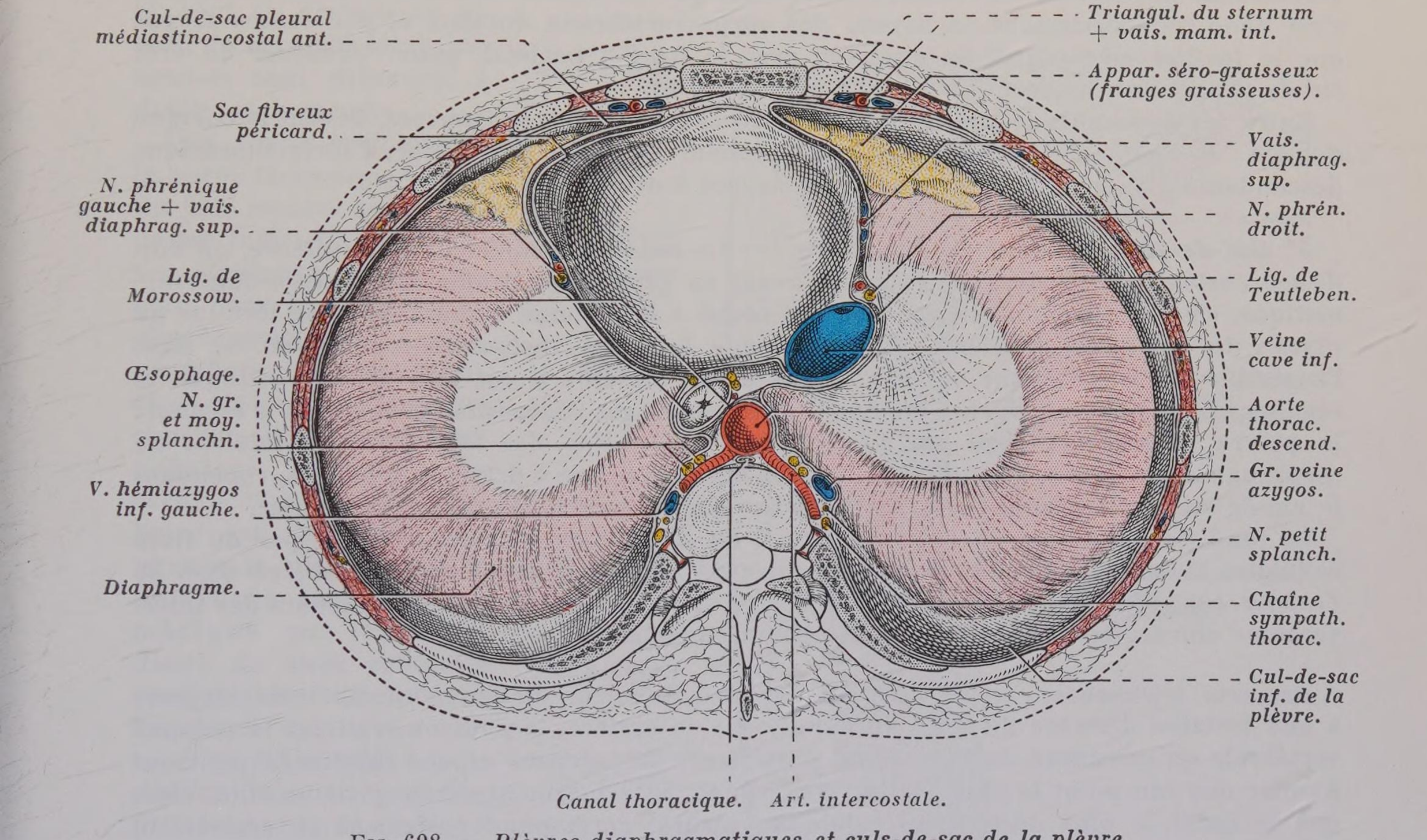

FIG. 698. — *Plèvres diaphragmatiques et culs-de-sac de la plèvre.*
Connexions du sac fibreux péricardique avec le diaphragme.

culs-de-sac pleuraux et les organes précités, rendant possible ainsi leur séparation (voy. : fig. 698).

A la partie moyenne de la région sternale, c'est-à-dire entre le deuxième et le quatrième espace intercostal, les culs-de-sac droit et gauche restent séparés entre eux, derrière le sternum, par un espace étroit (quelques millimètres); des tractus fibreux, lâches et peu solides, formant les *ligaments interpleuraux antérieurs,* les unissent par leurs bords; parfois aussi, ils s'adossent soit à droite, soit à gauche de la ligne médiane, ou même chevauchent l'un sur l'autre à la manière des pans d'une redingote, suivant l'expression classique de Farabeuf.

2° ***Cul-de-sac médiastino-costal postérieur.*** — Le *cul-de-sac médiastino-costal postérieur,* ou *latéro-vertébral,* est une large et profonde gouttière représentant un segment de cylindre qui recouvre le bord postérieur du poumon. Situé dans la gouttière costo-vertébrale, il s'étend du col de la première côte au onzième espace intercostal.

Rapports. — Après avoir tapissé le gril costal, la plèvre pariétale vient se mettre en rapport avec les têtes des côtes et avec les faces latérales des vertèbres, sans déterminer le moindre repli; comme les muscles intercostaux internes n'existent pas à ce niveau, la plèvre recouvre les paquets vasculo-nerveux intercostaux, dont elle n'est séparée que par le fascia endothoracique (voy. : *Muscles intercostaux,* tome I et fig. 257 *A*).

Dans le fond de la *gouttière costo-vertébrale,* la plèvre entre en rapport avec la *chaîne sympathique thoracique* et avec l'origine des nerfs splanchniques; mais cette gouttière ne correspond pas très exactement au cul-de-sac médiastino-costal postérieur, car le feuillet médiastinal ne s'étend pas au-delà des limites du médiastin; il s'arrête au niveau des corps vertébraux, au point où ces derniers sont longés par les troncs verticaux des veines azygos; c'est donc immédiatement au niveau des corps vertébraux dorsaux et des veines azygos que le feuillet médiastinal se continue avec le feuillet pariétal, pour constituer un vrai *cul-de-sac médiastino-costo-vertébral* (voy. : fig. 698).

Entre les deux culs-de-sac médiastino-costaux postérieurs se trouvent, devant la colonne dorsale : le ligament vertébral commun antérieur, le canal thoracique, l'aorte thoracique descendante à gauche, et la grande veine azygos à droite.

3° ***Cul-de-sac inférieur de la plèvre.*** — Le *cul-de-sac inférieur de la plèvre,* ou *cul-de-sac costo-diaphragmatique,* s'étend d'avant en arrière de l'angle xipho-costo-diaphragmatique, c'est-à-dire du septième cartilage costal à la colonne dorsale, où il se termine au niveau du col de la douzième côte. Il occupe le *sinus costo-diaphragmatique,* et dans l'ensemble il est fortement oblique en bas et en arrière; il est loin d'être rectiligne et régulier; il est le plus souvent sinueux, disposé en étages successifs, en marches d'escalier; la plèvre se moulant ainsi sur les attaches en gradins des faisceaux musculaires du diaphragme (Grégoire), son trajet est sensiblement le même à droite et à gauche, cependant le cul-de-sac droit descend souvent plus bas que le gauche (Farabeuf, Villemin).

Le fond du cul-de-sac est toujours séparé du sinus costo-diaphragmatique par du tissu cellulaire lâche, au sein duquel on rencontre de nombreux pelotons adipeux; ce tissu de *l'espace sous-pleural* permet de le décoller et de le récliner facilement au cours des interventions chirurgicales sur la paroi thoracique inférieure.

Rapports intrinsèques. — Il contient le bord inférieur du poumon, qui reste toujours à une certaine distance du fond du cul-de-sac; en arrière, le poumon n'atteint la colonne vertébrale qu'au niveau de l'extrémité postérieure du onzième espace intercostal, et il est à noter que son point le plus déclive correspond au croisement de la onzième côte, alors que le point le plus déclive du cul-de-sac pleural correspond également au croisement de cette même côte, à 12 centimètres environ en dehors de la ligne des apophyses épineuses (voy. : fig. 625 et 626).

Au cours de la respiration, les bords inférieurs du poumon subissent un déplacement important, variable d'ailleurs avec l'amplitude de l'inspiration, et même dans l'inspiration profonde, le poumon ne remplit jamais la totalité du cul-de-sac pleural, le bord inférieur pulmonaire n'atteint donc jamais le fond du cul-de-sac, du moins dans la station debout; dans le décubitus latéral, l'ampliation thoracique est favorisée du côté opposé à celui sur lequel le thorax repose, alors une inspiration profonde, peut à la rigueur, remplir plus ou moins complètement le cul-de-sac pleural; ces variations des bords inférieurs des poumons empêchent parfois de préciser de prime abord si une plaie pénétrante de la base du thorax a lésé seulement la plèvre ou la plèvre et le poumon; quoi qu'il en soit, en position debout et chez un sujet à thorax normalement conformé, le bord inférieur du poumon reste distant du fond du cul-de-sac, au niveau de la ligne axillaire, de 4 centimètres dans l'inspiration et de 7 cm. 1/2 dans l'expiration normale; sur le cadavre, les distances sont de 7 centimètres sur la ligne axillaire et de 3 centimètres sur la verticale passant par le col des deux dernières côtes.

C'est au niveau du cul-de-sac costo-diaphragmatique que *l'espace de réserve de la plèvre,* compris entre le bord inférieur du poumon et le fond du cul-de-sac pleural, véritable *zone*

muette de la plèvre (Huard et Montagné) (1), est le plus étendu (voy. : fig. 699); cet espace, où les deux feuillets de la plèvre sont plaqués l'un contre l'autre, augmente régulièrement de hauteur, d'avant en arrière, jusqu'à la verticale qui passe par le milieu du bord axillaire de l'omoplate, pour diminuer ensuite jusqu'à la colonne vertébrale; ainsi donc le sinus costo-diaphragmatique comprend, de haut en bas, *trois zones* superposées qui sont : une *zone pulmonaire,* une *zone pleurale* qui correspond à la zone muette et une *zone pariétale sous-pleurale* (voy. : fig. 699).

Rapports extrinsèques. — Ce sont ceux que le cul-de-sac costo-diaphragmatique contracte avec les *organes abdominaux*; rapports qui s'établissent par l'intermédiaire du *diaphragme* et, sauf en arrière au niveau de la région lombaire, ceux-ci sont différents à droite et à gauche.

Une *coupe verticale* de la paroi thoracique (voy. : fig. 699) montre que le cul-de-sac inférieur de la plèvre s'enfonce comme un coin dans le *sinus costo-diaphragmatique,* limité, *en dehors* par cette paroi, et *en dedans* par la partie charnue du diaphragme; celui-ci présente en arrière, l'hiatus costo-lombaire qui met en connexion la plèvre avec le péritoine sous-diaphragmatique par l'intermédiaire du tissu cellulaire sous-pleural; toutefois, ce rapport des deux séreuses, qui explique la possibilité d'une propagation d'infection de l'une à l'autre, n'existe qu'au sommet de l'hiatus, la base de l'hiatus étant recouverte et séparée du péritoine par toute l'épaisseur de la loge rénale.

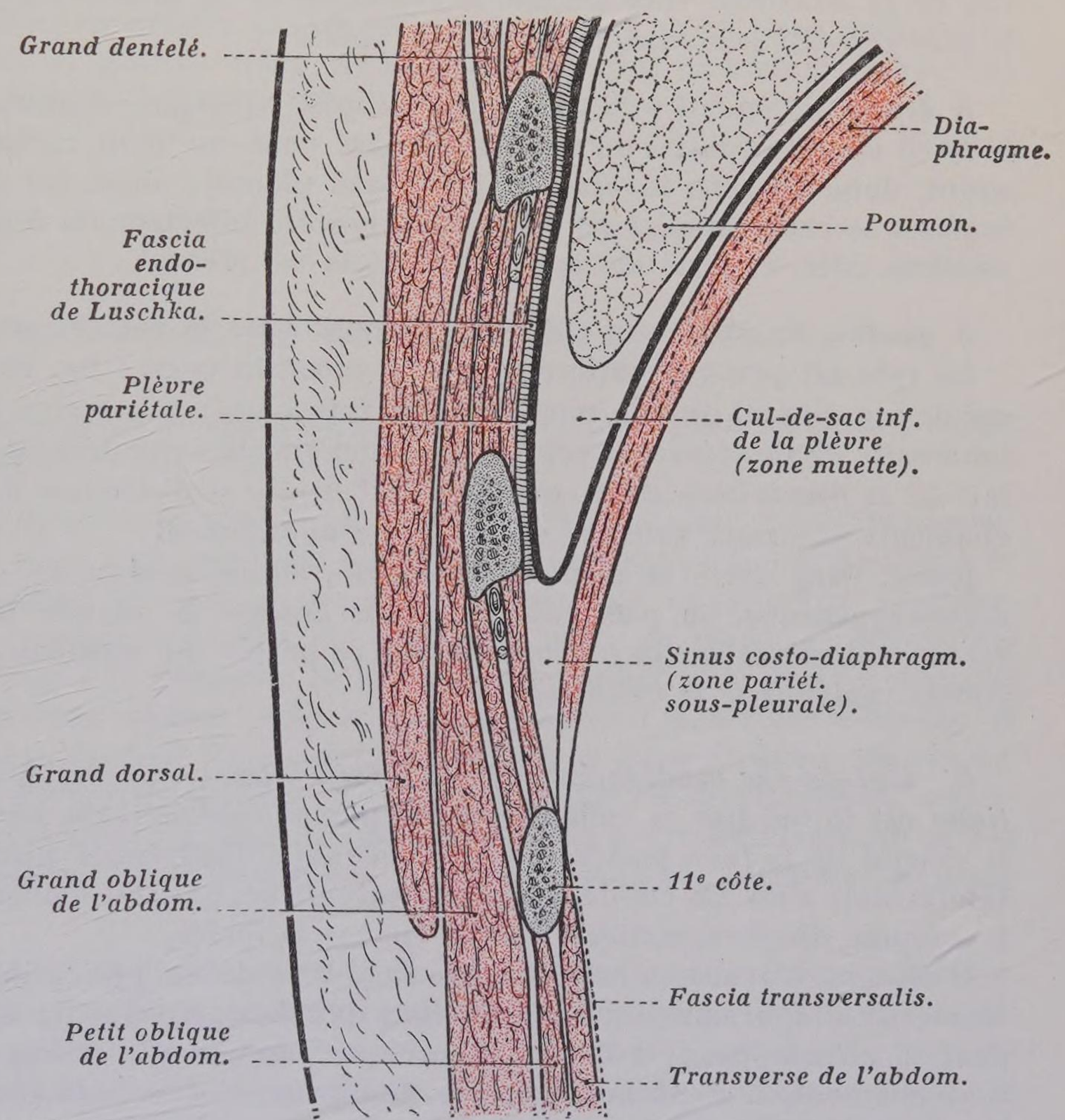

FIG. 699. — *Cul-de-sac inférieur de la plèvre et ses rapports sur une coupe frontale passant par la ligne axillaire; côté droit, segment postérieur de la coupe* (demi-schématique).

Par l'intermédiaire du diaphragme, les culs-de-sac inférieurs de la plèvre répondent, dans la partie postérieure, à la face postérieure des reins, dont l'extrémité supérieure remonte à la hauteur de la onzième côte.

En arrière, le cul-de-sac est protégé dans une partie de son étendue par le *ligament lombo-costal de Henle,* lorsque celui-ci s'étend jusqu'à la onzième côte.

Les rapports du cul-de-sac avec la *douzième côte* sont très variables et dépendent de la

(1) Article à consulter : P. HUARD et M. MONTAGNÉ : Les sinus costo-diaphragmatiques du vivant et la zone muette de la plèvre. *Annales d'Anatomie pathologique et d'Anatomie normale médico-chirurgicale,* mai 1932, n° 5, p. 499.

longueur et de la direction de cette dernière, ainsi que de la conformation du thorax, et, plus spécialement, de l'ouverture de l'orifice inférieur du thorax; on sait qu'il faut distinguer *deux types* de douzième côte, le type court et le type long; *a)* dans le *type court* (3 à 5 centimètres), la douzième côte est presque horizontale, logée dans l'angle que forme la onzième côte avec le rachis, et le cul-de-sac pleural la recouvre presque en totalité; *b)* dans le *type long* (8 à 14 centimètres), la douzième côte présente la même obliquité que la côte sus-jacente, et le cul-de-sac la croise à 7 centimètres environ de la ligne médiane : en conséquence, sa partie interne seule est en rapport avec la plèvre; ces rapports expliquent la possibilité d'une ouverture de la plèvre lorsqu'on résèque la douzième côte en totalité pour se donner du jour au cours des néphrectomies par voie lombaire; cependant, dans le cas de la douzième côte longue, la résection de la moitié externe de cette côte s'effectue le plus souvent sans crainte de léser la plèvre.

A droite, il répond à la convexité du foie, qu'un gros épanchement pleural peut abaisser; le bord circonférentiel du foie est disposé dans un plan fortement oblique en bas et en avant, donc en sens inverse du cul-de-sac pleural; aussi les lignes de projection de ces organes se croisent-elles en X; le bord postéro-inférieur du foie se projette au niveau de la onzième côte, et reste sus-jacent au cul-de-sac pleural.

A gauche, le cul-de-sac entre en rapport avec la rate et avec l'estomac.

La rate est presque entièrement sous-pleurale (voy. : fig. 701), elle n'est croisée par le cul-de-sac pleural qu'à sa partie la plus inférieure; par contre, le cul-de-sac croise la grosse tubérosité de l'estomac, et cette disposition anatomique présente une grande importance du fait de la disparition de la sonorité de l'espace semi-lunaire de Traube au cours des épanchements pleuraux gauches de moyenne abondance.

Enfin, dans toute la portion du thorax située au-dessous du cul-de-sac pleural costo-diaphragmatique, on peut réséquer, sans crainte de blesser la plèvre, les huitième, neuvième et dixième cartilages costaux et une partie du septième, les trois premiers n'étant jamais croisés par le cul-de-sac.

4° ***Cul-de-sac médiastino-diaphragmatique.*** — Le *cul-de-sac médiastino-diaphragmatique* est formé par la réflexion de la plèvre médiastinale sur la plèvre diaphragmatique. Il s'étend de la face postérieure du sternum à l'extrémité postérieure du onzième espace intercostal; c'est un cul-de-sac sans profondeur, qui suit d'avant en arrière la convexité de la coupole diaphragmatique dont il épouse la forme.

Il répond, d'avant en arrière : à la face latérale du péricarde; au nerf phrénique et aux vaisseaux diaphragmatiques supérieurs qui l'accompagnent; à la veine cave inférieure à droite; à l'œsophage; à l'aorte thoracique descendante et à la grande veine azygos; exceptionnellement, il s'enfonce entre le diaphragme et le péricarde pour former un petit *cul-de-sac péricardo-diaphragmatique.*

Dans ce trajet, il décrit une courbe à concavité interne, due à la présence de la veine cave inférieure (voy. : fig. 698).

5° ***Culs-de-sac de la plèvre médiastine.*** — De part et d'autre de l'œsophage, la plèvre médiastine se déprime en culs-de-sac, et ceux-ci s'insinuent en avant et en arrière de ce conduit : ce sont les *culs-de-sac pré-* et *rétro-œsophagiens.*

1° Les deux **culs-de-sac pré-œsophagiens,** l'un *droit,* et l'autre *gauche,* sont inconstants et, lorsqu'ils existent, ils sont généralement peu accusés; ils ne sont bien apparents qu'à la partie inférieure du médiastin postérieur, au niveau du corps des neuvième et dixième vertèbres dorsales.

Ces deux culs-de-sac se détachent de la lame postérieure de chaque ligament triangulaire du poumon, et le cul-de-sac droit est souvent plus développé que le gauche (voy. : fig. 696).

2° Les **culs-de-sac rétro-œsophagiens** sont également au nombre de *deux* : l'un, *droit* ou *interazygo-œsophagien,* est le plus important et le plus profond; l'autre, *gauche* ou *interaortico-œsophagien* est généralement moins accusé que le précédent.

Ces deux culs-de-sac augmentent de profondeur au fur et à mesure qu'on se rapproche du diaphragme; ils présentent leur maximum de développement au niveau de la dixième vertèbre dorsale; leurs bords en regard sont unis par une lame fibreuse qui tapisse la face postérieure de l'œsophage, et qui est particulièrement bien différenciée au niveau de la neuvième vertèbre dorsale : c'est le *ligament interpleural de Morossow* (1).

L'existence de ces culs-de-sac est conditionnée par le fait que l'œsophage s'écarte de la colonne vertébrale à partir de la quatrième vertèbre dorsale, par suite de son enroulement en spirale autour de l'aorte thoracique; aussi la plèvre médiastine peut-elle s'insinuer dans les interstices qu'il laisse en arrière de lui entre ce conduit et les deux vaisseaux : aorte thoracique descendante et grande veine azygos, qui se placent de haut en bas sur un plan de plus en plus postérieur par rapport à l'œsophage.

***

PROJECTION DES CULS-DE-SAC PLEURAUX SUR LE THORAX

1° La **projection des culs-de-sac médiastino costaux antérieurs** sur le plastron sterno-costal est différente à droite et à gauche (voy. : fig. 700).

a) **A droite,** la ligne de projection du cul-de-sac pleural part du milieu de l'articulation sterno-chondro-claviculaire pour descendre obliquement en dedans, en se rapprochant de plus en plus de la ligne médiane, jusqu'au niveau de la deuxième articulation chondro-sternale (union des deux premières pièces du sternum); dans ce trajet, il décrit une courbe à concavité interne due à la présence de la veine cave supérieure; puis il descend verticalement jusqu'au quatrième espace intercostal, parallèlement à la ligne médiane, et à 2 ou 3 millimètres en dehors de cette ligne, parfois aussi sur la ligne médiane elle-même; plus rarement, il descend à gauche de la ligne médiane; à partir de la cinquième articulation chondro-sternale, le cul-de-sac change de direction; il se porte obliquement en bas et à droite, presque parallèle au bord thoracique inférieur jusqu'au septième cartilage costal.

b) **A gauche,** il présente le même trajet jusqu'à la deuxième articulation chondro-sternale, mais il est rectiligne; de là, il descend verticalement jusqu'au quatrième cartilage costal, soit adossé au précédent, soit à distance de lui, mais à gauche de la ligne médiane; au niveau du quatrième cartilage costal, il oblique vers la gauche et coupe le cinquième cartilage costal, à quinze millimètres environ en dehors du bord sternal correspondant, puis le sixième cartilage costal à 25 millimètres, et le milieu du sixième espace intercostal à 3 centimètres environ du sternum; enfin, il croise le septième cartilage costal au même niveau que celui du côté droit; par ce fait, ce cul-de-sac laisse libre la partie antérieure des cinquième et sixième espaces intercostaux gauches; c'est à ce niveau que l'on peut ponctionner le péricarde au ras du sternum sans léser la plèvre (voy. : fig. 700).

Triangles interpleuraux. — Par suite de leur trajet, que montre bien leur ligne de projection sur la paroi antérieure du thorax, les deux culs-de-sac pleuraux médiastino-costaux antérieurs présentent, de haut en bas, *trois portions,* qui sont : 1° une *portion supérieure,* oblique en bas et en dedans, au niveau de laquelle les deux culs-de-sac convergent l'un vers l'autre; ils délimitent ainsi entre eux, dans cette partie, un espace triangulaire à

(1) Anatomiste et chirurgien russe de la deuxième moitié du XIXe siècle.

base supérieure : c'est le *triangle interpleural supérieur*; ce triangle, entièrement caché par le sternum, correspond vers son angle inférieur à la convexité antérieure de la crosse de l'aorte; 2° une *portion moyenne*, qui s'étend du deuxième au quatrième cartilage costal, et dans laquelle les deux culs-de-sac pleuraux sont verticaux et rétro-sternaux, médians ou juxta-médians; parfois même, ils peuvent être superposés, le droit recouvrant plus souvent le gauche (Farabeuf); 3° et une *portion inférieure*, sous-jacente aux quatrièmes articulations chondro-sternales, où les deux culs-de-sac divergent en déterminant un espace

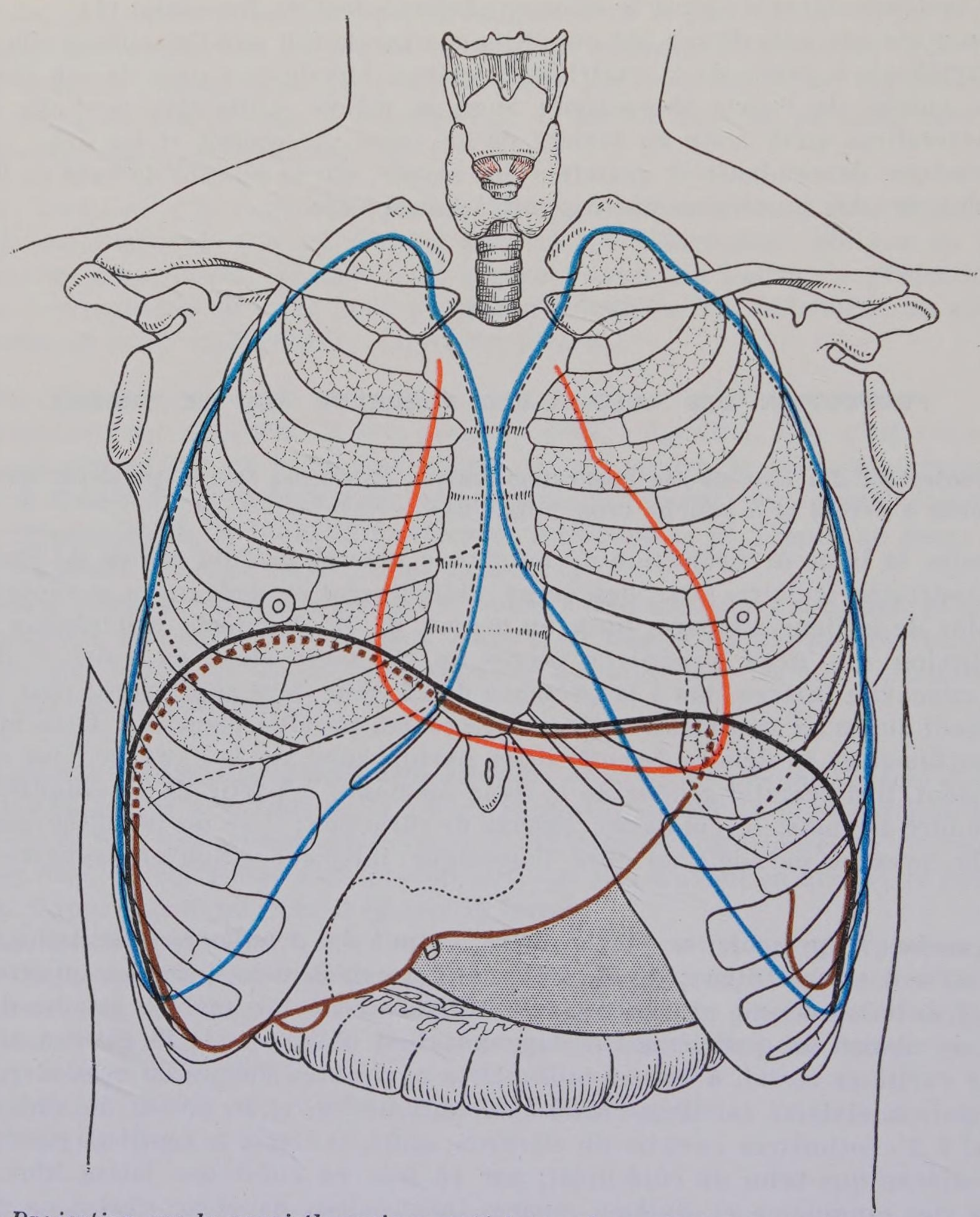

Fig. 700. — *Projection sur la paroi thoracique antérieure des culs-de-sac médiastino-costaux antérieurs* (en bleu).

En rouge, projection du cœur et des gros vaisseaux; *en brun*, projection du foie, de la vésicule biliaire et du pôle inférieur de la rate; *en pointillé gris*, le triangle de Labbé.

triangulaire, moins régulier, mais plus étendu que le précédent : c'est le *triangle interpleural inférieur*, par l'intermédiaire duquel le péricarde répond à la paroi thoracique antérieure sans interposition de plèvre; il correspond, à peu de chose près, à la *zone de matité absolue* du cœur.

La description que nous venons de donner du trajet et de la projection des culs-de-sac

pleuraux médiastino-costaux antérieurs correspond à la disposition la plus fréquemment observée; toutefois, il faut reconnaître qu'il existe de nombreuses *variations individuelles*, tenant à la conformation du thorax, à la forme et à la situation du cœur.

2° La **projection des culs-de-sac costo-diaphragmatiques** est sensiblement la même à droite et à gauche. Envisagée d'avant en arrière, elle part de l'extrémité externe du septième car-

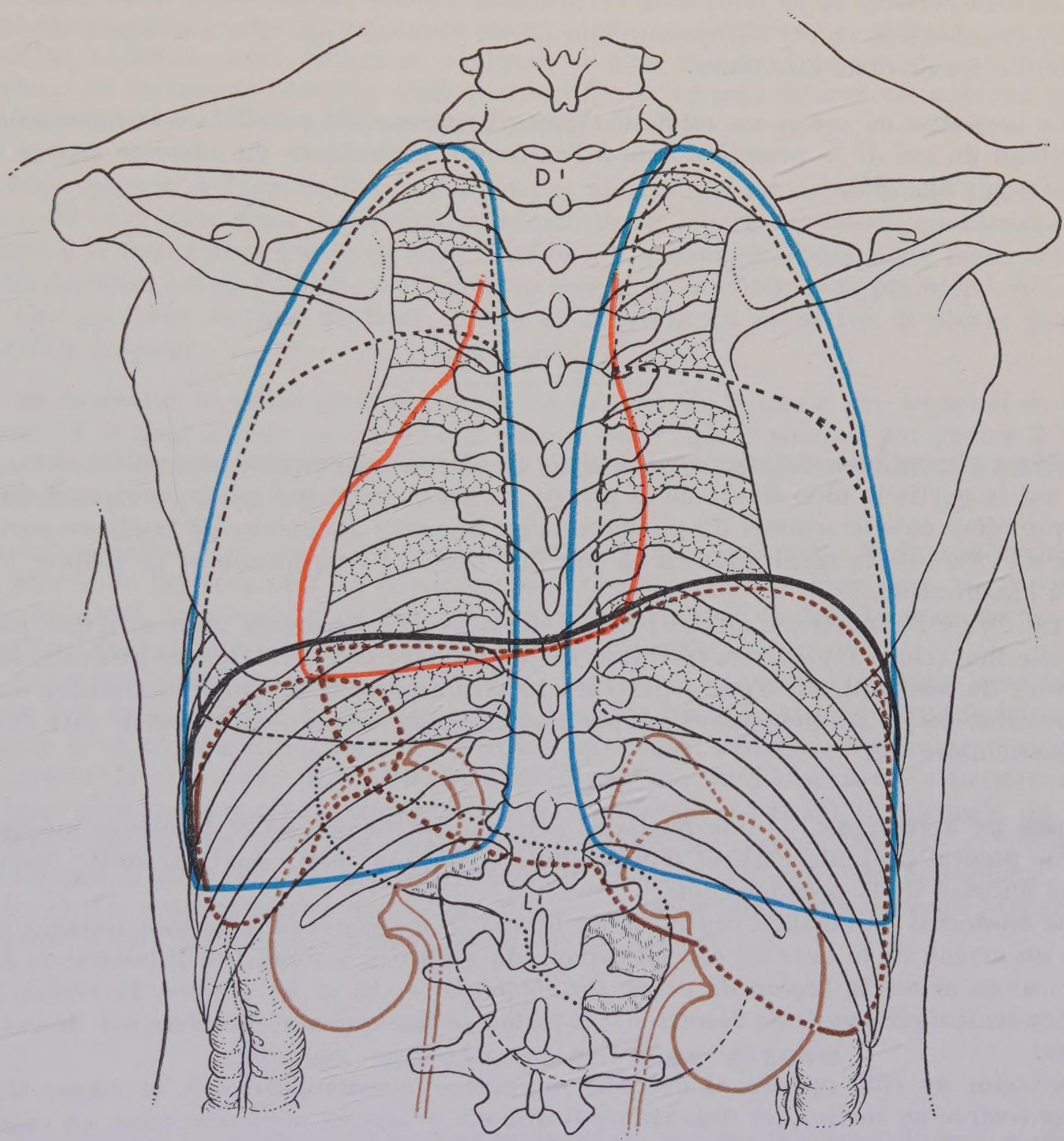

Fig. 701. — *Projection sur la paroi thoracique postérieure des viscères thoraciques et abdominaux* (schématique).

En rouge, cœur et gros vaisseaux; *en bleu,* plèvres; *en noir,* diaphragme et scissures interlobaires; *en brun,* foie et rate; *en marron,* reins et capsules surrénales.

D^1, première vertèbre dorsale; L^1 première vertèbre lombaire.

tilage costal à droite, de la septième articulation chondro-costale à gauche, où le cul-de-sac est plus externe; elle se dirige obliquement en bas et en arrière, croise successivement le septième espace intercostal sur la ligne mamelonnaire, la dixième côte sur la ligne axillaire, à 9 ou 10 centimètres de l'articulation chondro-costale; à partir du dixième espace intercostal, la ligne de projection devient horizontale sur un court trajet; elle croise hori-

zontalement la onzième côte à 12 centimètres de la ligne médiane; ce point correspondant au point le plus déclive de la plèvre; puis elle devient légèrement ascendante, se dirigeant obliquement en haut et en dedans; elle croise la douzième côte près de son col à gauche, alors, qu'à droite, elle suit le plus souvent la douzième côte lorsque celle-ci est du type long; puis elle se termine contre le bord supérieur de cette côte, où elle rencontre la projection du cul-de-sac médiastino-costal postérieur.

D'avant en arrière, cette projection est d'abord oblique en bas et en dehors, puis horizontale, et enfin légèrement oblique en haut et en dedans; dans son ensemble, elle décrit une courbe à convexité inférieure.

3° La **projection du cul-de-sac médiastino-costal postérieur** est parallèle à la ligne médiane, elle s'étend du col de la première côte à l'extrémité postérieure du onzième espace intercostal (voy. : fig. 701).

***

DÔME PLEURAL

Le *dôme pleural* ou *cul-de-sac supérieur de la plèvre,* ou *coupole pleurale (calotte pleurale),* est la partie la plus élevée de la plèvre pariétale, celle qui coiffe au-dessus du plan de la première côte le sommet du poumon : c'est la *partie apexienne de la plèvre pariétale.* Mobile au cours de la respiration, il se déprime pendant l'expiration et se soulève légèrement à l'inspiration.

En raison de l'importance qu'ont pris au cours de ces dernières années, d'une part, la chirurgie thoracique (apicolyse, résection de la première côte, endoscopie pleurale, section de brides du sommet), et, d'autre part, les interventions sur le ganglion stellaire (organe qui constitue un de ses principaux rapports), l'étude du dôme pleural mérite une description particulière (1).

FORME ET SITUATION. — Intermédiaire entre la plèvre costale et la plèvre médiastine, le dôme pleural présente l'aspect d'une calotte (d'où son nom) dont la *limite inférieure* répond au plan de la première côte.

Situé au-dessus de l'orifice supérieur du thorax, il est convexe dans tous les sens et fait saillie au niveau de la *base du cou* en dedans du plan des scalènes où il contribue à délimiter : a) *en avant,* la *région du creux sus-claviculaire*; b) et *en arrière,* la *région intervertébro-scalénique (puits de Jonnesco)*; il forme en quelque sorte le *plancher* de ces deux régions.

Avec celui du côté opposé, il délimite un espace quadrangulaire à la coupe lieu de passage (entrée ou sortie) des organes médiastinaux et auquel nous réservons, en raison de sa situation, le nom de *vestibule médiastinal* ou *antrum mediastinale* (voy. : *Vestibule médiastinal*; article : *Médiastin*).

Vis-à-vis de l'orifice supérieur du thorax, la situation exacte du dôme pleural est importante à connaître, bien qu'elle soit variable avec la conformation de celui-là; étant donnée l'obliquité de la première côte, le dôme pleural, ainsi que le sommet du poumon qui lui est sous-jacent, dépassent beaucoup plus en avant qu'en arrière le plan de cette côte; dans la

(1) Ouvrage et articles à consulter : P. Sébileau : *Démonstrations d'Anatomie.* G. Steinheil, édit., Paris, 1892.
Maurer et Cordier : Considérations d'Anatomie chirurgicale sur le dôme pleural. *Presse médicale,* 30 juillet 1930, n° 11.
Quénée : Le dôme pleural. *Echo médical du Nord.* 1933.

majorité des cas, il dépasse de 2 cm 1/2 à 3 centimètres environ le plan tangent à la face supérieure des premières côtes droite et gauche à leur partie moyenne (voy. : *Première côte,* tome I).

En avant, le sommet du dôme pleural est distant de l'extrémité interne du premier cartilage costal d'environ 4 cm. 1/2 à 5 centimètres.

Par suite de sa disposition par rapport à la première côte, on peut distinguer au dôme pleural *(convexité) quatre versants* : *antérieur, externe, postérieur* et *interne*; les versants externe et antérieur sont fortement obliques et plus étendus que les autres; le versant postérieur est fortement convexe, mais peu étendu; le versant interne est presque vertical et délimite latéralement le *vestibule médiastinal.*

Le dôme pleural, à l'égal de l'apex pulmonaire qu'il coiffe, est *extra-thoracique* et occupe la *base du cou*; c'est donc la *portion cervicale de la plèvre* ou *plèvre apexienne*; il est adhérent à la face inférieure et au bord interne de la première côte dans toute l'étendue où cette dernière est en contact avec la plèvre (corps de la côte), et la première côte détermine une gouttière oblique de haut en bas et d'arrière en avant sur la plèvre pariétale *(empreinte costale).*

Par sa **concavité,** le dôme pleural répond au sommet du poumon sur lequel il se moule exactement, et dont il reste séparé à l'état normal par l'*espace pleural*; par contre il lui est quelquefois adhérent (brides) dans certaines lésions pathologiques du sommet (tuberculose pulmonaire, pleurites apexiennes).

Par sa **convexité,** il répond à de nombreuses formations, qui sont : l'*appareil suspenseur de la plèvre de Sébileau* (1); les *vaisseaux sous-claviers* et leurs *branches*; les *racines du plexus brachial*; le *ganglion stellaire*; les *muscles scalènes* et les *organes du vestibule médiastinal* (voyez plus loin : *Rapports du dôme pleural*).

La convexité du dôme pleural est revêtue dans toute son étendue d'une lame cellulo-fibreuse qui se moule sur le feuillet séreux, et dont les éléments constitutifs varient en épaisseur et en condensation suivant les points envisagés; rattachée aux gaines vasculaires et viscérales du cou, d'une part, et fixée, d'autre part, au bord inscrit de la première côte, cette lame n'est autre que le prolongement hors du thorax, sur la calotte pleurale, du *fascia endothoracique de Luschka*; elle sépare l'une de l'autre les régions cervicale et thoracique à la manière d'un double septum fibreux placé de part et d'autre de l'œsophage, de la trachée, et des gros vaisseaux de la base du cou : c'est le *diaphragme cervico-thoracique de Bourgery* (2), le *septum cervico-thoracique de Leblanc* (3).

APPAREIL SUSPENSEUR DU DÔME PLEURAL

Le dôme pleural est amarré au squelette environnant par des faisceaux fibreux et charnus dont l'ensemble constitue l'*appareil suspenseur de la plèvre de Sébileau* (4). Très variable suivant les sujets, cet appareil fut bien étudié par Zuckerklandl et Sébileau; il comprend :

---

(1) Anatomiste et chirurgien français (1859-1953), fut directeur de l'amphithéâtre d'Anatomie des Hôpitaux de Paris (Clamart), professeur de Clinique Oto-Rhino-Laryngologique et membre de l'Académie de Médecine.

(2) Anatomiste français (1797-1849).

(3) Article à consulter : E. Leblanc : L'appareil musculo-fibreux du septum cervico-thoracique et le petit scalène. *Annales d'Anatomie pathologique et d'Anatomie normale médico-chirurgicale,* 1937, n° 9, p. 809.

(4) L'appareil suspenseur de la plèvre a été décrit pour la première fois par Degrusse et Deville en 1849.

a) trois formations fibreuses principales, qui sont : la *bandelette vertébro - pleurale,* le *ligament transverso-pleural* et les *ligaments costo-pleuraux*; *b)* et des *formations musculaires,* qui sont : le *scalène antérieur* et le *petit scalène d'Albinus et Winslow.*

1° ***Bandelette vertébro-pleurale.*** — La *bandelette vertébro-pleurale* (1) est souvent mal individualisée, difficilement isolable et variable dans sa constitution. Lorsqu'elle atteint son maximum de développement, elle apparaît comme une lame fibreuse dont les fibres s'insèrent par deux ou trois petits pinceaux sur l'aponévrose prévertébrale, au niveau de la face antérieure des corps vertébraux des sixième et septième cervicales et première dorsale, un peu en dehors de la ligne médiane et en dedans du muscle long du cou; oblique

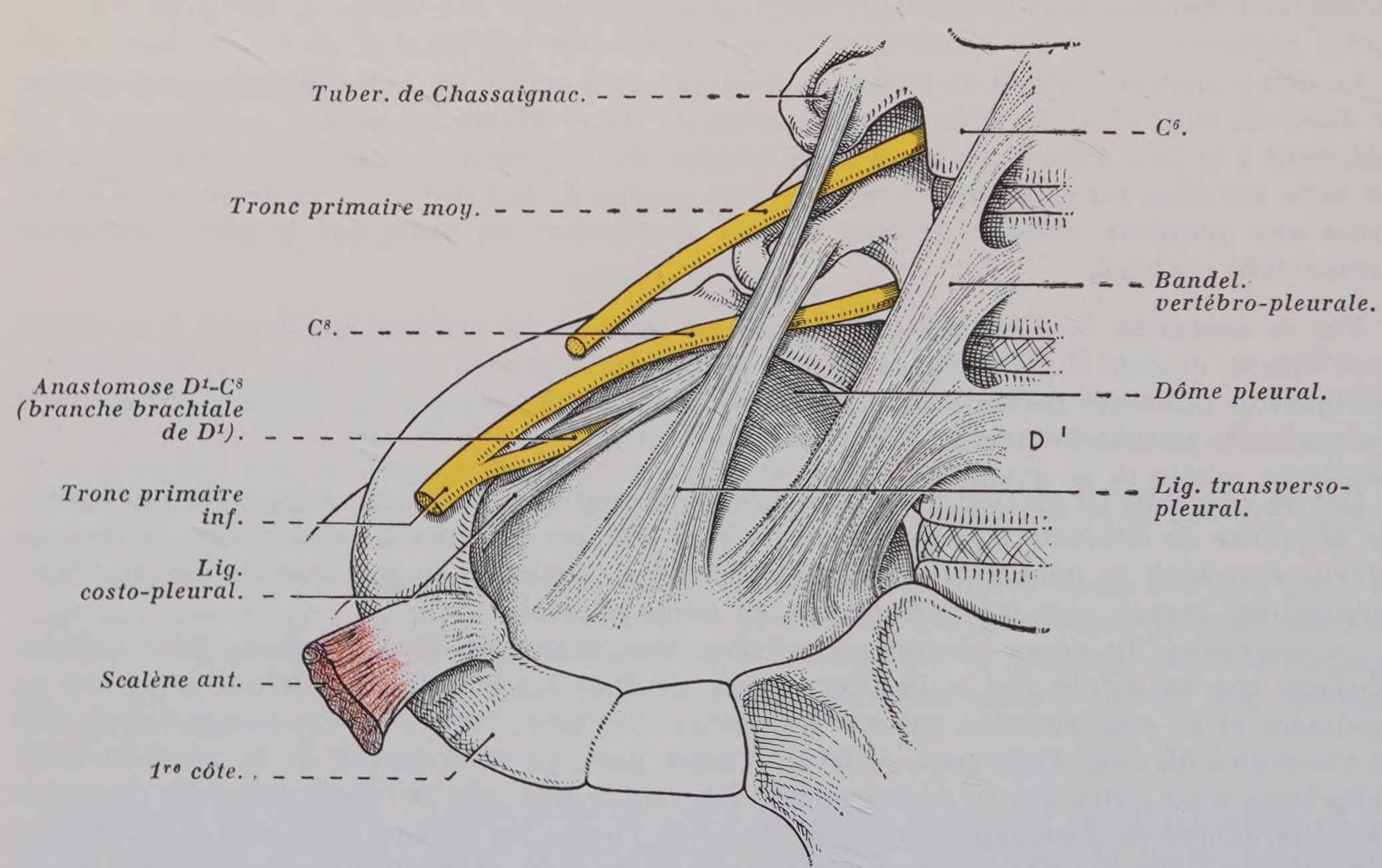

FIG. 702. — *Appareil suspenseur de la plèvre; dôme pleural; côté droit, vue antérieure* (demi-schématique).
D¹, première vertèbre dorsale.

en bas, en avant et en dehors, elle se fixe, d'autre part, sur le versant antéro-interne du dôme pleural, au niveau des vaisseaux sous-claviers où elle se confond le plus souvent avec la gaine vasculaire de ces derniers.

Les fibres les plus internes de ce ligament se confondent dans leur partie postérieure, juxta-vertébrale, avec la cloison sagittale qui rattache les gaines viscérale et vasculaire du cou à la colonne cervico-dorsale.

Les fibres les plus externes rejoignent sur le dôme pleural celles du ligament transverso-pleural (voy. : fig. 702 et 703).

2° ***Ligament transverso-pleural.*** — Tantôt exclusivement fibreux, tantôt mixte et musculo-fibreux, le *ligament transverso-pleural* se détache du tubercule de Chassaignac

(1) Ouvrage à consulter : P. SÉBILEAU : *L'appareil suspenseur de la plèvre.* G. Steinheil, édit., Paris, 1891.

(sixième vertèbre cervicale) et de la face antérieure de l'apophyse transverse de la septième cervicale; de cette origine, il se porte obliquement en avant, en bas et en dehors, en rasant tangentiellement le versant antéro-externe du dôme pleural; il se termine en s'épanouissant en éventail sur ce dernier, et par ses fibres les plus externes, il se fixe au bord interne de la première côte, en regard du tubercule de Lisfranc, et assez souvent même sur ce tubercule.

Ce ligament peut être remplacé partiellement par un muscle appelé *muscle transverso-pleural*; véritable *muscle suspenseur de la plèvre,* celui-ci doit être considéré comme un faisceau erratique du système des scalènes et, plus spécialement, du scalène antérieur *(muscle scalène accessoire),* et identifié au *scalenus minimus* (voy. : *Muscles scalènes,* tome I).

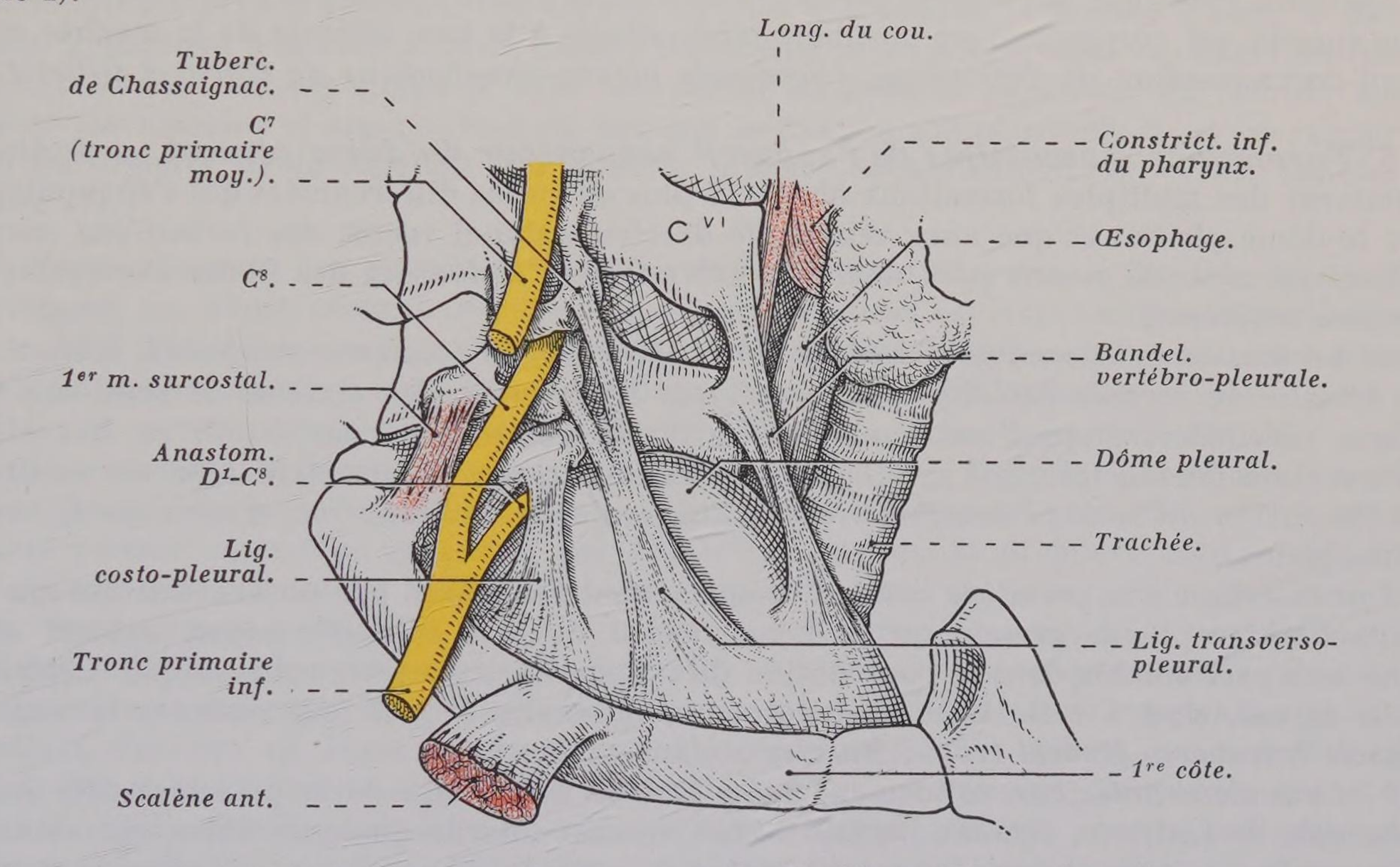

FIG. 703. — *Appareil suspenseur de la plèvre (dôme pleural); vue latérale droite* (demi-schématique).
C^6, sixième vertèbre cervicale.

3° ***Ligaments costo-pleuraux.*** — Les *ligaments costo-pleuraux* sont au nombre de *deux* : l'un *interne,* l'autre *externe*; souvent même, ils sont fusionnés l'un à l'autre au niveau de leurs insertions costales (voy. : fig. 702).

Ces deux ligaments s'insèrent sur le bord interne (bord inscrit) et sur la face supérieure de la première côte, en avant de la tubérosité costale, empiétant quelque peu sur le col de la côte; de cette insertion, les deux ligaments se détachent soit par un cordon fibreux épais de 2 à 3 millimètres, mais très court, qui se bifurque ensuite en Y, soit en divergeant en avant et en dehors sous l'aspect d'un V à ouverture antérieure.

Le **ligament costo-pleural interne** est le plus volumineux et le plus long des deux; il se présente sous l'aspect d'une lame aplatie qui vient se fixer sur le versant antéro-externe du dôme pleural, un peu en arrière du ligament transverso-pleural; il est sous-jacent à ce ligament.

Le **ligament costo-pleural externe,** plus grêle et plus oblique, se fixe sur la face externe du dôme pleural et, par ses fibres les plus externes, sur le bord interne de la première côte.

La *branche brachiale du premier nerf dorsal* (anastomose D^1-C^8) s'engage dans la fourche

de ces deux ligaments et glisse d'arrière en avant, de haut en bas et de dedans en dehors sur le dôme pleural avant de surcroiser le col de la première côte (voy. : fig. 702 et 703) (voy. : *Première côte,* tome I)

La bandelette vertébro-pleurale en dedans, le col de la première côte en arrière et les ligaments transverso-pleural et costo-pleural interne en dehors délimitent entre eux une petite dépression dont le fond est représenté par le versant postérieur du dôme pleural : c'est la *fossette sus-rétro-pleurale de Sébileau*; dans l'aire de cette fossette, inscrite dans le cadre du *puits scaléno-pleuro-vertébral de Jonnesco,* se logent le ganglion stellaire et la terminaison du tronc cervico-intercostal qui se divise à ce niveau en ses deux branches terminales (voy. : *Branches de l'artère sous-clavière*).

Ajoutons, enfin, que des tractus fibreux rattachent la partie apexienne de la plèvre médiastine (partie qui correspond au vestibule médiastinal) à la face latérale de la trachée et au bord correspondant de l'œsophage *(ligaments pleuro-œsophagiens de Hyrtl et Gillette).*

4° ***Formations musculaires de l'appareil suspenseur du dôme pleural.*** — Indépendamment des multiples formations fibreuses plus ou moins différenciées qui s'épanouissent sur le dôme pleural et que nous venons de décrire, celui-ci reçoit des *formations musculaires,* qui sont : le *muscle petit scalène d'Albinus et Winslow,* et des fibres aberrantes du *scalène antérieur.*

a) Le *muscle petit scalène d'Albinus* (1) *et Winslow* (2) *(scalenus minimus),* inconstant, se détache du versant antérieur des apophyses transverses des sixième et septième vertèbres cervicales; disposé en éventail, il se dirige obliquement en avant, en bas et en dehors; son tendon terminal aplati se fixe, d'une part, sur la première côte au voisinage de l'insertion du scalène antérieur, sur le tubercule de Lisfranc, et, d'autre part, sur le dôme pleural.

Son insertion à la première côte est fréquemment remplacée par un éventail fibreux qui s'attache bien plus largement sur le dôme pleural qu'à la côte elle-même, entrant ainsi pour une part notable dans la constitution du septum fibreux cervico-thoracique (Leblanc); dans ce cas, c'est à cette lame mi-tendineuse, mi-charnue qu'il faut réserver le nom de *muscle transverso-pleural* (voy. : *Muscles scalènes,* tome I).

b) Le *scalène antérieur,* solidement fixé à la face supérieure de la première côte sur le tubercule de Lisfranc, détache parfois de son versant interne quelques fibres qui viennent s'épanouir en s'écrasant sur le versant antéro-externe du dôme pleural où elles se perdent (Maurer et Cordier).

Pris dans son ensemble et envisagé du point de vue anatomique et fonctionnel, il faut reconnaître que l'appareil suspenseur du dôme pleural est très disparate, variable suivant les sujets, et surtout trop peu résistant pour être considéré comme un moyen de fixité efficace du dôme pleural, enfin tous les thoraco-chirurgiens savent que le dôme pleural se laisse facilement abaisser lorsque la plèvre pariétale est décollée de la première côte, aussi, à notre avis, a-t-on attribué dans l'anatomie du dôme pleural, une place, partant un *rôle fonctionnel* que cet appareil ne mérite pas, car le *moyen de fixation* et *de suspension* le plus efficace du *dôme pleural* est incontestablement le *système costo-scalénique* constitué par la première côte (véritable *clé de voûte* du squelette thoracique) fixée à la plèvre pariétale et par les muscles scalènes (voy. : *Première côte,* tome I), d'autant que parfois les fibres les plus internes du scalène antérieur s'épanouissent sur le dôme pleural.

La *signification* des diverses formations fibreuses annexées au dôme pleural et au septum fibreux cervico-thoracique n'est pas la même pour tous les ligaments; c'est ainsi que le

---

(1) Anatomiste allemand, né et mort à Francfort-sur-l'Oder (1697-1750), fut le créateur de l'Anatomie descriptive.

(2) Célèbre anatomiste d'origine danoise, né à Odense en 1669, mort à Paris en 1760, fut professeur d'Anatomie au Jardin du Roi, membre de l'Académie des Sciences.

ligament transverso-pleural doit être considéré comme le reliquat fibreux d'un muscle atrophié et disparu, qui n'est autre qu'un faisceau aberrant du scalène antérieur *(muscle petit scalène d'Albinus et Winslow)*, alors que la bandelette vertébro-pleurale doit être assimilée à une lame vasculaire que l'on peut rattacher aux branches de l'artère sous-clavière (tronc cervico-intercostal et artère vertébrale); tandis que les ligaments costo-pleuraux ne sont que des condensations du fascia endothoracique autour de la branche antérieure du premier nerf dorsal.

RAPPORTS DU DÔME PLEURAL

Surmontant l'orifice supérieur du thorax ou plus exactement la première côte, le dôme pleural appartient à la *base du cou,* dont il représente le *plancher*; nous envisagerons donc successivement : *a)* ses rapports avec les *parois de l'orifice supérieur du thorax,* ainsi qu'avec les muscles et aponévroses du cou qui se fixent à son pourtour; *b)* et ses rapports avec les *organes de la base du cou* dont la plupart appartiennent au *creux sus-claviculaire* (1).

1° ***Rapports avec les parois de l'orifice supérieur du thorax.*** — Dans la partie qui correspond au dôme pleural, l'orifice supérieur du thorax est circonscrit unilatéralement par la face latérale du corps de la première vertèbre dorsale et par le premier arc costal constitué par la première côte et son cartilage costal, lui-même articulé en avant avec la poignée du sternum (manubrium sternal) et l'extrémité interne de la clavicule (2).

Ce cadre osseux, et plus spécialement le premier arc costal, s'applique et se moule sur le dôme pleural; la première côte et son cartilage costal reposent, en effet, sur le dôme pleural comme une demi-couronne sur une tête, toutefois, la première côte est séparée de la plèvre par le premier nerf intercostal (voy. : *Rapports de la première côte,* tome I); enfin, étant donnée l'obliquité de haut en bas et d'arrière en avant de la première côte (obliquité d'autant plus prononcée que le thorax est plus allongé et plus étroit), ainsi que sa direction, nous rappellerons brièvement que cette côte offre *trois segments,* qui sont, en allant d'arrière en avant : *a)* un segment postérieur, juxta-vertébral, qui comprend la tête, le col et la tubérosité costale; *b)* un segment moyen, fortement oblique en bas et en avant, compris entre la tubérosité costale et le tubercule de Lisfranc; *c)* et un segment antérieur correspondant au reste de la côte; précisons également que l'existence d'une *côte cervicale surnuméraire,* complète ou incomplète, créant ainsi un espace intercostal supplémentaire avec sa musculature (intercostal externe), modifie notablement les rapports que le dôme pleural offre, d'une part, avec l'orifice supérieur du thorax, et, d'autre part, avec les muscles scalènes, les vaisseaux sous-claviers et les éléments du plexus brachial (voy. : *Côtes cervicales,* tome I).

Par l'intermédiaire du fascia endothoracique, la plèvre adhère à la première côte (voy. : fig. 695), mais plus spécialement à sa face inférieure et à son bord interne, sauf : *a)* dans son segment postérieur où le bord antérieur du col de la première côte n'est pas au contact de la plèvre (puits scaléno-pleuro-vertébral de Jonnesco); *b)* et dans son segment moyen, au voisinage de son bord externe, où les insertions des muscles intercostaux interne et moyen du premier espace s'interposent entre la plèvre et la côte (voy. : *Rapports de la première côte,* tome I).

Cette *zone d'adhérence* est lâche, facilement décollable, à tel point que l'on peut séparer la plèvre de toute l'étendue du premier arc costal; rappelons cependant que le dôme pleural

(1) Article et ouvrage à consulter : PROUST, DREYFUS, MAURER et ROLLAND : Anatomie topographique du dôme pleural. *Annales d'Anatomie pathologique et d'Anatomie normale médico-chirurgicale,* décembre 1932, p. 1005.
P. GRANJON : Les éléments du creux sus-claviculaire. *Thèse de Marseille,* 1938.
(2) Ouvrages à consulter : J. BRAINE : *Le médiastin.* 1 vol. L. Arnette, édit., Paris, 1924.
A. DELMAS : L'orifice supérieur du thorax. Etude morphogénétique de ses éléments constitutifs osseux et fibreux. *Thèse de Montpellier,* 1938.

est rattaché à la première côte par les ligaments costo-pleuraux (voyez précédemment).

L'obliquité du plan de l'orifice supérieur du thorax varie avec les individus, suivant la conformation du thorax, elle se modifie également au cours de la respiration, le système première côte, manubrium sternal et clavicule s'élevant au cours de l'inspiration forcée.

En arrière, la face latérale du corps de la première vertèbre dorsale, ainsi que son arti-

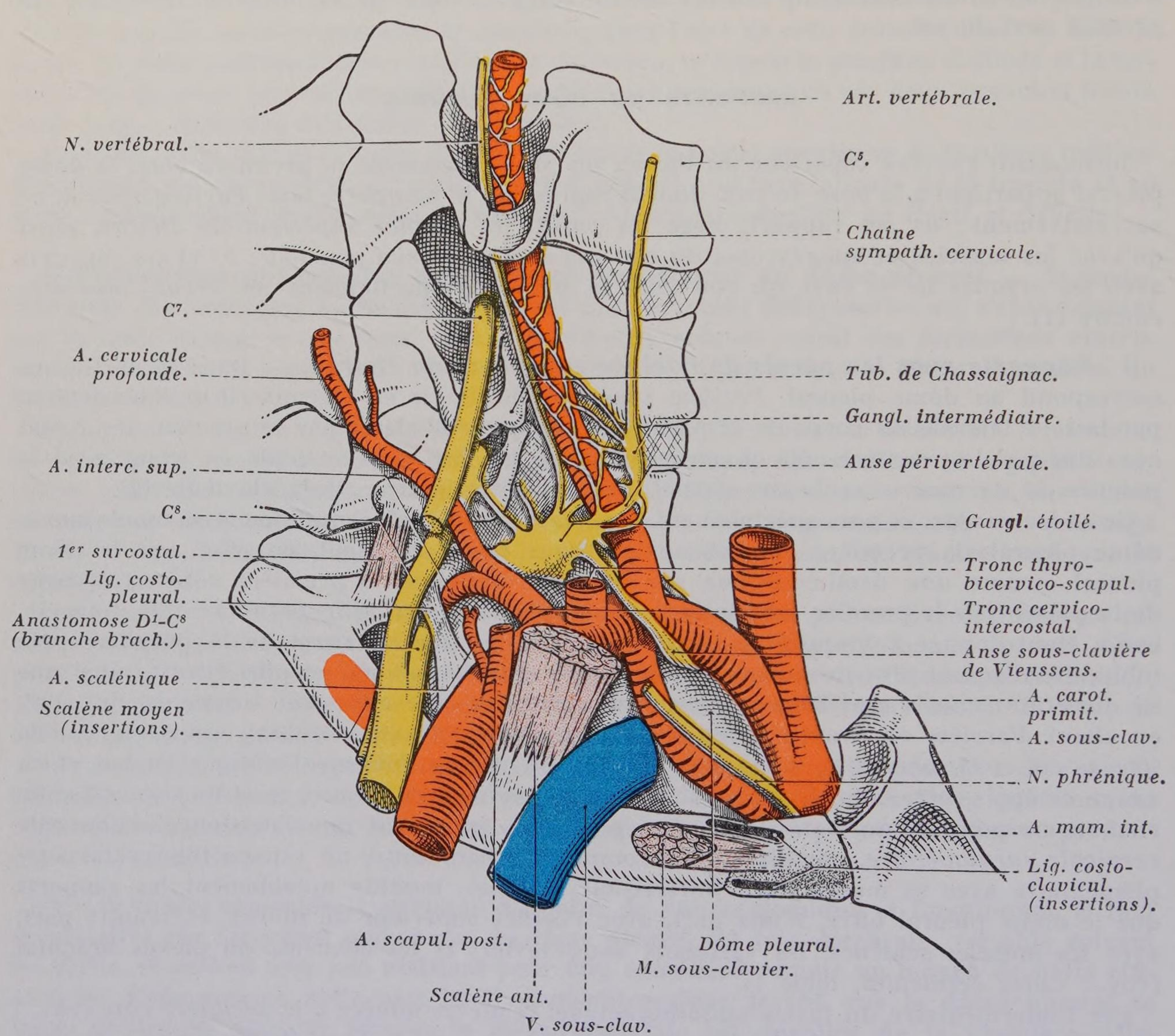

FIG. 704. — *Rapports du dôme pleural sur une vue latérale droite de l'orifice supérieur du thorax.*

culation avec la tête de la première côte, sont masquées par la portion oblique inférieure et externe du muscle long du cou (voyez ce muscle, tome I), qui se détache des corps vertébraux des trois premières dorsales.

Le dôme pleural émerge donc au-dessus du *plan de l'orifice supérieur du thorax* (1), et cela plus en avant qu'en arrière; en arrière, le sommet du dôme pleural déborde quelque peu le col de la première côte, tandis qu'en avant il dépasse nettement la face supérieure de

(1) Article à consulter : R. PROUST et H. BENOIT : La projection cervicale de la première côte et ses rapports avec le dôme pleural. *Presse médical* , 11 janvier 1933, p. 49.

la première côte et de son cartilage costal recouverts par le sous-clavier, la distance comprise entre l'apex pleural et le premier cartilage costal variant entre 3 et 5 centimètres suivant les thorax. Sur trois côtés (en arrière, en dehors et en avant), le dôme pleural est ceinturé par le premier arc costal, avec lequel il est solidaire par ses adhérences, et les rapports intimes de celui-ci avec la première côte expliquent aisément la possibilité de blessure de la plèvre et de l'apex pulmonaire, partant d'emphysème sous-cutané dans les fractures de cette côte.

Si maintenant l'on envisage schématiquement les organes musculo-aponévrotiques du cou qui se fixent sur le cadre osseux de l'orifice supérieur du thorax et, plus spécialement, sur le premier arc costal, on constate que le dôme pleural inscrit dans cet arc est entouré d'un véritable « *tronc de cône musculo-tendino-aponévrotique* », à claire-voie, à base inférieure, et dont la partie supérieure s'ouvre vers les régions profondes du cou.

1° **En arrière,** ce sont : le col et la tête de la première côte appuyée sur le corps de la première vertèbre dorsale, la première articulation costo-vertébrale, les apophyses transverses des deux dernières vertèbres cervicales avec le tubercule antérieur de la sixième dit tubercule de Chassaignac.

Déportée en avant par suite de la courbure du rachis, l'apophyse transverse de la sixième cervicale est située sur un plan antérieur par rapport à celle de la vertèbre sous-jacente, aussi le trou transversaire de cette vertèbre apparaît-il comme une véritable cheminée qui surplombe l'âtre que représente le versant postérieur du dôme pleural (Guerrier); dans cet orifice pénètrent l'artère et le nerf vertébral (voy. : *Sixième cervicale,* tome I).

Dans le cadre osseux des apophyses transverses cervicales, signalons les deux derniers muscles intertransversaires antérieurs du cou, le premier muscle surcostal fixé au col de la première côte et contre le flanc des corps vertébraux, le faisceau oblique inférieur du long du cou tapissé antérieurement par l'aponévrose prévertébrale.

2° **En dehors,** c'est la masse charnue des *scalènes,* oblique en bas et en dehors et divisée en *deux plans* : l'un, postérieur est représenté par les scalènes moyen et postérieur, insérés sur les deux premières côtes; l'autre, antérieur est constitué par le scalène antérieur fixé sur le tubercule de Lisfranc de la première côte et par quelques fibres aberrantes (les plus internes) sur le dôme pleural; entre ces deux plans, un espace triangulaire, appelé *défilé des scalènes* ou *espace intercosto-scalénique,* est utilisé par les cordons du plexus brachial et par l'artère sous-clavière (organes en rapport avec le dôme pleural) pour aborder le sommet du creux de l'aisselle ou, plus exactement, l'espace clavi-coraco-costal (voy. : fig. 209 et 214) (voy. : *Muscles scalènes,* tome I, et *Artère sous-clavière,* dans ce tome).

3° **En avant,** et de bas en haut, ce sont : le muscle sous-clavier inséré sur la face supérieure de la première côte et de son cartilage costal (voyez ce muscle, tome I), le quart interne de la clavicule et le sterno-cléido-mastoïdien compris dans un dédoublement de l'aponévrose cervicale superficielle. Entre le sous-clavier et la clavicule, d'une part, la première côte et le scalène antérieur, d'autre part, la veine sous-clavière utilise la partie la plus antérieure de l'espace clavi-coraco-costal pour rejoindre son artère homonyme après avoir croisé transversalement la face antérieure du dôme pleural (voy. : fig. 211 et 212).

4° **En dedans,** et en avant des derniers corps vertébraux cervicaux : c'est *l'axe viscéral du cou,* représenté d'arrière en avant par l'œsophage et la trachée; tous les deux plongent à ce niveau dans le vestibule médiastinal (voy. : *Vestibule médiastinal,* article *Médiastin*).

2° ***Rapports avec les organes.*** — 1° **Versant antérieur.** — Le *versant antérieur* est convexe et oblique en bas et en avant, en rapport immédiat avec les vaisseaux sous-claviers (1).

---

(1) Article et ouvrage à consulter : Braine : Notions d'Anatomie chirurgicale sur la région rétro-claviculaire. *Annales d'Anatomie pathologique et d'Anatomie normale médico-chirurgicale,* juillet 1927, p. 793.
P. Granjon : Les éléments du creux sus-claviculaire. *Thèse de Marseille,* 1938.

a) L'*artère sous-clavière* embrasse dans sa concavité le versant antérieur du dôme pleural, pour aborder ensuite la face supérieure de la première côte en arrière du tubercule de Lisfranc, tubercule sur lequel s'attache le tendon du scalène antérieur; dans ce trajet, l'artère *(portion préscalénique)* décrit une courbe à concavité inférieure, et celle du côté gauche est plus accentuée et de plus petit rayon que celle du côté droit; d'autre part, la sous-clavière gauche est toujours plus rapprochée du sommet du dôme pleural que son homonyme du côté opposé; à droite, l'artère est plus antérieure qu'à gauche; enfin, d'un côté comme de l'autre, les artères passent en avant et au-dessus de l'appareil suspenseur du dôme pleural, déprimant parfois la plèvre pariétale et le poumon sous-jacent en une gouttière plus ou moins apparente (voy. : fig. 203).

Les rapports de la plèvre avec l'artère sont si intimes qu'il faut éviter de pénétrer dans la cavité pleurale en dénudant le vaisseau au cours de sa ligature.

Dans cette région, l'artère sous-clavière abandonne des *branches collatérales* dont quelques-unes seulement présentent des rapports avec le dôme pleural.

En avant: c'est l'*artère mammaire interne* qui rampe sur la plèvre, croisée par le nerf phrénique qui, d'abord externe par rapport à cette artère, passe en avant, puis en dedans d'elle.

En haut et en arrière : c'est l'*artère vertébrale*; peu après son origine, cette artère se dirige obliquement en haut, en arrière et un peu en dedans; elle traverse le *trigone de Waldeyer* (1), ou *trigone de l'artère vertébrale,* limité en dedans par l'œsophage, qui repose sur les corps vertébraux, et les muscles prévertébraux (long du cou); en dehors, par la première côte et le scalène antérieur; et en bas, par la face antéro-interne du dôme pleural; elle croise le bord supérieur de la bandelette vertébro-pleurale à laquelle elle est intimement unie; puis, s'enfonçant dans le trou transversaire de la sixième vertèbre cervicale (donc un peu en arrière du tubercule de Chassaignac), elle contourne de loin le dôme pleural en passant au-dessus de la fossette sus-rétro-pleurale, n'ayant plus alors de rapport immédiat avec ce dernier.

En arrière et un peu en dehors de l'artère vertébrale : c'est le *tronc cervico-intercostal* qui chemine d'avant en arrière sur le dôme pleural, le contourne en lui restant intimement accolé; dans la partie la plus postérieure de la fossette sus-rétro-pleurale de Sébileau, il se divise en *artère intercostale supérieure,* qui croise le bord interne de la première côte, et en *artère cervicale profonde,* qui passe entre le col de la première côte et l'apophyse transverse de la septième vertèbre cervicale (voy. : *Branches de l'artère sous-clavière*).

Le *tronc thyro-bicervico-scapulaire de Farabeuf,* né du versant supérieur de la sous-clavière en dedans du scalène antérieur, monte verticalement dans la région tout en s'éloignant du dôme pleural, avec lequel il n'offre jamais de rapports immédiats; après un court trajet (un centimètre en moyenne), il se ramifie de façon variable en donnant quatre branches terminales, qui sont : la thyroïdienne inférieure qui, dans sa première portion, ascendante, croise antérieurement, mais à distance, le dôme pleural; la scapulaire supérieure; la cervicale ascendante; et la cervicale transverse superficielle, qui se dirige obliquement en dehors pour croiser la face antérieure du scalène antérieur (voy. : fig. 211) (voy. : *Artère sous-clavière*).

b) La *veine sous-clavière,* volumineuse, continue la direction de la veine axillaire; elle atteint la face supérieure de la première côte en avant du *tuberculum scaleni* qui la sépare de son artère homonyme, puis elle croise la face antérieure du dôme pleural en décrivant une courbe à concavité inférieure, semblable à celle de l'artère, mais en restant nettement antérieure et inférieure par rapport à l'artère; la veine ayant un trajet moins incurvé que celui de l'artère. Derrière l'articulation sterno-chondro-claviculaire, elle s'unit à la veine

(1) Anatomiste et histologiste allemand (1836-1921), fut successivement professeur aux Universités de Breslau, Strasbourg et Berlin.

jugulaire interne en constituant le confluent veineux jugulo-sous-clavier (confluent de Pirogoff), origine du tronc innominé.

A ce confluent, ou dans la partie terminale de la veine, aboutissent à sa *face postérieure:* la veine vertébrale et la veine jugulaire postérieure de Walther qui entre dans la région sus-claviculaire par un trajet inverse de celui du tronc cervico-intercostal et, pour gagner la veine sous-clavière, elle passe entre l'artère et le dôme pleural; enfin rappelons que c'est

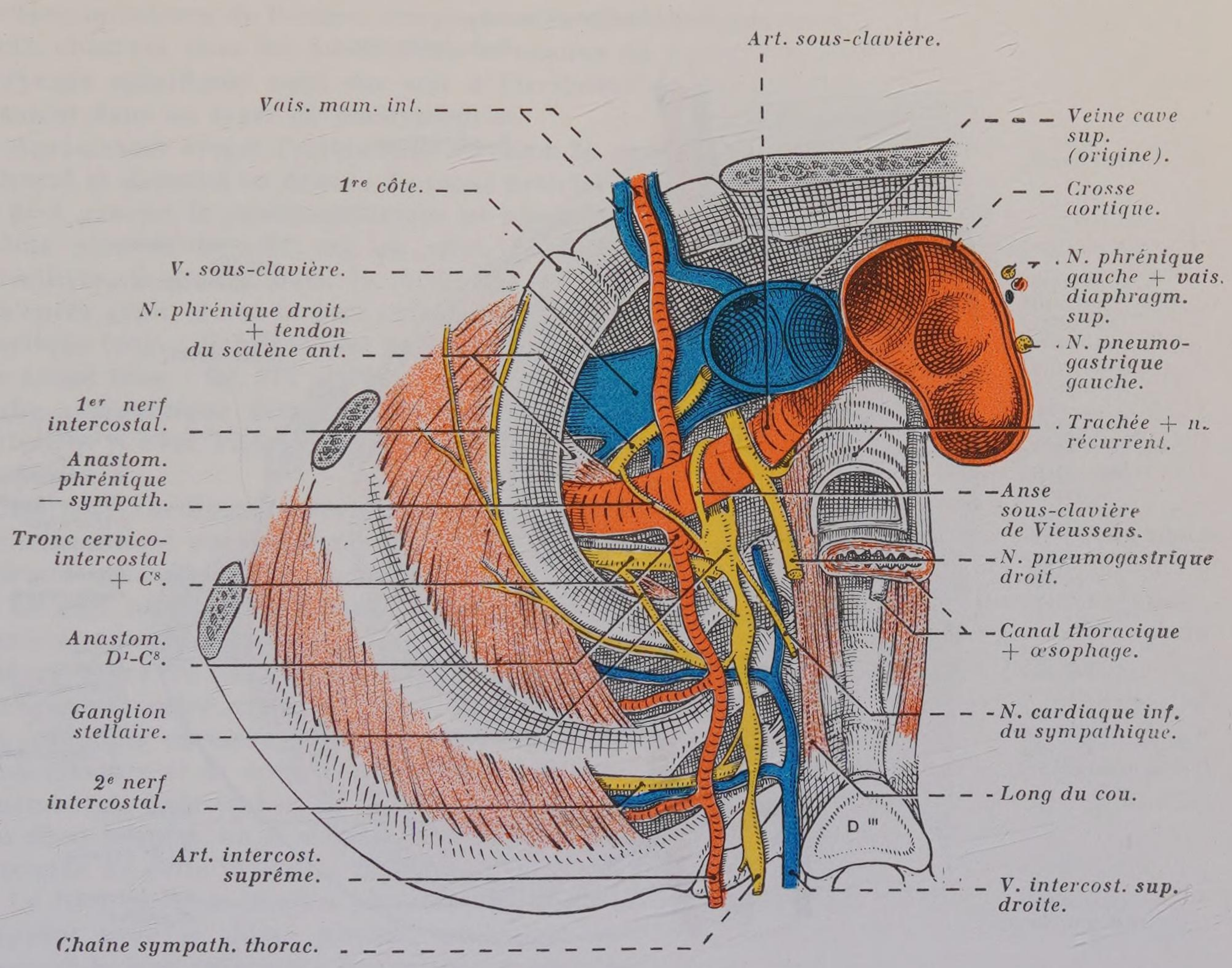

Fig. 705. — *Organes vasculo-nerveux en rapport avec le dôme pleural droit, vue inférieure.*

dans l'angle veineux de Pirogoff que viennent aboutir, la grande veine lymphatique à droite et le canal thoracique à gauche, pour se déverser dans la veine sous-clavière.

Sur la *face antérieure* de la veine sous-clavière, les deux veines jugulaires antérieure et externe se déversent tantôt isolément, tantôt par un tronc commun très court (voyez ces veines) (voy. : fig. 211 et 212).

La veine sous-clavière est accompagnée par un tronc collecteur lymphatique, appelé *tronc sous-clavier* (parfois double), qui résume toute la circulation lymphatique du membre supérieur; enfin, dans l'angle de Pirogoff apparaissent les ganglions les plus inférieurs de la chaîne jugulaire interne et les ganglions les plus internes de la chaîne cervicale transverse, dont l'ensemble constitue le *groupe de l'angle veineux*; à ce groupe appartient le *ganglion de Troisier.*

Appliqués sur le versant antérieur du dôme pleural, les vaisseaux sous-claviers marquent leur passage par l'existence d'une gouttière qui, des deux côtés, est surtout apparente sur le versant endothoracique de la coupole pleurale, où la gouttière s'exprime par un relief plus ou moins apparent; et l'aspect de ce relief varie suivant les sujets (en rapport avec la conformation du thorax) et aussi d'un côté à l'autre. A gauche, le vaisseau le plus saillant est incontestablement l'artère, tandis qu'à droite, c'est la veine; en outre, l'écartement des

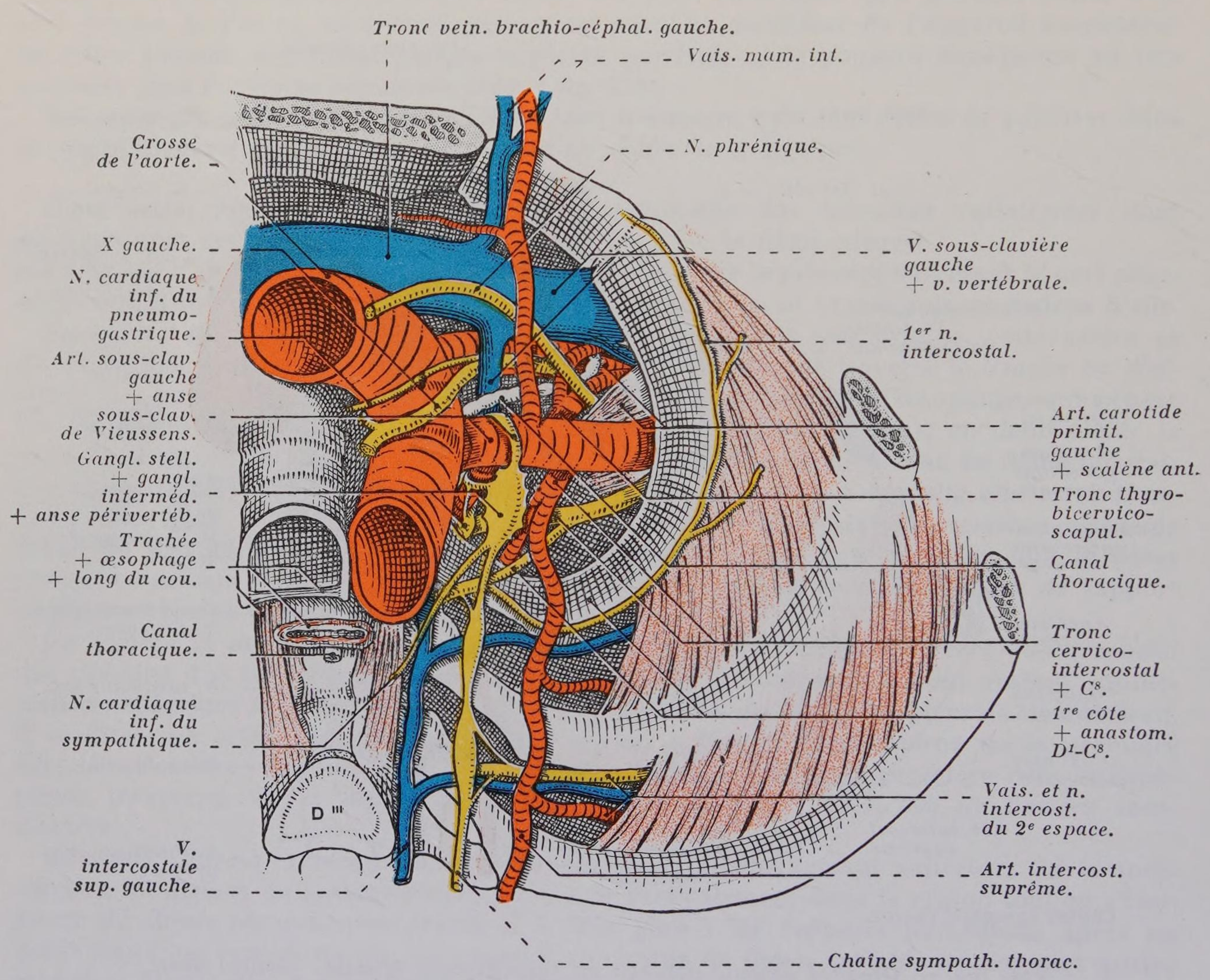

FIG. 706. — *Organes vasculo-nerveux en rapport avec le dôme pleural gauche, vue inférieure.*

deux vaisseaux est plus important à gauche qu'à droite (parfois dans le rapport du simple au double), disposition qui résulte de l'inégalité d'origine et de courbure des artères sous-clavières; cette disposition est contrôlable par l'examen endoscopique.

c) Entre la veine et l'artère sous-clavière descendent verticalement *trois nerfs.* Ce sont, de dedans en dehors : le *pneumogastrique,* le *sympathique* et le *phrénique*; chacun de ces nerfs envoie au-dessous de l'artère sous-clavière, donc entre cette artère et le dôme pleural, soit une anse nerveuse récurrente, soit une anastomose, sauf à gauche où le pneumogastrique abandonne son récurrent beaucoup plus bas (contre la crosse de l'aorte), ce sont : le *nerf récurrent droit,* de l'anse duquel partent les nerfs cardiaques inférieur et moyen du pneumogastrique; l'*anse sous-clavière de Vieussens*; les *anastomoses du sympathique au phrénique et au pneumogastrique* (voy. : fig. 705 et 706) (voy.: *Rapports de l'artère sous-clavière*).

La disposition du *nerf pneumogastrique* mérite d'être précisée, car elle est différente à droite et à gauche, et ses rapports avec le dôme pleural ne s'effectuent pas de la même façon des deux côtés.

α) *A droite,* le pneumogastrique descend verticalement contre le flanc postéro-externe de la carotide primitive (voy. : fig. 211), puis il croise la face antérieure de l'artère sous-clavière en dedans de l'origine de la vertébrale, masqué en grande partie par la terminaison de la veine jugulaire interne; à ce niveau, il abandonne le nerf récurrent qui, contournant la face inférieure de l'artère, s'engage entre cette dernière et la plèvre; les troubles de la voix observés chez les tuberculeux cavitaires du sommet droit (en dehors de toute lésion laryngée spécifique) sont dus soit à l'irritation de l'anse du récurrent, soit à son englobement dans un foyer de pachypleurite.

Après avoir croisé l'artère sous-clavière, le pneumogastrique s'applique contre le dôme pleural et descend en dehors du tronc artériel brachio-céphalique (voy. : fig. 211).

β) *A gauche,* le pneumogastrique ne répond pas exactement au versant antérieur du dôme pleural; le nerf est, en effet, plus interne qu'à droite; satellite de la carotide primitive, il plonge dans le médiastin avec cette artère et n'abandonne son récurrent qu'après avoir croisé la face antéro-latérale gauche de la portion horizontale de la crosse aortique (voy. : *Rapports des nerfs pneumogastriques,* tome IV, et *Crosse de l'Aorte,* dans ce tome) (voy. : fig. 212 et 706).

Le *sympathique* détache une anastomose pré- puis sous-artérielle au ganglion cervical inférieur : c'est l'*anse sous-clavière de Vieussens,* cette anse est tantôt unique, tantôt multiple.

Le nerf cardiaque inférieur du sympathique, naît tantôt du ganglion étoilé, tantôt et simultanément par deux racines de ce ganglion et de l'anse de Vieussens, il glisse entre l'artère sous-clavière et le dôme pleural.

Le *nerf phrénique* est tout d'abord appliqué sur la face antérieure du scalène antérieur; verticalement descendant, il quitte le bord interne du tendon de ce muscle et aborde la plèvre entre ce tendon et l'artère sous-clavière qu'il croise perpendiculairement, en s'engageant entre artère et veine, puis après avoir abandonné son rameau anastomotique au ganglion cervical inférieur *(anastomose phrénico-stellaire)* qui passe entre l'artère sous-clavière et la coupole pleurale et quelques filets au dôme pleural, il se dirige obliquement de haut en bas, de dehors en dedans et d'arrière en avant, sur le versant antérieur du dôme pleural, où il aborde l'artère mammaire interne ; d'abord externe par rapport à l'origine de cette artère, il se place ensuite en dedans d'elle (voy. : fig. 705 et 706).

Le *nerf du sous-clavier,* plus externe et plus antérieur que le phrénique, n'offre pas de rapport avec le dôme pleural, cependant son anastomose au phrénique croise le plus souvent la face antérieure des vaisseaux sous-claviers qui la séparent de la plèvre (voy. : fig. 211).

En résumé, le versant antérieur du dôme pleural présente des *rapports vasculo-nerveux* importants et ceux-ci sont disposés de haut en bas et d'arrière en avant suivant *trois plans* : *a)* un *plan artériel,* représenté par l'*artère sous-clavière* et ses branches collatérales ; *b)* un *plan nerveux,* constitué par *trois cordons nerveux* à trajet descendant : *pneumogastrique, sympathique* et *phrénique*; *c)* et un *plan veineux,* représenté par la *veine sous-clavière* et ses affluents.

Plus en avant, la clavicule prolongée vers le bas par le muscle sous-clavier compris dans sa gaine fait « *partie intégrante* » de la paroi antérieure du creux sus-claviculaire; et comme le ferait un véritable « *pare-choc* », la *clavicule* protège avantageusement les gros vaisseaux de la base du cou (vaisseaux sous-claviers), car ceux-ci sont en effet, disposés dans une rigole comprise entre la clavicule et le sous-clavier en avant et le dôme pleural en arrière (Aubaniac et Ferrand).

2° Versant externe. — Le *versant externe* du dôme pleural, progressivement incliné vers la première côte, correspond à la partie la plus externe du creux sus-claviculaire.

Il répond au corps de la première côte et aux muscles scalènes qui s'y insèrent : *a)* le *scalène antérieur*, oblique de haut en bas, de dedans en dehors et d'arrière en avant, se fixe par son tendon sur le tubercule de Lisfranc; quelques fibres (les plus internes) se perdent sur le dôme pleural; *b)* le *scalène moyen*, disposé obliquement comme le précédent, se fixe à la face supérieure de la première côte, séparé du précédent par la gouttière de l'artère sous-clavière (voy. : *Première côte*, tome I); *c)* le *scalène postérieur*, par son *chef accessoire*, inconstant et généralement grêle, issu du bec de la septième vertèbre cervicale, se fixe sur la première côte en arrière du précédent et près de son bord externe (voy. : *Muscles scalènes*, tome I) (voy. : fig. 209).

L'*artère sous-clavière (portion interscalénique)*, après avoir quitté le dôme pleural, vient s'appliquer au contact de la face supérieure de la première côte, où elle marque son passage par une gouttière; elle est comprise entre le tendon du scalène antérieur en avant et le scalène moyen en arrière; à ce niveau, elle abandonne sa dernière branche collatérale, l'artère scapulaire postérieure, mais celle-ci ne contracte aucun rapport avec le dôme pleural.

Le *plexus brachial* est situé sur un plan postérieur et supérieur par rapport à l'artère, mais, parmi les troncs primaires, seul le *tronc primaire inférieur* répond au dôme pleural (voy. : *Plexus brachial*, tome IV).

3° **Versant postérieur.** — Le *versant postérieur* est le moins étendu; toujours fortement incliné, il se rapproche beaucoup du plan frontal.

Il est séparé du col de la première côte par une dépression tantôt cupuliforme, tantôt pyramidale triangulaire à sommet inférieur, dans laquelle se loge le ganglion stellaire, formé par la fusion du ganglion cervical inférieur du sympathique avec le premier ganglion thoracique : c'est la *loge du ganglion stellaire* ou *puits scaléno-pleuro-vertébral de Jonnesco* (1) (voy. : fig. 704 et 707).

Le *plancher* de la loge est représenté par le *dôme pleural*, tandis que les autres limites sont constituées : *en dedans*, par la saillie de la colonne vertébrale (corps de la première vertèbre dorsale) et par le long du cou; *en dehors*, par le bord interne des muscles scalènes moyen et postérieur; et *en arrière*, par le segment postérieur de la première côte (bord antérieur du col) et par l'articulation costo-vertébrale de cette côte.

Au niveau de cette loge, la plèvre se déprime pour constituer la *fossette sus-rétro-pleurale de Sébileau*, comprise entre la bandelette vertébro-pleurale en dedans et les ligaments transverso-pleural et costo-pleural interne en dehors.

Le versant postérieur du dôme pleural présente des *rapports vasculo-nerveux* importants, en particulier avec le ganglion stellaire, les racines inférieures du plexus brachial (branches antérieures des huitième nerf cervical et premier nerf dorsal) et le tronc artériel cervico-intercostal.

Le *ganglion stellaire*, ou *ganglion étoilé*, est tantôt constitué par une masse unique dont la pointe inférieure disparaît derrière le dôme pleural, tantôt divisé en deux masses : l'une, principale, postéro-inférieure; l'autre, antéro-supérieure, appliquée contre l'artère vertébrale, prend le nom de *ganglion intermédiaire* (voy. : fig. 704 et 707).

Sa *situation* est variable par rapport à la plèvre et à la première côte (col); *a)* tantôt il est placé en *position haute*, franchement *cervicale* et, dans ce cas, il surplombe la fossette sans présenter de connexions immédiates avec elle, sauf lorsque le ganglion cervical inférieur n'est pas fusionné au premier ganglion thoracique; dans ce cas, ce dernier seulement occupe l'aire de la fossette; *b)* tantôt, au contraire, il est situé en *position basse, intra-thoracique*; il est alors logé dans la fossette et repose directement sur la plèvre (voy. : *Rapports de la première côte*, tome I, et *Sympathique cervical*, tome IV).

Du ganglion stellaire partent : *a)* des *branches collatérales* dont les principales sont le

(1) Anatomiste et chirurgien roumain du début du xxe siècle.

nerf vertébral, le *nerf cardiaque inférieur,* des *rameaux vasculaires* pour l'artère sous-clavière (voy. : fig. 705 et 706), une *anastomose au phrénique* et l'*anse de Vieussens*; *b)* et des *rameaux communicants* pour les branches antérieures de C^7, C^8 et D^1.

Ces rapports expliquent la possibilité de l'inégalité pupillaire que l'on observe parfois dans les pachypleurites apicales (voy. : *Voies irido-motrices,* tome IV).

La *branche antérieure du huitième nerf cervical,* après sa sortie du trou de conjugaison compris entre la septième vertèbre cervicale et la première dorsale, se dirige obliquement en bas, en dehors et en avant, puis elle croise le col de la première côte; renforcée par

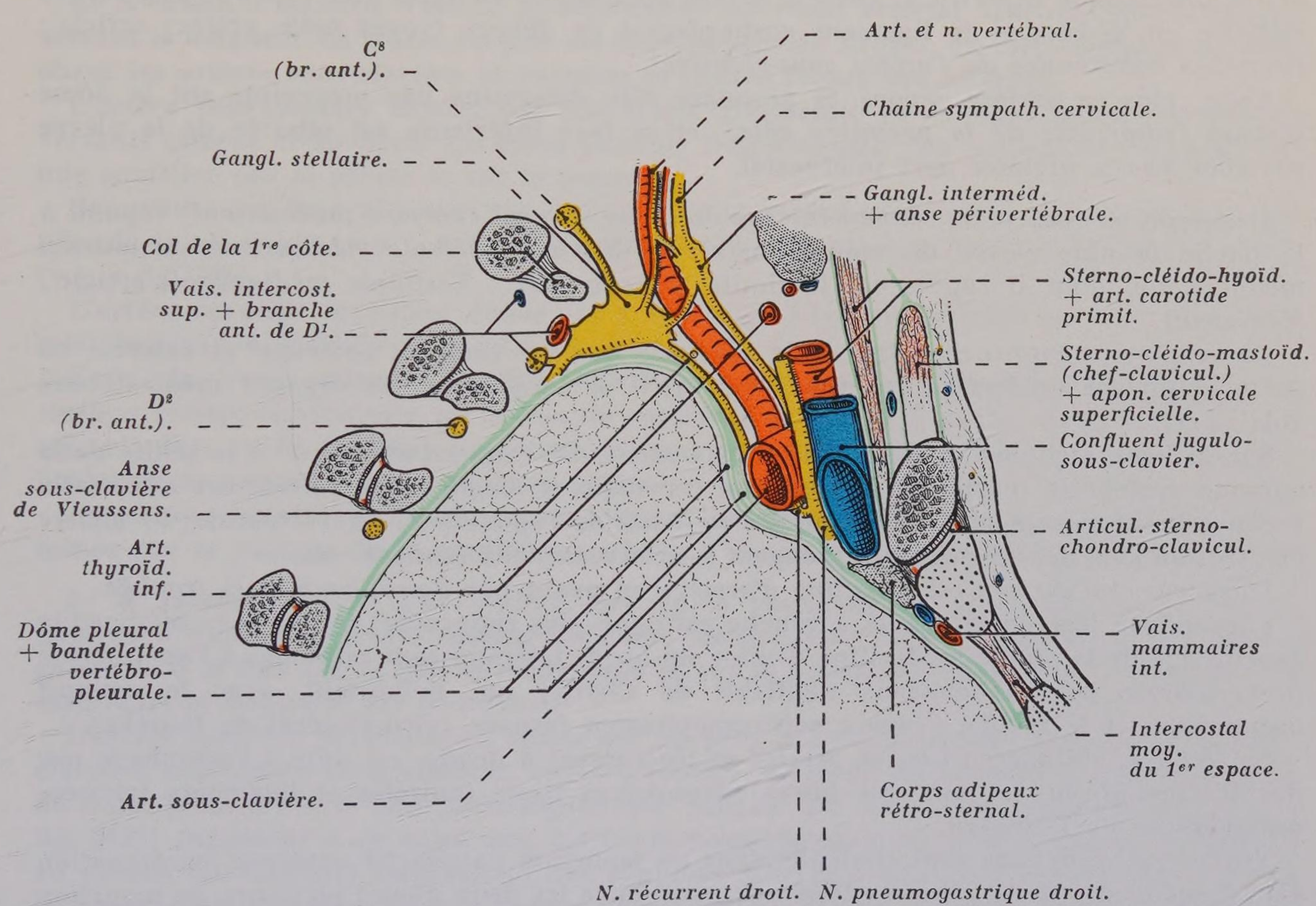

FIG. 707. — *Rapports du dôme pleural, sur une coupe médio-sagittale paramédiane droite de l'orifice supérieur du thorax passant par l'articulation sterno-chondro-claviculaire; segment interne de la coupe* (demi-schématique).

l'anastomose qu'elle reçoit de la branche antérieure du premier nerf dorsal *(branche brachiale),* elle va constituer le *tronc primaire inférieur* du plexus brachial qui se place ensuite dans le triangle interscalénique, entre le scalène moyen et l'artère sous-clavière; assez souvent, ce tronc repose sur le ligament costo-pleural externe qui le sépare de la plèvre.

La *branche antérieure du premier nerf dorsal* émerge du trou de conjugaison compris entre les deux premières vertèbres dorsales; oblique en haut et en dehors, elle se divise bientôt en *deux branches* : l'une, grêle, constitue le *premier nerf intercostal,* qui s'engage sous la première côte, entre cette dernière et la plèvre; l'autre, plus volumineuse, représente la *branche brachiale,* qui repose dans toute son étendue sur le versant postérieur et externe du dôme pleural, où elle chemine dans une gouttière que lui ménagent la première côte et le dôme pleural; puis elle apparaît derrière le dôme pleural, entre les deux faisceaux du ligament costo-pleural ou entre les ligaments costo-pleuraux interne et externe, avant

de croiser la face supérieure de la première côte, où elle prend part à la constitution du plexus brachial (voy. : fig. 702 et 704).

Le *tronc cervico-intercostal,* issu de la face postérieure de l'artère sous-clavière, aborde le versant postérieur du dôme pleural où il se divise, dans l'aire de la fossette sus-rétro-pleurale de Sébileau et en dehors du ganglion étoilé, en *deux branches*; l'une, ascendante, généralement grêle, l'*artère cervicale profonde,* s'éloigne de la plèvre pour croiser antérieurement et successivement le col de la première côte et la branche antérieure du huitième nerf cervical (voy. : fig. 704); l'autre, plus volumineuse, descendante, appelée *artère intercostale supérieure,* glisse à la face postérieure du dôme pleural, entre le ganglion stellaire en dedans et le ligament costo-pleural en dehors (voyez cette artère; article : *Branches collatérales de l'artère sous-clavière*).

Enfin, plus en arrière encore, la première côte détermine une empreinte sur le dôme pleural *(empreinte de la première côte),* et sa face inférieure est séparée de la plèvre pariétale par le premier nerf intercostal.

4° **Versant interne.** — Le *versant interne* du dôme pleural *(versant médiastinal)* répond à la partie la plus élevée du médiastin, c'est-à-dire au *vestibule médiastinal,* ou *antrum mediastinale,* dont il représente la limite externe (voy. : *Vestibule médiastinal*; article : *Médiastin*).

Ce versant se rapproche plus de la verticale que les versants antérieur et externe, en outre sa surface est irrégulière, par le fait qu'il se moule sur les organes médiastinaux voisins (1).

Sur la ligne médiane, il répond successivement, d'arrière en avant : *a)* à la saillie de la colonne vertébrale (corps de la septième cervicale et disques intervertébraux adjacents) recouverte du muscle long du cou, revêtu en avant de l'aponévrose prévertébrale; *b)* à l'*axe viscéral du cou,* dont les organes plongent à ce niveau dans le médiastin.

L'*axe viscéral du cou* est constitué d'arrière en avant par l'*œsophage* et la *trachée.*

L'*œsophage* légèrement dévié à gauche est donc plus rapproché de la plèvre médiastine gauche que de la plèvre médiastine droite; ses bords latéraux sont rattachés à l'aponévrose prévertébrale par les cloisons sagittales de Charpy qui délimitent, avec le conduit œsophagien et le rachis, l'espace rétro-œsophagien (espace rétro-viscéral de Hencke).

La *trachée,* oblique en bas, en arrière et légèrement à droite, est unie à l'œsophage par des tractus fibreux et par des fibres musculaires lisses (muscles et ligaments trachéo-œsophagiens de Luschka).

Trachée et œsophage sont contenus dans un manchon conjonctif commun, continuation vers le médiastin de la gaine viscérale du cou; entre les deux dômes pleuraux, ce manchon contracte des connexions, d'une part, avec le diaphragme cervico-thoracique de Bourgery et, d'autre part, avec les ligaments vertébro-péricardiques de Béraud, lames fibreuses à disposition sagittale qui se placent de part et d'autre de l'axe viscéral, séparant ce dernier des dômes pleuraux (voy. : *Ligaments du péricarde*). Signalons, enfin, que l'on peut rencontrer au voisinage de l'œsophage et de la trachée des thyroïdes aberrantes (thyroïdes accessoires péritrachéo-œsophagiennes).

A gauche, et dans l'angle dièdre trachéo-œsophagien, monte verticalement le *nerf récurrent* accompagné de sa chaîne ganglionnaire lymphatique (chaîne récurrentielle ou latéro-trachéale gauche); assez souvent, le nerf est accompagné d'un rameau artériel à trajet descendant issu de l'artère thyroïdienne inférieure : c'est la *branche thoracique de Haller* ou *rameau œsophago-trachéal* (voy. : *Artère thyroïdienne inférieure*).

Immédiatement appliqués sur la face antérieure de la trachée, on rencontre de minuscules ganglions lymphatiques qui appartiennent au groupe prétrachéal (voy. : fig. 132 et 416); enfin, en avant de la trachée, descendent les veines thyroïdiennes médianes ou veines jugulaires profondes antérieures de Tillaux, affluents du tronc innominé gauche, ainsi que

(1) Ouvrage à consulter : Quénée : Etude anatomique de la cavité thoracique (médiastin, plèvres pariétales, dôme pleural), *Thèse de Lille,* 1932.

l'artère thyroïdienne moyenne de Neubauer *(thyroidea ima)*, vaisseau inconstant, destiné à l'isthme thyroïdien. Ces vaisseaux sont contenus dans la lame vasculaire thyroïdienne médiane ou sous-isthmique (fascia de Godman) (voy. : fig. 132).

Signalons, chez l'enfant, le *thymus* contenu dans sa loge (voy. : *Thymus*) et, exceptionnellement, la présence de parathyroïdes accessoires entre les lobes thymiques.

Entre le dôme pleural et l'axe viscéral s'interposent, tant à droite qu'à gauche, des *vaisseaux* et des *nerfs*.

a) **A droite**, c'est tout d'abord la bifurcation du tronc artériel brachio-céphalique qui, suivant la longueur du tronc, est pré- ou latéro-trachéale droite, de cette division se détachent les artères sous-clavière et carotide primitive (voyez ces artères).

L'*artère sous-clavière droite*, par son trajet arciforme, va croiser successivement les versants interne et antérieur du dôme pleural; fréquemment, elle marque son passage par une gouttière sur la plèvre et sur le poumon.

Rappelons que le nerf récurrent droit décrit sa crosse sous ce vaisseau et relativement près de sa naissance (voy. : *Artère sous-clavière*, dans ce tome, et *Nerfs récurrents*, tome IV) (voy. : fig. 705).

L'*artère carotide primitive droite* est à son origine très rapprochée de la trachée, donc relativement éloignée du dôme pleural.

Enfin, le *tronc veineux brachio-céphalique*, volumineux, naît derrière l'articulation sterno-chondro-claviculaire, au niveau du *confluent de Pirogoff*, par la réunion de la veine sous-clavière et de la veine jugulaire interne; ce confluent constitue le rapport le plus antérieur du versant interne du dôme pleural.

Rappelons qu'à droite, le dôme pleural peut être découpé par une fausse scissure déterminée par le passage de la grande veine azygos (méso-azygos) (voyez précédemment).

b) **A gauche**, *l'artère sous-clavière*, née de la convexité de la crosse de l'aorte, est appliquée contre le versant interne du dôme pleural, au niveau duquel elle s'imprime en gouttière à la fois sur la plèvre médiastine et sur le poumon gauche (voy. : *Configuration extérieure* et *Rapports des poumons*).

L'*artère carotide primitive* est située sur un plan antérieur et plus interne que la sous-clavière, elle monte verticalement, latéro-trachéale, éloignée de la plèvre; elle est séparée du dôme pleural par le *nerf pneumogastrique gauche* qui longe son flanc externe (voy. : fig. 212); rappelons à ce sujet, que les nerfs pneumogastriques droit et gauche présentent au niveau du vestibule médiastinal des rapports différents avec le dôme pleural; le droit, le croise antérieurement devant l'artère sous-clavière, tandis que le gauche le croise en dedans, non à son contact et quelque peu éloigné de la sous-clavière (voy. : fig. 415).

A ce niveau, le *canal thoracique* dans son trajet ascendant dévie franchement sa direction vers la gauche; il longe tout d'abord le flanc interne de l'artère sous-clavière, puis il s'engage entre la sous-clavière et la carotide primitive pour décrire sa crosse au-dessus et en dedans du dôme pleural (voy. : *Canal thoracique*, tome VI).

Sur un plan antérieur, on rencontre à gauche comme à droite, le *confluent veineux de Pirogoff (confluent jugulo-sous-clavier)* et l'origine du tronc innominé.

VAISSEAUX ET NERFS DES PLÈVRES

1° Artères (1). — Les **artères de la plèvre pariétale** occupent la couche conjonctive sous-pleurale; elles sont fournies : *a)* par les artères intercostales et par les mammaires internes pour la *plèvre costale*; *b)* par les artères diaphragmatiques supérieures et par la branche thoraco-phrénique de la mammaire interne pour la *plèvre diaphragmatique*; *c)* par les

(1) Article à consulter : Rabboni : Ricerche sulla vascolarizzazione della pleura umana. *Archivio italiano di Anatomia e di Embryologia*, 1934, p. 520.

artères bronchiques, diaphragmatiques supérieures, médiastines et mammaires internes pour la *plèvre médiastine*; *d)* et par l'artère sous-clavière, ou l'origine de ses branches (tronc cervico-intercostal, artère scapulaire postérieure) pour le *dôme pleural*; ce dernier reçoit parfois une artère petite cervicale descendante relativement volumineuse : c'est l'*artère du dôme pleural de Casali* (voy. : *Artères petites cervicales*, article *Branches de l'artère sous-clavière*).

Les **artères de la plèvre viscérale** sont fournies exclusivement par les artères bronchiques, branches de l'aorte, et cela par l'intermédiaire de rameaux très fins qui abordent la corticalité du poumon par les cloisons conjonctives interlobulaires *(septa interlobularia)*, et par des rameaux hilaires qui pénètrent au niveau du hile et du ligament triangulaire du poumon pour se distribuer à la plèvre viscérale de la face interne du poumon.

2° ***Veines.*** — Les *veines* font suite à un réseau capillaire et sont satellites des artères : *a)* celles de la *plèvre viscérale* se déversent dans les veines pulmonaires, soit par l'intermédiaire des veines pleuro-pulmonaires de Lefort, soit individuellement au niveau du hile; *b)* celles de la *plèvre pariétale* aboutissent au système cave supérieur par l'intermédiaire des veines intercostales, des veines azygos, et des veines diaphragmatiques supérieures et médiastines.

3° ***Lymphatiques.*** — Les *lymphatiques de la plèvre viscérale* forment un *réseau sous-pleural* assez étendu, tributaire des lymphatiques du poumon (voy. : fig. 674) (voy. : *Lymphatiques du poumon*); sur le trajet des vaisseaux lymphatiques de ce réseau, on rencontre de petits nodules lymphoïdes et de minuscules ganglions lymphatiques, dits *ganglions sous-pleuraux d'Arnold.*

Les rapports qu'offre le réseau lymphatique sous-pleural avec les voies lymphatiques du poumon expliquent la possibilité de pleurésies dites « cancéreuses » au cours des cancers du poumon (épithéliomas bronchiques).

Les *lymphatiques de la plèvre costale* cheminent dans l'épaisseur du fascia endothoracique pour se rendre aux ganglions de la chaîne mammaire interne et aux ganglions intercostaux postérieurs, en suivant les vaisseaux intercostaux; quelques troncs collecteurs aboutissent aux ganglions axillaires, en suivant les rameaux perforants (quatre premiers espaces).

Les *lymphatiques de la plèvre diaphragmatique* aboutissent aux ganglions diaphragmatiques, par l'intermédiaire du réseau sous-pleural du diaphragme.

Les *lymphatiques de la plèvre médiastine* vont aux ganglions médiastinaux antérieurs et postérieurs.

Les *lymphatiques du dôme pleural* se terminent dans les ganglions les plus inférieurs de la chaîne jugulaire interne, dans un ganglion de l'angle veineux et dans les ganglions de la chaîne cervicale transverse (Rouvière).

4° ***Nerfs.*** — Les *nerfs de la plèvre viscérale* viennent du sympathique et du pneumogastrique par les nerfs broncho-pulmonaires.

Les *nerfs de la plèvre pariétale* sont assez mal connus, ils proviennent : *a)* du sympathique thoracique (certains émanent du ganglion stellaire), et de l'anastomose entre le sympathique et le phrénique (pour le dôme pleural); *b)* et du phrénique et des nerfs intercostaux.

Au niveau du dôme pleural, les nerfs sont représentés par des filets très grêles, richement anastomosés; ils forment un véritable réseau au niveau duquel on rencontre des microganglions sympathiques, l'ensemble constitue le *plexus suprapleuralis de Willy Félix.*

*
**

CONSTITUTION ANATOMIQUE ET STRUCTURE DES PLÈVRES. — *1° **Plèvre viscérale*** ou ***plèvre pulmonaire*** (1). — Le feuillet pleural viscéral *(pleura pulmonalis)* entoure les lobes du poumon et fait corps avec chacun d'eux. Du point de vue structural, il est constitué par *cinq couches* qui sont, en allant de la cavité pleurale vers le poumon :

a) Un revêtement endothélial constitué par une assise de cellules aplaties, à contour polygonal : c'est le *mésothélium pleural*; par endroits on observe quelques cellules intercalaires *(cellules de rénovation de Tourneux)*.

b) Une *couche sous-mésothéliale,* mince, avasculaire, de nature conjonctive, formée de fibres collagènes et presque dépourvue d'éléments cellulaires : c'est l'*endoplèvre d'Argaud*.

c) Une *couche fibro-élastique superficielle,* souvent dédoublée en deux plans de fibres élastiques entre lesquels s'interposent des faisceaux de fibres collagènes.

d) Une *couche conjonctive, sous-pleurale,* la plus épaisse et la plus importante parmi les cinq assises; de nature *conjonctivo-vasculaire,* elle renferme de nombreux vaisseaux sanguins et des lymphatiques *(réseau sous-pleural)* et, par places, de petits nodules lymphoïdes, voire même des microganglions lymphatiques appelés *ganglions sous-pleuraux d'Arnold*; cette couche est facilement clivable, aussi est-elle le lieu des épanchements gazeux, en particulier au cours des ruptures de vésicules emphysémateuses *(blebs de Miller)*.

e) Et une *couche fibro-élastique profonde* solidement unie aux alvéoles pulmonaires de la corticalité du manteau; cette couche est riche en éléments histiocytaires ayant incorporé dans leur cytoplasme de fines particules minérales (poussières de charbon, cendres) qui constituent les *taches anthracoïdes* du poumon.

Ces deux dernières couches se continuent sans ligne de démarcation nette avec les *septa interlobularia* de la périphérie du poumon, et les veines de la couche sous-pleurale *(veines sous-pleurales)* doivent être assimilées à des veines périlobulaires.

Du fait de sa structure et du point de vue mécanique, la plèvre pulmonaire peut être considérée comme un *sac fibro-élastique* entourant chaque lobe, susceptible de s'agrandir dans l'inspiration en mettant sous tension les dispositifs élastiques contenus à l'intérieur du sac.

*2° **Plèvre pariétale.*** — La plèvre pariétale *(pleura parietalis)* présente, à peu de chose près, la même structure que la plèvre pulmonaire et, en allant de la cavité pleurale à la paroi thoracique, on rencontre *six assises* superposées, qui sont :

a) Une *couche mésothéliale.*

b) Une *couche sous-mésothéliale,* très mince, avasculaire, renfermant des amas histiocytaires qui constituent les *taches laiteuses* (voy. : fig. 708); elles sont rares dans la plèvre costale, mais nombreuses dans la plèvre médiastine.

c) Une *couche fibro-élastique superficielle.*

d) Une *couche conjonctive sous-pleurale* dont l'épaisseur est variable suivant les endroits envisagés; elle est constituée par du tissu conjonctif lamelleux, parsemé de quelques rares fibres élastiques et, en raison de ce caractère structural, elle constitue un *plan de clivage* important; elle renferme de nombreux vaisseaux sanguins, des lymphatiques et des nerfs; cette couche présente un intérêt pathologique, car c'est le lieu des processus inflammatoires de la plèvre (pleurites).

e) Une *couche fibro-élastique profonde,* épaisse, qui apparaît comme une véritable membrane fibro-élastique, souple, mais très résistante : c'est le *fascia endothoracique de Luschka,* ou *fascia sous-pleural*; elle se tend dans l'inspiration en suivant la paroi thoracique et glisse sur la couche sous-pleurale; à la fin de l'inspiration elle revient sur elle-même grâce à son élasticité.

Cette couche présente des caractères particuliers au-dessus de la première côte, c'est-à-dire au niveau du dôme pleural (voy. : *Dôme pleural* et *Fascia endothoracique*).

f) Et une *couche cellulo-adipeuse* (*couche sous-fasciale* ou *extra-fasciale*) (voy. : fig. 708) différemment constituée suivant les points envisagés : α) au niveau des espaces intercostaux, elle est formée par du tissu celluleux lâche et par des amas adipeux *(bandes graisseuses sous-pleurales des espaces intercostaux)*; β) au niveau des côtes, elle est peu épaisse (la plèvre pariétale est plaquée contre la face interne des côtes) et formée par du tissu conjonctif lâche, avasculaire; elle adhère à la côte. Cette couche est un *plan de clivage* entre la plèvre et la paroi thoracique, le lieu de décollement de la plèvre costale.

Ces deux dernières couches n'appartiennent pas à la plèvre pariétale proprement dite, mais à la paroi thoracique.

---

(1) Ouvrages à consulter : E. Desbaillet : Contribution à l'histophysiologie de la plèvre. *Thèse de Genève,* 1927.

A. Policard et P. Galy : *La plèvre (mécanismes normaux et pathologiques).* 1 vol. Masson et Cie, édit., Paris, 1942.

La **plèvre médiastine** *(pleura mediastinalis)* présente la même structure que la plèvre costale, toutefois elle s'en différencie par certains points : α) la couche fibro-élastique profonde est d'une minceur extrême, sur elle repose un tissu cellulaire riche en éléments adipeux et cloisonné par des travées conjonctives qui appartiennent au *mediastinum*; β) enfin, elle renferme de très nombreux éléments histiocytaires groupés en amas qui constituent les *taches laiteuses*; celles-ci sont particulièrement abondantes et parfois groupées par plaques en arrière des ligaments triangulaires des poumons; il faut les considérer comme des foyers macrophagiques sous-pleuraux.

Au pourtour du cratère hilaire, la *jonction entre la plèvre médiastine et la plèvre pulmonaire*, s'effectue de telle sorte que la disposition des plans lamelleux fibro-élastiques et celluleux forme un système continu, offrant cependant un seul caractère de transition représenté par la minceur des couches fibro-élastiques (pour plus de détails, voyez les *Traités d'Histologie*).

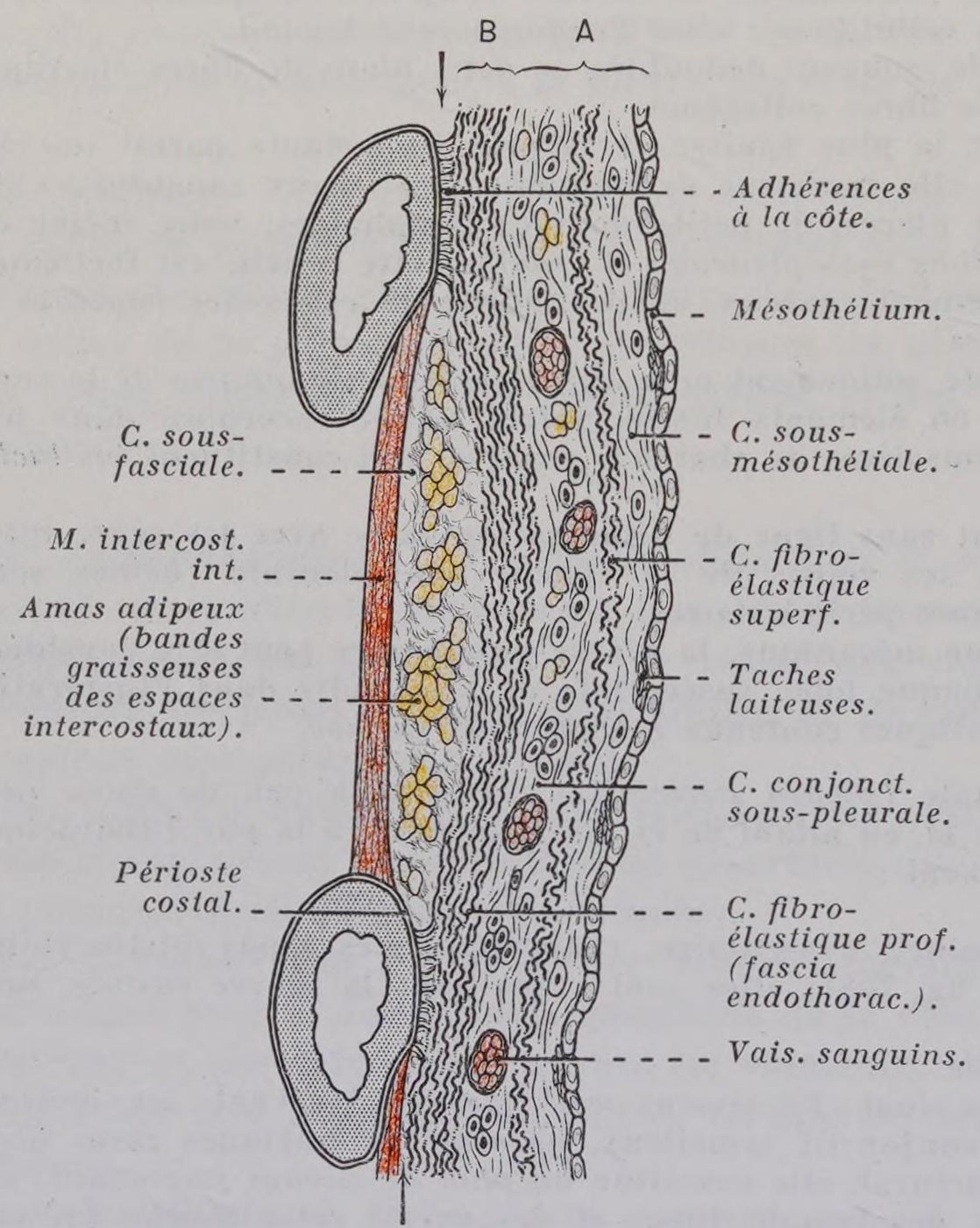

FIG. 708.

Constitution anatomique et structure de la plèvre costale (demi-schématique).

A. Plèvre pariétale proprement dite *(pleura parietalis)*.

B. Fascia endothoracique de Luschka.

Les flèches indiquent le plan de clivage de la couche sous-fasciale.

ROLE PHYSIOLOGIQUE DES PLÈVRES (1). — Du fait de leur *constitution*, richement élastique et de leur *disposition* à la manière d'un sac séreux à double feuillet entourant chaque poumon, les plèvres possèdent *trois propriétés physiologiques* qui sont indispensables à la bonne marche de la *fonction respiratoire*, ce sont : *a)* le *glissement* des feuillets l'un sur l'autre; *b)* la *cohésion* et l'*adhésion* de ces feuillets par l'intermédiaire du *liquide pleural*.

La CAVITÉ PLEURALE représente, en effet, un *espace de glissement* parfait *(espace pleural)*, idéal même, merveilleusement conditionné en vue de la fonction respiratoire et par leur glissement l'un sur l'autre, les feuillets pleuraux facilitent l'ampliation thoracique; en outre, par suite de l'existence des culs-de-sac pleuraux et de l'espace de réserve de la plèvre, pendant l'inspiration, le poumon trouve une place toute préparée pour son expansion, et ce mécanisme se manifeste surtout au niveau des culs-de-sac médiastino-costaux antérieurs et inférieurs de la plèvre; de plus, ces derniers se modifient pendant l'inspiration par suite de l'abaissement du diaphragme et de l'élargissement de l'orifice inférieur du thorax, l'angle devient moins aigu.

La plèvre est non seulement un sac à double feuillet dans lequel peut se loger le poumon et ses lobes, mais encore une cavité à double paroi extensible qui peut s'agrandir par suite de

(1) Article à consulter : POLICARD et GALY : Réflexions à propos du rôle physiologique de la plèvre. *Presse médicale*, 1946, n° 31.

son élasticité; la plèvre pulmonaire *(pleura pulmonalis)* suit fidèlement l'expansion des lobes qu'elle entoure; suivant l'expression de Petersen, la plèvre possède avant tout une « *structure de mobilité* », la cavité pleurale et sa nappe liquide séparent l'organe mobile, le poumon, de la paroi thoracique, permettant ainsi par le mécanisme du glissement la liberté des mouvements entre les deux organes, partant les déplacements de l'un par rapport à l'autre.

Longtemps on a cru qu'il existait entre les deux feuillets pleuraux, une soi-disant cavité virtuelle, véritable fente pleurale, et les physiologistes ont enseigné l'existence du « *vide pleural* »; c'est là une erreur grossière, car il n'est pas possible, tant du point de vue anatomique que mécanique, d'envisager un espace virtuel, pas plus qu'un vide pleural; il y a entre les feuillets pleuraux une *nappe liquide capillaire (liquide pleural)*, dont l'épaisseur est en moyenne de 10 à 15 μ, sans aucune possibilité d'accumulation dans les parties déclives (culs-de-sac inférieurs de la plèvre) à l'état normal.

Le LIQUIDE PLEURAL présente une grande analogie avec la lymphe interstitielle; il possède *deux propriétés physiques* qui permettent d'expliquer le *rôle mécanique* des plèvres, à savoir : la *cohésion* et l'*adhésion*.

Les *forces de cohésion*, dites *forces de van der Waals*, que détermine la présence du liquide pleural (attraction qui s'exerce sur les molécules d'un même corps) constituent une résistance suffisante pour s'opposer aux forces extérieures, aussi toute sollicitation mécanique de la paroi thoracique sera transmise au parenchyme pulmonaire au cours de l'expansion thoracique; enfin, l'*adhésion* (force d'attraction qui s'exerce entre les deux feuillets pleuraux) maintient les plèvres au contact l'une de l'autre tout en permettant leur déplacement (glissement).

Depuis les travaux de von Möllendorff (1941) sur l'*anatomie fonctionnelle du poumon*, nous savons que la plèvre pulmonaire ne représente pas une formation isolée, mais une partie intégrée au système fibro-élastique de tension des lobes du poumon, système qui s'étend du revêtement pleural au hile du poumon (voy. : *Architecture et systématisation structurale anatomique et fonctionnelle des poumons, systèmes de tension*); la *pleura pulmonalis* représente la base d'implantation périphérique de ce système, base idéale qui se déploie au cours des mouvements respiratoires; en conséquence, l'ensemble « *plèvres* et *systèmes de tension* », avec son point d'appui externe représenté par la plèvre pariétale et son point d'appui interne représenté par le noyau du lobe *(hilum)* (voy. : fig. 687), constitue le **système pleuro-pulmonaire de tension** qui permet, de la manière la plus rationnelle, l'élargissemen inspiratoire du thorax, aussi peut-on dire que, dans la *mécanique respiratoire*, l'idée de vide pleural et de pression négative dans la cavité pleurale ne sont que des vues de l'esprit ? Toute perturbation dans le fonctionnement de ce système, entraîne obligatoirement des troubles respiratoires et, plus spécialement, de la dyspnée et de la gêne douloureuse dans l'expansion thoracique (pneumothorax, épanchements pleuraux, fractures multiples de côtes, pneumonies, tumeurs du poumon, adhérences ou brides pleurales).

CORPS THYROÏDE
PARATHYROÏDES
THYMUS

CORPS THYROÏDE

Le *corps thyroïde,* ou *glande thyroïde,* est un organe glandulaire endocrine, impair, médian, à disposition le plus souvent asymétrique.

SITUATION. — Il est situé à la face antérieure et latérale du cou, où il occupe la *région sous-hyoïdienne.* Placé devant le larynx et la partie supérieure de la trachée, qu'il embrasse en demi-cercle, il est appliqué sur ces organes par les muscles sous-hyoïdiens et par les

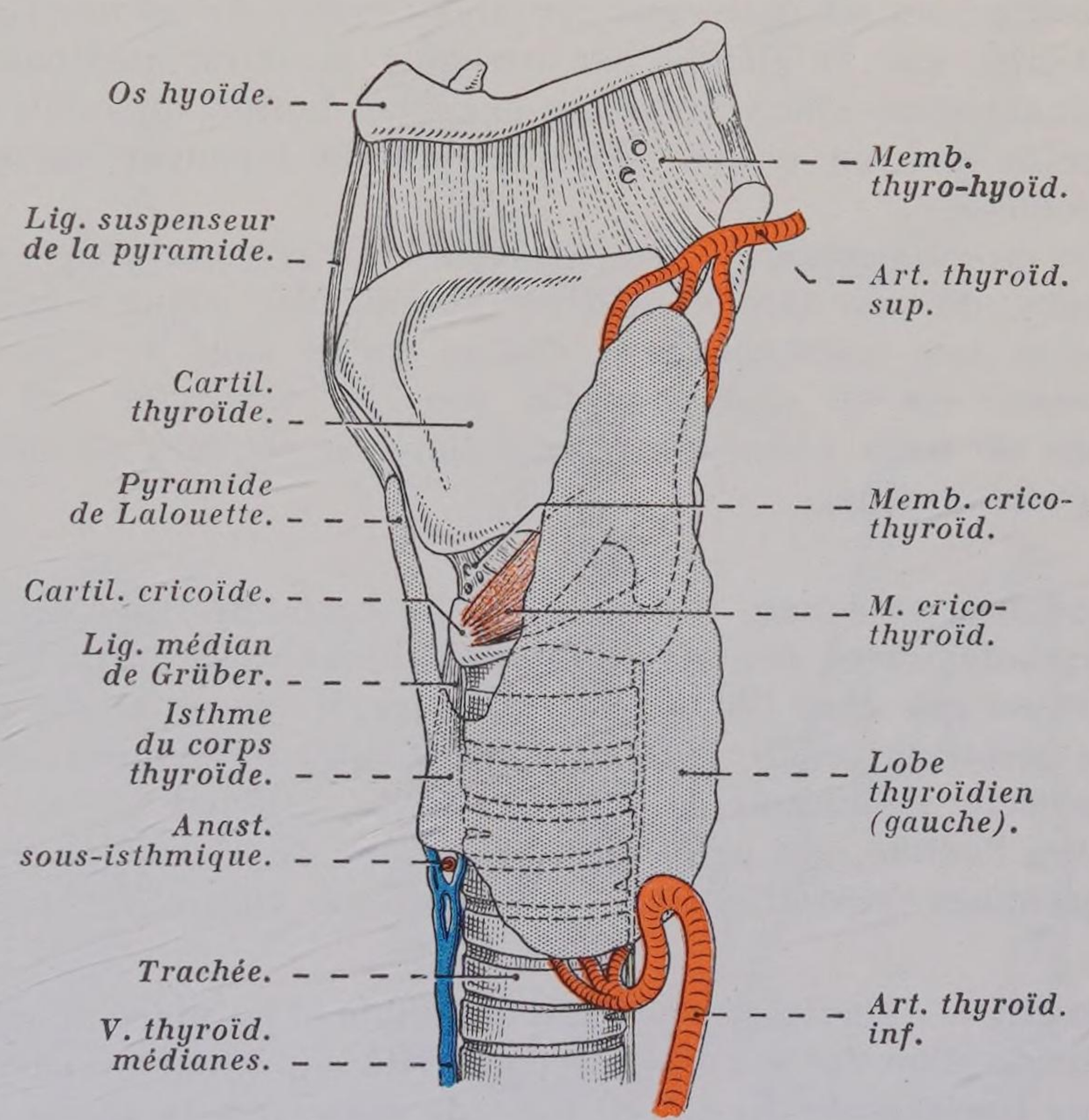

FIG. 709.
Situation et disposition du corps thyroïde et pédicules vasculaires; vue latérale gauche (schématique).

aponévroses cervicales; latéralement, il est bordé par les deux sterno-cléido-mastoïdiens et postérieurement par les deux paquets vasculo-nerveux du cou (voy. : fig. 709).

Solidaire de l'appareil laryngo-trachéal, il présente avec ce dernier une irrigation commune ; les artères thyroïdiennes fournissent en effet les artères laryngées, et les veines thyroïdiennes offrent de multiples anastomoses avec les veines de l'appareil respiratoire.

Chez les sujets maigres, et lorsque la tête est placée en extension, il est appréciable à la vue et au palper, et il traduit sa présence par l'existence de deux saillies paramédianes oblongues à grand axe vertical, sous-jacentes à la pomme d'Adam, et mobiles verticalement avec les mouvements de déglutition.

ASPECT EXTÉRIEUR. — Il est classique de dire que la surface extérieure de la glande thyroïde est lisse et unie; en réalité, lorsqu'on l'examine de près, soit sur un sujet frais après ablation de sa gaine conjonctivo-vasculaire ou sur le vivant au cours d'une intervention chirurgicale sur l'organe, on constate que sa surface est légèrement mamelonnée,

et parcourue par endroits, par des sillons relativement peu accentués, parfois même on observe des encoches au pourtour de la glande, et cela principalement entre l'isthme et les lobes latéraux; *sillons* et *encoches* logent fréquemment des vaisseaux, enfin la capsule propre s'enfonce à leur niveau en émettant des prolongements.

Lobules adjacents. — Les sillons périphériques sont parfois suffisamment développés pour découper la corticalité du corps thyroïde, donnant naissance à de petits îlots de tissu thyroïdien plus ou moins isolés de la surface de l'organe, mais toujours rattachés à la glande par un court pédicule : ce sont les *lobules adjacents de Barraya* (1).

On peut les rencontrer en n'importe quel point de la surface de la glande, mais les plus fréquents et les plus importants aussi, s'observent à la face postérieure des lobes latéraux et, dans certains cas, ils peuvent en imposer à première vue pour une parathyroïde.

Leur volume est des plus variables; allant de la dimension d'une petite graine à celle d'un pois.

Leur aspect est également variable : tantôt ils ont une forme arrondie ou ovalaire, ils sont implantés sur la glande par un court et étroit pédicule *(lobules sessiles)* toujours au voisinage d'un sillon ou d'une encoche, tantôt, au contraire, ils sont rattachés au corps thyroïde par un mince pédicule dont la longueur varie de 1 à 3 millimètres *(lobules pédiculés)*.

Les *prolongements rétro-trachéaux,* ou *rétro-laryngés,* qui ont été décrits par certains auteurs, doivent être considérés comme des lobules adjacents, plus développés et plus étendus que normalement ; disons qu'ils sont fort heureusement très rares, car leur existence est un souci de plus pour le chirurgien qui pratique une thyroïdectomie en raison de leurs connexions immédiates et souvent étendues avec les nerfs récurrents et les parathyroïdes.

VOLUME ET POIDS. — Le **volume** du corps thyroïde est sujet à de nombreuses variations; indépendamment des variations individuelles, le corps thyroïde est plus volumineux chez la femme que chez l'homme et, en outre, il augmente de volume pendant la menstruation et la gestation; enfin, chez l'enfant, il subit une poussée évolutive très nette au moment de la puberté; il diminue de volume chez le vieillard.

Chez l'adulte, son **poids** est en moyenne de 25 à 30 grammes, avec des extrêmes allant de 10 grammes *(microthyroïde)* à 60 grammes *(thyroïde hypertrophiée)*.

FORME. — Envisagé dans son ensemble et en place, le corps thyroïde vu de face, présente la forme d'un *fer à cheval* à concavité supérieure regardant le larynx; envisagé sur une coupe horizontale du cou, il possède également la forme d'un fer à cheval aux extrémités postérieures épaissies et dont la concavité embrasse la trachée.

On lui distingue *trois parties,* qui sont : deux parties latérales globuleuses, appelées *lobes* du corps thyroïde *(lobes thyroïdiens),* appliquées contre les parois latérales du larynx et de la trachée; elles sont réunies transversalement par une portion médiane aplatie, moins volumineuse, appelée *isthme* ou *lobe médian*; sur l'isthme est branché un prolongement ascendant effilé, situé le plus souvent à gauche de la ligne médiane : c'est la *pyramide de Lalouette* (voy. : fig. 709 et 710).

En regard du *type classique,* ou *type en H,* représenté par un *corps thyroïde bilobaire avec isthme large et mince,* qui est chez l'adulte, le type le plus fréquent (65 % des cas), nous distinguerons, d'après leur forme, d'autres types moins fréquents, qui sont : *a)* le *type bilobaire avec isthme court, haut et épais*; *b)* le *type bilobaire fusionné* ou *type en V,* caractérisé par la fusion des deux lobes sur la ligne médiane dans la moitié inférieure de

(1) Ouvrage à consulter : L. Barraya : La thyroïdectomie totale. *Thèse de Paris,* 1936.

leur étendue; dans ce type, l'isthme fait défaut et la pyramide de Lalouette se détache du bord interne d'un des lobes (le gauche le plus souvent), près de l'angle d'ouverture des deux lobes : c'est le *type fœtal;* chez le fœtus, en effet, l'isthme du corps thyroïde est très réduit, et les lobes thyroïdiens sont partiellement fusionnés au niveau des versants internes de leur pôle inférieur; de plus, le bord inférieur du corps thyroïde est relié aux extrémités supérieures des deux lobes du thymus par les *ligaments thyro-thymiques* (voy. : fig. 736); *c)* et le *type bilobaire sans isthme,* caractérisé par la présence de deux lobes laté-

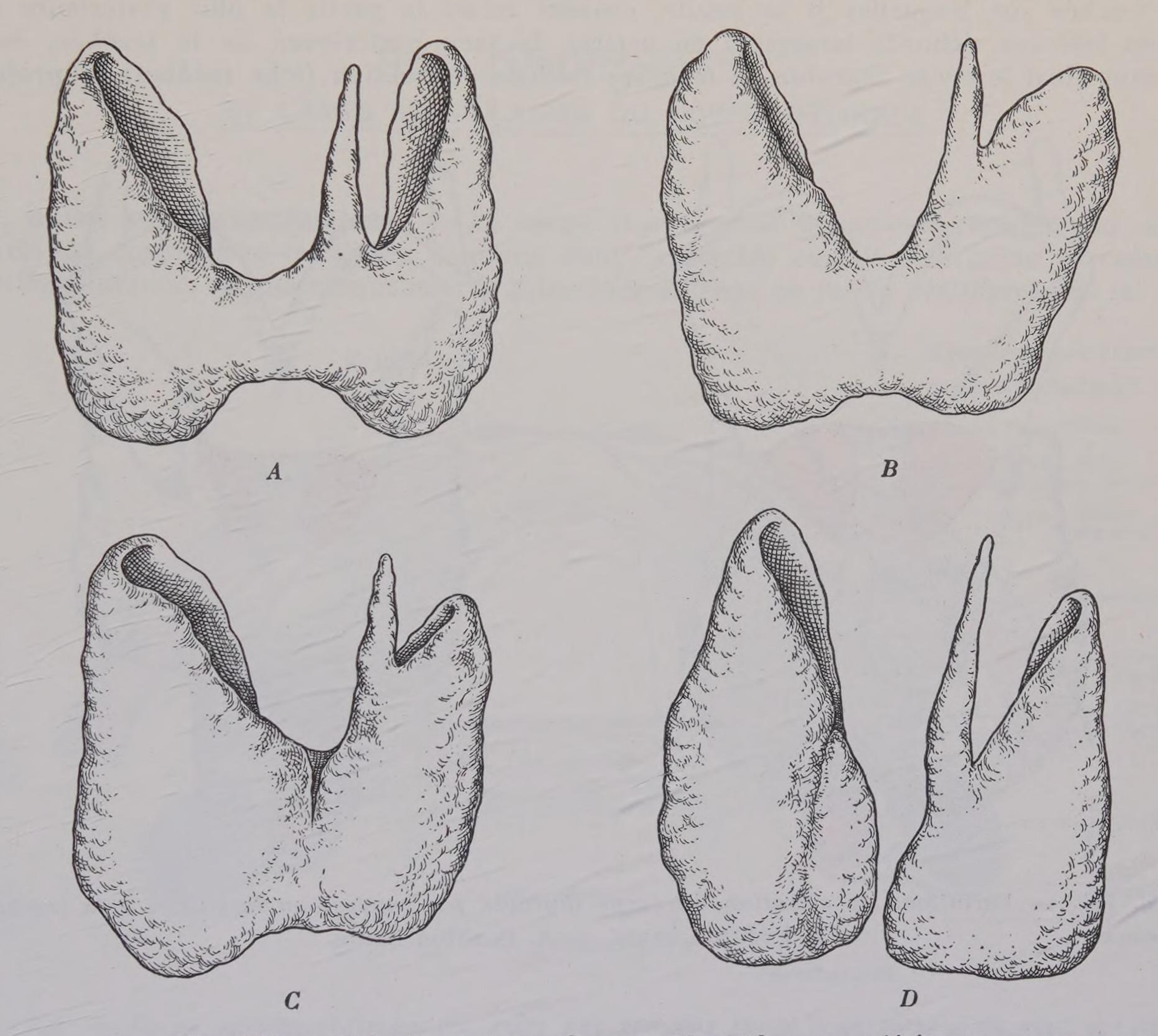

Fig. 710. — *Principaux types de corps thyroïde, vue antérieure.*
A. Type classique ou en H, ou bilobaire, avec isthme large et mince.
B. Type bilobaire avec isthme court, haut et épais.
C. Type bilobaire fusionné ou en V (type fœtal).
D. Type bilobaire sans isthme.

raux distincts, l'un droit et l'autre gauche, et dont l'un l'emporte toujours en volume sur l'autre (le droit le plus souvent); dans ce type, il existe parfois deux pyramides de Lalouette paramédianes et parallèles entre elles, qui se détachent des bords internes ou axiaux de chaque lobe; lorsqu'il n'en existe qu'une seule, elle est presque toujours rattachée au lobe gauche; à leur partie inférieure, les deux lobes sont unis entre eux par des tractus conjonctifs qui forment en quelque sorte un *ligament interlobaire* (1) (voy. : fig. 710).

(1) Article à consulter : Sgalitzer : Contribution to the study of the morphogenesis of the thyroïd gland. *Journal of Anatomy,* 1941, p. 389.

TOPOGRAPHIE DU CORPS THYROÏDE PAR RAPPORT AU LARYNX ET A LA TRACHÉE. — Par rapport *au larynx* et *à la partie initiale de la trachée* (voy. : fig. 711), le corps thyroïde peut occuper des positions différentes suivant les sujets, positions qui varient avec la taille, et principalement avec les dimensions du cou; ces *variations* modifient notablement les rapports du lobe médian avec le cartilage cricoïde et les premiers anneaux de la trachée : *a)* en *position basse,* le corps thyroïde occupe le tiers inférieur de la région cervicale antérieure; il est appliqué en grande partie sur les faces antérieure et latérales de la trachée sur lesquelles il se moule, souvent même la partie la plus postérieure des lobes latéraux déborde largement en arrière la face postérieure de la trachée, constituant ainsi le *corps thyroïde en tenaille*; l'isthme thyroïdien (lobe médian) se projette

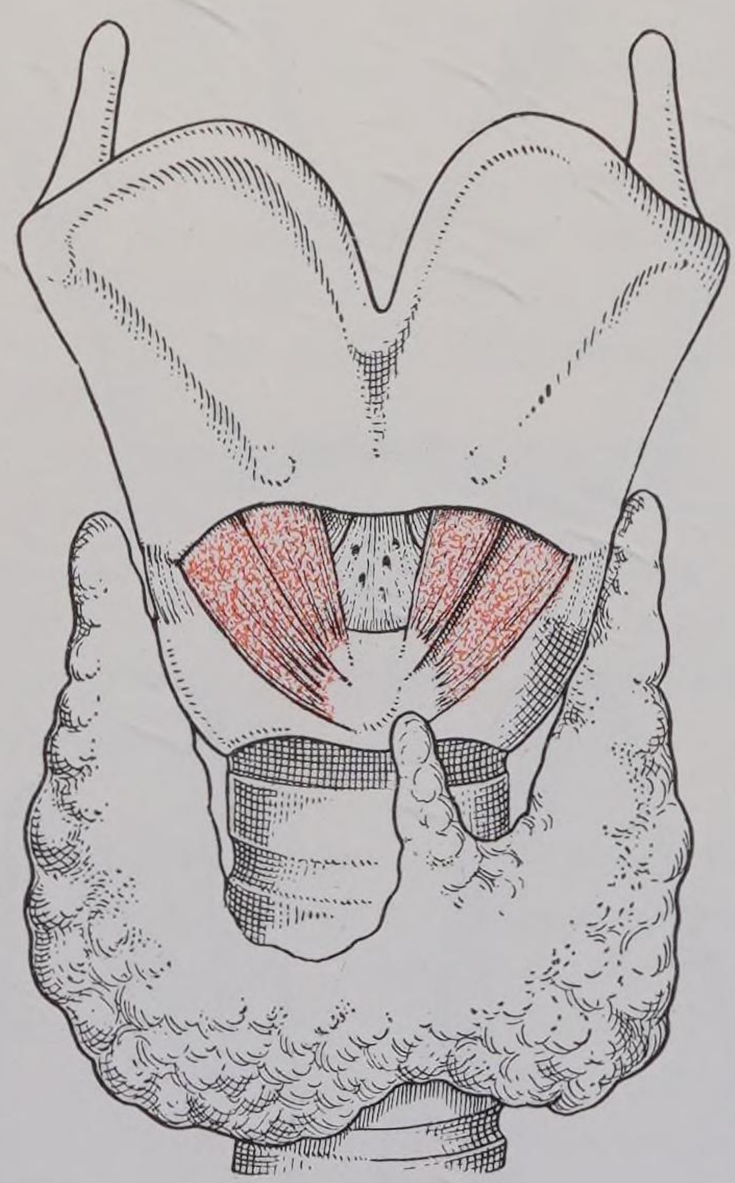

A

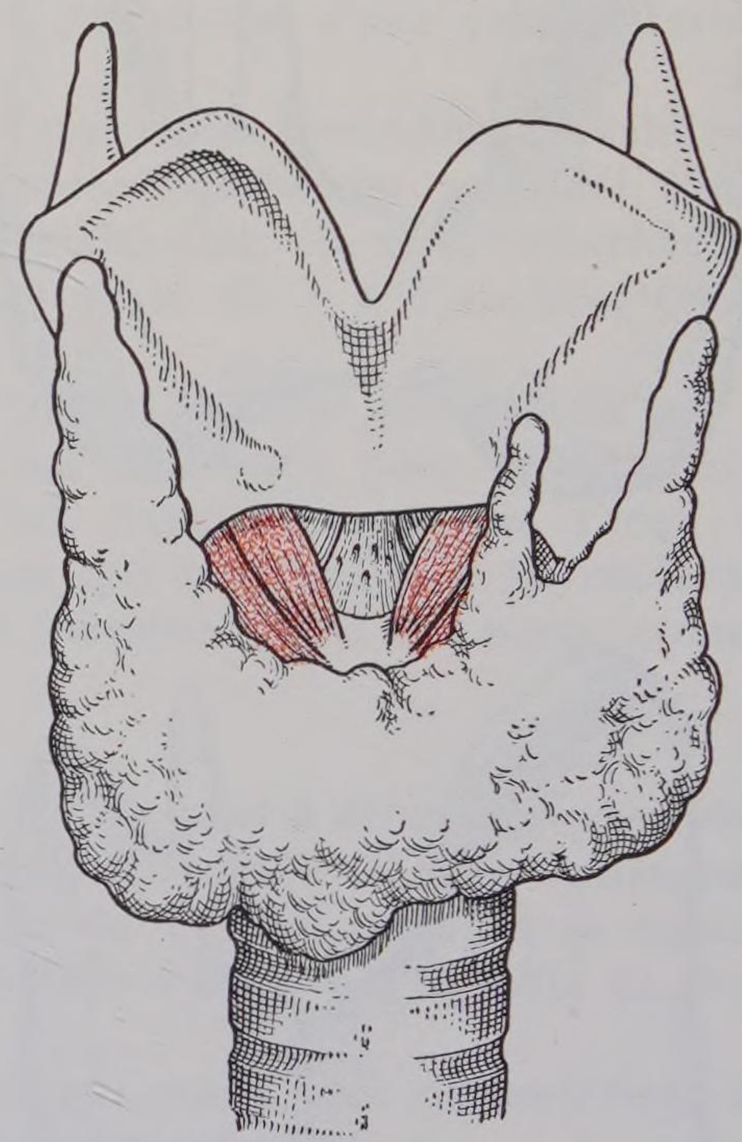

B

Fig. 711. — *Variations de situation du corps thyroïde par rapport au larynx et à la trachée.* *A.* Position basse. — *B.* Position haute.

sur le troisième et le quatrième anneau de la trachée; *b)* en *position haute* (plus rare que la précédente), le corps thyroïde est beaucoup plus en rapport avec le larynx (cartilage thyroïde) qu'avec la trachée : l'isthme thyroïdien atteint par son bord supérieur la partie moyenne du cartilage cricoïde et recouvre dans ce cas les deux premiers anneaux et le ligament crico-trachéal; *c)* entre ces deux positions extrêmes, on peut observer tous les intermédiaires; dans la *position moyenne,* qui est de beaucoup la plus fréquente *(position intermédiaire),* l'isthme du corps thyroïde laisse toujours à découvert le premier anneau trachéal, et les lobes latéraux répondent sensiblement par moitié, d'une part, au larynx *(partie supérieure* ou *laryngée),* et, d'autre part, à la trachée *(partie inférieure* ou *trachéale)* (voy. : fig. 711).

COULEUR ET CONSISTANCE. — *Sur le cadavre,* il est blanc grisâtre. *Sur le vivant,* sa *coloration* varie du rouge vif au rouge foncé suivant l'état de sa circulation; il est de *consistance* molle et dépressible, et il se moule sur les organes voisins (trachée); il est assez friable et se laisse facilement déchirer.

DIMENSIONS. — Le corps thyroïde présente des *dimensions* très variables qui sont subordonnées, d'une part, à sa forme, et, d'autre part, à son volume.

Le type classique (en H) offre les dimensions moyennes suivantes : 5 à 6 centimètres de diamètre transversal; 5 à 6 centimètres de hauteur au niveau des lobes latéraux, c'est-à-dire entre les pôles supérieur et inférieur; et 2 centimètres de diamètre antéro-postérieur au niveau de la partie moyenne des lobes latéraux (voyez plus loin).

GAINE PÉRITHYROÏDIENNE
ET LAMES VASCULAIRES DU CORPS THYROÏDE

I. **GAINE PÉRITHYROÏDIENNE.** — Le corps thyroïde est entouré en totalité par une enveloppe conjonctivo-vasculaire continue dont l'ensemble constitue la *gaine vasculaire périthyroïdienne,* ou plus simplement la *gaine thyroïdienne* ou *fascia périthyroïdien* (1) de

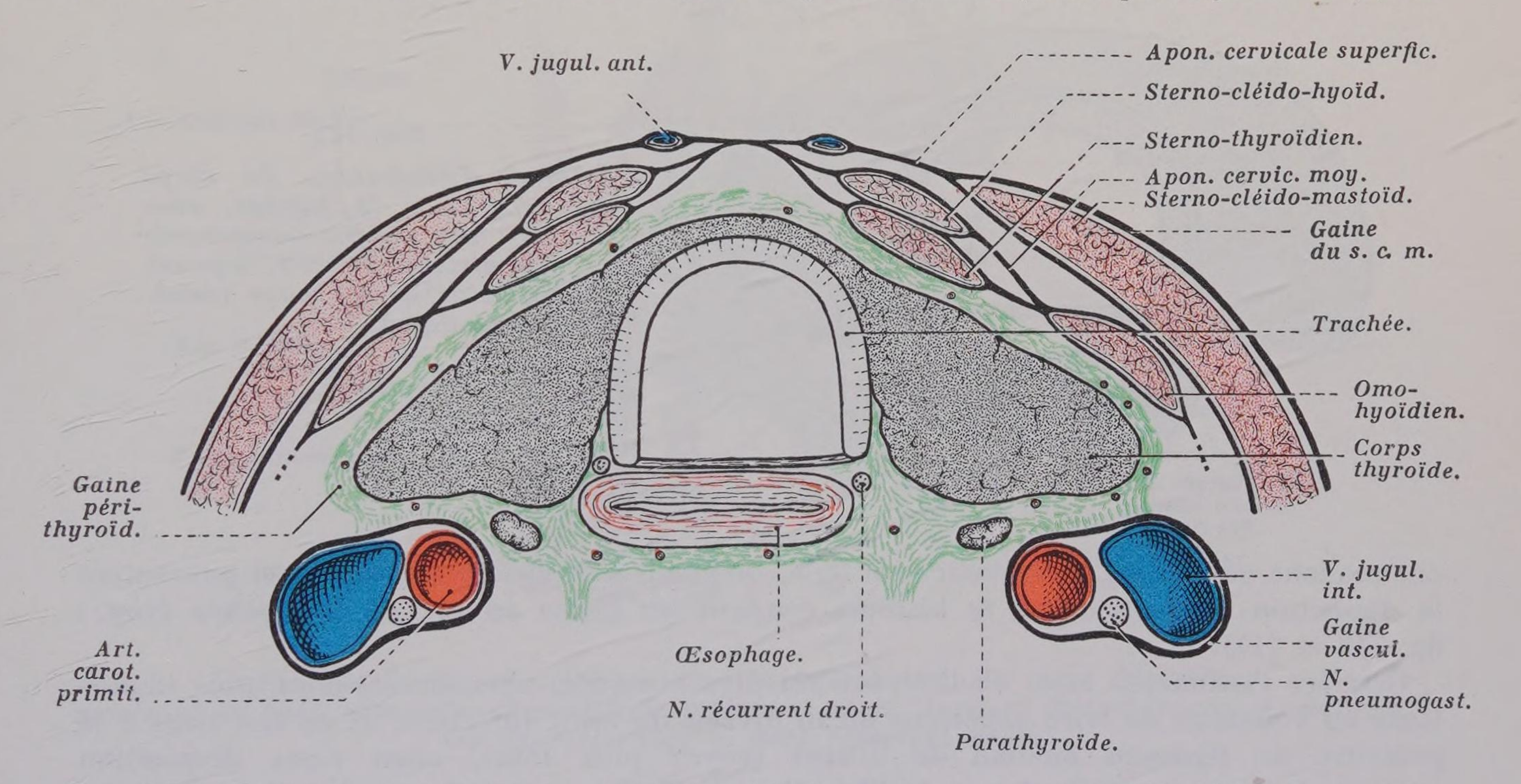

Fig. 712. — *Gaine périthyroïdienne* (en vert) *vue sur une coupe transversale du cou; ses connexions avec les muscles sterno-thyroïdiens et les gaines vasculaires du cou; segment inférieur de la coupe* (demi-schématique).

certains auteurs; comme toute gaine viscérale, elle se moule sur l'organe. Epaisse au niveau des pédicules vasculaires de la glande et à la face postérieure de l'isthme, elle est relativement mince sur toute la convexité du corps thyroïde.

Bien différente de la capsule propre de la glande, elle recouvre cette dernière et ne lui adhère que très faiblement; un espace virtuel, véritable plan de clivage existe toujours entre la glande et sa gaine : c'est l'*espace thyroïdien* (Cunéo et Lorin), on l'utilise dans la thyroïdectomie (voyez plus loin).

(1) Terme impropre, car ce n'est pas un fascia.

La gaine thyroïdienne n'est pas une dépendance des aponévroses du cou, comme les classiques la considéraient autrefois; elle représente l'épanouissement tout autour de la glande thyroïde du tissu conjonctivo-vasculaire amené par ses vaisseaux sanguins, ou plus exactement par les sept pédicules vasculaires de l'organe; à ce titre, elle est comparable à toutes les gaines vasculo-viscérales de l'organisme ; la gaine périthyroïdienne est au corps thyroïde ce qu'est le paramètre à l'utérus ou la gaine allantoïdienne (gaine vésico-ouraquale) à la vessie.

Extérieurement, elle se comporte différemment suivant les points envisagés. Sur la face antérieure convexe du corps thyroïde, elle est relativement lisse; elle adhère à la gaine des muscles sterno-thyroïdiens, mais non pas au reste de l'aponévrose cervicale moyenne; car, en dehors de ces deux muscles, elle en est séparée par un très mince espace celluleux (espace virtuel), véritable espace de glissement et excellent plan de clivage que l'on utilise avantageusement dans la chirurgie du corps thyroïde (thyroïdectomie extra-capsulaire): c'est l'*espace préviscéral du cou* (voy. : *Espaces* et *Loges du cou,* tome I).

En arrière, elle adhère intimement en certains points à la trachée, en particulier au niveau de la face postérieure de l'isthme thyroïdien et au niveau de la face interne de

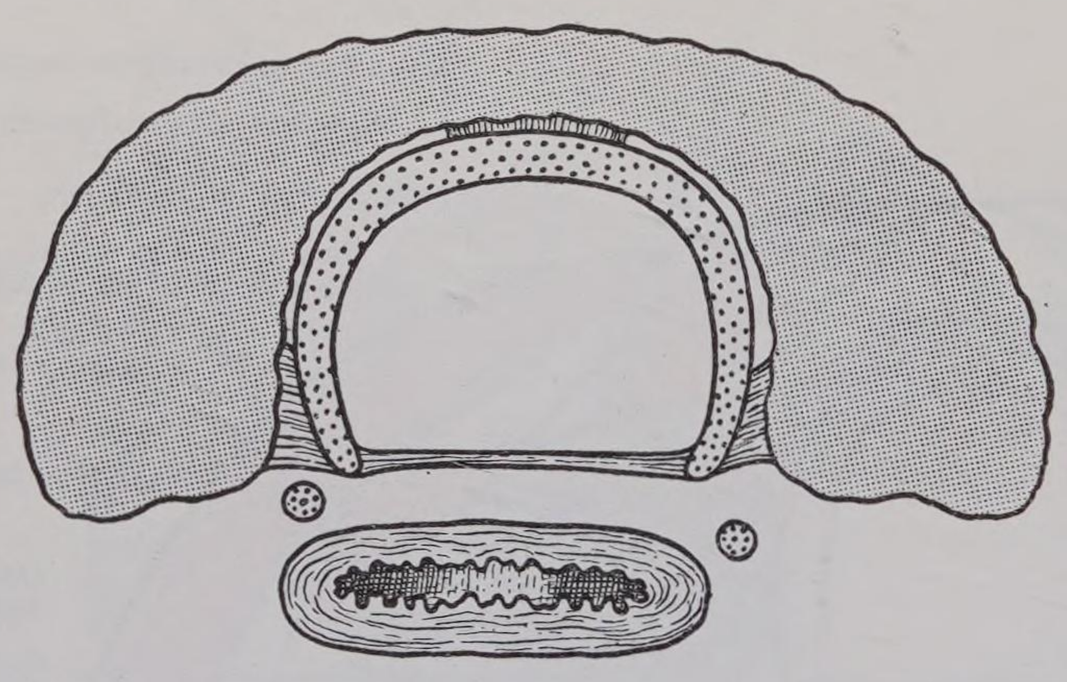

Fig. 713.

Zones d'adhérences du corps thyroïde à la trachée, vues sur une coupe transversale des viscères du cou, segment inférieur de la coupe (demi-schématique).

chaque lobe où la *zone d'adhérence* est telle, que dans la thyroïdectomie, il faut poursuivre la dissection avec attention, le bistouri coupant les tissus au ras de la trachée (voy. : fig. 712 et 713).

Derrière l'isthme, la zone d'adhérence est plus marquée, plus serrée, donc plus importante au voisinage du bord supérieur qu'au niveau du bord inférieur, et ce fait tient à la présence du ligament médian de Grüber (voyez plus loin), aussi cette disposition explique-t-elle pour quelle raison la libération de l'isthme est toujours plus aisée en l'attaquant de bas en haut.

Au niveau du bord postéro-interne de chaque lobe latéral, elle se confond avec l'adventice œsophagienne, contribuant ainsi à former la *gaine viscérale du cou* qui englobe les trois organes : *corps thyroïde, trachée* et *œsophage,* et qui se prolonge elle-même postérieurement par les *cloisons sagittales de Charpy* (voy. : fig. 712 et 718).

Elle contient dans son épaisseur : *a)* les *vaisseaux sanguins* du corps thyroïde et, plus spécialement, un riche lacis veineux *(plexus veineux thyroïdien)*; *b)* les *troncs collecteurs lymphatiques* de la glande à leur origine; les minuscules et inconstants ganglions lymphatiques préthyroïdiens (Bourgery); *c)* des *filets nerveux*; *d)* et les *parathyroïdes*; cependant la parathyroïde supérieure est fréquemment comprise entre la gaine périthyroïdienne et la capsule propre du corps thyroïde (voy. : *Parathyroïdes*).

II. **LIGAMENTS DU CORPS THYROÏDE.** — Au niveau de la face postérieure de l'isthme et des bords latéraux des lobes, la gaine périthyroïdienne envoie des expansions fibreuses

denses qui la fixent au larynx et à la trachée; ces expansions sont connues sous le nom de *ligaments du corps thyroïde*; on en distingue *trois* principaux, bien décrits par Grüber (1) qui sont : un *médian* et deux *latéraux* :

a) Le ***ligament médian de Grüber,*** ou ***ligament suspenseur du corps thyroïde de Wölffler*** (2), est une lame fibreuse, courte, mais épaisse, plus épaisse sur la ligne médiane que sur ses parties latérales; placé dans un plan frontal, ce ligament se détache de la gaine périthyroïdienne à la face postérieure et au bord supérieur de l'isthme, pour se

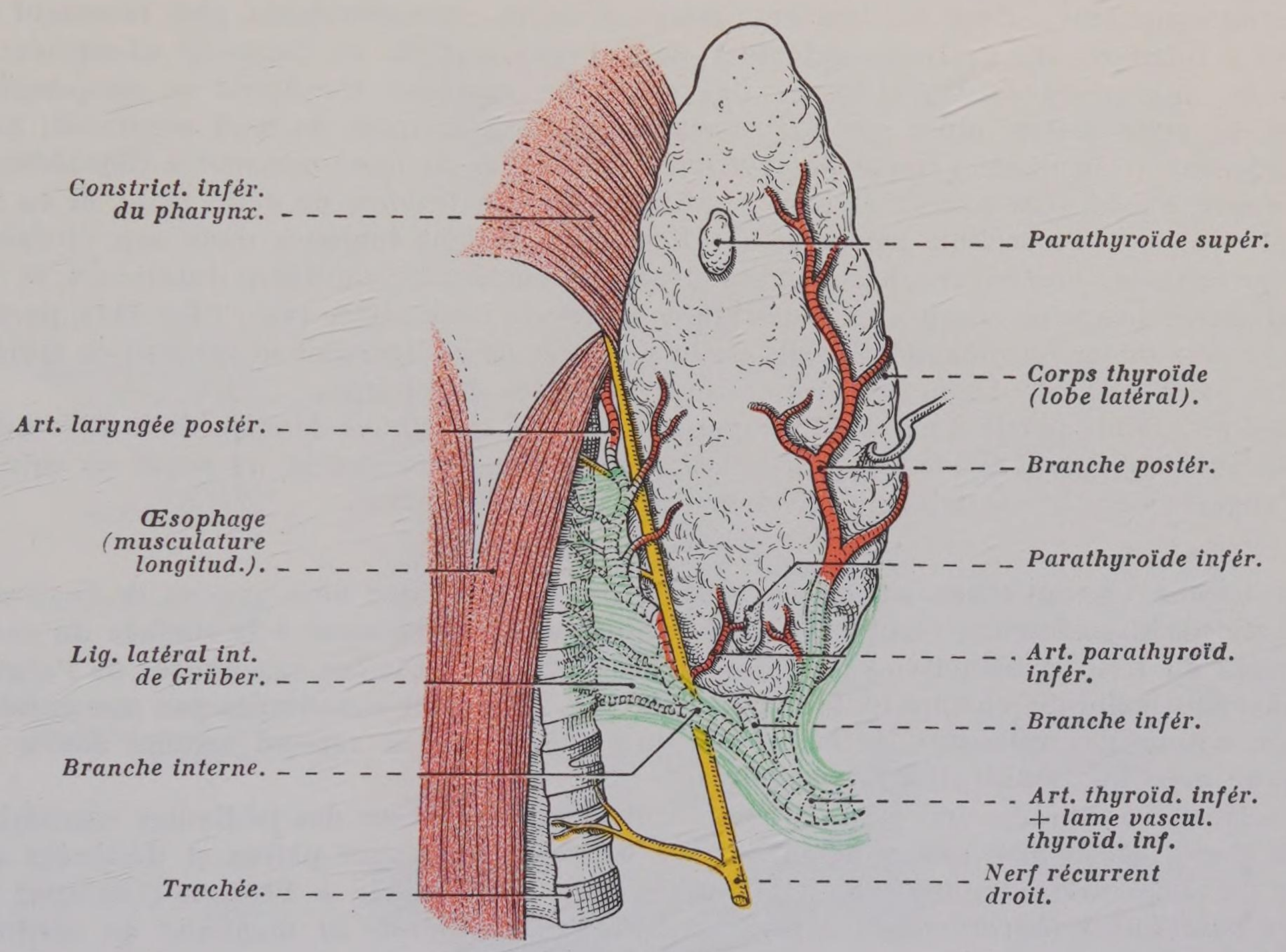

FIG. 714. — *Vue postérieure du lobe latéral droit du corps thyroïde montrant la lame vasculaire thyroïdienne inférieure et le ligament latéral interne de Grüber; ses rapports avec le nerf récurrent droit.*

fixer sur les premiers anneaux de la trachée, sur les ligaments interannulaires correspondants, sur le ligament crico-trachéal et sur la saillie médiane du cartilage cricoïde (tubercule cricoïdien) entre les insertions des deux muscles crico-thyroïdiens (voy. : fig. 717). Par ses connexions intimes avec l'appareil laryngo-trachéal, ce ligament amarre l'isthme thyroïdien, aussi constitue-t-il une *zone d'adhérence* non négligeable et, malgré sa brièveté, il est remarquablement résistant, à tel point qu'il nécessite une section minutieuse au cours de la thyroïdectomie.

---

(1) Wenzel GRÜBER : Anatomiste hongrois (1804-1890), enseigna l'Anatomie à l'Université de Saint-Pétersbourg.

(2) Anatomiste et chirurgien autrichien de la deuxième moitié du XIXe siècle, fut professeur de clinique chirurgicale à l'Université de Prague.

b) Les ***ligaments latéraux internes de Grüber,*** très courts, mais épais, sont moins denses que le précédent et variables dans leur aspect et leur constitution. Tantôt représentés par une adhérence serrée qui amarre de court la trachée; tantôt constitués par un ligament bien individualisé, chaque ligament latéral interne est surtout apparent lorsqu'on le met « *en tension* » en basculant le lobe latéral correspondant de dehors en dedans et d'arrière en avant, manœuvre qui représente précisément l'un des temps de la thyroïdectomie totale (Barraya).

Ils se détachent du bord postéro-interne de chaque lobe thyroïdien (tiers moyen), pour se fixer sur les parties latérales des trois ou quatre premiers anneaux de la trachée (parfois jusqu'au cinquième) et sur les ligaments interannulaires correspondants, plus rarement sur le bord inférieur du cartilage cricoïde; dans l'épaisseur de ce ligament cheminent la *branche interne de la thyroïdienne inférieure,* les *rameaux trachéaux* et *œsophagiens* venus de cette artère, ainsi que les rameaux homonymes issus du nerf récurrent; nous considérons ce ligament comme l'*expansion trachéale de la lame vasculaire thyroïdienne inférieure,* c'est-à-dire comme étant la continuité vers la trachée de cette lame, et ce fait est si vrai que l'insertion trachéale du ligament contient toujours dans son épaisseur l'*artère lœryngée postérieure,* branche collatérale de l'artère thyroïdienne inférieure, et une ou plusieurs branches trachéales importantes issues de cette artère (voy. : fig. 714), parfois même, son rameau œsophago-trachéal; quelques fibres de ce ligament se perdent en arrière, sur les côtés de l'œsophage, dans les cloisons sagittales de Charpy.

C'est en grande partie à ce ligament que sont dus les classiques dangers de la thyroïdectomie, et cela d'autant que le plus souvent, il amarre le nerf récurrent au point où celui-ci va s'engager sous le constricteur inférieur du pharynx (Barraya).

III. **LAMES VASCULAIRES DU CORPS THYROÏDE.** — Ainsi que nous venons de l'exposer, la gaine périthyroïdienne résulte de la dispersion et de l'étalement à la surface du corps thyroïde du tissu conjonctivo-vasculaire que fournissent les lames vasculaires de l'organe en abordant celui-ci; comme toute lame vasculaire, elles sont constituées par une condensation, autour des vaisseaux de la glande, de ce tissu, qui se répand ensuite autour de l'organe avec les ramifications vasculaires.

Les lames vasculaires du corps thyroïde sont disposées autour des pédicules vasculaires de la glande et, comme eux, sont au nombre de *sept;* trois sont paires et destinées aux lobes du corps thyroïde, une seule est impaire, elle est destinée à l'isthme : ce sont les *lames vasculaires thyroïdiennes supérieure, inférieure, latérale et moyenne ou médiane* (voy. : fig. 715).

a) La ***lame vasculaire thyroïdienne supérieure*** est rattachée au pôle supérieur du lobe latéral; elle apparaît comme une palmure conique, entre les ramifications artérielles de la thyroïdienne supérieure, palmure dont le sommet répond aux vaisseaux thyroïdiens supérieurs, et dont la base recouvre le pôle supérieur arrondi du lobe latéral.

Elle renferme dans son épaisseur, les branches de division de l'artère thyroïdienne supérieure, la veine homonyme, et les troncs collecteurs lymphatiques latéraux supérieurs.

b) La ***lame vasculaire thyroïdienne inférieure*** affecte la même disposition que la précédente par rapport au pôle inférieur du corps thyroïde et au pédicule thyroïdien inférieur; elle est cependant plus étalée, plus large, plus épaisse et plus dense, et aussi plus postérieure que cette dernière; ce fait tient à ce que le pôle inférieur du lobe thyroïdien est toujours volumineux, plus massif et plus arrondi que le pôle supérieur; d'autre part, de son versant postérieur se détache une expansion fibreuse qui va se fixer sur la face latérale de la trachée : c'est l'*expansion trachéale* de cette lame.

La lame vasculaire thyroïdienne inférieure contient dans son épaisseur les branches de division de l'artère thyroïdienne inférieure, la veine thyroïdienne inférieure et les troncs collecteurs lymphatiques latéraux inférieurs et parfois aussi des parathyroïdes aberrantes

(variété sous-polaire) (voy. : *Parathyroïdes*); elle est traversée de bas en haut par le nerf récurrent; son *expansion trachéale* contient toujours dans son épaisseur des rameaux trachéaux issus de l'artère thyroïdienne inférieure (voy. : fig. 714 et 715).

c) La ***lame vasculaire thyroïdienne latérale*** est une lame vasculaire veineuse correspondant à la veine ou aux veines thyroïdiennes moyennes. C'est un court méso fibreux qui réunit la partie moyenne du bord externe du lobe thyroïdien à la gaine vasculaire du cou ou jugulo-carotidienne (voy. : fig. 715).

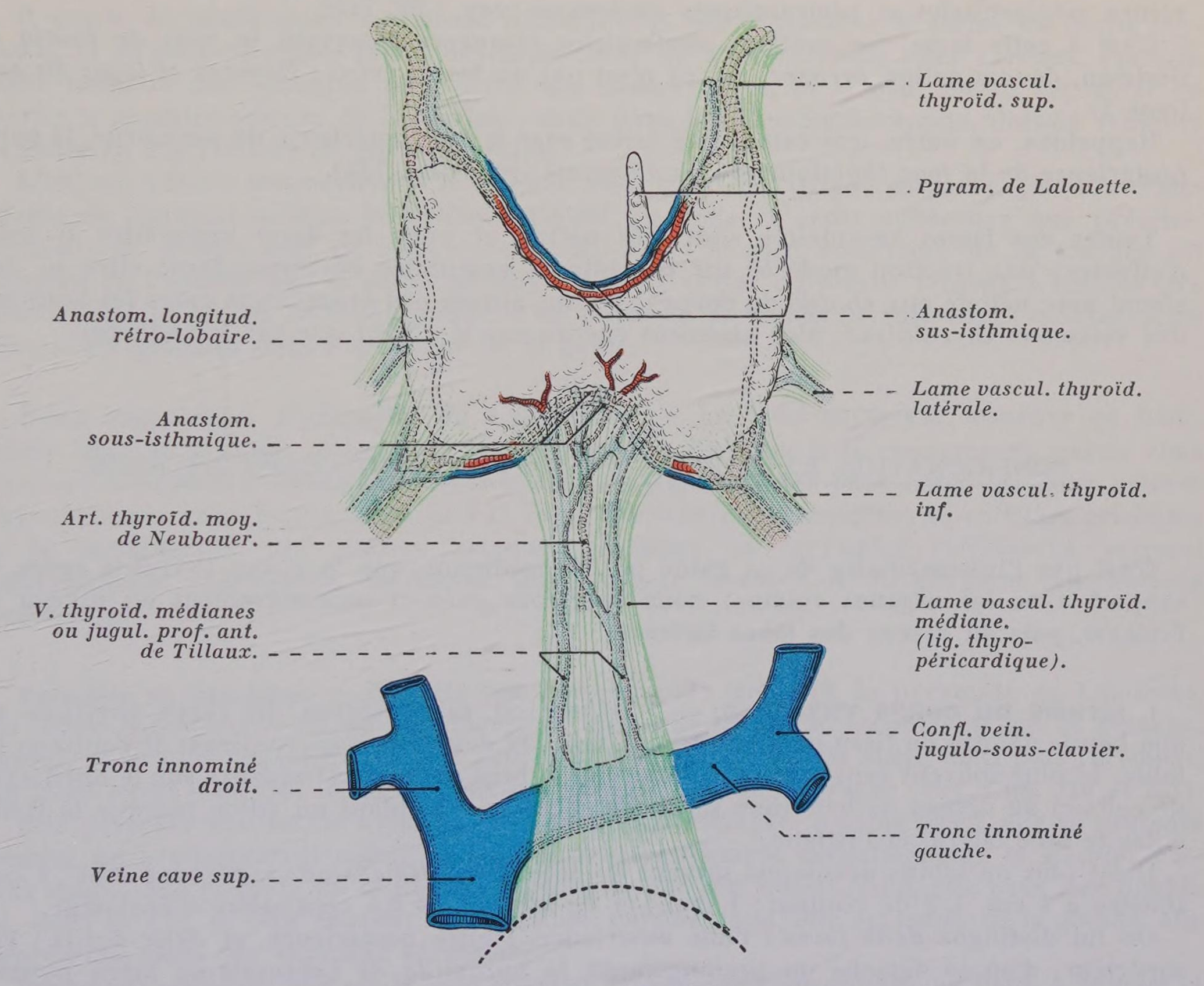

FIG. 715. — *Lames vasculaires du corps thyroïde, vue antérieure* (schématique). *En pointillé,* limite supérieure du péricarde fibreux.

Au niveau du bord externe des lobes latéraux, les trois lames vasculaires précitées semblent en continuité, et c'est à l'ensemble de ces lames que certains auteurs (Gérard-Marchant, Sébileau) ont réservé le nom de *ligaments latéraux externes du corps thyroïde.*

d) La ***lame vasculaire thyroïdienne moyenne ou médiane*** est située au-dessous de l'isthme du corps thyroïde, en avant de la trachée *(lame vasculaire thyroïdienne sous-isthmique)*. Elle se présente comme une lame fibreuse, aplatie d'avant en arrière, frontale, élargie à ses extrémités, et tendue entre le bord inférieur de l'isthme et le tronc veineux brachio-céphalique gauche; relativement épaisse, elle est bien nette sur le fœtus, où elle est interposée entre la partie cervicale du thymus et la face antérieure de la trachée.

Intérieurement, elle renferme l'artère thyroïdienne moyenne de Neubauer, branche de

la crosse de l'aorte ou du tronc artériel brachio - céphalique, les veines thyroïdiennes médianes ou veines jugulaires profondes antérieures de Tillaux et parfois des parathyroïdes aberrantes (variété sous-isthmique ou prétrachéale) (voy. : *Parathyroïdes*).

A sa partie inférieure, elle entoure le tronc veineux brachio-céphalique gauche, dont elle représente à ce niveau la gaine vasculaire, puis elle se continue plus bas dans le médiastin antérieur où elle se perd sur la face antérieure du sommet du péricarde, formant dans son ensemble le *ligament* ou *lame thyro-péricardique*; cette longue lame vasculaire comprend dans son épaisseur des vaisseaux thyroïdiens au-dessus du tronc innominé gauche, et des veines médiastinales et péricardiques au-dessous (voy. : fig. 715).

C'est à cette lame que certains anatomistes étrangers réservent le nom de *fascia de Godman,* dénomination erronée, car ce n'est pas un fascia (voy. : *Espaces et loges du cou,* tome I).

Rappelons, en outre, que cette lame forme avec la face antérieure du péricarde, la paroi postérieure de la *loge thymique* (voy. : *Thymus*) (voy. : fig. 735).

Toutes ces lames vasculaires sont très nettes, et pour les faire apparaître il suffit d'effectuer une traction modérée sur le pédicule vasculaire correspondant; elles se dessinent avec netteté aux abords du corps thyroïde, autour des branches et entre les branches des vaisseaux thyroïdiens, plus aisément encore sur le vivant que sur le cadavre.

CONFIGURATION EXTÉRIEURE ET RAPPORTS DU CORPS THYROÏDE

C'est par l'intermédiaire de sa gaine périthyroïdienne que le corps thyroïde entre en rapport avec les organes voisins; nous décrirons ceux-ci successivement au niveau de l'*isthme,* puis au niveau des *lobes latéraux.*

I. **ISTHME DU CORPS THYROÏDE.** — L'*isthme* ou *lobe médian* du corps thyroïde est une bande aplatie de tissu glandulaire unissant les deux lobes thyroïdiens; il continue les lobes, le plus souvent sans ligne de démarcation bien nette, et s'implante sur le bord axial de ceux-ci au niveau de leur tiers inférieur; parfois cependant un sillon marque la limite entre le lobe latéral et l'isthme.

Il est plus ou moins développé suivant les sujets; ses *dimensions* moyennes sont : 1 centimètre à 1 cm. 1/2 de hauteur; 1 cm. 1/2 de largeur, et 0,5 centimètre d'épaisseur.

On lui distingue *deux faces* : l'une antérieure, l'autre postérieure, et *deux bords* : l'un supérieur, d'où se détache un prolongement, la *pyramide de Lalouette* ou *lobus pyramidalis,* et l'autre inférieur; quant aux extrémités latérales, elles se continuent, cela va sans dire, avec les lobes.

Face antérieure. — La face antérieure est plane ou très légèrement convexe; elle est recouverte, de la superficie vers la profondeur, par la peau, fine et très mobile à cet endroit; le tissu cellulaire sous-cutané renfermant quelques fibres du peaucier du cou; la veine jugulaire antérieure et ses affluents; l'aponévrose cervicale superficielle, qui se dédouble latéralement (donc plus en dehors) pour engainer le sterno-cléido-mastoïdien; puis l'aponévrose cervicale moyenne, dédoublée également pour engainer les muscles sous-hyoïdiens (voy. : *Muscles sous-hyoïdiens,* tome I).

Sur la ligne médiane, l'isthme du corps thyroïde n'est recouvert que par ces deux aponévroses dans la région correspondant au losange intermusculaire antérieur du cou; elles sont unies l'une à l'autre pour former la ligne blanche du cou.

Entre les muscles sterno-cléido-mastoïdiens et leurs gaines, les muscles sous-hyoïdiens et l'aponévrose cervicale moyenne, d'une part, et l'isthme du corps thyroïde, d'autre part,

se trouve un espace virtuel : c'est l'*espace préviscéral du cou* (voy. : *Aponévroses du cou, Espaces* et *Loges du cou,* tome I).

Sur la face antérieure de l'isthme, et inclus dans la gaine périthyroïdienne, on rencontre parfois un ou deux petits ganglions lymphatiques *(groupe préthyroïdien* ou *préisthmique de Bourgery).*

Face postérieure. — La face postérieure est concave; elle se moule sur la convexité antérieure de la trachée; l'isthme répond aux deuxième et troisième anneaux de la trachée et, assez souvent, au quatrième.

Il existe de nombreuses variations individuelles qui tiennent à la forme du corps thyroïde, et au plus ou moins grand développement du lobe médian; chez l'enfant, l'isthme offre toujours une situation plus haute que chez l'adulte, et il peut même recouvrir en partie le premier anneau de la trachée; aussi dans la crico-trachéotomie, doit-on toujours récliner en bas l'isthme du corps thyroïde.

L'isthme adhère intimement à la trachée au niveau de la ligne médiane, par l'intermédiaire du ligament médian de Grüber, et c'est du reste la seule adhérence que présente celui-ci; de chaque côté de cette zone d'adhérence, la face antérieure de la trachée est séparée de l'isthme par la gaine périthyroïdienne et par un plexus veineux à mailles très fines : c'est le *plexus rétro-isthmique,* d'où naissent les veines thyroïdiennes médianes; ce plexus est contenu dans l'épaisseur de la gaine.

Bord supérieur. Pyramide de Lalouette. — Le bord supérieur, concave en haut, laisse libre le premier anneau de la trachée chez l'adulte; il le recouvre en partie chez l'enfant. Il répond à l'*anastomose sus-isthmique* (inconstante) jetée entre les deux artères thyroïdiennes supérieures, ainsi qu'à la veine communicante satellite; au cartilage cricoïde; à la terminaison des artères crico-thyrodiennes ou laryngées inférieures, souvent anastomosées entre elles au-dessus du cartilage cricoïde et au ganglion lymphatique prélaryngé.

Pyramide de Lalouette. — Décrite par Lalouette (1), en 1743, la pyramide de Lalouette, ou *lobus pyramidalis,* est un prolongement du corps thyroïde, inconstant, qui se détache, tantôt, et le plus souvent, du bord supérieur de l'isthme, tantôt aussi, mais plus rarement, du bord axial d'un des lobes et, plus spécialement, du lobe gauche (voy. : fig. 710 et 721).

Elle présente une forme cylindrique ou conique allongée; parfois aussi, elle se présente comme un prolongement aplati, rubané et progressivement décroissant de la glande; parfois même, elle possède un renflement fusiforme sur son trajet; enfin, elle peut être double et, dans ce cas, le plus souvent asymétrique; parfois aussi, elle est isolée de la glande, elle représente alors une thyroïde accessoire.

Rarement verticale, elle est le plus souvent, très légèrement oblique en haut, à gauche et en avant; elle est exceptionnellement médiane; rarement aussi, elle siège à droite; le plus souvent, elle est située en totalité à gauche de la ligne médiane. Son extrémité supérieure, plus ou moins effilée, remonte généralement au niveau du bord supérieur du cartilage thyroïde, parfois plus bas, rarement plus haut.

Sa base d'implantation répond le plus souvent au premier anneau de la trachée et, de bas en haut; elle recouvre successivement : le ligament crico-trachéal, le cartilage cricoïde (2), le muscle crico-thyroïdien qui la sépare de la membrane crico-thyroïdienne; la terminaison du nerf laryngé externe, et les ramifications terminales de l'artère laryngée inférieure s'insinuent entre la pyramide et le muscle; parfois, cependant l'artère passe en

---

(1) Médecin français du XVIIIe siècle.

(2) Article à consulter : NORDLAND : Le larynx dans ses rapports avec la chirurgie de la thyroïde. Etude anatomique. *Surgery, Gynecology and Obstetrics,* octobre 1930, n° 4, p. 449.

avant du cartilage thyroïde recouvert du muscle thyro-hyoïdien sans entrer en connexion avec la pyramide de Lalouette.

Elle est recouverte à sa base par le muscle sterno-cléido-hyoïdien, mais, plus haut, elle se dégage de ce muscle en croisant son bord interne.

Son sommet est rattaché au corps de l'os hyoïde par un cordon fibreux, aplati d'avant en arrière : c'est le *ligament hyo-pyramidal* ou *ligament suspenseur de la pyramide*; parfois aussi quelques fibres aberrantes du muscle thyro-hyoïdien accompagnent ce ligament pour se perdre sur le sommet de la pyramide, constituant ainsi le *faisceau hyo-thyroïdien de Soemmering* (1) (voy. : fig. 721).

Ce ligament et la pyramide de Lalouette représentent les vestiges du tractus thyréo-glosse de His, qui réunit chez l'embryon, l'ébauche médiane de la thyroïde à la base de la langue, en un point situé un peu en arrière du *foramen cæcum*; la portion inférieure de ce tractus donne naissance à la pyramide de Lalouette, sa portion supérieure laisse comme reliquat le ligament hyo-pyramidal (voy. : fig. 739).

Bord inférieur. — Le bord inférieur est beaucoup moins régulier que le précédent; dans la plupart des cas, il est concave en bas; assez souvent, cependant, il présente un aspect irrégulier à contour polycyclique; chez l'adulte, il correspond généralement au quatrième anneau de la trachée, lorsque le lobe est normalement développé.

Il répond à l'*anastomose sous-isthmique* des artères thyroïdiennes inférieures et à sa veine communicante satellite; au plexus veineux sous-isthmique, plaqué sur la face antérieure de la trachée, et d'où partent les veines thyroïdiennes médianes (voy. : fig. 721); à la terminaison de l'artère thyroïdienne moyenne de Neubauer, et à la lame vasculaire de ces vaisseaux (lame vasculaire thyroïdienne médiane); enfin, aux ganglions prétrachéaux les plus supérieurs.

II. **LOBES LATÉRAUX DU CORPS THYROÏDE.** — Les lobes latéraux du corps thyroïde sont au nombre de *deux* : l'un *droit* et l'autre *gauche*; fréquemment, le droit est plus volumineux que le gauche.

Chaque lobe latéral présente une forme approximativement prismatique triangulaire, dont les extrémités ou *pôles* sont arrondies ou effilées; le pôle inférieur est plus large, plus épais et plus arrondi que le pôle supérieur.

Les *dimensions* moyennes sont, chez l'adulte : 5 à 6 centimètres de hauteur, 3 centimètres de largeur et 2 centimètres d'épaisseur.

On distingue à chaque lobe *trois faces*, qui sont : antéro-externe, interne et postérieure; *trois bords* : antérieur, externe et postéro-interne; *deux extrémités* ou *pôles* : l'une supérieure, l'autre inférieure.

Face antéro-externe. — La face antéro-externe est convexe : elle continue la face antérieure de l'isthme; elle est recouverte successivement par les *muscles sous-hyoïdiens* compris dans un dédoublement de l'*aponévrose cervicale moyenne* : ce sont le sterno-thyroïdien, le sterno-cléido-hyoïdien et l'omo-hyoïdien.

D'après certains auteurs (Cunéo, Lorin), le *sterno-thyroïdien*, immédiatement appliqué sur la glande, serait inclus dans l'épaisseur de la gaine périthyroïdienne; semblable conception est en effet contraire aux données embryologiques relatives au développement du corps thyroïde et de la musculature cervicale; à notre avis, il y a adhérence sur toute la *surface de contact* entre la mince gaine du muscle et la gaine thyroïdienne, mais le sterno-thyroïdien, élément dérivé embryologiquement de la couche musculaire profonde du cou, tout comme les autres muscles sous-hyoïdiens, n'est pas inclus dans la gaine pérythyroïdienne (voy. : *Branches terminales de l'artère thyroïdienne supérieure*).

---

(1) Anatomiste allemand (1755-1830).

L'espace compris entre les bords axiaux des deux muscles sterno-thyroïdiens est d'une importance capitale dans la chirurgie du corps thyroïde; car c'est contre le bord interne de ce muscle, véritable « *ligne repère* », qu'il faut effondrer à la sonde cannelée, la gaine périthyroïdienne pour tomber dans le *plan de clivage périthyroïdien* compris entre cette gaine et la capsule propre de la glande, plan celluleux qui permettra ensuite de « *faire le tour* » du lobe thyroïdien correspondant; la « *clef* » de cet espace *(espace thyroïdien)*

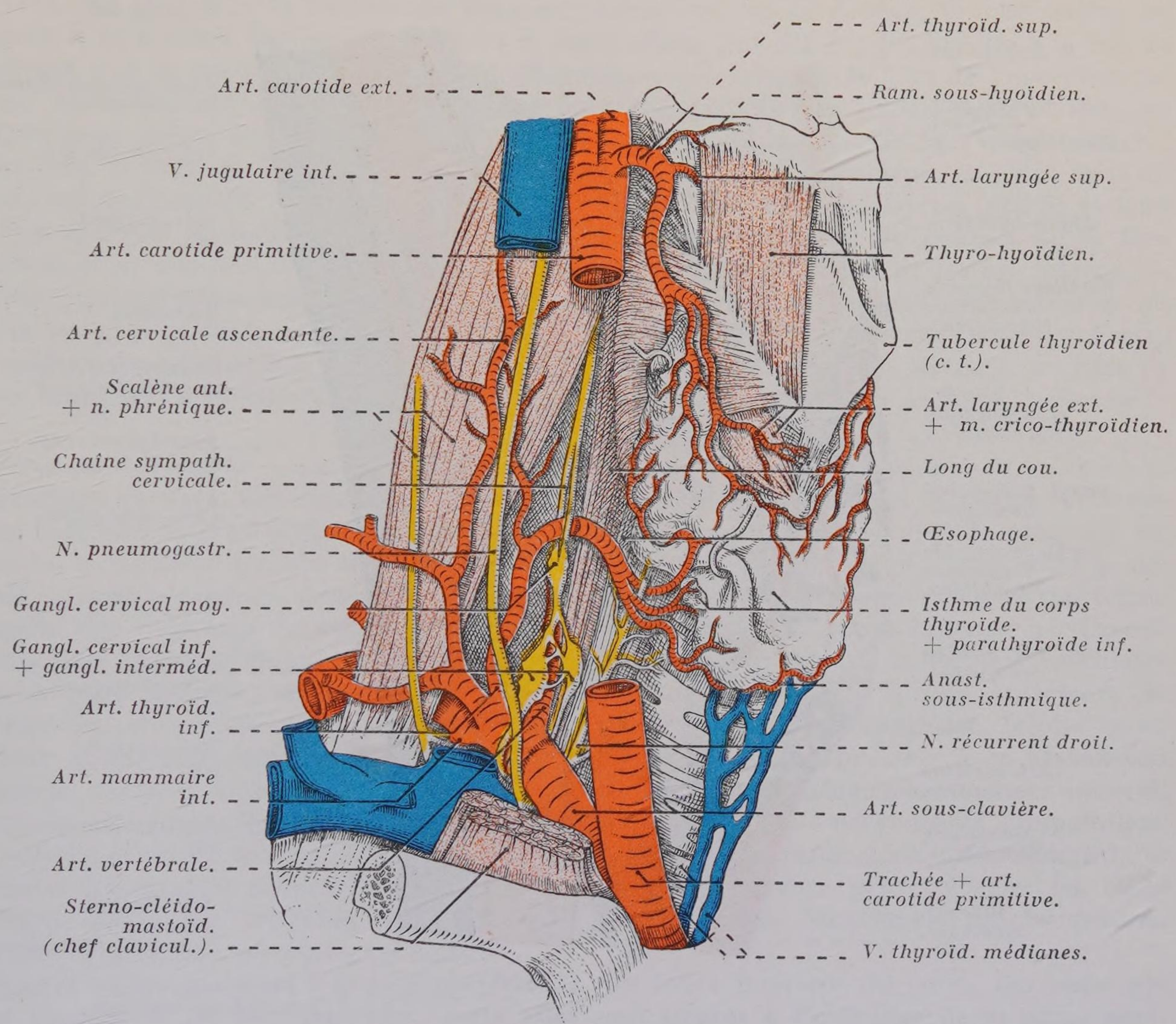

FIG. 716. — *Rapports du corps thyroïde et de la trachée cervicale, vue antéro-latérale droite.*

étant en effet située au niveau de la limite latérale du losange intermusculaire antérieur du cou.

Cette face entre en rapport également avec le sterno-cléido-mastoïdien, compris dans un dédoublement de l'aponévrose cervicale superficielle et, plus superficiellement, avec le peaucier du cou compris dans un dédoublement du fascia superficialis et avec les téguments (voy. : fig. 718).

Les rapports qu'offre le corps thyroïde avec le *plan de couverture musculo-aponévrotique antéro-externe* sont nettement influencés par les positions de la tête et du cou.

La *tête* étant placée *en extension (position opératoire)*, le corps thyroïde s'éloigne simultanément du menton et de la fourchette sternale, ses plans de couverture antérieurs sont plus tendus et plaqués sur la glande qui traduit sa présence sous ces plans par une saillie

plus ou moins apparente; les sterno-cléido-mastoïdiens s'écartent l'un de l'autre et les muscles sous-hyoïdiens, quelque peu amincis, rendent ainsi le corps thyroïde plus facilement accessible; par contre, lorsque la *tête est fléchie,* le corps thyroïde se rapproche du manubrium sternal et a tendance à plonger vers le thorax, au voisinage des gros vaisseaux de la base du cou et du médiastin.

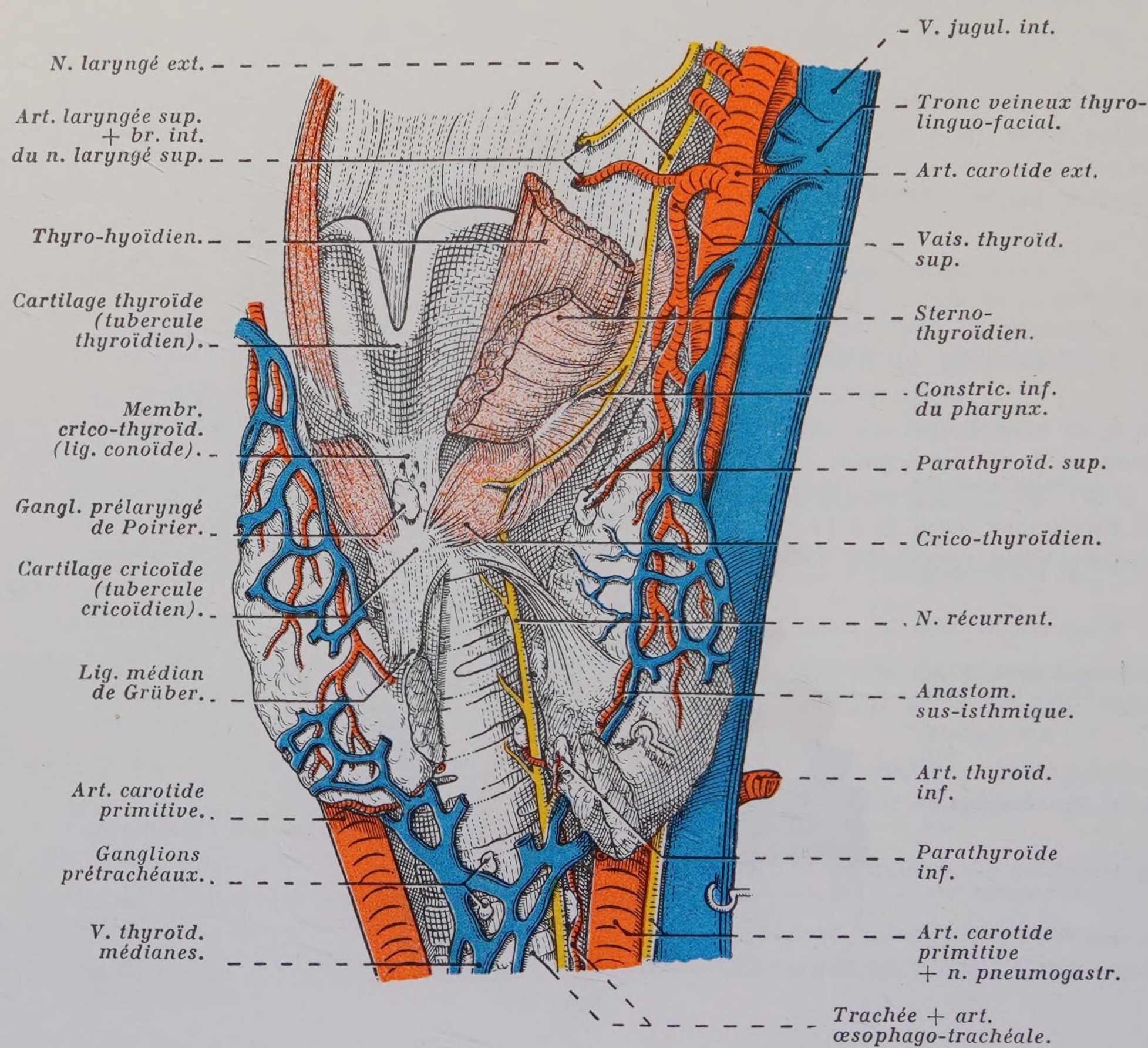

FIG. 717. — *Rapports du corps thyroïde sur une vue antéro-latérale gauche. L'isthme du corps thyroïde et le ligament médian de Grüber ont été sectionnés sur la ligne médiane.*

Face interne. — La face interne est concave, elle répond : *a)* à la face latérale de la trachée, dont elle recouvre les six premiers anneaux; le corps thyroïde y détermine une empreinte surtout marquée à gauche : c'est *l'empreinte thyroïdienne*; *b)* au bord correspondant de l'œsophage; mais le bord gauche, principalement, entre en contact avec le corps thyroïde, car l'œsophage déborde légèrement la trachée à gauche, tandis que le bord droit en reste distant de quelques millimètres; *c)* au cartilage cricoïde, au faisceau cricoïdien du constricteur inférieur du pharynx, et à la face latérale du cartilage thyroïde; *d)* aux parathyroïdes aberrantes (variétés intertrachéo-thyroïdienne et juxta-récurrentielle) (voy. : *Parathyroïdes*); *e)* et au nerf récurrent, ainsi qu'à sa chaîne ganglionnaire récurrentielle (voy. : fig. 716 et 717).

Ces rapports méritent d'être précisés, puisque le *nerf récurrent* (1) représente un des principaux écueils opératoires dans la chirurgie du corps thyroïde, aussi est-il bon pour l'opérateur, de connaître la situation du nerf et ses connexions avec le lobe latéral; tout d'abord, le nerf récurrent gauche, logé dans l'angle dièdre trachéo-œsophagien est toujours situé sur un plan légèrement antérieur par rapport à son homonyme du côté droit, et lorsqu'il aborde le lobe latéral, il est compris entre ce dernier (face interne) et la trachée (voy. : fig. 714, 716 et 717); à la hauteur du ligament latéral interne de Grüber, le lobe latéral est amarré à la trachée par ce ligament, et le nerf adhère par des tractus fibreux à la fois au ligament et à la gaine périthyroïdienne, disposition qui exige de la part de l'opérateur au cours de la thyroïdectomie une technique bien réglée et bien conduite, aussi le meilleur moyen pour éviter une blessure du nerf est avant tout de le voir *(le voir c'est l'éviter)*; pour cela, il suffit de basculer le lobe latéral en avant, sa face postérieure se place dans un plan oblique, donnant ainsi plus de jour vers la trachée, le ligament latéral interne se tend et l'on aperçoit le cordon du nerf récurrent disposé verticalement au contact de la face latérale de la trachée, ou de la partie la plus postérieure du ligament latéral interne de Grüber; notons cependant que sur quelques sujets (5 % des cas), le nerf peut traverser les fibres les plus postérieures du ligament et qu'en outre, avant de disparaître sous le faisceau cricoïdien du constricteur inférieur du pharynx, il peut présenter une division précoce en deux branches, disposition qui renforce le « danger récurrentiel » de la thyroïdectomie.

Face postérieure. — La face postérieure, peu large, regarde en arrière et en dehors; légèrement excavée, elle répond au *paquet vasculo-nerveux du cou* qui chemine verticalement à ce niveau et se moule sur elle (voy. : fig. 718). Il comprend la carotide primitive en dedans, la jugulaire interne en dehors et le nerf pneumogastrique dans l'angle dièdre postérieur; ces trois organes sont compris dans un manchon aponévrotique commun qui forme la gaine des vaisseaux du cou; cette gaine est intimement adhérente à la gaine périthyroïdienne par l'intermédiaire de tractus fibreux et, plus spécialement, de la lame vasculaire thyroïdienne latérale; en avant du paquet vasculo-nerveux, et sur la face antérieure de la carotide primitive, s'applique la branche descendante de l'hypoglosse, tandis qu'en arrière descend le cordon du sympathique cervical, et celui-ci présente à ce niveau son ganglion cervical moyen ou *ganglion thyroïdien de Haller* (2) (inconstant); assez souvent, la crosse de l'artère thyroïdienne inférieure traverse une bouche nerveuse du sympathique, au voisinage ou au niveau de ce ganglion (voy. : fig. 716); enfin, plus profondément, se trouvent les muscles prévertébraux, recouverts par l'aponévrose prévertébrale; les lobes latéraux du corps thyroïde correspondent aux apophyses transverses des cinquième, sixième et septième vertèbres cervicales.

Disons enfin, que c'est à la face postérieure des lobes latéraux du corps thyroïde que sont appliquées les *parathyroïdes*; mais elles sont situées à l'intérieur de la gaine périthyroïdienne, d'où la possibilité de les respecter, ainsi que leurs vaisseaux, dans la thyroïdectomie (voy. : *Parathyroïdes*).

Bords. — Le **bord antérieur**, mince, croise la face antéro-externe des cartilages cricoïde et thyroïde, ainsi que le muscle crico-thyroïdien. Il répond au bord antérieur du sterno-cléido-mastoïdien; il est suivi par la branche antérieure ou interne de trifurcation de l'artère thyroïdienne supérieure; parfois cependant elle glisse en avant du muscle sterno-thyroïdien qui la sépare de la glande (Braine et Funck-Brentano); cette branche abandonne souvent, près du pôle supérieur, l'artère laryngée inférieure ou artère crico-thyroïdienne (voy. : fig. 716 et 719).

---

(1) Article à consulter : Fowler et Hanson : Anatomie chirurgicale de la glande thyroïde avec étude spéciale des rapports du récurrent laryngé. *Surgery, Gynecology and Obstetrics*, 1929, p. 59.

(2) Anatomiste et chirurgien suisse (1708-1777), fut professeur d'Anatomie à l'Université de Gottingen.

Le **bord externe** répond à la grosse veine jugulaire interne, qui le déborde en dehors, et à sa chaîne ganglionnaire (ganglions cervicaux profonds).

Le **bord postéro-interne** est toujours des plus nets et des plus accusés : il présente *trois segments* superposés de longueur sensiblement égale (Welti), qui sont de haut en bas :

a) Un SEGMENT SUPÉRIEUR, laryngé, oblique en bas, en arrière et en dedans, qui répond au cartilage thyroïde et aux insertions du constricteur inférieur du pharynx.

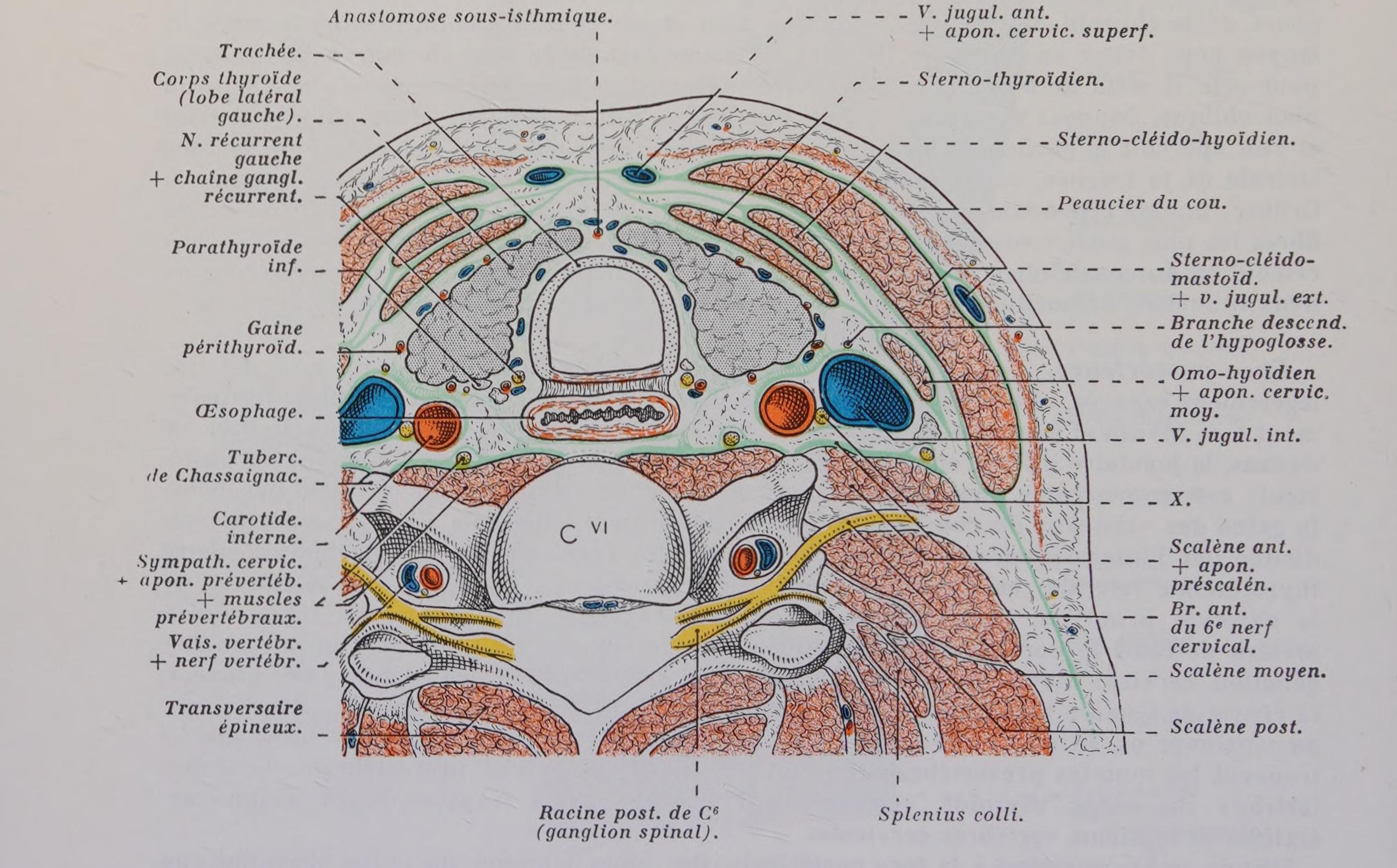

FIG. 718. — *Rapports du corps thyroïde sur une coupe transversale du cou passant par la face supérieure de la sixième vertèbre cervicale.*

En vert, les gaines viscérale et vasculaires du cou et les aponévroses cervicales; segment inférieur de la coupe.

b) Un SEGMENT MOYEN, sensiblement vertical, qui est appliqué contre le cartilage cricoïde et les premiers anneaux de la trachée; il répond : soit à l'angle dièdre trachéo-œsophagien, soit au bord latéral correspondant de l'œsophage; c'est au niveau de ce segment que se fixe le ligament latéral interne de Grüber qui, d'autre part, s'insère sur la trachée et l'œsophage.

c) Un SEGMENT INFÉRIEUR, oblique en bas, en avant et en dehors, qui aboutit au pôle inférieur du lobe thyroïdien et qui s'écarte progressivement de la trachée et de l'œsophage.

A la jonction des deux premiers segments, apparaît une angulation souvent bien accusée, qui répond au muscle crico-thyroïdien, au pharyngo-œsophage et à la parathyroïde supérieure en position haute.

L'angle qui marque l'union des deux derniers segments est également net, mais il est

toujours plus éloigné de la ligne médiane que ne l'est le précédent; il répond aux parathyroïdes en position moyenne (voy. : fig. 724).

D'une manière plus générale et envisagé dans son ensemble, ce bord répond au bord latéral de l'œsophage, au nerf récurrent et à sa chaîne ganglionnaire satellite (chaîne récurrentielle); le nerf chemine verticalement entre œsophage et trachée en dedans et corps thyroïde en dehors; en abordant le pôle inférieur du corps thyroïde, il affecte des rapports importants avec l'artère thyroïdienne inférieure et ses branches de division (voy. : *Artère thyroïdienne inférieure* dans ce tome, et *Nerfs récurrents,* tome IV) (voy. : fig. 714 et 730).

Pôles. — Le **pôle supérieur** répond au cartilage thyroïde dont il affleure le bord postérieur; aux branches de division de l'artère thyroïdienne supérieure qui le coiffe à la manière d'un trépied artériel; à sa veine satellite qui s'en échappe, et à la lame vasculaire thyroïdienne supérieure.

Le **pôle inférieur,** plus arrondi et plus volumineux que le pôle supérieur, est généralement situé à 20 ou 22 millimètres de l'articulation sterno-chondro-claviculaire; il répond au cinquième ou au sixième anneau de la trachée, point où le nerf récurrent droit atteint ce conduit; à la division de l'artère thyroïdienne inférieure; à sa veine satellite qui s'en échappe, et à la lame vasculaire thyroïdienne inférieure; enfin, assez fréquemment, à la parathyroïde inférieure (voy. : fig. 716); chez l'enfant, où la variété sous-polaire est fréquente, la glande est placée sous le pôle du lobe dans l'épaisseur du ligament thyro-thymique (voy. : fig. 724).

MOYENS DE FIXITÉ. — Les moyens de fixité du corps thyroïde sont multiples et comprennent la *gaine viscérale du cou*; ses adhérences aux organes voisins, par l'intermédiaire de ligaments, qui sont : soit des lames vasculaires, soit des expansions de celles-ci, soit, enfin, des expansions de la gaine périthyroïdienne.

Appliqué sur la face antérieure de la trachée et du larynx, le corps thyroïde est compris avec la trachée et l'œsophage dans une gaine conjonctive commune : c'est la *gaine viscérale du cou*; celle-ci est une formation conjonctivo-vasculaire répartie à la périphérie de ces organes, à la constitution de laquelle prend part la gaine périthyroïdienne; elle est rattachée à l'aponévrose prévertébrale par les cloisons sagittales de Charpy.

Les *connexions du corps thyroïde avec le larynx et la trachée* représentent un des meilleurs moyens de fixité de l'organe et, indépendamment de la gaine viscérale, ces moyens de fixité se font : a) *au niveau de l'isthme,* par le ligament médian de Grüber, adhérent au cartilage cricoïde et à la partie antérieure et médiane de la trachée (c'est la seule adhérence de l'isthme du corps thyroïde à la trachée; b) *au niveau des lobes,* par les ligaments latéraux internes de Grüber (expansion trachéale de la lame vasculaire thyroïdienne inférieure) (voy. : fig. 714), et par son adhérence ou, plus exactement, par sa continuité avec la gaine vasculaire du cou, qui se fait principalement par l'intermédiaire de la lame vasculaire thyroïdienne latérale, véritable amarre du corps thyroïde à la veine jugulaire interne (méso fibreux qui entoure les veines thyroïdiennes moyennes); cette adhérence constitue un des dangers de la thyroïdectomie; c) quant au ligament suspenseur de la pyramide, il représente un moyen de fixité secondaire.

Malgré ces moyens de fixité, le corps thyroïde est légèrement mobile sur les plans sous-jacents, et l'on utilise cette mobilité dans la trachéotomie en réclinant vers le bas l'isthme du corps thyroïde, pour mieux découvrir les deux premiers anneaux de la trachée (trachéotomie haute).

Le corps thyroïde est doué d'une certaine *mobilité*; il suit le larynx, dont il est solidaire, dans les mouvements de déglutition, et se déplace de haut en bas; cette propriété est utilisée pour le diagnostic des tumeurs thyroïdiennes (goitres en particulier); enfin, il suit également les déviations latérales passives de la trachée et du larynx.

VAISSEAUX ET NERFS DU CORPS THYROÏDE

Le corps thyroïde possède une riche vascularisation et une importante innervation.

I. **ARTÈRES.** — De toutes les glandes à sécrétion interne, le corps thyroïde est celui qui possède la circulation sanguine la plus active et la plus riche de l'économie; à l'état normal, elle surpasse de trois fois celle du cerveau et de six fois celle du rein.

Les artères (1) qui lui sont destinées sont au nombre de *cinq,* dont : *a)* quatre *principales,* relativement volumineuses, paires et symétriques : ce sont les artères thyroïdiennes supérieures et inférieures (voy. : fig. 716 et 720); *b)* et une *accessoire,* grêle et inconstante, l'artère thyroïdienne moyenne de Neubauer.

Par suite de l'origine, du trajet et de la direction de ses artères, on peut distinguer au corps thyroïde, du point de vue de son irrigation artérielle, deux *systèmes principaux* : *a)* l'un, *descendant,* d'origine carotidienne; *b)* l'autre, *ascendant,* issu des sous-clavières. Les troncs artériels de chaque système présentent des *caractères communs,* qui sont : *a)* leur *naissance à distance de l'organe* auquel elles sont destinées; *b)* leur *disposition coudée, flexueuse,* qui en raison de la mobilité du corps thyroïde avec les mouvements de déglutition, ainsi qu'avec les déplacements de la tête et du cou, représentent autant de *réserves d'allongement* nécessaires à une vascularisation idéale de la glande; ajoutons également, que cette disposition permet aussi l'extériorisation plus aisée de l'organe au cours de l'ablation chirurgicale des goitres; *c)* leur *abord polaire* de la glande, car presque toujours, elles *(artères principales)* atteignent le corps thyroïde au niveau des pôles des lobes thyroïdiens ou près de ces pôles; *d)* la *situation de leur division et de leurs branches terminales* dans les lames vasculaires du corps thyroïde; *e)* ajoutons, enfin, que les systèmes artériels thyroïdiens droits et gauches, supérieurs et inférieurs, sont en communication par l'intermédiaire des *anastomoses,* les unes *périphériques,* les autres *intra-glandulaires,* qui en cas de variations de calibre, en plus ou en moins, permettent d'assurer à la glande une circulation aussi parfaite que possible.

Notons que les artères thyroïdiennes offrent parfois des *variations* (2), dans leur trajet, leur mode de ramescence, le lieu de leur division, ainsi que dans la distribution de leurs branches terminales, et ce sont là des notions anatomiques non négligeables du point de vue chirurgical.

a) ***L'artère thyroïdienne supérieure*** naît de la carotide externe, entre le bord supérieur du cartilage thyroïde et la grande corne de l'os hyoïde, le plus souvent à quelques millimètres de la bifurcation carotidienne; elle se dirige tout d'abord transversalement en avant, appliquée contre la membrane thyro-hyoïdienne; puis elle se coude, décrit une crosse et devient presque verticale; elle glisse entre le muscle thyro-hyoïdien et le cartilage thyroïde en dedans et le ventre antérieur de l'omo-hyoïdien en dehors; puis elle aborde le pôle supérieur du lobe thyroïdien correspondant, où elle se divise, soit au contact même de la glande, soit à distance, en donnant *trois* branches terminales flexueuses : antérieure ou interne, postérieure et externe; ces branches coiffent par leurs ramifications l'extrémité supérieure du lobe latéral, comme un filet placé sur le pôle supérieur d'un ballon (Latarjet).

---

(1) Article à consulter : LATARJET et ALAMARTINE : Note sur la vascularisation artérielle du corps thyroïde de l'homme. *Lyon médical,* 30 octobre 1910.

(2) Articles à consulter : J. BRAINE et P. FUNCK-BRENTANO : Les variations des artères du corps thyroïde. Etude d'Anatomie chirurgicale. *Annales d'Anatomie pathologique et d'Anatomie normale médico-chirurgicale,* février 1934, p. 125.

WELTI et EVRARD : Les variations des artères du corps thyroïde. *Annales d'Anatomie pathologique et d'Anatomie normale médico-chirurgicale,* février 1934, p. 190.

La *branche interne* longe le bord antérieur du lobe latéral, puis le bord supérieur de l'isthme, où elle s'anastomose parfois avec son homonyme du côté opposé, en constituant l'*anastomose sus-isthmique*; d'après J. Poulhès cette anastomose serait plutôt rare.

La *branche postérieure* descend à la face postérieure du lobe latéral, assez près de son bord externe, et elle s'anastomose à plein canal avec une branche ascendante analogue, issue de l'artère thyroïdienne inférieure.

La *branche externe*, la plus grêle des trois, se distribue à la face antéro-externe du lobe latéral (voy. : fig. 716 et 719) (voy. : *Artère thyroïdienne supérieure*).

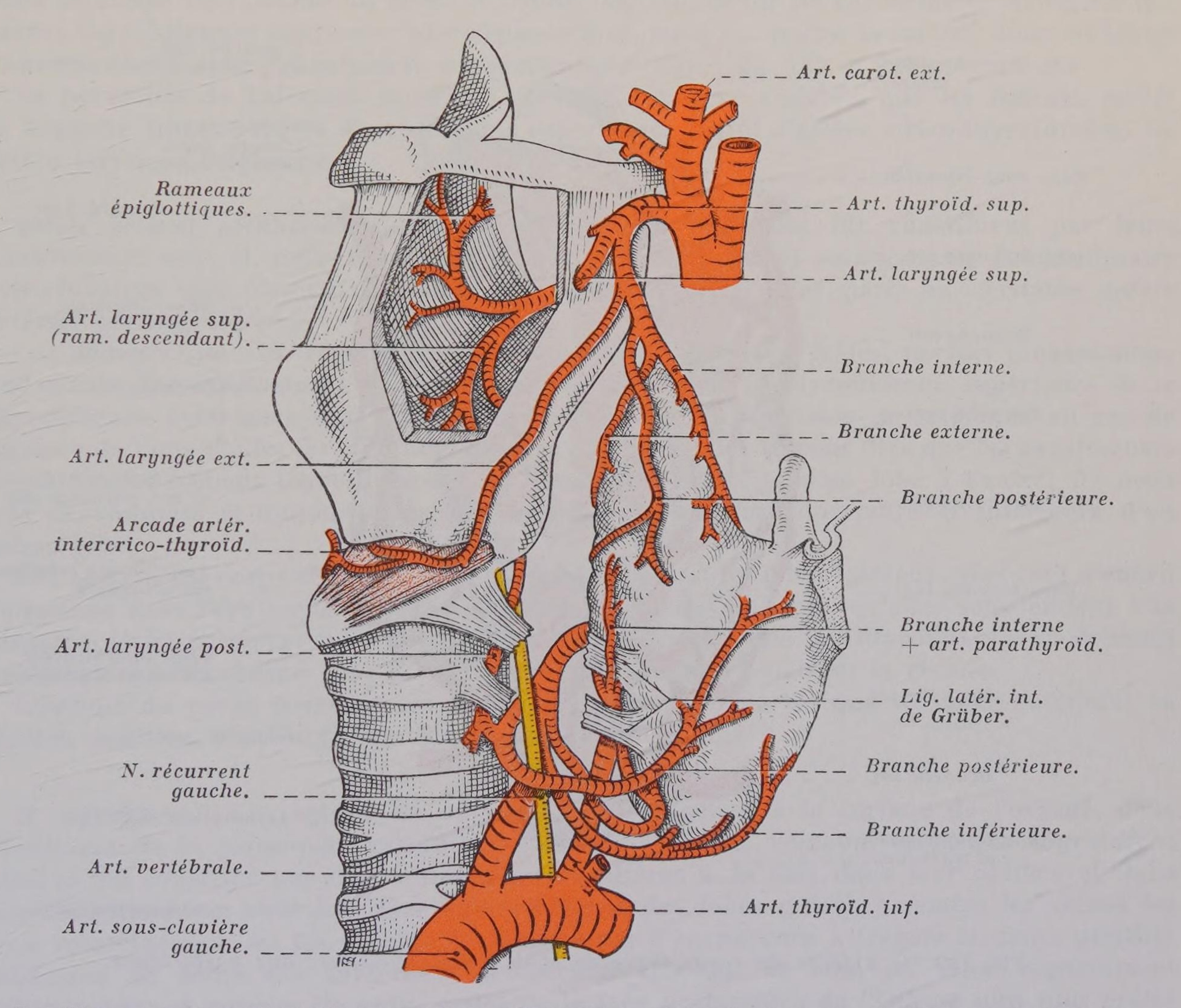

FIG. 719. — *Artères thyroïdiennes et vascularisation artérielle du corps thyroïde et du larynx, côté gauche* (d'après FARABEUF).

b) ***L'artère thyroïdienne inférieure*** naît de l'artère sous-clavière par l'intermédiaire du tronc thyro-bicervico-scapulaire de Farabeuf; profondément située dans la base du cou, elle se dirige tout d'abord presque verticalement; elle décrit une première crosse à convexité supérieure, un peu au-dessous du tubercule de Chassaignac; cette crosse la porte en dedans et l'oblige à passer entre le paquet vasculo-nerveux du cou (jugulaire interne, carotide primitive et pneumogastrique) en avant, et l'artère vertébrale en arrière; puis elle s'infléchit en sens inverse, décrit une deuxième crosse à convexité inférieure, qui la porte vers le pôle inférieur du lobe thyroïdien, où elle se termine à quelques millimètres de ce pôle, en se divisant en *trois* branches : inférieure, postérieure et interne (voy. : fig. 716 et 719).

La *branche inférieure,* généralement grêle, longe le bord inférieur de l'isthme et s'anastomose par inosculation avec une branche semblable venue de l'artère thyroïdienne inférieure du côté opposé, constituant ainsi l'*anastomose sous-isthmique.*

La *branche postérieure,* la plus volumineuse des trois, suit un trajet ascendant et chemine à la face postérieure du lobe latéral, où elle s'anastomose avec la branche postérieure descendante de la thyroïdienne supérieure homolatérale, en formant l'*anastomose longitudinale rétro-lobaire* ou *arcade marginale postérieure d'Halsted et Evans* (voy. : fig. 720).

La *branche interne,* comprise dans l'épaisseur du ligament latéral interne de Grüber,

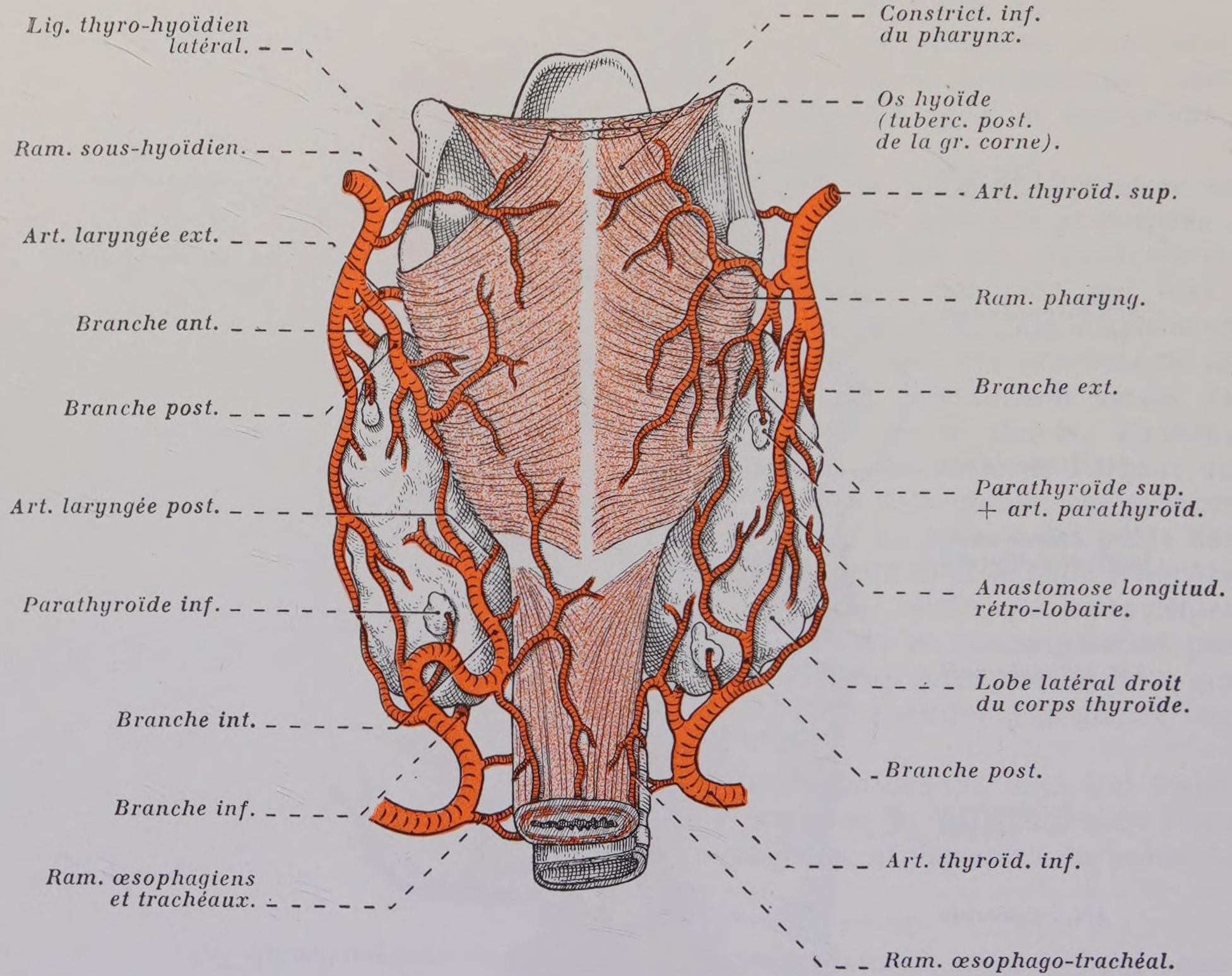

FIG. 720. — *Artères du corps thyroïde et des parathyroïdes; vue postérieure.*

glisse entre la face interne du lobe thyroïdien en dehors, la trachée et l'œsophage en dedans; elle se distribue à ces trois organes; fréquemment elle fournit l'*artère parathyroïdienne,* destinée à la parathyroïde inférieure (voy. : fig. 714) (voy. : *Artère thyroïdienne inférieure*; article : *Artère sous-clavière*).

La *zone* où les branches de division de l'artère thyroïdienne inférieure atteint le lobe latéral est toujours plus étendue que celle qui correspond à la thyroïdienne supérieure au pôle supérieur du lobe; rarement, l'abord s'effectue contre le pôle inférieur; dans la majorité des cas, les trois branches se jettent sur la moitié inférieure de la face postérieure du lobe latéral correspondant et, à ce niveau, elles sont situées entre le lobe latéral et le paquet vasculo-nerveux du cou compris dans sa gaine vasculaire; fréquemment une des branches (la postérieure le plus souvent) décrit une anse qui la porte dans le ligament latéral interne de Grüber; ce rapport important exige que, dans la thyroïdectomie totale,

chaque branche de division soit minutieusement liée l'une après l'autre, d'autant que ces branches contractent des rapports plus ou moins immédiats avec le nerf récurrent qu'il faut éviter de léser (voy. : *Nerfs récurrents*, tome IV).

c) ***L'artère thyroïdienne moyenne de Neubauer*** (1), quand elle existe, naît de la convexité de la crosse de l'aorte, parfois aussi du tronc artériel brachio-céphalique; elle représente le vestige de l'artère thymo-thyroïdienne du fœtus. Elle suit un trajet verticalement ascendant, en avant de la trachée et à quelques millimètres, avant d'atteindre le bord inférieur de l'isthme du corps thyroïde, au milieu du plexus veineux d'origine des veines thyroïdiennes médianes; elle s'épanouit en trois ou quatre branches, dont certaines s'anastomosent avec l'anastomose sous-isthmique (voy. : fig. 132 et 140).

La pyramide de Lalouette reçoit un ou deux rameaux artériels que lui fournit, tantôt la branche interne de la thyroïdienne supérieure, tantôt l'artère crico-thyroïdienne ou artère laryngée inférieure.

Cercle artériel périthyroïdien. — Les artères thyroïdiennes (2) constituent par leurs anastomoses sus- et sous-isthmiques, d'une part, et par les anastomoses longitudinales rétro-lobaires que forment les branches postérieures, d'autre part, un véritable *cercle artériel périthyroïdien.*

Les anastomoses sus- et sous-isthmiques sont généralement grêles, parfois inconstantes; par contre, les *anastomoses homolatérales* établies entre la thyroïdienne supérieure et la thyroïdienne inférieure sont suffisantes pour assurer la nutrition de la glande en cas de ligature de l'une d'elles (3) et, d'une manière plus générale, on peut dire que les anastomoses des artères du corps thyroïde sont : *a)* généralement grêles d'un lobe à l'autre; *b)* mais très développées et toujours importantes entre les parties supérieure et inférieure d'un même lobe.

Les artères du corps thyroïde, en abordant les pôles des lobes latéraux, sont tout d'abord comprises dans l'épaisseur de la lame vasculaire correspondante, qu'elles sous-tendent à la manière d'une palmure; puis elles se ramifient dans la gaine périthyroïdienne en donnant des branches flexueuses, d'où partent des artérioles qui pénètrent la glande.

L'isthme du corps thyroïde est beaucoup moins vascularisé que ses lobes latéraux; sa section médiane n'entraîne pas d'hémorragie appréciable.

II. **VEINES.** — Les veines du corps thyroïde forment à la surface de l'organe, dans l'épaisseur de la gaine périthyroïdienne, un riche plexus veineux, le *plexus thyroïdien*; celui-ci est constitué par des veines très irrégulières à la fois dans leur calibre et dans leurs anastomoses; c'est à la face antéro-externe des lobes qu'on rencontre les veines les plus volumineuses; on les observe facilement par transparence à travers la gaine périthyroïdienne au cours des interventions chirurgicales sur le cou, où elles apparaissent volumineuses et gorgées de sang; celles de la face postérieure de l'isthme sont plus grêles et forment un réseau très fin; la base de la pyramide de Lalouette est fréquemment entourée d'une boucle veineuse (voy. : fig. 721).

Les veines du corps thyroïde se déversent dans les veines thyroïdiennes supérieures, thyroïdiennes inférieures et thyroïdiennes moyennes, toutes tributaires de la veine jugulaire

---

(1) Anatomiste et chirurgien allemand (1741-1777), fut professeur d'Anatomie à l'Université d'Iéna.

(2) Articles à consulter : R. Grégoire : Circulation artérielle du corps thyroïde et des parathyroïdes. *Bulletin et Mémoires de la Société de Chirurgie*, 12 décembre 1931, n° 32, p. 1531.
Stewart : Circulation de la glande thyroïde chez l'homme. *Archives of Surgery*, décembre 1932, n° 6.

(3) Cependant, il faut toujours un certain temps pour que s'établisse physiologiquement la circulation collatérale de secours, ce qui explique l'action thérapeutique favorable, mais toute momentanée des ligatures atrophiantes.

interne; et dans les veines thyroïdiennes médianes, tributaires du tronc veineux brachio-céphalique gauche.

Parmi ces veines, seules les veines thyroïdiennes supérieures et la portion juxta-glandulaire des veines thyroïdiennes inférieures correspondent au trajet des artères homonymes; partout ailleurs, les veines n'accompagnent pas les artères du corps thyroïde (voy. : fig. 721).

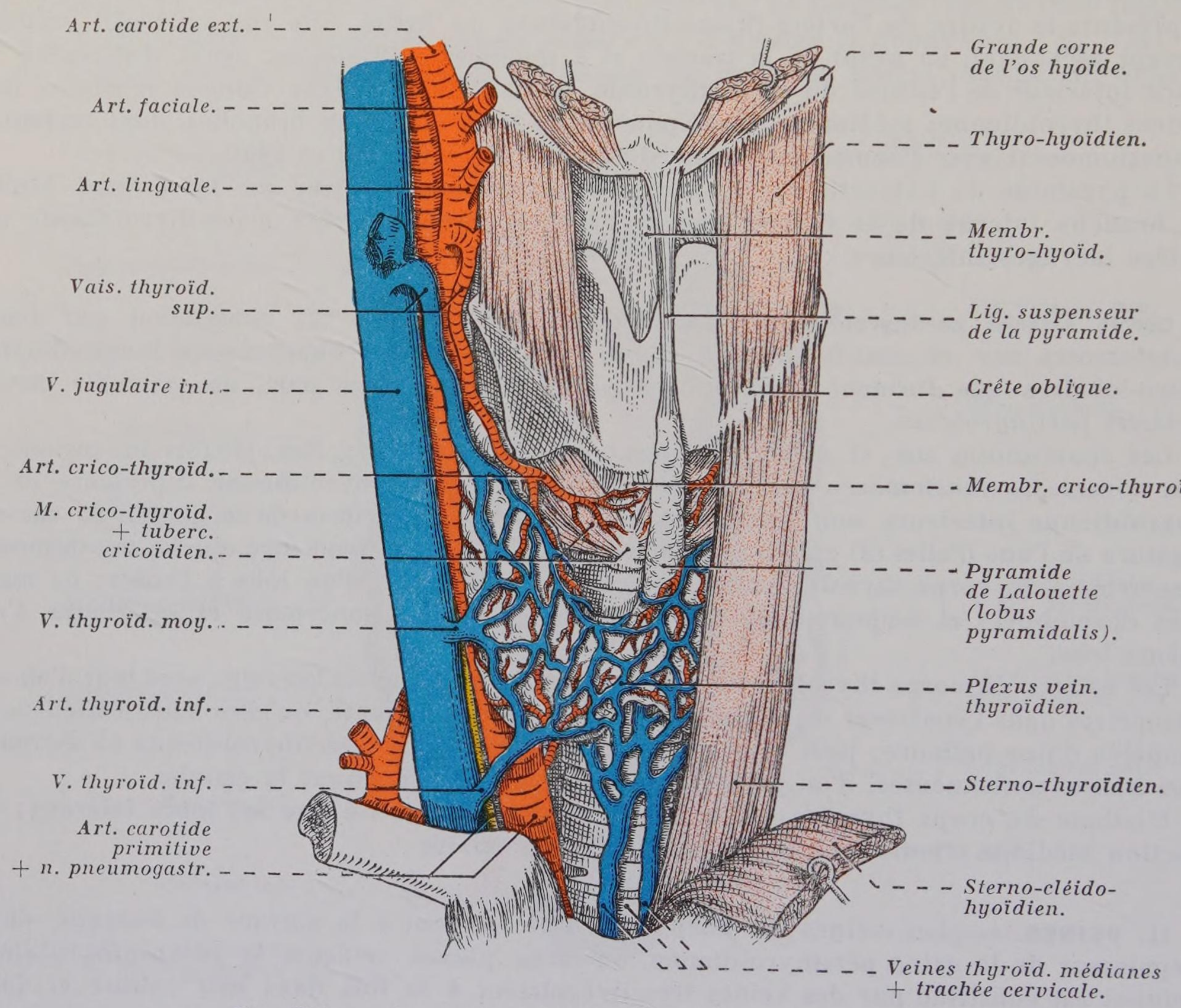

Fig. 721. — *Corps thyroïde, larynx et trachée cervicale, vaisseaux thyroïdiens; vue antérieure.*

La ***veine thyroïdienne supérieure*** se détache du pôle supérieur du lobe latéral; elle suit, à peu de chose près, le trajet de l'artère thyroïdienne supérieure, pour se jeter dans le tronc veineux thyro-linguo-facial, plus rarement directement dans la veine jugulaire interne.

La ***veine thyroïdienne inférieure*** émerge du pôle inférieur du lobe latéral ou immédiatement en arrière de ce pôle; elle abandonne très vite son artère homonyme pour se jeter dans la veine jugulaire interne; à son origine, elle est parfois au contact de la para-thyroïde inférieure (variété basse, type juxta-veineux).

Les veines thyroïdiennes supérieure et inférieure sont réunies l'une à l'autre homolatéralement; d'autre part, pour chaque veine, celles du côté droit sont réunies à celles du côté gauche par une anastomose transversale sus- et sous-isthmique, appelées *veines communicantes* (voy. : fig. 721).

La ***veine thyroïdienne moyenne*** se détache du bord externe et de la face postérieure du lobe latéral, généralement plus près du pôle inférieur que du pôle supérieur; son développement est en raison inverse de celui de la veine précédente, ces deux veines se suppléant mutuellement; très courte et parfois dédoublée, elle se jette à la face antérieure de la jugulaire interne (voy. : fig. 721).

Elle n'est accompagnée d'aucune artère.

Les ***veines thyroïdiennes médianes*** collectent le sang veineux du plexus sous-isthmique. Appliqué sur la face antérieure de la trachée, ce plexus veineux donne naissance à quatre ou cinq troncs veineux descendants et parallèles, anastomosés entre eux, auxquels font suite deux ou trois grosses veines : ce sont les *veines thyroïdiennes médianes* ou *veines jugulaires profondes antérieures de Tillaux* (1); elles se déversent sur le versant supérieur ou la face antérieure du tronc veineux brachio-céphalique gauche (voy. : fig. 715 et 721); assez souvent, un tronc collecteur latéral se déverse dans une des veines thyroïdiennes inférieures.

III. **LYMPHATIQUES.** — Les lymphatiques du corps thyroïde constituent à l'intérieur de la glande un réseau capillaire très fin, situé à la périphérie des vésicules thyroïdiennes, et appliqué contre la membrane propre *(réseau périfolliculaire)*; c'est vraisemblablement dans ce réseau que se déverse (tout au moins en partie) la substance colloïde mise en réserve dans les vésicules.

L'ensemble des réseaux périfolliculaires aboutit à la surface de la glande, où ils forment un réseau sous-capsulaire *(réseau périthyroïdien)* d'où partent les troncs collecteurs.

Les *troncs collecteurs lymphatiques* du corps thyroïde se distinguent, d'après leur situation et leur direction, en *médians* et *latéraux* (voy. : fig. 722).

a) Les ***troncs collecteurs médians*** se détachent des bords supérieur et inférieur de l'isthme, et de la partie adjacente des bords latéraux; ils se subdivisent en *supérieurs* ou *ascendants* et en *inférieurs* ou *descendants.*

α) Les *troncs supérieurs* ou *ascendants* sont en général au nombre de *trois* ou *quatre*; très courts, ils cheminent dans l'épaisseur du ligament médian de Grüber, ils se jettent dans le *ganglion prélaryngé de Poirier* ou *ganglion cricoïdien* (Rouvière), situé dans l'angle d'écartement des deux muscles crico-thyroïdiens, en avant de la membrane crico-thyroïdienne *(V prélaryngé)* (voy. : fig. 722).

Assez souvent, un tronc collecteur détaché du bord antérieur du lobe latéral chemine obliquement contre la face antéro-externe du cartilage thyroïde, au ras de la crête oblique, entre les insertions du sterno-thyroïdien et celles du thyro-hyoïdien pour se rendre à un ganglion de la chaîne jugulaire interne, situé au voisinage de l'abouchement du tronc veineux thyro-linguo-facial (voy. : fig. 722).

β) Les *troncs inférieurs* ou *descendants,* au nombre de *deux* ou *trois,* suivent le trajet des veines thyroïdiennes médianes; ils sont compris dans l'épaisseur de leur lame vasculaire; ils se déversent dans les ganglions prétrachéaux qui ne constituent qu'un relais, et de là dans les ganglions des chaînes récurrentielles droite et gauche; parfois un des troncs collecteurs se continue plus bas, il croise la face antérieure du tronc artériel brachio-céphalique pour se jeter dans un ganglion situé dans l'angle de convergence des deux troncs veineux brachio-céphaliques *(ganglion de l'angle innominé),* ou sur la face antérieure de l'origine de la veine cave supérieure *(ganglion de Bartels)*; parfois aussi un des troncs collecteurs est interrompu par un ou deux petits ganglions situés en avant de l'isthme, près de son bord inférieur *(ganglion pré-isthmique)* (voy. : fig. 722).

---

(1) Anatomiste et chirurgien français (1834-1904), fut professeur de clinique chirurgicale à la Faculté de Médecine de Paris et membre de l'Académie de Médecine.

Accessoirement, un des troncs collecteurs médians à trajet descendant aboutit à un ganglion de la chaîne jugulaire antérieure (Rouvière).

Parmi les ganglions appartenant aux chaînes récurrentielles (groupes latéro-trachéaux), il n'est pas rare d'observer au voisinage du lobe latéral un ou deux nodules ganglionnaires, immédiatement sous-jacents au pôle inférieur du lobe; rattachés à ce pôle par de courts vaisseaux lymphatiques, ils peuvent de prime abord en imposer pour une parathyroïde; toutefois, avec quelque attention, la confusion entre les deux organes apparaît difficile, étant donnée la différence de leur coloration.

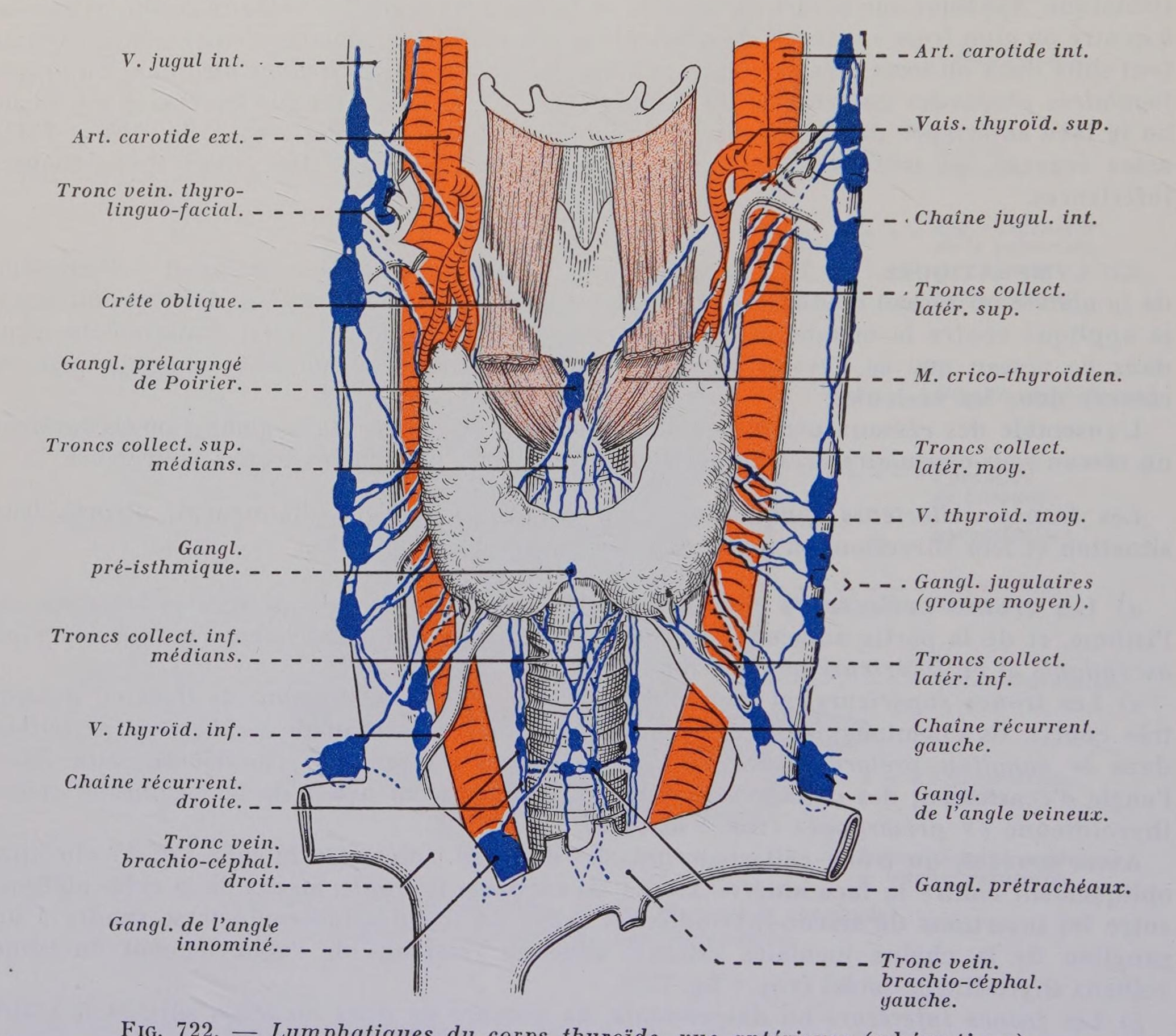

Fig. 722. — *Lymphatiques du corps thyroïde, vue antérieure* (schématique).

b) Les ***troncs collecteurs latéraux*** émergent des faces postérieures, des bords postéro-externes et des pôles des lobes latéraux : α) les *supérieurs*, au nombre de *deux* ou *trois* de chaque côté, se détachent du pôle supérieur du lobe latéral; ils suivent les vaisseaux thyroïdiens supérieurs, compris dans leurs lames vasculaires, et se jettent dans les ganglions de la chaîne jugulaire interne, au voisinage de l'abouchement du tronc veineux thyro-linguo-facial; la plupart de ces troncs collecteurs croisent obliquement la face antérieure de la partie terminale de la carotide primitive ou la bifurcation carotidienne; β) les *inférieurs* quittent le corps thyroïde au voisinage du pôle inférieur du lobe thyroïdien: ils suivent le trajet des veines thyroïdiennes et sont compris dans l'épaisseur de la lame vasculaire thyroïdienne inférieure; ils se jettent dans les ganglions inférieurs de la chaîne

jugulaire interne, parfois aussi dans un des ganglions du groupe de l'angle veineux de Pirogoff; la plupart de ces collecteurs lymphatiques croisent la face postérieure de la carotide primitive; γ) les *moyens,* au nombre de *trois* ou *quatre,* se détachent de la partie moyenne du lobe latéral; logés dans la lame vasculaire thyroïdienne latérale, ils offrent une disposition superposée; ils suivent un trajet sensiblement parallèle à la veine thyroïdienne moyenne, les uns passent en avant de l'artère carotide primitive, les autres en arrière; très courts, ils se jettent dans les ganglions jugulaires (groupe moyen) (voy. : fig. 722).

En résumé, les lymphatiques du corps thyroïde se déversent dans les ganglions : prélaryngé, prétrachéaux, rétro-sternaux et jugulaires internes.

Pédicules vasculaires du corps thyroïde. — Les pédicules vasculaires du corps thyroïde sont au nombre de *sept,* à savoir : a) *quatre principaux,* qui sont les *pédicules polaires* en rapport avec les pôles des lobes latéraux; ils se distinguent en *supérieurs* et *inférieurs,* et comprennent les vaisseaux thyroïdiens de même nom; le pédicule inférieur présente des rapports importants avec le *nerf récurrent,* et dans la thyroïdectomie, la ligature de ce pédicule doit être effectuée en évitant à coup sûr ce dernier; b) et *trois accessoires,* qui sont : *deux latéraux,* uniquement veineux, correspondant aux veines thyroïdiennes moyennes, et un *inférieur* ou *sous-isthmique* correspondant aux veines thyroïdiennes médianes et à l'artère thyroïdienne moyenne de Neubauer, lorsqu'elle existe.

De l'exposé précédent, nous pouvons conclure que toute la chirurgie du corps thyroïde est dominée par *trois* faits anatomiques importants, qui sont : *a)* la présence d'un *plan de clivage* entre la capsule de la glande et la gaine périthyroïdienne; cette dernière contenant les vaisseaux et les nerfs de l'organe et les parathyroïdes; *b)* sa *distribution vasculaire* par *pédicules isolés*; *c)* enfin, et surtout, par les *rapports que les nerfs récurrents contractent avec les vaisseaux du corps thyroïde* (1) et, plus spécialement, avec les vaisseaux thyroïdiens inférieurs.

IV. **NERFS.** — Les nerfs du corps thyroïde ont été bien étudiés par Bölönyi (2) et par Latarjet et Alamartine; ils proviennent : *a)* du *sympathique cervical* par l'intermédiaire des ganglions cervicaux supérieurs et moyens et des nerfs cardiaques; très souvent chaque lobe reçoit *deux nerfs* importants venus de la chaîne sympathique cervicale; l'un, relativement long, dit *nerf thyroïdien supérieur,* se détache du ganglion cervical moyen, mais parfois aussi du pôle inférieur du ganglion cervical supérieur ou du nerf cardiaque supérieur; l'autre, plus court, mais souvent plus volumineux que le précédent, provient du ganglion cervical inférieur ou de la partie de la chaîne sympathique comprise entre ce ganglion et le ganglion cervical moyen : c'est le *nerf thyroïdien inférieur* (Bölönyi); *b)* et des *nerfs pneumogastriques* par les nerfs laryngés supérieurs et inférieurs.

Ce sont des filets très grêles qui abordent la glande, les uns directement en suivant un trajet indépendant des artères, les autres avec les pédicules des pôles en suivant les artères de la glande.

Les nerfs du corps thyroïde sont des *nerfs sécrétoires* et *vaso-moteurs.*

***

CONSTITUTION ANATOMIQUE. — Chez l'adulte normal, le corps thyroïde est constitué : 1° par la juxtaposition d'un grand nombre de vésicules, plus ou moins volumineuses, appelées *vésicules thyroïdiennes*; 2° d'un stroma conjonctivo-vasculaire qui s'interpose entre ces vésicules; 3° et d'une *capsule propre,* de nature conjonctive, qui entoure la glande : c'est la *capsule thyroïdienne.*

---

(1) Article à consulter : L. Rogers : Les artères thyroïdiennes et leur importance chirurgicale *Journal of Anatomy,* 1929, p. 50.

(2) Article à consulter : F. Bölönyi : De la topographie des nerfs du corps thyroïde. *Acta anatomica,* 1948, p. 306.

La *capsule propre (gaine interne de Corning)* est bien différente de la gaine périthyroïdienne *(gaine externe de Corning)* de nature conjonctivo-vasculaire et à laquelle cependant elle adhère faiblement; toutefois, en certains points du corps thyroïde, il est possible de les séparer l'une de l'autre par injection ou insufflation, grâce à la présence d'un espace de clivage dit *espace thyroïdien* (Cunéo, Lorin).

La *capsule propre* est une véritable condensation fibreuse autour de la glande, mince, non homogène, dont l'épaisseur, partant la résistance, varie suivant les points envisagés; elle est généralement très mince et particulièrement fragile à la face antérieure des lobes latéraux, plus épaisse à la face postérieure; elle ne peut être comparée à la capsule propre du rein, ni à la capsule de Glisson du foie, car elle n'a rien de l'homogénéité de ces dernières; de plus, elle ne se sépare pas du parenchyme glandulaire avec l'aisance de la capsule propre du rein, elle adhère en effet à la glande et son clivage de celle-ci est impossible; le véritable « *plan de clivage* » périthyroïdien, celui que l'on utilise chirurgicalement dans la thyroïdectomie, est compris entre la capsule propre et la gaine périthyroïdienne; son existence est conditionnée par la mobilité que prend le corps thyroïde, solidaire de l'appareil laryngo-trachéal au cours des mouvements de déglutition.

La *capsule thyroïdienne* envoie à l'intérieur du parenchyme glandulaire des prolongements en forme de cloisons (conjonctives et vasculaires) qui séparent les vésicules entre elles, et dans lesquelles cheminent les nombreux vaisseaux (et plus spécialement le réseau lymphatique périfolliculaire) et les nerfs de la glande.

Dans ces cloisons, on rencontre par endroits des *amas cellulaires* résiduels capables de sécréter : ce sont les *amas de Wölffler* ou *cellules de Webber*, que l'on considère actuellement comme des vestiges embryonnaires représentant les éléments des cordons cellulaires non évolués en vésicules; ils représentent donc de véritables *amas épithéliaux de réserve.*

Vésicules thyroïdiennes. — Les *vésicules thyroïdiennes* sont tantôt arrondies ou ovoïdes, tantôt aplaties et déformées par pression réciproque; leurs dimensions varient entre 40 et 200 μ.

Elles sont constituées par une coque périphérique, épithéliale, formée d'une seule assise de cellules cubiques, implantées extérieurement sur une basale, et d'une cavité centrale remplie d'une substance homogène, épaisse, translucide, très riche en iode, appelée *substance colloïde* ou, plus simplement, *colloïde* (pour plus de détails, voyez les *Traités d'Histologie*).

*
**

THYROÏDES ACCESSOIRES. — Les *thyroïdes accessoires*, ou *thyroïdes aberrantes*, sont représentées par de petites masses glandulaires de même structure que le corps thyroïde; leur volume et leur aspect sont des plus variables. Elles sont généralement situées sur la ligne médiane ou près de la ligne médiane; les unes sont rapprochées du corps thyroïde auquel elles sont reliées par un petit pédicule conjonctivo-vasculaire, les autres en sont éloignées et absolument indépendantes de la glande (voy. : fig. 723).

Classification. — Les thyroïdes aberrantes peuvent s'observer en un point quelconque des territoires dérivés des arcs branchiaux et, d'après leur situation, on les classe en *thyroïdes accessoires médianes* ou *paramédianes* et en *thyroïdes accessoires latérales*: *a)* les premières dérivent du *tractus thyréo-glosse de His*, et dans ce groupe rentrent de haut en bas les *thyroïdes accessoires sus-hyoïdiennes, pré-hyoïdiennes* et *sous-hyoïdiennes* ou *prélaryngées*; *b)* les secondes, très rares, mais plus fréquentes chez la femme que chez l'homme, siègent au-dessous de l'os hyoïde entre la face profonde du sterno-cléido-mastoïdien, l'axe viscéral du cou et le paquet vasculo-nerveux jugulo-carotidien; situées le plus souvent contre les parties latérales de la trachée et de l'œsophage, elles représentent les groupes des *thyroïdes accessoires péri-* ou *rétro-trachéo-œsophagiennes.*

Description et situation. — 1° La THYROÏDE ACCESSOIRE SUS-HYOÏDIENNE, OU GLANDE SUS-HYOÏDIENNE DE ZUCKERKANDL, est assez fréquente; de la grosseur d'un grain de blé, elle est immédiatement située au-dessus du corps de l'os hyoïde, dans l'interstice compris entre les muscles génio-hyoïdiens (région sus-hyoïdienne médiane).

2° Les THYROÏDES ACCESSOIRES PRÉ-HYOÏDIENNES, plus rares que la précédente, sont toujours très petites et souvent multiples; elles sont situées en avant du corps de l'os hyoïde.

3° Les THYROÏDES ACCESSOIRES SOUS-HYOÏDIENNES OU PRÉLARYNGÉES sont assez fréquentes; elles sont situées, soit en avant de la membrane thyro-hyoïdienne, soit en avant du cartilage thyroïde; le plus souvent paramédianes gauches, elles remplacent la pyramide de Lalouette dont elles représentent une fragmentation de sa partie supérieure; elles possèdent un pédicule vasculaire qui les rattache aux vaisseaux laryngés supérieurs ou inférieurs (voy. : fig. 723).

4° Les THYROÏDES ACCESSOIRES PÉRI- OU RÉTRO-TRACHÉO-ŒSOPHAGIENNES sont très rares; lorsqu'elles existent, elles sont juxta-médianes et se placent, au voisinage de l'œsophage et de la trachée, soit au cou, soit parfois dans le médiastin.

Les thyroïdes accessoires sont susceptibles de donner naissance à des *goitres aberrants* (1).

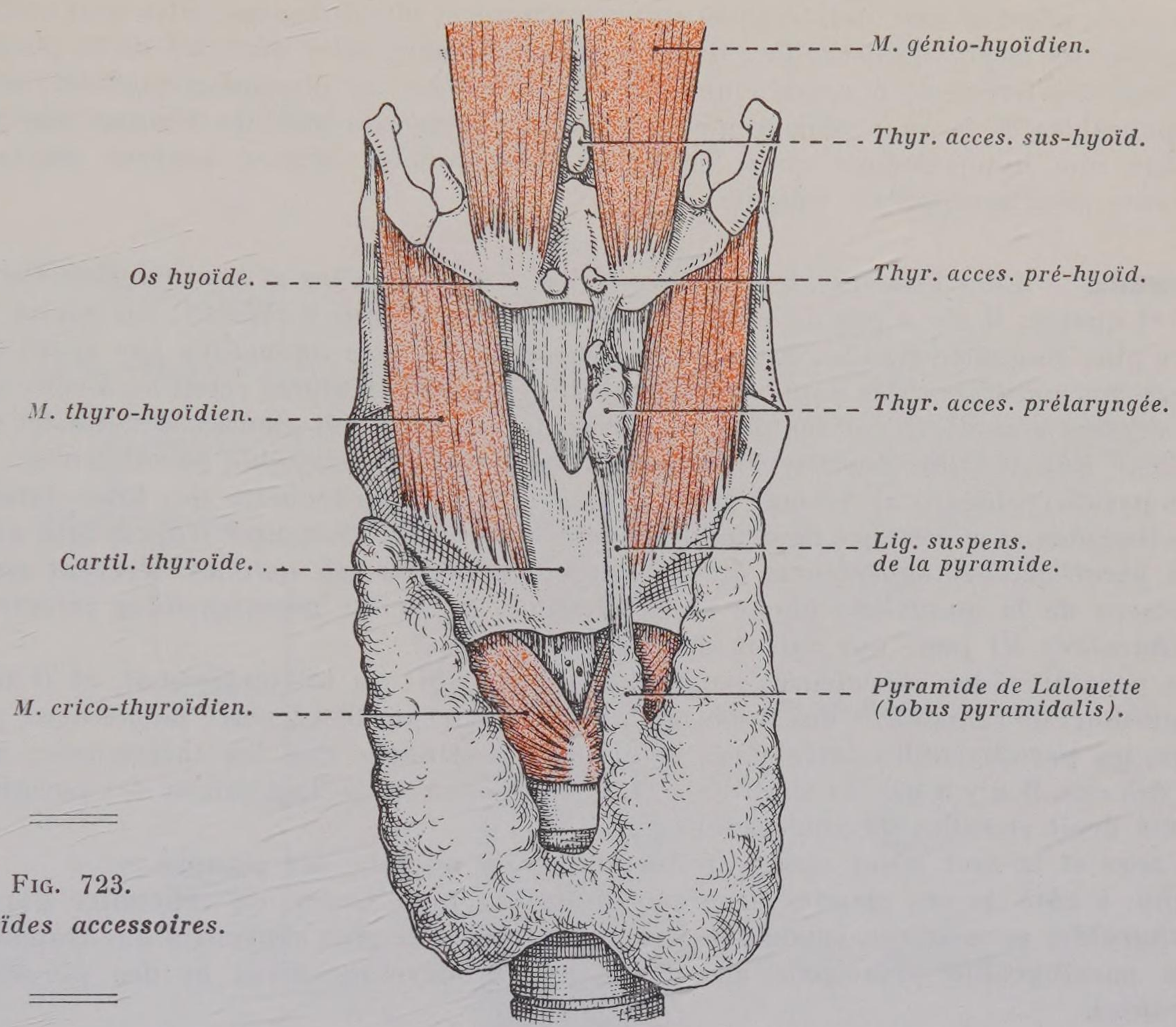

FIG. 723.
Thyroïdes accessoires.

PARATHYROÏDES

Les *parathyroïdes* ou *glandes parathyroïdiennes* ont été décrites pour la première fois par Sandström (2) en 1880, qui les avait désignées sous le nom de *glandula parathyroïdea* (leur existence avait été entrevue par Rémak dès 1858); par la suite, elles ont été plus spécialement étudiées par Cunéo et Blondin, Lorin, Chifoliau et Ameline, Braine et Rivoire, Welti et Jung, Salmon, Dor et Grisoli, et récemment par J. Gambarelli (3) chez l'enfant.

---

(1) Articles à consulter : VENOT, PARCELIER et BOUNIN : Les thyroïdes aberrantes latérales et leurs tumeurs. *Revue de Chirurgie*, 1923, n° 6, p. 393.
F. ULRICH : Thyroïde linguale. *Annals of Surgery*, août 1932, n° 4, p. 503.
E. LAWTON : Glandes thyroïdes latérales aberrantes. *Surgery, Gynecology and Obstetrics*, mars 1933, n° 3, p. 606.
A. LAZARUS et A. ROSENTHAL : Glandes thyroïdes aberrantes latérales. *Annals of Surgery*, décembre 1933, p. 1023.

(2) Médecin et histologiste suédois (1852-1889), fut professeur à l'Université d'Upsal.

(3) J. GAMBARELLI : Recherches anatomiques sur les parathyroïdes de l'enfant. *Thèse de Marseille*, 1952.

Ce sont de petites glandes à sécrétion interne accolées aux lobes latéraux du corps thyroïde, d'où la grande importance qu'elles prennent dans la chirurgie de cet organe; le chirurgien restant constamment dans l'obligation d'identifier une parathyroïde au cours d'une thyroïdectomie.

Du triple point de vue histologique, embryologique et physiologique, elles sont entièrement différentes de la glande thyroïde : *a)* embryologiquement, elles dérivent de la poche endodermique des troisième et quatrième fentes branchiales; *b)* physiologiquement, elles sont indispensables à la vie; elles règlent le métabolisme des sels de chaux; leur ablation entraîne une hypocalcémie considérable et des troubles graves souvent mortels, dits accidents parathyréoprives (tétanie).

NOMBRE. — Chez l'homme, les parathyroïdes sont constantes et leur nombre varie entre deux et quatre; il n'y a pas de sujet à « *parathyroïde unique* » (Welti); sur aucun sujet on trouve plus de quatre glandes et moins de deux (Grisoli); les *anomalies par excès* (plus de quatre) des parathyroïdes sont exceptionnelles et les publications relatives à cette question sont sujettes à caution, car les glandes observées sont soit des glandes dédoublées (glandes lobulées), soit des îlots parathyroïdiens, mais non pas une véritable parathyroïde.

Les parathyroïdes sont normalement situées à la face postérieure des lobes latéraux du corps thyroïde et au nombre de *deux* de chaque côté; on les distingue d'après leur situation: *a)* en *parathyroïdes supérieures* ou *parathyroïdes IV,* du fait qu'elles dérivent embryologiquement de la quatrième poche endodermique; *b)* et en *parathyroïdes inférieures* ou *parathyroïdes III* pour une raison analogue (1).

Les parathyroïdes supérieures peuvent manquer uni- ou bilatéralement, et il n'est pas exceptionnel de rencontrer des sujets qui ne possèdent que trois, voire même deux parathyroïdes, les parathyroïdes inférieures étant plus constantes que les inférieures; dans un tiers des cas, il n'y a pas de similitude entre le nombre et la disposition des parathyroïdes du côté droit et celles du côté gauche.

Le *sexe* et la *race* n'ont aucune influence sur le nombre des glandes.

Enfin, à côté de ces glandes dites *parathyroïdes principales,* on rencontre parfois des *parathyroïdes accessoires,* surnuméraires, qui résultent le plus souvent d'une fragmentation de la parathyroïde principale au cours de son développement et des *parathyroïdes aberrantes.*

SITUATION ET TOPOGRAPHIE. — La *situation* des parathyroïdes par rapport au corps thyroïde, et plus spécialement leur situation *en hauteur* par rapport au lobe thyroïdien correspondant, est des plus variables; anatomistes et chirurgiens connaissent la fréquence et l'importance de ces *variations de situation.*

S'il est classique de distinguer des parathyroïdes supérieures et inférieures, il est toutefois plus logique de considérer, suivant la position qu'occupent ces glandes par rapport aux pôles de chaque lobe du corps thyroïde, des *variétés basses, hautes* et *intermédiaires* ou *moyennes*; mais, quoi qu'il en soit, ces variétés sont toutes *rétro-lobaires* (voy. : fig. 724 et 726).

1° La ***variété basse*** intéresse exclusivement la parathyroïde inférieure; celle-ci est placée à la face postérieure du pôle inférieur du corps thyroïde ou au niveau du tiers inférieur du lobe, et généralement très près de son bord postéro-interne, à 10 ou 12 millimètres

---

(1) Articles à consulter : Geis : The parathyroïd glands. *Annals of Surgery,* avril 1908, n° 4.
W. Heinbach : Le nombre et le siège des parathyroïdes chez l'homme. *Anatomical Record,* 25 octobre 1933, p. 251.
Lewis, Ridgeway et Trimble : Les glandes parathyroïdes. *Deutsche Zeitschrift für Chirurgie,* 5 février 1934.
Cuttbertson et Mackey : Les glandes parathyroïdes. *The Glasgow medical Journal,* mai 1935, n° 5.

environ du bord correspondant de l'œsophage, et toujours sur un plan antérieur à cet organe.

Suivant les rapports que cette variété affecte avec les vaisseaux du corps thyroïde, nous distinguerons deux types : l'un *juxta-artériel* et l'autre *juxta-veineux*.

a) Dans le TYPE JUXTA-ARTÉRIEL, qui est le plus fréquent de tous (50 % des cas), la parathyroïde est située très bas, au voisinage de la division de l'artère thyroïdienne inférieure, parfois même au contact direct d'une de ses branches de division, voire même accrochée

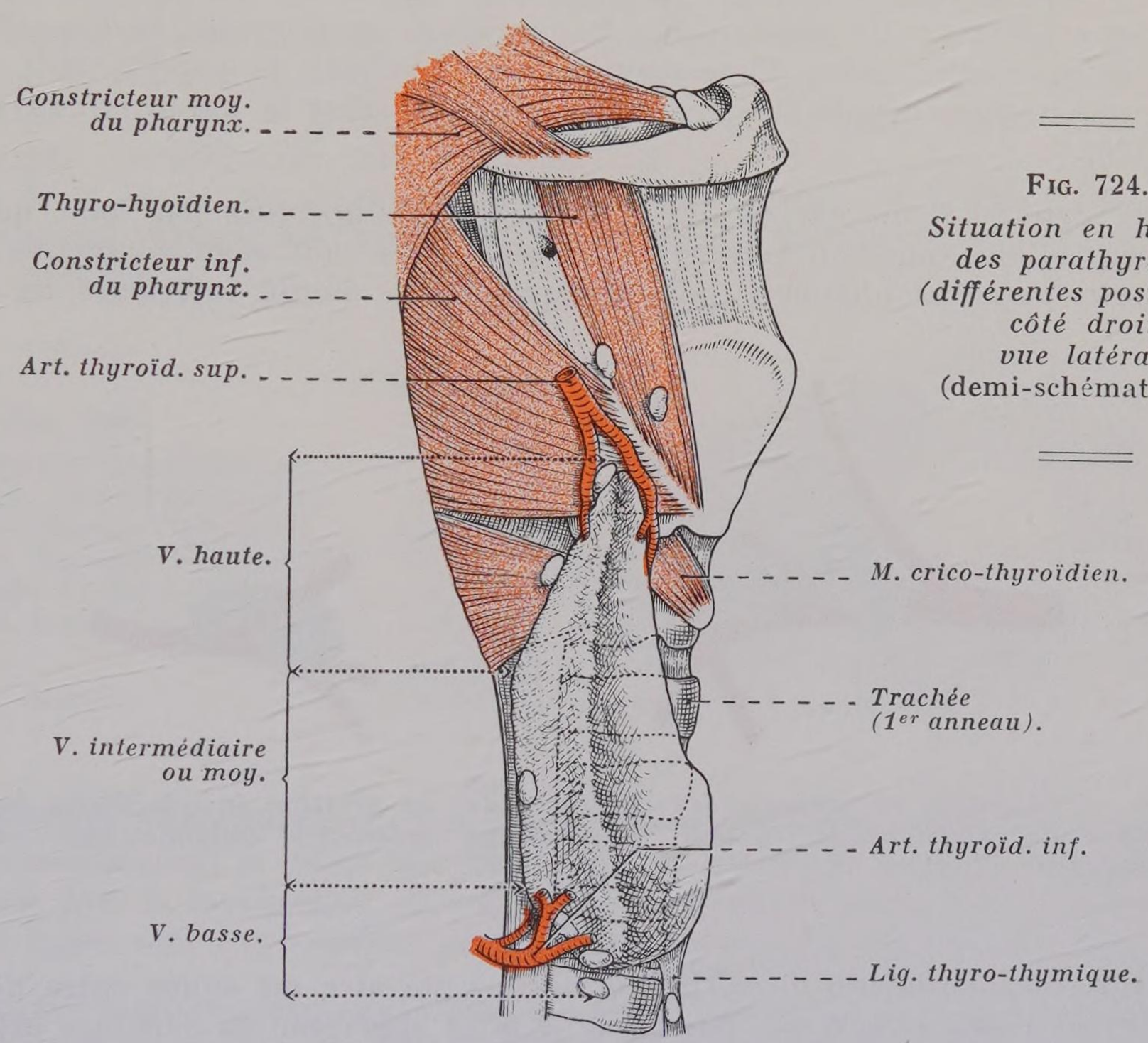

FIG. 724.
Situation en hauteur des parathyroïdes (différentes positions); côté droit, vue latérale (demi-schématique).

dans une fourche artérielle (voy. : fig. 725), dans ce cas, elle est généralement placée à 10 ou 15 millimètres au-dessus du pôle inférieur du lobe thyroïdien, et presque toujours préartérielle (voy. : fig. 716).

b) Dans le TYPE JUXTA-VEINEUX, la parathyroïde est encore plus bas située; elle est placée au contact du pôle inférieur du lobe thyroïdien, et au voisinage de l'émergence des veines thyroïdiennes inférieures, soit légèrement au-dessus de cette émergence, soit le plus souvent, un peu en arrière, parfois même à distance du pôle inférieur et au-dessous de lui.

2° La ***variété haute*** intéresse plus spécialement la parathyroïde supérieure, où la glande occupe le tiers supérieur de la face postérieure du lobe thyroïdien. Dans cette variété, rare du reste, il est exceptionnel que la parathyroïde supérieure soit au contact de la division de l'artère thyroïdienne supérieure; le plus souvent elle est située au contact de l'anastomose rétro-lobaire, tantôt en dedans, tantôt en dehors d'elle et, très près du segment supérieur du bord postéro-interne du lobe thyroïdien, immédiatement au-dessous du bord inférieur du constricteur inférieur du pharynx (voy. : fig. 724 et 729).

3° La ***variété intermédiaire*** ou ***moyenne*** est relativement fréquente (50 % des cas); elle peut intéresser aussi bien la parathyroïde inférieure que la parathyroïde supérieure; parfois même, et simultanément des deux côtés, les parathyroïdes peuvent occuper cette position intermédiaire.

Dans cette variété, la glande est généralement située à la partie moyenne *(tiers moyen)* de la face postérieure du lobe thyroïdien et très près de son bord postéro-interne, au niveau de l'angle que forment les segments moyen et inférieur de ce bord; parfois aussi, l'une des glandes peut être en position intertrachéo-thyroïdienne.

Assez fréquemment, on rencontre *les parathyroïdes inférieures en position basse* et *les parathyroïdes supérieures en position* dite *intermédiaire* ou *moyenne*; la disposition symétrique est exceptionnelle; enfin, d'une manière plus générale, la parathyroïde inférieure est souvent plus rapprochée de la ligne médiane que ne l'est la parathyroïde supérieure (voy. : fig. 720).

En résumé, dans 80 % des cas, on rencontre *deux parathyroïdes* par lobe, qui sont en position intermédiaire (position moyenne) ou basse; elles sont alors comprises dans une zone dite « *aire parathyroïdienne* », qui correspond à la moitié inférieure ou aux deux



Fig. 725. — *Situation et rapports des parathyroïdes en position intermédiaire avec les branches de division de l'artère thyroïdienne inférieure* (schématique) (d'après J. Grisoli).

tiers inférieurs du lobe latéral du corps thyroïde; cette aire est située entre *deux lignes horizontales* : *a)* l'une, *supérieure,* passe par le bord supérieur du cartilage cricoïde (1); *b)* l'autre, *inférieure,* rase le pôle inférieur du corps thyroïde et passe par le cinquième anneau de la trachée. Ces types de glandes représentent les vraies *parathyroïdes chirurgicales* et on les rencontre soit au niveau, soit au-dessous des branches de la thyroïdienne inférieure (Salmon et Dor).

Les **parathyroïdes basses** sont généralement situées à 25 ou 30 millimètres au-dessous du cartilage cricoïde, soit environ au niveau du cinquième anneau de la trachée.

Les **parathyroïdes hautes** se placent à 5 millimètres environ au-dessus du bord supérieur du cartilage cricoïde, à la hauteur de la membrane crico-thyroïdienne.

Les **parathyroïdes intermédiaires** ou **moyennes** sont situées à environ 5 millimètres au-dessous du cartilage cricoïde, soit à la hauteur du premier ligament interannulaire et, si le corps thyroïde est très petit, au niveau du bord inférieur du cartilage cricoïde (Salmon et Dor).

---

(1) Le cartilage cricoïde a été considéré par certains chirurgiens comme un repère important dans la découverte des parathyroïdes.

Les meilleurs repères pour établir la position des parathyroïdes sont : *a)* le bord postéro-interne du corps thyroïde (lobe), avec ses trois segments et ses deux angles (voy.: *Corps thyroïde*); *b)* et les pôles, avec leurs pédicules vasculaires (voy. : fig. 724).

Chez l'enfant où le lobe thyroïdien est généralement globuleux, plus tassé que chez l'adulte, avec un seul angle au niveau de son bord postéro-interne, on distingue par rapport à chaque lobe : *a)* une parathyroïde en *position moyenne,* qui est presque toujours la *parathyroïde supérieure*; elle est située au voisinage de l'angle; *b)* et une parathyroïde en *position basse,* qui représente la *parathyroïde inférieure* (variété sous-polaire) (voy. : *Parathyroïdes aberrantes*); elle est le plus souvent globuleuse (sphérique ou discoïdale), située tantôt au contact du pôle inférieur du lobe et toujours au-dessous de l'artère thyroïdienne inférieure ou de ses branches de division *(parathyroïde juxta-polaire)*; tantôt à distance du pôle, entre ce dernier et la corne supérieure du thymus dans l'épaisseur du *ligament thyro-thymique (parathyroïde interthyro-thymique* ou *intra-ligamentaire)*; plus rarement, au contact de la corne thymique *(parathyroïde parathymique de Weller)*; quelle que soit leur situation par rapport au *thymus,* les parathyroïdes sont toujours situées en dehors de la loge thymique.

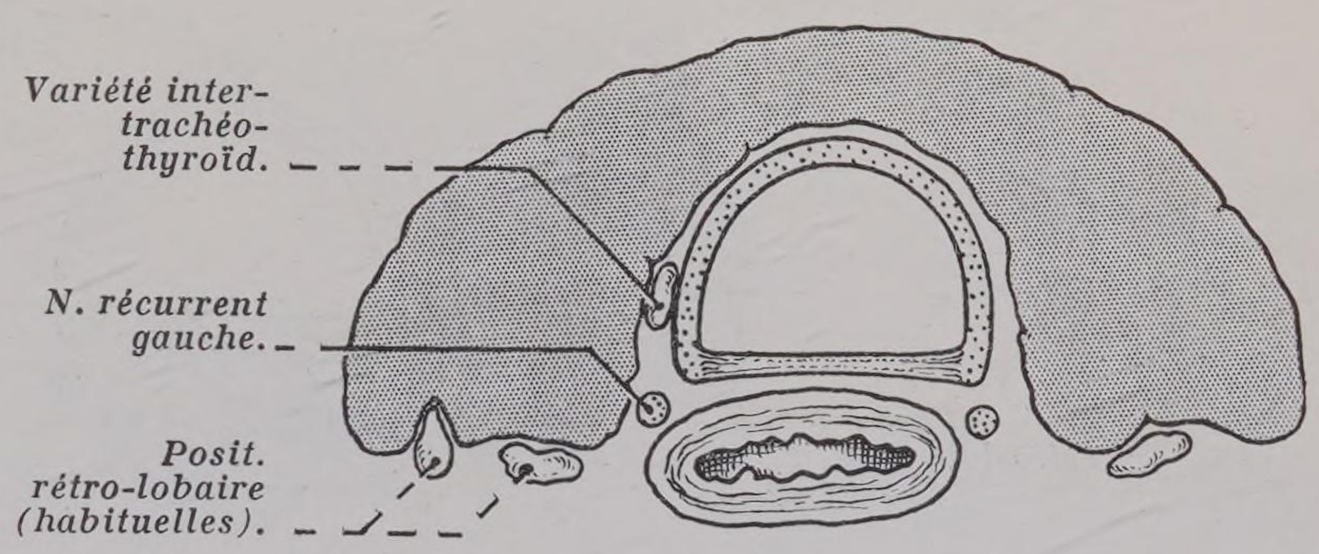

Fig. 726.
Situation des parathyroïdes, sur une coupe transversale passant par l'isthme du corps thyroïde ; segment inférieur de la coupe (schématique) (d'après J. Dor et J. Grisoli).

Parathyroïdes aberrantes. — Les *parathyroïdes aberrantes* sont des glandes dont le volume est sensiblement le même que celui d'une parathyroïde normale en position rétro-lobaire, mais dont la localisation est anormale ou plutôt atypique dans la région thyroïdienne. Ces types sont extrêmement rares; nous en distinguerons *cinq variétés,* qui sont :

1° La variété intertrachéo-thyroïdienne (parathyroïde atypique axiale de Valkanyi), comprise entre la face interne du lobe thyroïdien et la trachée (voy. : fig. 726 et 727).

2° La variété sous-isthmique ou prétrachéale, où la glande est située au-dessous de l'isthme du corps thyroïde et devant la trachée; elle est comprise dans l'épaisseur de la lame vasculaire thyroïdienne médiane (voy. : fig. 727).

3° La variété sous-polaire, située au-dessous du pôle inférieur du corps thyroïde et assez loin de ce pôle (12 à 15 millimètres). Dans cette variété, la parathyroïde est comprise dans l'épaisseur de la lame vasculaire thyroïdienne inférieure, et souvent au contact de l'artère thyroïdienne inférieure dont la division est basse dans ce cas.

4° La variété juxta-récurrentielle, où la glande est située au-dessous et en dedans du pôle inférieur du lobe thyroïdien, soit au contact du nerf récurrent, soit à courte distance de ce dernier, tantôt en avant *(variété pré-récurrentielle)*, tantôt en arrière *(variété rétro-récurrentielle)* (voy. : fig. 726 et 727).

5° Et la variété externe, exceptionnelle, dans laquelle la glande est placée sur la face antéro-externe du muscle sterno-thyroïdien *(variété prémusculaire)*, au niveau du pôle inférieur du lobe latéral (Dor et Grisoli); parfois même contre le bord postéro-externe de ce muscle (voy. : fig. 727).

FORME ET CONFIGURATION EXTÉRIEURE. — La morphologie (1) des parathyroïdes est très variable suivant les sujets; il n'existe pas une « *parathyroïde type* », mais des « *types de parathyroïdes* » et avec Dor et Grisoli, qui ont étudié spécialement la *forme* des parathyroïdes, nous distinguerons plusieurs *types morphologiques* à ces glandes; d'autre part, nous décrirons tout d'abord : *a)* les principaux *caractères morphologiques généraux* des parathyroïdes; *b)* puis les formes multiples observées parmi ces glandes *(types morphologiques)*.

*1° **Caractères morphologiques généraux.*** — Les parathyroïdes offrent *cinq caractères* à peu près constants :

a) Elles sont encapsulées et, leur *capsule* quoique mince est résistante et élastique sur le vivant, peu résistante sur le cadavre; c'est elle qui confère en grande partie son aspect extérieur à la glande.

b) Leur pourtour est toujours net et, quelle que soit la minceur des bords, ceux-ci ne sont jamais irréguliers, ni frangés.

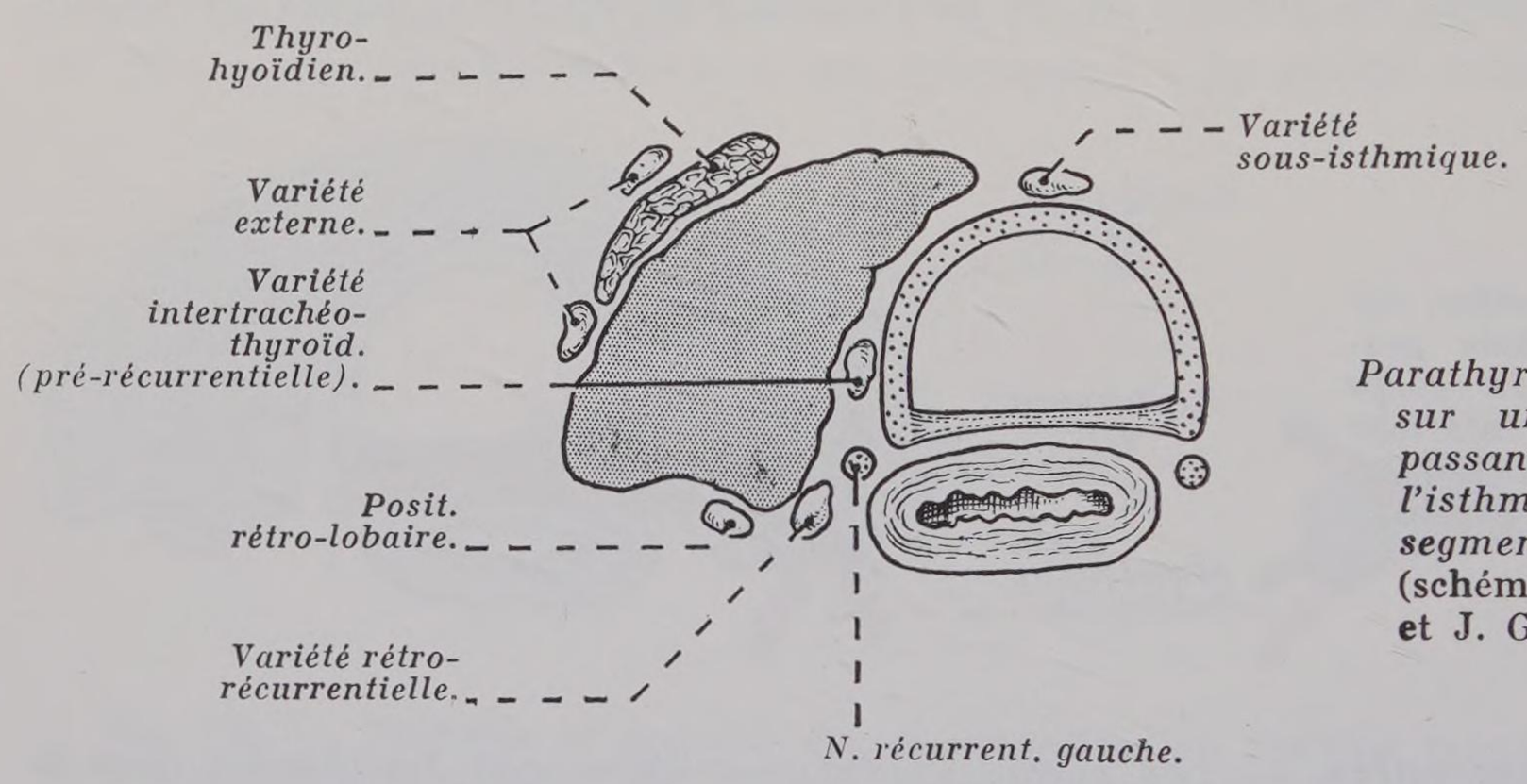

FIG. 727.
Parathyroïdes aberrantes vues sur une coupe transversale passant un peu au-dessous de l'isthme du corps thyroïde ; segment inférieur de la coupe (schématique) (d'après J. DOR et J. GRISOLI).

c) Leurs *faces*, qu'elles soient planes, excavées ou bombées, sont toujours lisses ou à surface quelque peu irrégulière et, le plus souvent, à reflets brillants.

d) Enfin, elles ne possèdent qu'un seul *hile artériel* (cependant, on peut observer deux veines émergeant de la glande en des points différents) (Grisoli); il est situé le plus souvent au niveau d'une extrémité et près du bord, parfois aussi au centre d'une face (voy. : fig. 728 *G*); toujours bien apparent, il se présente tantôt sous l'aspect d'un fin sillon *(sillon hilaire)* tracé à la pointe d'une épingle (Grisoli) que les vaisseaux atteignent très obliquement, rappelant ainsi le sillon vasculaire de la face antérieure des capsules surrénales; tantôt, au contraire, c'est une dépression évasée, peu profonde, cratériforme (un cratère en miniature); parfois, enfin, il est situé au niveau d'une encoche, d'une incisure ou d'une petite facette.

e) Leur surface est parsemée d'un fin *réseau vasculaire*, friable, et sur le vivant le moindre traumatisme aboutit à une suffusion sanguine qui masque le contour et la morphologie des glandes (Salmon et Dor).

---

(1) Articles à consulter : FERGUSSON et ROGERS : The Anatomy of the parathyroïd glands. *American Journal of the Medical Sciences*, 1906, p. 81

J. DOR et J. GRISOLI : Recherches sur l'Anatomie des parathyroïdes. *Livre jubilaire du professeur Corsy*, Marseille, 1943.

J. GRISOLI : Anatomie des parathyroïdes. *Travaux du Laboratoire d'Anatomie de la Faculté de Médecine de Marseille*, 1945, p. 35.

J. GRISOLI : Etude sur l'Anatomie des parathyroïdes. *Travaux de l'Institut d'Anatomie de la Faculté de Médecine de Marseille*, 1946.

2° ***Types morphologiques.*** — Il faut distinguer aux parathyroïdes *deux groupes* de *types morphologiques,* suivant que la glande est constituée par une masse unique, compacte : c'est la *forme compacte*; ou qu'elle est divisée, soit par des étranglements, soit par des incisures plus ou moins profondes en plusieurs lobules : c'est la *forme lobulée*; la première est la plus fréquente, la seconde est très rare (1) (voy. : fig. 728).

Formes compactes. — Les *formes compactes* représentent environ 95 % des parathyroïdes et, parmi celles-ci :

1° La plus fréquente est le *type ovoïde aplati,* dans lequel la glande présente l'aspect d'un ovoïde légèrement déprimé d'avant en arrière, et dont le grand axe est vertical ou légèrement oblique. La surface est généralement régulière et lisse et, l'une des faces présente toujours un pédicule vasculaire qui rattache la glande aux vaisseaux thyroïdiens; ce pédicule s'implante au niveau d'une petite dépression de la glande appelée *hile* (voy. : fig. 728 *A*).

2° Le *type allongé aplati,* en forme de *languette triangulaire à bords arrondis (type lancéolé),* n'est pas rare; avec le type précédent, il représente environ la moitié des cas. Dans ce type, la glande apparaît en forme de languette, en *tête de vipère,* avec une pointe mousse et une base renflée; un des bords est généralement plus épais que l'autre; le pédicule vasculaire pénètre la glande près de sa base (Dor et Grisoli) (voy. : fig. 728 *B*).

3° Signalons, en outre, comme types plus rares :

a) Le *type en faux* ou *falciforme* (voy. : fig. 728 *C*).

b) Le *type piriforme, en larme batavique* ou *en cerf-volant de Morel (type en massue* ou *en pépin de raisin),* où la glande est plus ou moins ovoïde, avec une extrémité effilée au niveau de laquelle se place le hile (voy. : fig. 728 *D*).

c) Le *type réniforme* ou *en haricot,* avec hile relativement large (ce type est spécial aux parathyroïdes droites en position haute) (voy. : fig. 728 *E*).

d) Le *type en grain de café,* qui affecte l'aspect d'une « *rate en miniature* » (Braine), est sensiblement hémisphérique, avec une face plus ou moins aplatie au niveau de laquelle s'observe le *sillon du hile* (voy. : fig 728 *F*).

e) Le *type discoïdal,* formé par une petite masse aplatie, à contour circulaire ou polygonal, et à bord toujours très mince; l'une des faces est concave, tandis que l'autre est convexe, et à sa partie culminante pénètrent les vaisseaux nourriciers pour se répandre à la surface de la glande à la manière des nervures d'une feuille de capucine : c'est le *type en feuille de capucine* (voy. : fig. 728 *G*).

f) Le *type lenticulaire,* en forme de lentille biconvexe, est exceptionnel et toujours très petit.

g) Et le *type en tigelle* ou *en bâtonnet,* qui est représenté par une masse cylindroïde allongée (voy. : fig. 728 *H*).

Formes lobulées. — Les *formes lobulées* s'opposent aux parathyroïdes compactes, car le parenchyme glandulaire y est découpé ou étranglé par des zones rétrécies ou divisées en plusieurs fragments par une scissure plus ou moins complète.

Parmi ces formes, rares du reste, nous citerons :

a) Le *type trilobé* ou *en feuille de trèfle,* constitué par trois petits lobules réunis entre eux par de minuscules pédicules, d'où s'échappe le pédicule nourricier de la glande (voy. : fig. 728 *I*).

b) Le *type bilobé* ou *en bouton de chemise,* ou *en haltère (type en H),* constitué par deux masses glandulaires, le plus souvent irrégulières, réunies entre elles par une partie très courte et très mince; parfois aussi le type bilobé est représenté par deux masses glandulaires compactes ovoïdes ou piriformes placées côte à côte (voy. : fig 728 *J*).

---

(1) Ouvrage à consulter : Morel : *Les parathyroïdes.* 1 vol. Librairie scientifique Heiman et fils, Paris, 1912.

c) Le *type fissuré,* où la glande est divisée partiellement par une scissure incomplète qui ébauche une lobulation; dans ce type de glande, le pédicule vasculaire pénètre généralement au fond de la scissure.

d) Le *type bisegmenté,* très rare, est constitué par deux parties de parenchyme glandulaire placées côte à côte (dans ce type, la fissuration est totale) (voy. : fig. 728 *K*).

e) Et le *type en chapelet* ou *moniliforme,* où la glande, généralement très allongée, offre deux ou trois étranglements qui alternent avec des parties renflées (voy. : fig. 728 *L*).

Les formes lobulées appartiennent au groupe des *parathyroïdes disséminées de Salmon,* car dans ces types, le parenchyme glandulaire est si profondément découpé qu'il laisse supposer l'existence de plusieurs glandes indépendantes placées côte à côte.

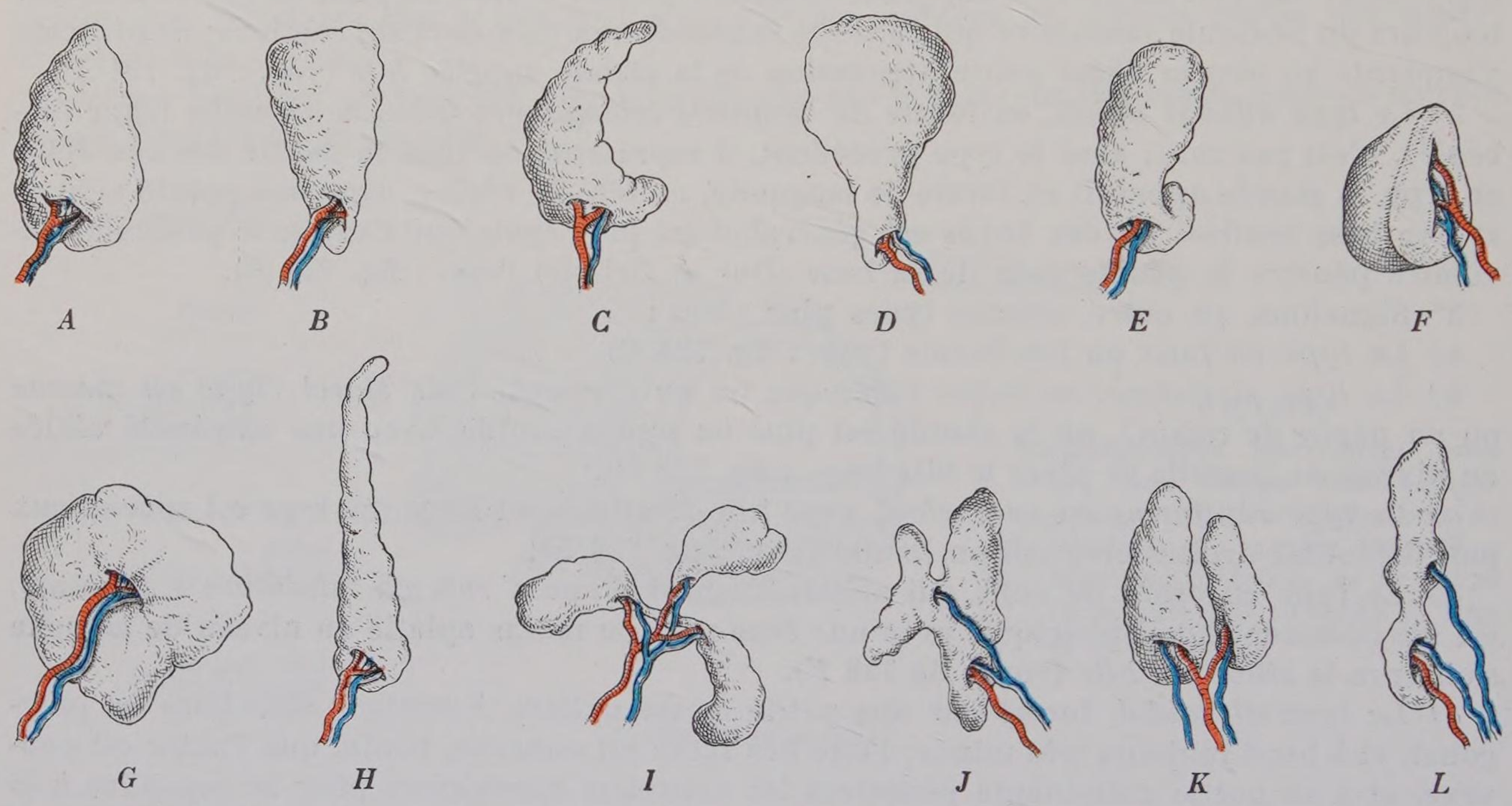

Fig. 728. — *Principaux types morphologiques de parathyroïdes :*
A, type ovoïde aplati; *B,* type lancéolé ou en tête de vipère; *C,* type falciforme; *D,* type piriforme ou en larme batavique; *E,* type réniforme ou en haricot; *F,* type en grain de café; *G,* type discoïdal ou en feuille de capucine; *H,* type en tigelle ou en bâtonnet; *I,* type trilobé ou en feuille de trèfle; *J,* type en bouton de chemise ou en H; *K,* type bisegmenté (fissuration totale); *L,* type en chapelet ou moniliforme.

Quoi qu'il en soit, les parathyroïdes offrent un *polymorphisme* qu'aucune autre glande à sécrétion interne ne possède; toutefois, chez la plupart des sujets, les parathyroïdes revêtent le plus souvent des aspects sensiblement identiques ou tout au moins très voisins pour les quatre glandes; les formes différentes observées chez un même sujet sont plutôt rares.

COLORATION ET CONSISTANCE. — Elles ont une **consistance** molle qui ne ressemble en rien à la consistance plus ferme du corps thyroïde; elles sont peu friables et relativement élastiques, à tel point qu'on peut les déprimer par la pression d'une sonde cannelée et les plier sur elles-mêmes (repliées, elles gardent leur position); leur consistance est uniforme et leur fragilité sur le vivant est beaucoup moindre qu'on a voulu le dire.

Certaines glandes se moulent et se modèlent sur le relief des organes voisins, et plus spécialement sur la trachée ou sur les vaisseaux thyroïdiens (artères thyroïdiennes).

Leur **coloration** tranche nettement avec celles des autres éléments de la région, ce qui permet de les distinguer facilement à la dissection.

Sur le cadavre frais, non injecté, elles offrent une coloration tantôt jaune ocre, tantôt brun foncé; souvent le centre de la glande apparaît beaucoup plus foncé que la périphérie, rappelant la coloration du foie; chez l'enfant, elles sont le plus souvent café au lait clair (Gambarelli).

Sur le cadavre conservé depuis un certain temps, elles prennent une teinte qui varie depuis le jaune ocre jusqu'au brun rouge, leur coloration s'oppose à celle de la graisse; enfin, chez les sujets gras, les parathyroïdes sont plus jaunes et moins brunes que chez les sujets maigres.

Sur le vivant, la couleur et l'aspect des parathyroïdes sont bien connus, depuis que la chirurgie de ces glandes s'est développée au cours de ces dernières années.

Elles offrent *in vivo,* une coloration homogène, brun ocre foncé, parfois légèrement rougeâtre ou vineuse, mais toujours plus foncée que celle du corps thyroïde, dont elles se distinguent assez facilement. Sandström les avait comparées à la couleur du foie frais, tirant tantôt sur le brun rouge du foie vivant, tantôt sur le brun jaunâtre du foie cadavérique.

Il est à noter cependant que, chez certains sujets, les parathyroïdes peuvent être plus ou moins infiltrées de graisse *(parathyroïdes graisseuses),* aussi cet élément surajouté donne-t-il à la glande une teinte plus jaune, d'où il résulte une plus grande difficulté d'identification avec un lobule adipeux de voisinage (Welti); il arrive parfois qu'au cours d'une parathyroïdectomie, la reconnaissance de la glande soit douteuse; sa différenciation d'avec un ganglion ou un lobule adipeux peut se faire par une injection liquide (anesthésique local ou sérum physiologique) à l'aide d'une aiguille fine au pourtour de la glande, l'infiltration sépare celle-ci des plans cellulo-graisseux environnants et facilite, d'une part, sa découverte, et, d'autre part, son identification par son aspect, sa forme, sa couleur et ses connexions vasculaires.

VOLUME, DIMENSIONS ET POIDS. — Il semblerait que, lorsque le nombre des parathyroïdes est réduit (deux, par exemple), les parathyroïdes existantes devraient être plus volumineuses; il n'en est rien, et le volume, et le poids des parathyroïdes ne sont pas subordonnés à leur nombre.

Les glandes les plus volumineuses sont toujours les formes globuleuses compactes, et les parathyroïdes inférieures sont souvent plus volumineuses que les parathyroïdes supérieures (parfois le double); cette disposition est très fréquente chez l'enfant.

Le **poids** des parathyroïdes augmente avec l'âge; il augmente également au cours de la gestation.

Le *poids moyen* d'une parathyroïde chez l'enfant de trois ans est de 4 à 5 milligrammes; chez l'enfant de dix ans, de 25 milligrammes et, chez l'adulte, de 45 milligrammes.

Le *poids total* du parenchyme parathyroïdien, chez un sujet adulte normal (et à l'exclusion de toute lésion pathologique), pourvu de quatre glandes est de 160 milligrammes en moyenne.

Les **dimensions** d'une parathyroïde du type ovoïde aplati (type le plus fréquemment observé) sont, chez l'adulte normal : *longueur,* 8 à 8,5 mm.; *largeur,* 4 à 4,5 mm.; *épaisseur,* 2 à 2,5 mm.

RAPPORTS. — Les parathyroïdes sont plaquées à la face postérieure des lobes latéraux du corps thyroïde; elles sont comprises dans l'épaisseur de la *gaine périthyroïdienne* ou parfois, pour les parathyroïdes supérieures, entre cette dernière et la capsule du corps thyroïde (1).

Les rapports de ces glandes avec la *gaine périthyroïdienne,* ainsi que leur situation, ont une importance chirurgicale de tout premier ordre.

---

(1) Chez la plupart des animaux, les parathyroïdes supérieures sont incluses dans le parenchyme glandulaire thyroïdien, cette disposition les a fait désigner par les zoologistes sous le nom de *parathyroïdes internes,* en opposition aux parathyroïdes inférieures ou externes.

Appliquées contre la face postérieure du lobe thyroïdien, les parathyroïdes sont situées au sein d'un véritable feutrage de tissu celluleux, plus ou moins laminé, et c'est au sein de ce tissu, que l'on doit les rechercher dans la parathyroïdectomie.

Sur le vivant, les feuillets fibreux n'ont pas toujours la netteté qu'ils possèdent sur le cadavre après fixation des tissus. Si sur le vivant, la gaine périthyroïdienne paraît bien individualisée en avant et sur les côtés, elle l'est beaucoup moins en arrière de chaque lobe thyroïdien, où l'on rencontre une couche de tissu cellulaire plus ou moins laminée par le passage de certains organes (paquet vasculo-nerveux du cou); c'est dans l'*épaisseur* de ce tissu celluleux que sont placées les parathyroïdes, donc dans la gaine périthyroïdienne. Quand on isole par un décollement minutieux, la face postérieure du lobe thyroïdien de la gaine périthyroïdienne, on constate que les parathyroïdes restent incluses dans l'épaisseur du feuillet celluleux, et qu'elles ne viennent pas avec le corps thyroïde; elles sont « *intra-fasciales* »; pour faciliter la recherche et l'isolement des glandes parathyroïdes, certains chirurgiens ont proposé une infiltration à la seringue (avec du sérum physiologique tiède) de l'espace virtuel compris entre le corps thyroïde et sa gaine vasculo-viscérale; cette infiltration décolle le tissu celluleux de la capsule propre du corps thyroïde et ainsi, par ce procédé, la glande flotte dans une véritable boule d'œdème.

Dans certains cas, et de prime abord, les parathyroïdes apparaissent situées à l'intérieur de l'espace thyroïdien; en réalité, la glande est contenue dans une gaine de tissu cellulaire, qui l'isole de l'espace comme le péritoine isole l'intestin de la cavité péritonéale; un véritable petit méso contient le pédicule vasculaire de la parathyroïde, et si ce pédicule est court, provenant d'une branche de l'artère thyroïdienne déjà divisée et au contact de la capsule thyroïdienne, on amène la parathyroïde lorsqu'on « *accouche* » le corps thyroïde au cours de la thyroïdectomie (J. Grisoli).

Les parathyroïdes, et plus spécialement les parathyroïdes inférieures, sont fréquemment entourées de petits pelotons graisseux disposé au hasard, parfois même d'une demi-coque de tissu adipeux qui enchatonne plus ou moins la glande : c'est la « *parathyroïde camouflée* », qu'il faut dissocier avec prudence des tissus environnants pour la trouver et l'isoler; parfois même, la graisse qui entoure la glande apparaît plus ou moins systématisée, soit en un *lobule adipeux (lobule adipeux en larme batavique de Folliasson)* (1), soit en une véritable *foliole de graisse,* reliée aux vaisseaux de la parathyroïde par un grêle pétiole vasculaire et, appliquée sur la capsule parathyroïdienne à laquelle elle est fixée par de très fins tractus fibreux (Barraya).

Quoi qu'il en soit, il n'existe pas autour de la glande une véritable gaine comparable à la gaine rénale avec sa graisse périrénale (capsule adipeuse) et, d'une manière générale, les rapports que les parathyroïdes affectent avec la graisse de voisinage, bien différente de la graisse intra-capsulaire, permettent de distinguer *deux dispositions* : *a)* tantôt les parathyroïdes sont noyées dans la graisse « *comme une orange dans son papier de soie* » (J. Braine); *b)* tantôt, elles ne sont entourées qu'en partie par cette graisse, elles « *montrent le nez* » à travers une éraillure de leur enveloppe graisseuse (J. Grisoli).

Leur consistance et leur coloration permettent également de distinguer, sur le vivant, graisse et parathyroïdes; la coloration jaunâtre et la friabilité de la graisse les opposent à celles de la glande; soumis à la pression douce d'une sonde cannelée, les pelotons adipeux se laissent facilement déprimer et entamer; la graisse se divise en plusieurs fragments qui restent attachés les uns aux autres par quelques tractus conjonctifs; malgré ces caractères distinctifs, il est fréquent de les confondre avec une glande véritable, et l'erreur est d'autant plus facile que certaines parathyroïdes sont infiltrées de graisses en assez grande quantité *(parathyroïdes graisseuses)*, et que certaines masses graisseuses contiennent des îlots parathyroïdiens (J. Grisoli).

---

(1) Ouvrage à consulter : A. Folliasson : Etude sur l'anatomie chirurgicale des glandes parathyroïdes. *Thèse de Paris,* 1932.

Notons, en outre, que les parathyroïdes peuvent être confondues avec un *lobule thyroïdien aberrant (lobule adjacent de Barraya)*, d'autant que celui-ci est souvent noyé dans une enveloppe cellulo-adipeuse.

Lobule adipeux ou foliole de graisse sont presque toujours appliqués sur la face hilaire de la glande; en conséquence, si au cours de la chirurgie du corps thyroïde, on respecte soigneusement les lobules graisseux qui sont appliqués contre la face postérieure du lobe latéral, surtout s'ils sont pourvus d'un pédicule vasculaire, on aura les plus grandes chances d'épargner les parathyroïdes; cet exposé nous permet de classer, du point de vue du

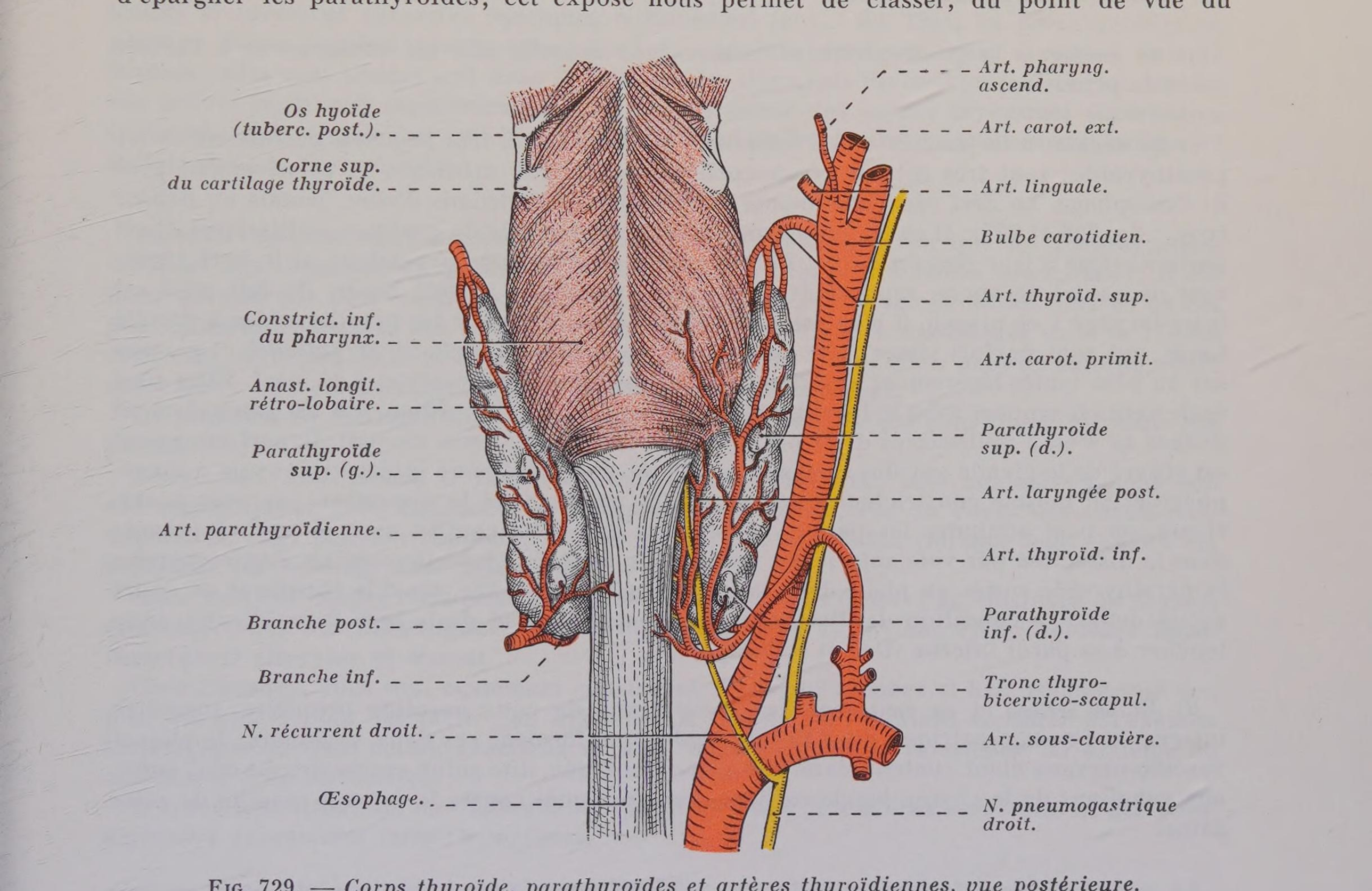

Fig. 729. — *Corps thyroïde, parathyroïdes et artères thyroïdiennes, vue postérieure.*

« *danger chirurgical* », les parathyroïdes en *deux catégories*, à savoir : *a)* les *parathyroïdes nues*, isolées, donc bien apparentes et facilement reconnaissables; en règle générale, elles ne courent aucun danger dans la thyroïdectomie pour peu que la technique employée soit correcte, c'est-à-dire conduite anatomiquement; *b)* et les *parathyroïdes cachées* ou *camouflées*, masquées par une enveloppe graisseuse, donc non apparentes.

La parathyroïde supérieure est plus éloignée du pôle supérieur du lobe latéral que ne l'est l'inférieure du pôle inférieur correspondant; nous avons vu que cette dernière est généralement située à quelques millimètres (10 à 15) du pôle inférieur, près des ramifications de l'artère thyroïdienne inférieure, à laquelle elle est appendue par son artère nourricière, et parfois même au niveau de ce pôle; enfin, l'une et l'autre sont situées plus près du bord postéro-interne du lobe que de son bord externe, et cela principalement pour les parathyroïdes inférieures.

Elles répondent (1) :

a) **En avant**, au corps thyroïde et, le plus souvent, la glande est au contact du bord postéro-interne de cet organe; parfois, aussi, elle est adossée à la berge interne de la gouttière que détermine la carotide primitive à la face postérieure du corps thyroïde; par rapport à l'arcade artérielle marginale postérieure d'Halsted et Evans, souvent accompagnée d'une veine volumineuse facilement repérable (située généralement en dehors de l'artère); les parathyroïdes n'ont pas de position définie; elles sont placées tantôt en dedans, tantôt en dehors (voy. : fig. 729 et 730).

b) **En arrière,** à la gaine périthyroïdienne dans laquelle elle est contenue et à l'artère carotide primitive;

c) **En dedans,** à la trachée et à l'œsophage dont elles sont très proches, parfois même les parathyroïdes sont très internes (rapprochées de la ligne médiane) et relativement près de l'œsophage. Le nerf récurrent monte verticalement en dedans d'elles, jamais en dehors (voy. : fig. 726 et 727); il en est séparé par un court intervalle de quelques millimètres, il est parfois même à leur contact (voy. : *Parathyroïdes aberrantes*); cependant, si le nerf récurrent ne contracte aucun rapport avec les parathyroïdes à variété haute, du fait qu'il est intra-laryngé à ce niveau, il n'en est pas toujours de même pour les parathyroïdes à variété basse, qui sont parfois situées très près de ce nerf (*variété juxta-récurrentielle*) et placées sur un plan tantôt légèrement antérieur, tantôt postérieur par rapport à ce nerf. Elles sont également en rapport avec le bord postéro-interne du lobe thyroïdien, qui est généralement distant de 4 ou 5 millimètres de la parathyroïde inférieure; assez souvent, le nerf récurrent est séparé de la glande par des rameaux que l'artère thyroïdienne inférieure envoie à l'œsophage et au muscle constricteur inférieur du pharynx; dans la dissection par voie postérieure, on peut atteindre les parathyroïdes sans entrer en contact avec le nerf récurrent; dans la dissection par voie antérieure, après avoir récliné le lobe thyroïdien, l'on recherche la parathyroïde restée en place dans la gaine périthyroïdienne, ainsi le récurrent ne court aucun danger, à condition de disséquer uniquement le fond de la loge thyroïdienne, sans toucher à sa paroi interne (Dor et Grisoli).

d) Et **en arrière** et **en dehors** aux gros vaisseaux du cou : carotide primitive, jugulaire interne, et pneumogastrique dans l'angle dièdre que forment ces deux vaisseaux; le paquet vasculo-nerveux étant contenu dans une gaine commune, dite gaine vasculaire du cou; enfin, aux ganglions de la chaîne jugulo-carotidienne appliqués contre le versant externe de cette gaine.

La *parathyroïde inférieure* affecte des *rapports vasculaires* importants du point de vue chirurgical, en particulier avec l'artère thyroïdienne inférieure qui présente en dehors de la glande un trajet en S italique couché (voy. : fig. 716), sa crosse étant généralement située au-dessus et en arrière de la parathyroïde; rappelons également qu'il n'est pas rare que la glande soit située au contact de la trifurcation de l'artère, une de ses branches terminales pouvant même imprimer un sillon vasculaire sur la glande (voy. : fig. 725).

Les veines thyroïdiennes inférieures, souvent volumineuses, sont fréquemment placées à leur origine très près de la parathyroïde inférieure, qu'elles peuvent masquer au cours

---

(1) Articles à consulter : Lorin : Anatomie et chirurgie des parathyroïdes. *Journal de chirurgie*, 1921, n° 5.
Cunéo et Blondin : Anatomie et chirurgie des parathyroïdes; technique de leur extirpation. *Journal médical français*, janvier 1932, p. 19.
Welti : Anatomie chirurgicale des parathyroïdes. *Journal de Chirurgie*, octobre 1933, p. 501.
Chifoliau et Braine : Chirurgie des glandes parathyroïdes. *Rapport au Congrès International de Chirurgie*, Le Caire, décembre 1935.

d'une parathyroïdectomie et compromettre la recherche de la glande en cas de blessures par suite des suffusions hémorragiques de voisinage.

Les *rapports des parathyroïdes avec le thymus* (1) présentent un intérêt particulier *chez l'enfant* du fait de la thymectomie, et au cours de ces dernières années, les chirurgiens ont montré et précisé l'importance des *rapports thymo-thyroïdiens.*

Organe cervico-médiastinal antérieur, le thymus (par ses cornes supérieures) offre des rapports immédiats ou presque immédiats avec le corps thyroïde et les parathyroïdes; la distance comprise entre le thymus et le corps thyroïde étant toujours relativement restreinte et rarement excessive (quelques millimètres) (voy. : fig. 734); les *parathyroïdes en position basse (variété sous-polaire)* sont en rapports constants, mais variables, avec le thymus; elles sont situées soit dans l'épaisseur des ligaments thyro-thymiques et au contact des artères thymiques supérieures, soit au contact même des cornes thymiques supérieures (J. Gambarelli). Quelle que soit leur situation, elles doivent être soigneusement isolées et évitées dans la thymectomie.

PARATHYROÏDES ACCESSOIRES. — L'embryologie nous apprend que les parathyroïdes dérivent des troisième et quatrième poches endodermiques des fentes branchiales; il est donc normal que l'on rencontre, dans toute la région où se développent les dérivés de ces poches endodermiques, des îlots de cellules parathyroïdiennes disséminés dans la région cervicale, et même dans la cavité thoracique; on donne à ceux-ci, le nom de *parathyroïdes accessoires* ou *îlots parathyroïdiens (parathyroïdes miniatures).*

Ils résultent de la fragmentation des bourgeons épithéliaux qui constituent les ébauches parathyroïdiennes.

Longtemps méconnues, il faut reconnaître cependant que, tant anatomiquement que chirurgicalement, leur existence est d'importance capitale, car au cours des parathyroïdectomies, elles peuvent suppléer, soit en partie, soit en totalité (lorsque leur nombre est suffisant), les *parathyroïdes principales.*

Elles sont constantes chez certains mammifères où on les observe au voisinage du thymus *(parathyroïdes extra-thymiques),* et parfois même dans le thymus *(parathyroïdes intra-thymiques)* (Harvier et Morel).

Chez l'homme, elles sont également constantes, mais leur nombre et leur volume sont des plus variables; pour les mettre en évidence, il faut le plus souvent recourir à l'examen histologique du tissu cellulo-graisseux du cou; leurs dimensions varient de un dixième de millimètre à un millimètre.

D'après leur situation, on distingue des *parathyroïdes accessoires cervicales* et des *parathyroïdes accessoires intra-thoraciques.*

*1° **Parathyroïdes accessoires cervicales.*** — Les *parathyroïdes accessoires cervicales* sont : les unes *intra-*, les autres *extra-thyroïdiennes.*

a) Les **parathyroïdes accessoires intra-thyroïdiennes** sont connues depuis longtemps; elles représentent les *parathyroïdes internes* de certains auteurs (en comprenant par interne des glandes qui sont situées à l'intérieur du parenchyme thyroïdien).

b) Les **parathyroïdes accessoires extra-thyroïdiennes** sont situées dans le tissu cellulo-adipeux du cou et au voisinage des viscères du cou (corps thyroïde, trachée, œsophage, thymus).

---

(1) Chez l'embryon et chez le fœtus, la parathyroïde inférieure (parathyroïde III) est au contact immédiat de l'extrémité postéro-supérieure du lobe thymique et en dehors du lobe thyroïdien (voy. : fig. 733); ces connexions glandulaires restent ainsi pendant les quatre premiers mois de la vie intra-utérine.

Le plus souvent, elles affectent l'aspect d'un petit nodule du volume d'une tête d'épingle. Elles sont contenues dans de la graisse et disposées soit en pelotons, soit en languettes de quelques millimètres; bien souvent elles sont situées au voisinage des branches artérielles des vaisseaux thyroïdiens, auxquelles elles sont rattachées par une minuscule artériole.

Parfois l'on rencontre plusieurs nodules parathyroïdiens placés côte à côte.

2° ***Parathyroïdes accessoires intra-thoraciques.*** — Les *parathyroïdes accessoires intra-thoraciques (parathyroïdes médiastinales)* sont rares chez l'homme; on les observe en arrière du manubrium sternal, au voisinage du thymus et, le plus souvent, entre les deux lobes thymiques; leur intérêt est surtout d'ordre pathologique.

VAISSEAUX ET NERFS. — *1° Artères* (1). — Chaque parathyroïde reçoit généralement *une seule artère,* très rarement deux (20 % des cas); sa vascularisation est d'une richesse exceptionnelle.

Ces artères proviennent : *a)* de la *thyroïdienne supérieure* ou de l'*anastomose longitudinale rétro-lobaire* pour la parathyroïde supérieure; *b)* de la *thyroïdienne inférieure,* et plus spécialement de sa branche interne, pour la parathyroïde inférieure; souvent aussi d'un tronc commun avec une artère musculaire destinée au constricteur inférieur du pharynx, voire même d'une branche œsophagienne ou trachéale.

Dans le cas de variété basse ou intermédiaire, il est fréquent de voir les deux parathyroïdes supérieure et inférieure vascularisées par l'artère thyroïdienne inférieure, cette dernière étant dans la majorité des cas, l'*artère des parathyroïdes,* mais, vu la richesse anastomotique du réseau artériel thyroïdien, la ligature correctement pratiquée de l'artère thyroïdienne inférieure est sans effet sur les parathyroïdes (voy. : fig. 730).

L'*artère parathyroïdienne* est généralement grêle (calibre d'un catgut 0), tantôt courte, tantôt longue et sinueuse suivant le niveau de son origine et la situation de la glande; elle pénètre cette dernière avant de se diviser, le plus souvent, près d'une extrémité ou de la périphérie de la glande; dans le type discoïdal, elle pénètre assez souvent la glande au centre de l'une des faces et fréquemment sur la face interne, c'est-à-dire celle qui regarde le corps thyroïde, donc sur la face la plus exposée chirurgicalement.

Son point de pénétration dans la glande est presque toujours marqué par une petite dépression ou par un sillon (hile) (voy. : fig. 728 et 731).

L'*artère parathyroïdienne* est du *type terminal,* en conséquence la ligature du pédicule parathyroïdien entraîne obligatoirement la perte fonctionnelle de la glande.

Dans son trajet, elle ne donne aucune collatérale et le réseau vasculaire de la glande est indépendant des réseaux voisins, aussi toute parathyroïde privée de son irrigation artérielle se trouve-t-elle dans les mêmes conditions qu'une greffe (J. Grisoli).

La glande est d'autant plus facilement extirpable que son artère nourricière est plus longue (Lorin).

2° *Veines.* — Les veines font suite à un fin réseau périphérique, généralement plus développé sur l'une des faces que sur l'autre.

Le sang veineux des parathyroïdes est alors drainé le plus souvent par une seule *veine parathyroïdienne* (80 % des cas), plus rarement par deux ou plusieurs veines. Cette veine est satellite de l'artère homonyme, et lorsque cette dernière est longue, la veine s'enroule parfois en spirale autour de son artère pour constituer un véritable *pédicule parathyroïdien*; exceptionnellement, elle prend le type plexiforme (Barraya).

---

(1) Articles à consulter : Curtis : Blood supply of human parathyroïds. *Surgery, Gynecology and Obstetrics,* 1930, p. 315.

De Quervain et Curtis : La vascularisation des parathyroïdes humaines, étude anatomique. *Brün's Beitrage zur Klinischen Chirurgie,* 27 septembre 1930.

Les veines des parathyroïdes se jettent dans le plexus thyroïdien, parfois aussi directement dans une veine thyroïdienne; assez souvent la veine parathyroïdienne inférieure se déverse soit dans la veine thyroïdienne inférieure, soit dans la communicante sous-isthmique.

3° ***Lymphatiques.*** — Les lymphatiques des parathyroïdes sont indépendants des lymphatiques du corps thyroïde (par leur origine) (Pedraza) (1), mais le ou les troncs qui s'en détachent se fusionnent aux troncs collecteurs du corps thyroïde. Ils se déversent : *a)* dans les ganglions des chaînes latéro-trachéales (chaînes récurrentielles) en empruntant les collecteurs latéraux; *b)* dans les ganglions du groupe prétrachéal en empruntant

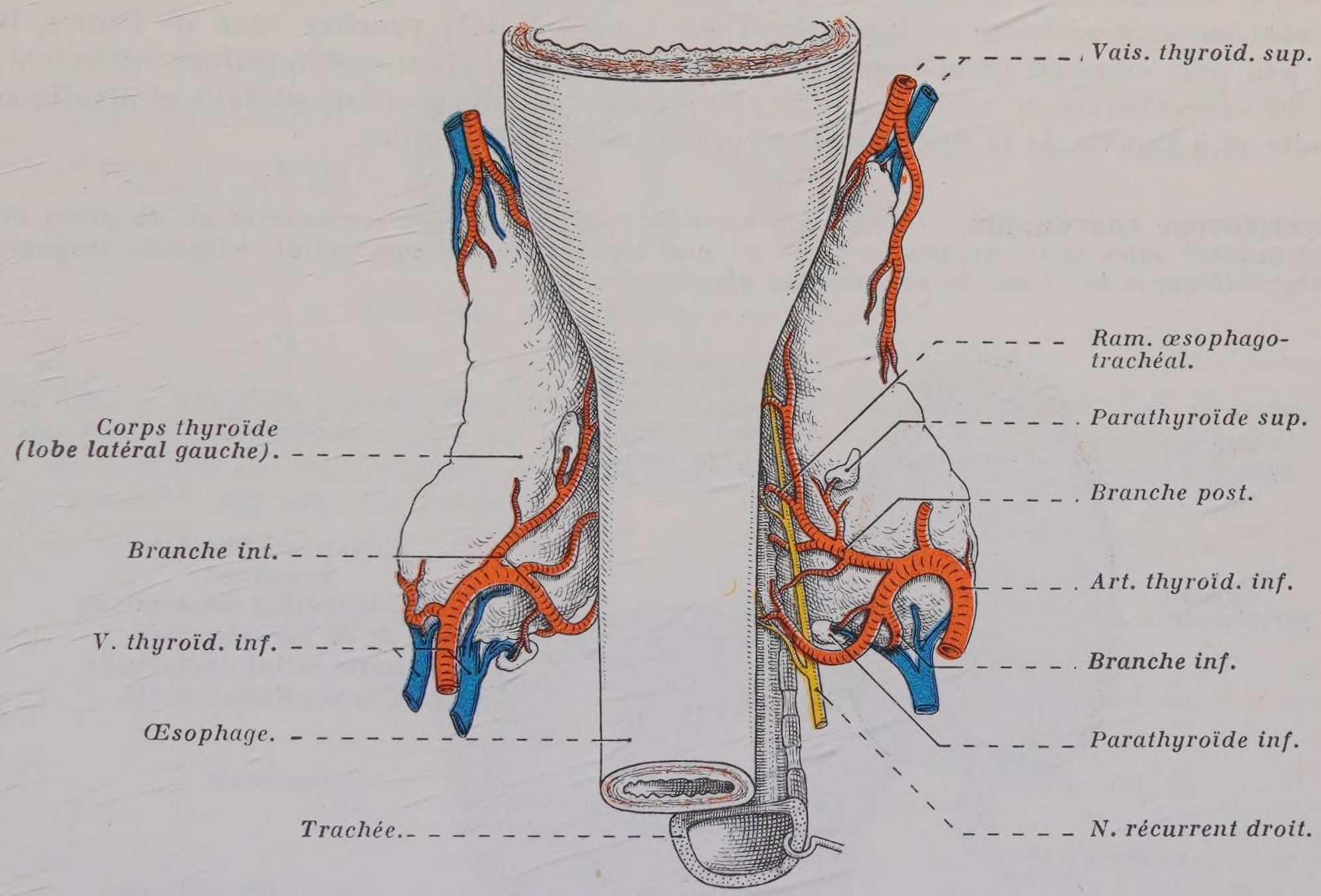

Fig. 730. — *Parathyroïdes et vaisseaux thyroïdiens supérieurs et inférieurs; vue postérieure* (demi-schématique).

les collecteurs descendants; *c)* assez souvent un tronc collecteur, part en arrière du pôle inférieur du lobe latéral thyroïdien, suit sur une partie de son trajet l'artère thyroïdienne inférieure, puis la ou les veines homonymes pour se déverser dans un ganglion de la chaîne jugulo-carotidienne.

4° ***Nerfs.*** — Les parathyroïdes possèdent une très riche innervation; ces glandes reçoivent une *triple innervation* qui leur est fournie unilatéralement par la *chaîne sympathique cervicale,* par le *nerf récurrent* et par les *nerfs vasculaires* qui accompagnent les artères thyroïdiennes (2).

---

(1) Article à consulter : H. Pedraza : Les lymphatiques des parathyroïdes. *Annales d'Anatomie pathologique et d'Anatomie normale médico-chirurgicale,* décembre 1936, n° 9, p. 1107.

(2) Article à consulter : Y. Guerrier et F. Bölönyi : Les nerfs de la parathyroïde. *Comptes rendus de l'Association des Anatomistes,* 1947, p. 234.

La *parathyroïde inférieure* reçoit généralement un (rarement deux) filet nerveux venu d'une branche thyroïdienne du nerf récurrent et un rameau du nerf thyroïdien inférieur issu du ganglion cervical inférieur du sympathique.

La *parathyroïde supérieure* reçoit également un filet nerveux venu du nerf thyroïdien supérieur issu le plus souvent du ganglion cervical moyen, mais parfois aussi du nerf cardiaque supérieur ou du ganglion cervical supérieur.

Enfin, chaque artère parathyroïdienne entraîne avec elle dans la glande un filet nerveux venu du plexus périvasculaire des artères thyroïdiennes.

Les *variations* que l'on peut observer dans l'innervation des parathyroïdes sont nombreuses et tiennent à la variabilité de leur situation; lorsque les parathyroïdes d'un même côté sont en position basse ou intermédiaire, c'est-à-dire très proches l'une de l'autre, il est à peu près constant qu'elles possèdent la même innervation; enfin ajoutons également, qu'il est exceptionnel de rencontrer chez le même sujet, une symétrie parfaite et identique à droite et à gauche de la distribution nerveuse des parathyroïdes.

CONSTITUTION ANATOMIQUE. — Les parathyroïdes sont des organes encapsulés et, du point de vue structural, elles sont constituées par : *a)* une *capsule* d'enveloppe, cellulo-adipeuse *(capsule parathyroïdienne)*; *b)* et par le *parenchyme glandulaire.*

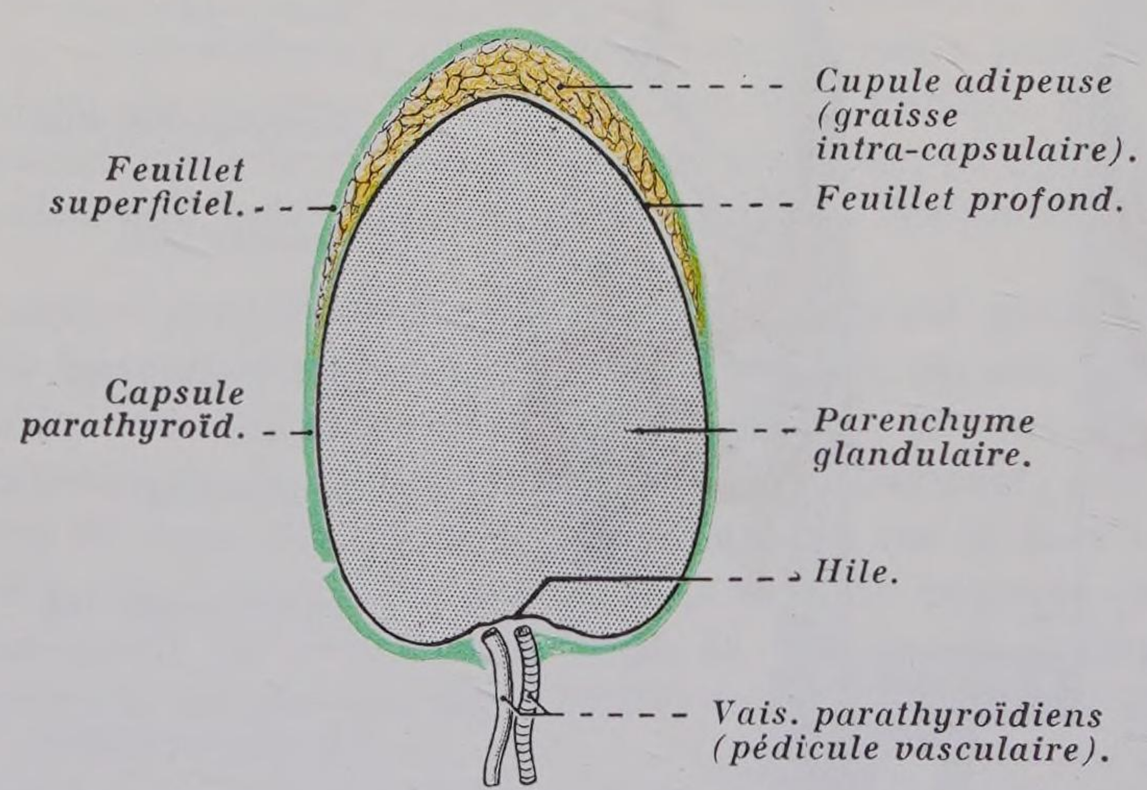

FIG. 731.
Coupe schématique montrant la constitution anatomique de la parathyroïde (capsule cellulo-adipeuse) (d'après GAMBARELLI).

1° La **capsule parathyroïdienne** est très mince; représentée par une véritable « *housse cellulo-conjonctive* » (J. Gambarelli) qui entoure complètement la glande et qui l'isole de la gaine périthyroïdienne.

Elle est partiellement dédoublée en *deux feuillets* entre lesquels s'interpose un peloton de graisse *(graisse intra-capsulaire)* bien différente des lobules adipeux voisins : *a)* le *feuillet profond* adhère au parenchyme glandulaire et lui forme un manchon complet; il envoie intérieurement des prolongements qui cloisonnent la glande et dans lesquels cheminent des vaisseaux du type sinusoïde et des filets nerveux; *b)* le *feuillet superficiel* recouvre le précédent et lui adhère toujours au pourtour du hile, où la capsule présente une zone dépourvue de dédoublement (voy. : fig. 731); il adhère également à la gaine périthyroïdienne.

La *graisse intra-capsulaire* est différente de la graisse ambiante; elle est moins jaune, plus blanche et souvent de consistance quelque peu « *cireuse* », plus homogène et plus compacte; sa coloration l'oppose à celle de la parathyroïde.

Elle est souvent située à l'opposé du hile où elle coiffe la glande à la manière d'un « *cimier de casque* » débordant plus ou moins sur les bords, mais toujours faiblement sur les faces : c'est la *cupule adipeuse* de la parathyroïde. Son importance par rapport à la glande est variable; le plus souvent, elle est peu abondante, et rarement elle représente plus du tiers du volume de la glande; parfois, cependant, la glande est en grande partie « *encapuchonnée* » par la graisse donnant au parenchyme glandulaire l'aspect d'un « *gland de chêne* » *(parathyroïdes graisseuses)*; quoi qu'il en soit, le volume de cette graisse n'est nullement en rapport avec l'adiposité du sujet, et elle est toujours peu développée avant la puberté (J. Gambarelli).

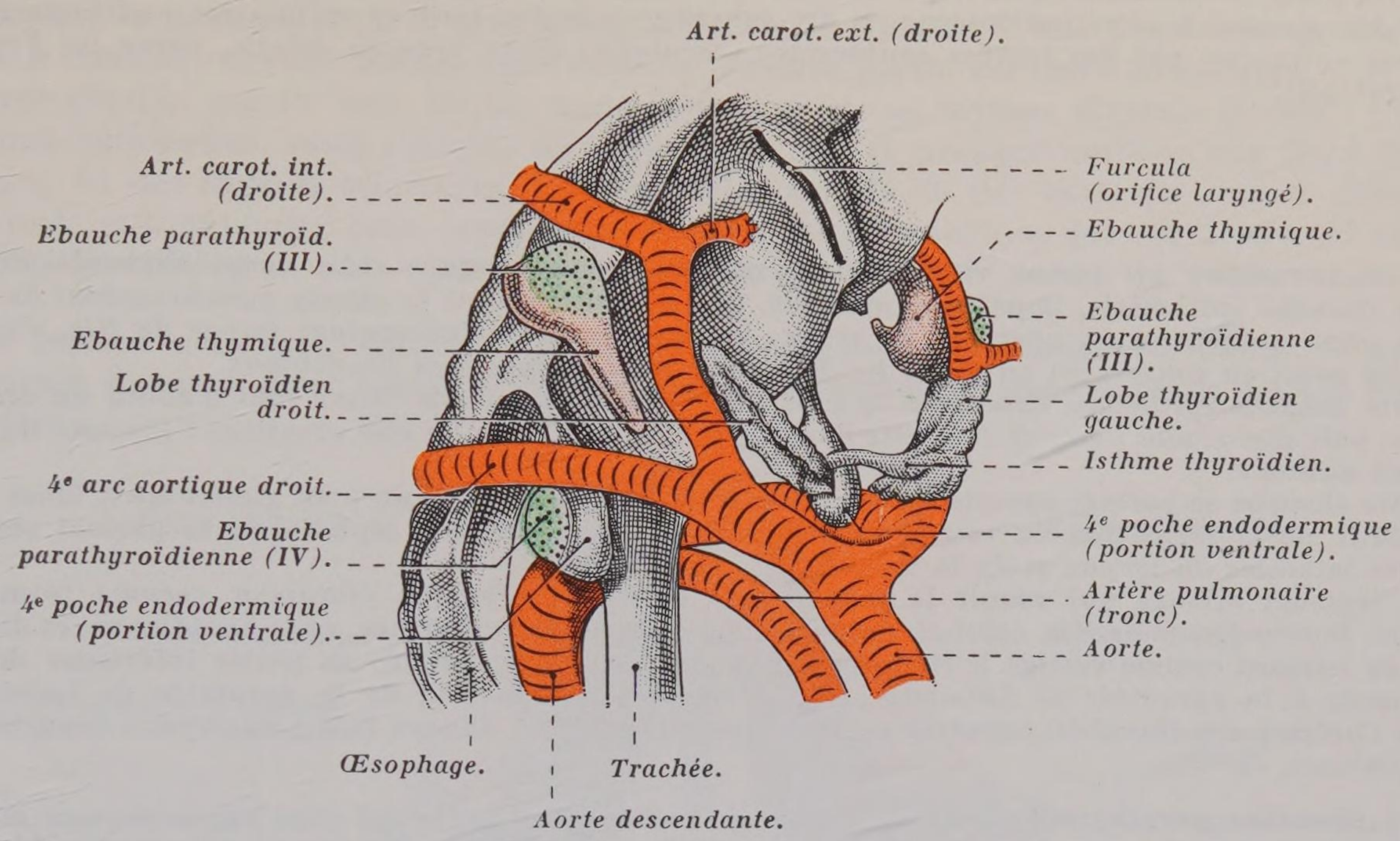

Fig. 732. — *Ebauches thyroïdiennes, parathyroïdiennes et thymiques, d'après une reconstruction des régions pharyngo-laryngées sur un embryon humain de 13 mm. 1/2* (d'après Weller).

En pointillé gris clair, ébauches thyroïdiennes; *en pointillé vert,* ébauches parathyroïdiennes; *en pointillé rose,* ébauches thymiques.

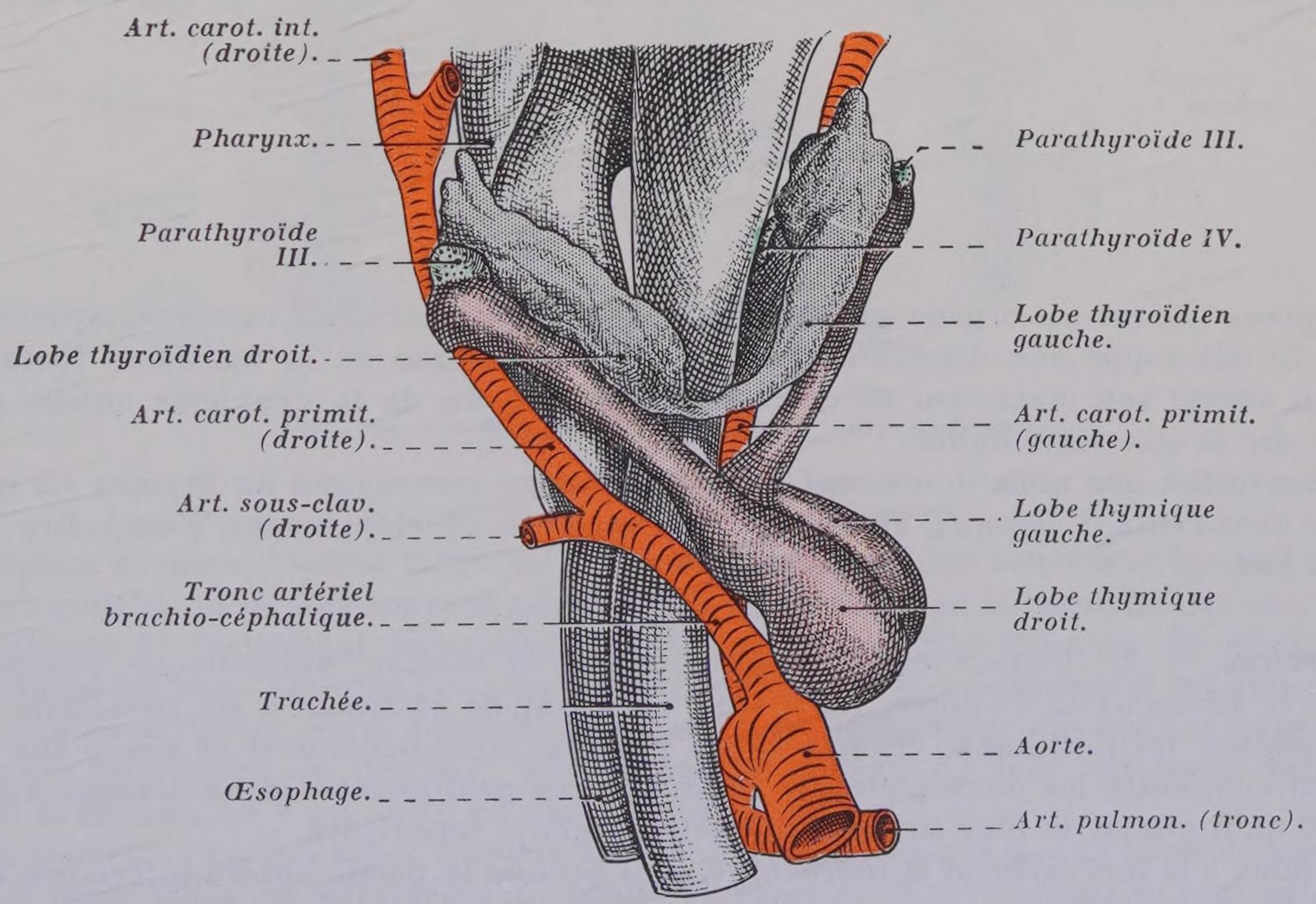

Fig. 733. — *Développement du corps thyroïde, des parathyroïdes et du thymus, d'après une reconstruction sur un embryon de 17 millimètres* (d'après Weller).

En pointillé gris clair, corps thyroïde; *en pointillé vert,* parathyroïdes III et IV; *en pointillé rose,* thymus.

2° *Du point de vue structural,* le parenchyme parathyroïdien **(parenchyme glandulaire)** représente le type des glandes à sécrétion interne. Il est constitué par des cordons cellulaires anastomosés et séparés entre eux par des travées conjonctivo-vasculaires (pour plus de détails, voyez les *Traités d'Histologie*).

***

DÉVELOPPEMENT DU CORPS THYROÏDE ET DES PARATHYROÏDES. — Le **corps thyroïde** dérive d'une ébauche épithéliale, impaire et médiane, qui se détache dans le champ mésobranchial de His, de la paroi antérieure du pharynx, en arrière et au-dessous du *tuberculum impar de His,* c'est-à-dire au point où convergent en avant les deuxième et troisième arcs branchiaux.

Cette ébauche épithéliale descend à la face antérieure du cou; elle forme tout d'abord un cordon creux, puis plein; elle s'accroît très vite dans sa partie inférieure où elle constitue l'*ébauche thyroïdienne médiane.*

Cette ébauche se partage ensuite en *deux lobes,* unis entre eux par un pont glandulaire, lobes qui, par suite de la formation du cou et du redressement de l'inflexion céphalique, se placent sur les parties latérales du larynx et de la trachée.

Le segment allongé qui réunit la glande à la base de la langue *(foramen cæcum)* forme le *tractus thyréo-glosse de His,* celui-ci s'atrophie dans sa partie supérieure, sous-hyoïdienne, et disparaît en laissant comme vestige le ligament suspenseur de la pyramide; sa partie inférieure donne naissance à la *pyramide de Lalouette*; son développement au-delà de la pyramide de Lalouette est à l'origine des *thyroïdes accessoires,* et sa persistance peut donner lieu à des kystes branchiaux congénitaux du cou.

Les **ébauches parathyroïdiennes** naissent par un bourgeon épithélial situé sur le versant dorsal (voûte) de la *troisième* poche endodermique, pour la *parathyroïde inférieure* ou *parathyroïde III,* et de la *quatrième* poche endodermique pour la *parathyroïde supérieure* ou *parathyroïde IV.*

De la partie ventrale (plancher) de la troisième poche endodermique se détache l'ébauche thymique, ou *canal pharyngo-thymique,* qui formera plus tard le thymus; la troisième poche et son ébauche parathyroïdienne est entraînée en bas par le développement du thymus, si bien que la parathyroïde III, supérieure chez l'embryon, devient inférieure chez l'adulte; les ébauches parathyroïdiennes se placent à la face postérieure du corps thyroïde (1) (voy. : fig. 732, 733 et 739).

THYMUS

Le *thymus* (2) est un organe glandulaire, lobulé, transitoire, de nature lympho-épithéliale; il se développe aux dépens de la poche endodermique de la troisième fente branchiale; il atteint son maximum de développement à la fin de la deuxième année, puis il régresse dès la troisième année.

La description que nous donnerons dans ce chapitre correspond au thymus tel qu'il se présente chez l'enfant, lorsqu'il atteint son maximum de développement, c'est-à-dire à l'âge de deux ans.

SITUATION. — Le thymus est un organe impair et médian, asymétrique, composé de *deux lobes* adossés l'un à l'autre; il est situé en avant de la trachée, du péricarde et des gros vaisseaux médiastinaux, en arrière du plastron sterno-chondral et des plans superficiels du cou, entre les deux poumons et les plèvres médiastines, et au-dessous du corps thyroïde qu'il atteint le plus souvent par son extrémité supérieure.

Il est donc à la fois *cervical* et *thoracique,* et il occupe la partie antéro-inférieure du cou et le médiastin antérieur.

---

(1) Article à consulter : WELLER : Development of the thyroïd, parathyroïd and thymus glands in man. *Contributions to Embryology. Carnegie Institution of Washington,* 1933, p. 93.

(2) Du grec θυμος.

FORME ET CONSTITUTION. — Le thymus est très malléable et sa forme est des plus variables; le plus souvent, il présente grossièrement l'aspect d'une pyramide quadrangulaire à sommet cervical bifide, mais dont la majeure partie est intra-thoracique.

Avec Olivier, qui l'a bien étudié, nous distinguerons au thymus diverses formes : *a)* des *thymus unilobaires,* assez éloignés du corps thyroïde, et presque entièrement intra-thoraciques; *b)* des *thymus bilobaires,* les plus fréquents (70 % des cas), qui sont à situation cervicale et thoracique, mais cependant toujours plus thoraciques que cervicaux; *c)* et des *thymus multilobaires,* plus rares, à trois et quatre lobes.

Le **thymus unilobaire,** rare, est généralement de forme quadrilatère, élargi et épais, surmonté d'une ou deux cornes semi-fusiformes qui empiètent plus ou moins dans la région cervicale.

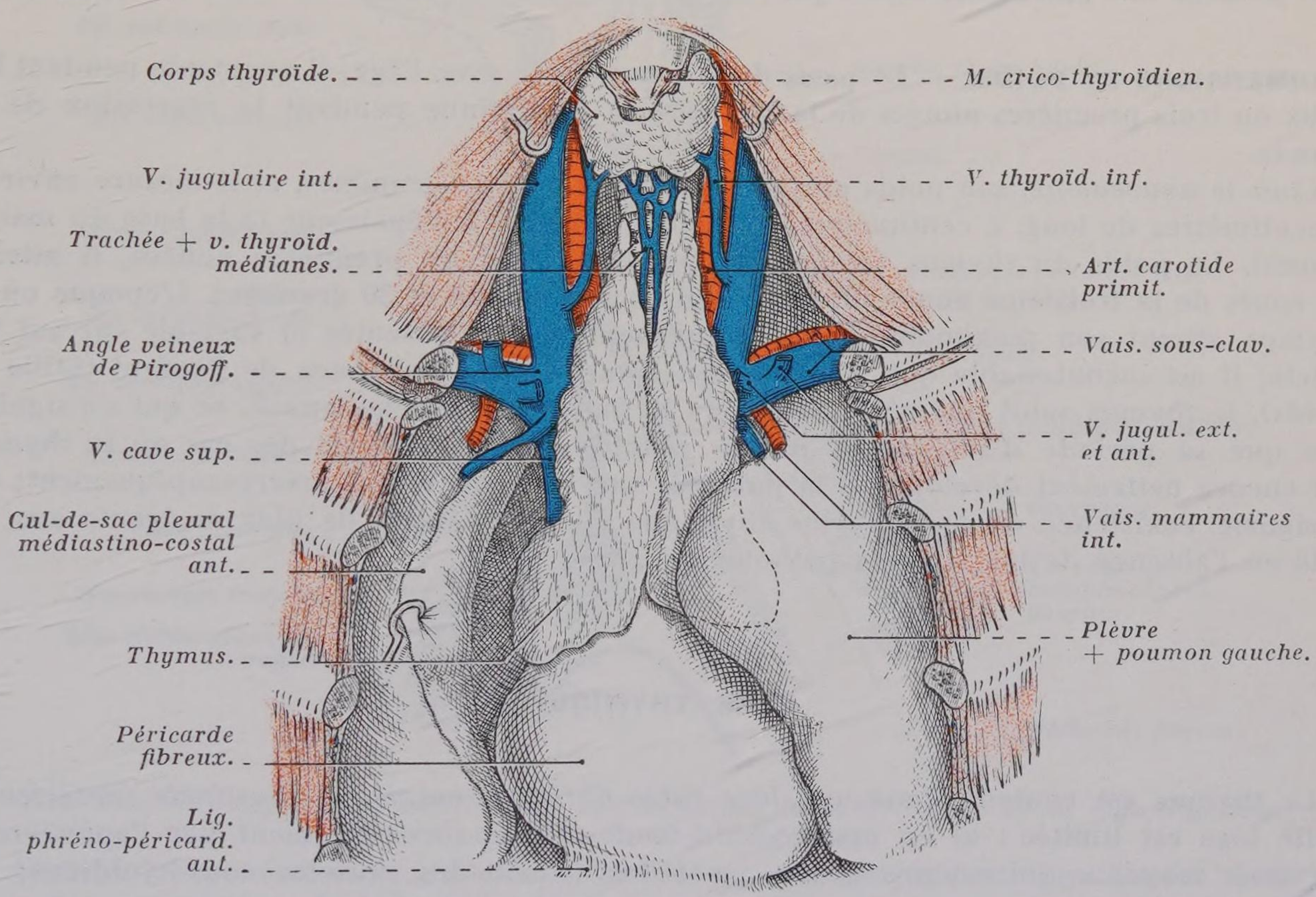

FIG. 734. — *Rapports du thymus, vue antérieure.*

Le **thymus bilobaire,** thymus large, est constitué par deux lobes souvent inégaux, l'un droit et l'autre gauche, et le plus souvent adossés l'un à l'autre. Dans la majorité des cas, ils sont indépendants et facilement séparables, car il existe toujours un plan de clivage dans l'adossement de leurs capsules; ce plan est rarement sagittal, en général il est oblique dans un sens ou dans l'autre; cette disposition s'observe facilement sur des coupes transversales de thorax intéressant le thymus; leur fusion au niveau de leur extrémité inférieure, formant le thymus en V ou en U, est exceptionnelle.

Assez souvent, l'un des lobes empiète sur l'autre, de telle sorte que la ligne de séparation entre les deux lobes est paramédiane; quand on examine le thymus par sa face antérieure, chaque lobe présente l'aspect d'une massue allongée de haut en bas, à grosse extrémité inférieure.

On lui distingue : un *corps,* qui constitue la plus grande partie de l'organe, et deux extrémités ou *cornes* que l'on qualifie de *supérieure* ou *cervicale,* et d'*inférieure* ou *thoracique* (voy. : fig. 734).

Les CORNES SUPÉRIEURES sont généralement effilées; mais rarement elles sont situées au même niveau; tantôt elles atteignent le corps thyroïde et se mettent à son contact; tantôt, au contraire, elles en restent distantes de quelques millimètres.

Les CORNES INFÉRIEURES sont épaisses, arrondies, quelquefois étalées transversalement et plus larges que le corps; elles représentent une véritable *base* du lobe.

COULEUR ET CONSISTANCE. — La surface extérieure du thymus présente un aspect lobulé, de **coloration** rosée chez le fœtus, blanc grisâtre chez le jeune enfant; plus tard, il prend une teinte jaunâtre à mesure que s'accuse sa régression.

Il possède une **consistance** molle qui l'oblige à se mouler autour des organes voisins.

DIMENSIONS ET POIDS. — Le **poids** du thymus varie avec l'âge; il augmente pendant les deux ou trois premières années de la vie, ensuite il diminue pendant la régression de la glande.

Chez le *nouveau-né,* son poids moyen varie entre 8 et 12 grammes, et il mesure environ 5 centimètres de long, 2 centimètres de large et 1 cm. 1/2 d'épaisseur (à la base du manubrium). Le poids du thymus augmentant pendant les deux premières années, il atteint au cours de la troisième année un poids qui varie entre 20 et 30 grammes. L'époque où le thymus atteint son maximum de développement est très discutée et variable suivant les sujets; il est incontestable que, proportionnellement à la croissance de l'enfant (taille et poids), le thymus subit une régression vers la fin de la troisième année, ce qui ne signifie pas que sa période d'activité se trouve réduite pour cela; il est des cas où le thymus est encore nettement développé à la puberté, tout en étant réduit macroscopiquement; on a signalé l'existence de parenchyme thymique chez des sujets de plus de trente ans, et cela en l'absence de toute lésion pathologique.

LOGE THYMIQUE

Le thymus est contenu dans une *loge ostéo-fibreuse, cervico-médiastinale antérieure.* Cette loge est limitée : a) *en avant* et de haut en bas, successivement par l'aponévrose cervicale moyenne qui comprend dans un dédoublement les muscles sous-hyoïdiens; ce feuillet s'insère sur le versant postérieur du bord supérieur de la fourchette sternale; par les faces postérieures des articulations sterno-chondro-claviculaires, du manubrium sternal, des deux premiers cartilages costaux, et par le ligament sterno-péricardique supérieur; b) *en arrière,* par la lame vasculaire thyro-péricardique (*fascia de Godman* de certains auteurs) qui comprend dans son épaisseur les veines thyroïdiennes médianes, l'artère thyroïdienne moyenne de Neubauer, le tronc veineux brachio-céphalique gauche et des veines péricardiques; et par la face antérieure du péricarde fibreux; c) *latéralement* et de haut en bas, par la partie inférieure de la gaine vasculaire du cou, qui contient la carotide primitive, la veine jugulaire interne et le nerf pneumogastrique (cette gaine se continue plus bas sur les vaisseaux brachio-céphaliques); par la lame vasculaire des vaisseaux mammaires internes, expansion fibreuse qui rattache les troncs veineux brachio-céphaliques à la face postérieure de l'extrémité interne de la clavicule et aux deux premiers cartilages costaux; et par les plèvres médiastines; d) *en haut,* la loge thymique s'arrête au bord inférieur de l'isthme du corps thyroïde; e) *en bas,* elle atteint l'insertion péricardique du ligament sterno-péricardique supérieur (voy. : fig. 735).

Le thymus est séparé des parois de sa loge par une nappe celluleuse lâche qui permet le décollement et l'énucléation facile de la glande; toutefois, il présente des *zones d'adhé-*

rence qui sont les cornes supérieures et les parties en contact avec le tronc veineux brachio-céphalique gauche et le péricarde (voyez plus loin); les cornes supérieures sont adhérentes aux parois de la loge, plus spécialement à la lame vasculaire thyroïdienne médiane et, par son intermédiaire, au corps thyroïde; ces adhérences constituent les *ligaments thyro-thymiques* (voy. : fig. 736).

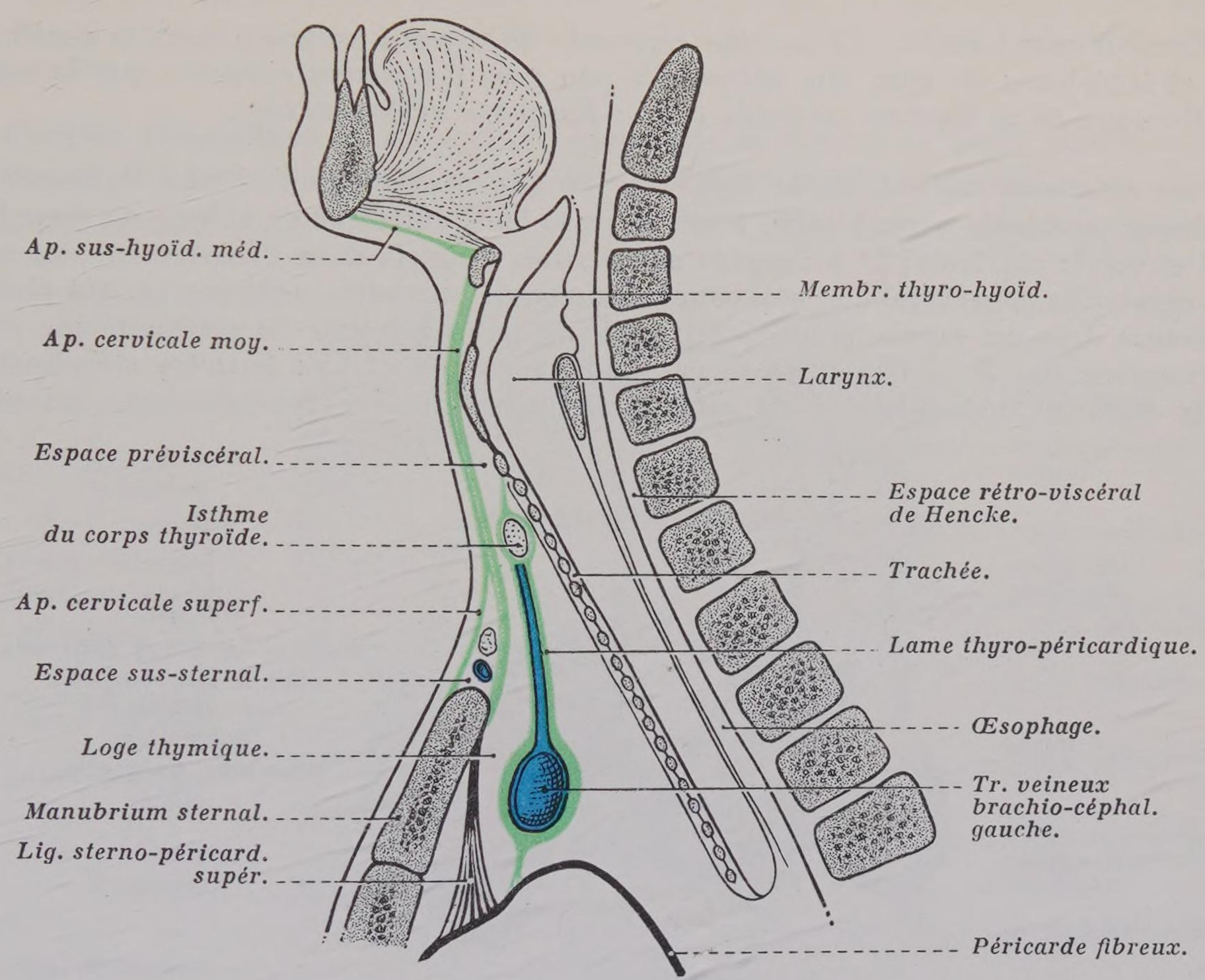

FIG. 735. — *Coupe médio-sagittale du cou montrant la constitution de la loge thymique; segment droit de la coupe.*

En vert, les aponévroses cervicales et la lame thyro-péricardique (lame thyroïdienne médiane).

CONFIGURATION EXTÉRIEURE ET RAPPORTS

Il est classique de dire que le thymus est un organe aplati d'avant en arrière; en réalité, il n'en est rien; lorsqu'on l'envisage sur des coupes horizontales du thorax pratiquées sur des sujets congelés, on constate qu'il se moule comme une coulée de cire entre le sternum en avant, le péricarde et les gros vaisseaux qui s'échappent de la base du cœur en arrière, et les poumons latéralement (Lucien et Guibal) (1) (voy. : fig. 734 et 737).

(1) Articles et ouvrages à consulter : RIEFFEL et LE MÉE : Sur l'anatomie du thymus humain. *Comptes rendus de l'Académie des Sciences,* 11 janvier 1909, p. 105.
CRUCHET : Considérations sur l'anatomie macroscopique du thymus chez l'enfant. *Revue mensuelle des maladies de l'enfance,* 1909, p. 413.
E. OLIVIER : Anatomie topographique et chirurgicale du thymus. *Thèse de Paris,* 1911.
LUCIEN et GUIBAL : Rapports du thymus avec les troncs veineux de la base du cou. *Revue française d'Endocrinologie,* 1924.
G. WORMS et P. KLOTZ : *Le Thymus (Anatomie, Histologie, Physiologie clinique et thérapeutique).* 1 vol. Masson et Cie, édit., Paris, 1935.

D'après sa configuration, on peut lui décrire *quatre faces* : une antérieure, une postérieure et deux latérales, et *deux extrémités* constituées par les *cornes du thymus,* que l'on distingue en supérieure et inférieure.

Ses rapports sont évidemment différents suivant qu'on les considère dans sa portion cervicale et dans sa portion thoracique.

*1° **Portion cervicale.*** — La *portion cervicale* du thymus est logée dans la partie antérieure et inférieure du cou; elle présente à peu près les mêmes rapports que le segment sous-isthmique de la trachée cervicale (voy. : *Rapports de la trachée*).

La **face antérieure** répond, de la superficie vers la profondeur : 1° aux téguments et à l'aponévrose cervicale superficielle, insérée sur le bord antérieur de la base du manubrium sternal et sur la clavicule; 2° à l'espace sus-sternal, compris dans l'écartement des aponévroses cervicales superficielle et moyenne; aux veines jugulaires antérieures, qui changent de direction dans cet espace et qui présentent, un peu au-dessus du sternum, une anastomose transversale; 3° à l'aponévrose cervicale moyenne et aux muscles sous-hyoïdiens compris dans un dédoublement de cette aponévrose et, plus spécialement, aux sterno-

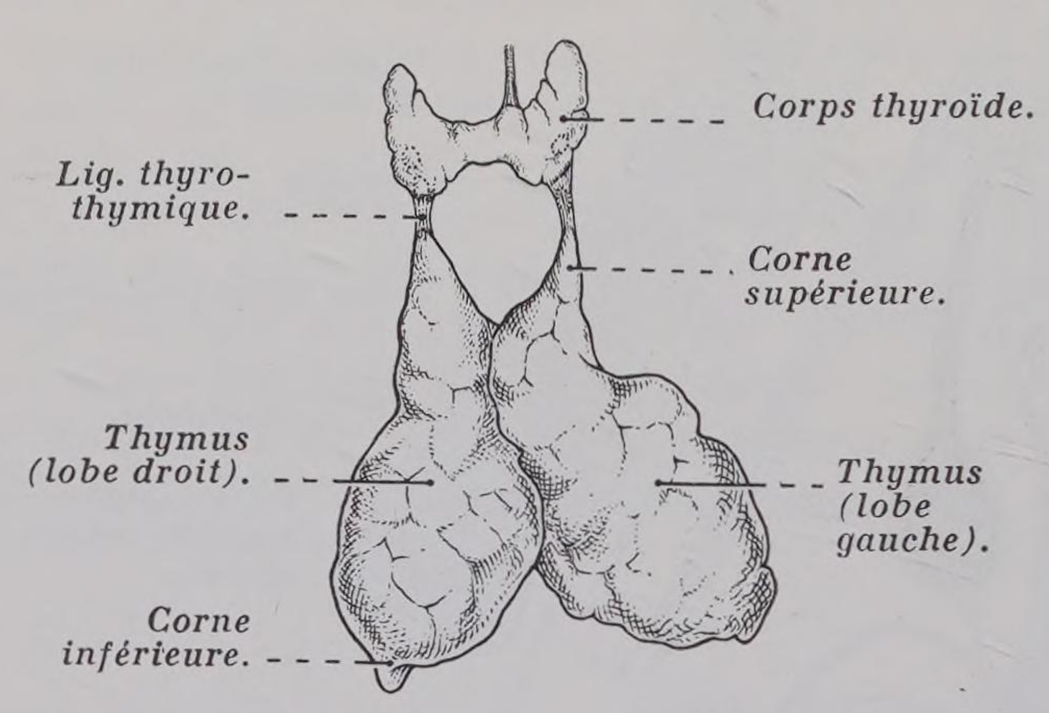

FIG. 736.
Thymus et corps thyroïde chez le nouveau-né; vue antérieure (deux tiers grandeur naturelle).

cléido-hyoïdiens et sterno-hyoïdiens; ces muscles déterminent de chaque côté de la ligne médiane, par leur écartement, un losange aponévrotique : c'est le *losange intermusculaire antérieur du cou,* qui est le losange de la trachéotomie et aussi celui de la *thymectomie.*

Muscles et aponévroses appliquent le thymus contre la trachée et l'obligent à s'insinuer, en raison de sa faible consistance, entre les faces latérales de la trachée et le paquet vasculo-nerveux du cou.

La **face postérieure** répond à la trachée et aux veines thyroïdiennes médianes, mais en examinant sur une préparation le thymus par sa face antérieure, il n'est pas rare d'apercevoir une grande partie de la trachée cervicale entre les deux lobes du thymus; parfois aussi, le thymus s'interpose entre la trachée et la carotide primitive (voy. : fig. 734); il répond alors aux nerfs récurrents, et plus spécialement au récurrent gauche et au bord gauche de l'œsophage.

Latéralement, chaque lobe thymique répond à la carotide primitive, et plus spécialement à la carotide primitive droite dont les rapports avec le thymus sont plus intimes du fait de son origine (tronc artériel brachio-céphalique) (voy. : fig. 734).

Les **cornes supérieures** sont situées à des niveaux variables suivant leur développement; lorsqu'elles sont peu développées, elles débordent de quelques millimètres seulement le bord supérieur du sternum et répondent au tronc veineux brachio-céphalique gauche, par contre, et c'est là le cas le plus fréquent, lorsqu'elles sont très développées, elles

s'élèvent jusqu'au corps thyroïde et répondent au bord inférieur de l'isthme, dont elles restent distantes de quelques millimètres (voy. : fig. 734); chacune d'elles est rattachée au corps thyroïde par un court ligament, le *ligament thyro-thymique* (voy. : fig. 736); celui-ci est représenté par une petite lame vasculaire fournie par la branche thymique de l'artère thyroïdienne inférieure; dans l'épaisseur de ce ligament, et parfois même au contact de la corne thymique, on rencontre la parathyroïde inférieure (variété sous-polaire ou inter-thyro-thymique), disposition à laquelle le chirurgien doit prêter attention dans la thymectomie.

2° **Portion thoracique.** — La *portion thoracique* du thymus est logée dans le médiastin antérieur où l'organe occupe une dépression dite *fosse prépéricardique.*

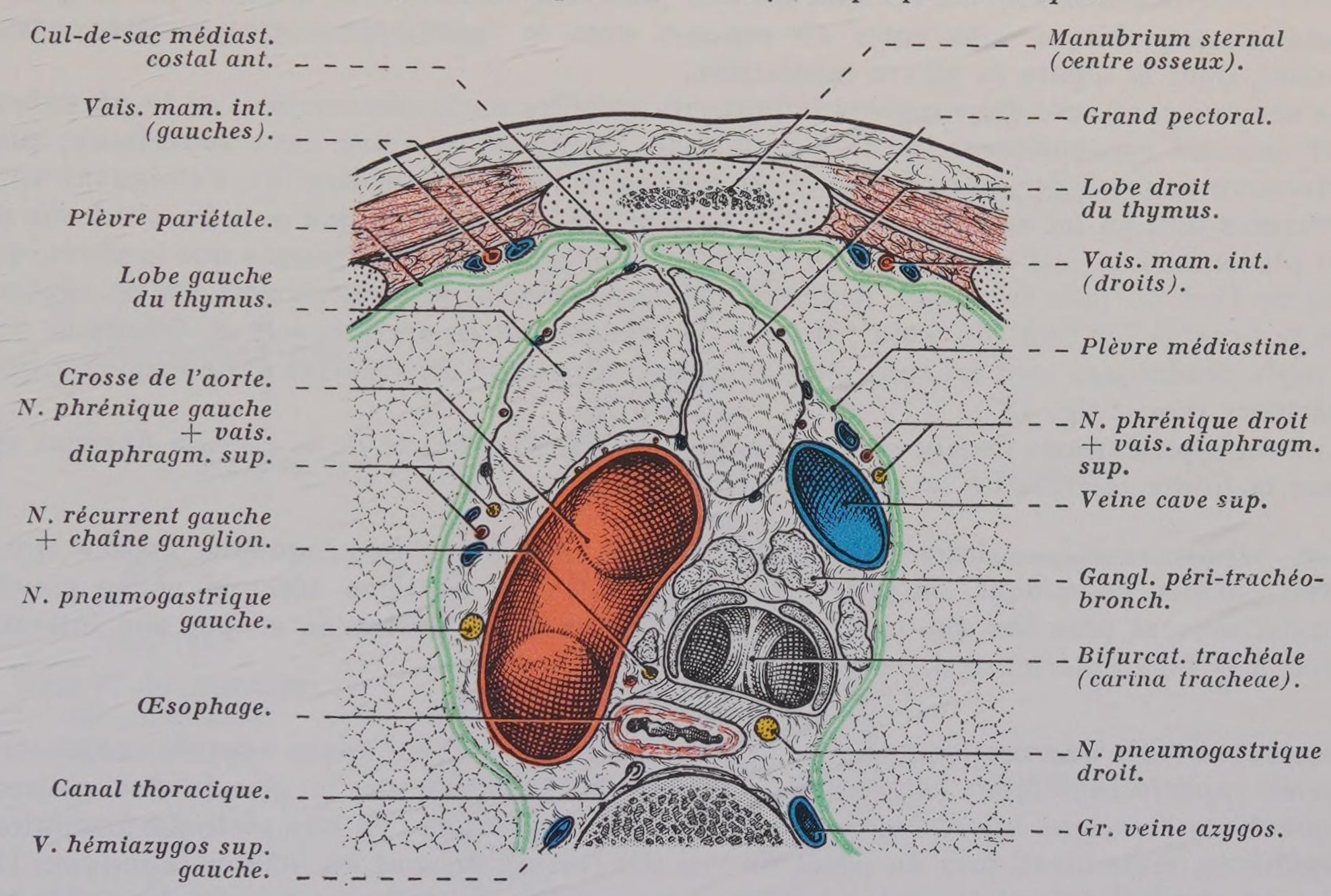

FIG. 737. — *Coupe transversale du thorax chez un enfant de 1 an passant par l'extrémité antérieure du premier espace intercostal, montrant les rapports du thymus; segment inférieur de la coupe.*

La **face antérieure** ou **sterno-chondrale** répond au sternum, aux insertions des muscles sterno-thyroïdiens, au ligament sterno-péricardique supérieur, aux articulations sterno-chondro-claviculaires, aux cartilages costaux et aux cinq premiers espaces intercostaux, au triangulaire du sternum, et aux vaisseaux mammaires internes qui cheminent parallèlement aux bords du sternum en dehors des articulations chondro-sternales.

Entre la paroi thoracique antérieure et le thymus, s'interposent les bords antérieurs des poumons logés dans les culs-de-sac médiastino-costaux antérieurs.

A son maximum de développement (enfant âgé de deux à trois ans), cette portion se projette sur le plastron sterno-costal où la percussion permet de déceler la *matité thymique* suivant une surface triangulaire, dite *triangle de Blumenreich,* limité : a) *en haut,* par le bord supérieur du manubrium sternal; b) *à droite,* par le bord droit du sternum; c) et *à gauche,* par une ligne oblique allant du bord gauche du sternum jusqu'à la ligne médiane, à la hauteur de la deuxième côte; cette projection est variable suivant les sujets et, par ce fait, elle ne possède qu'une valeur toute relative.

La **face postérieure,** disposée en forme de gouttière à concavité postérieure, répond successivement de haut en bas : 1° aux troncs veineux brachio-céphaliques, et plus spécialement au tronc innominé gauche qui sépare le thymus de la trachée; parfois cependant, cette veine peut se placer soit devant le thymus : c'est le *thymus rétro-veineux*; soit entre les deux lobes; soit enfin, traverser le thymus; 2° à la veine cave supérieure; 3° au tronc artériel brachio-céphalique et à la partie initiale de la carotide primitive gauche; 4° au péricarde qui le sépare du cœur et des gros vaisseaux artériels; 5° enfin, à l'aorte ascendante et au tronc de l'artère pulmonaire; enfin, sur un plan plus postérieur, à la bronche gauche, au plexus cardiaque, au ganglion de Wrisberg et aux nerfs cardiaques qui l'abordent et, plus spécialement, aux nerfs cardiaques inférieurs droits (voy. : fig. 737).

Latéralement, chaque lobe entre en rapport avec la face interne du poumon correspondant, dont le sépare la plèvre médiastine.

Le thymus contracte des rapports importants avec les nerfs phréniques; *a)* le *phrénique droit* descend verticalement sur la face latérale droite de la veine cave supérieure; puis il s'incurve pour glisser entre le péricarde fibreux et la plèvre médiastine, s'éloignant ainsi du thymus tout en lui restant postérieur; *b)* par contre, le *phrénique gauche,* situé sur un plan plus antérieur, est beaucoup plus rapproché du lobe thymique gauche que le phrénique droit ne l'est du lobe thymique droit (E. Olivier); dans le thorax, ce nerf est en rapport avec le thymus sur tout son trajet; il longe le thymus soit en arrière, soit en dehors de lui; les nerfs phréniques sont accompagnés dans leur trajet par les vaisseaux diaphragmatiques supérieurs (voy. : fig. 737).

Les nerfs phréniques restent séparés du thymus par l'épaisseur de la cloison fibreuse qui forme la limite latérale de la loge thymique.

Les **cornes inférieures** descendent généralement au niveau du cinquième espace intercostal; parfois, cependant, on peut les voir atteindre la septième côte; la corne gauche descend souvent plus bas que la droite; elles répondent au péricarde et, par son intermédiaire, à la face antérieure des ventricules (voy. : fig. 734).

CONSTITUTION ANATOMIQUE. — Le thymus est entouré d'une mince capsule conjonctive appelée *capsule thymique*; cette capsule envoie à l'intérieur de la glande des cloisons conjonctives *(cloisons interlobulaires)* qui subdivisent l'organe en une série de formations irrégulières, mais identiques du point de vue structural : ce sont les *lobules thymiques* (1).

En supprimant délicatement les faisceaux conjonctifs qui relient entre eux les différents lobules thymiques, on peut aussi dérouler chaque lobe du thymus; celui-ci apparaît quatre à cinq fois plus long que normalement, formé de lobules thymiques superposés.

L'existence de ces prolongements à l'intérieur de l'organe, peu résistants du reste, ne constituent pas un obstacle à l'énucléation thymique; d'autre part, elle est quelque peu favorisée par la présence, entre le thymus et sa capsule, d'une mince couche de tissu celluleux lâche, facilement dissociable.

Extérieurement, la capsule présente des *zones d'adhérences* solides, qui maintiennent le thymus et l'amarrent aux organes voisins; on peut distinguer : *a)* une *zone supérieure, thymo-thyroïdienne,* difficile à rompre, car elle est représentée par les *ligaments thymo-thyroïdiens* (voy. : fig. 736); *b)* et une *zone postéro-inférieure, thymo-péricardique,* étendue et résistante, par l'intermédiaire de laquelle le thymus est fixé au sac fibreux péricardique.

Lobule thymique. — Chaque lobule thymique déformé par pression réciproque présente une forme grossièrement polyédrique. Il est formé, à la coupe, de deux parties distinctes : 1° d'une *capsule conjonctive périphérique,* dans laquelle cheminent les vaisseaux; 2° et d'un *parenchyme glandulaire,* formé lui-même de deux couches concentriques: *a)* l'une, *périphérique,* dense, foncée,

(1) Article à consulter : Florentin : Constitution et rôle du thymus. *Revue médicale de l'Est,* 1er août 1932.

cloisonnée par des expansions de la capsule : c'est la *substance corticale*; *b)* l'autre, *centrale*, moins dense, plus claire : c'est la *substance médullaire*.

Ces deux substances sont constituées par un réseau de soutien formé de tissu réticulé, renfermant dans ses mailles une multitude de petites cellules arrondies, semblables aux lymphocytes et appelées *thymocytes* ou *petites cellules thymiques*; la substance médullaire présente, en outre, des formations spéciales, appelées *corpuscules de Hassall* ou *corps concentriques de Ecker* (pour plus de détails, voyez les *Traités d'Histologie*).

VAISSEAUX ET NERFS. — *1° Artères.* — Les artères du thymus (1) ont été étudiées par Latarjet et Murard et par E. Olivier et, de leurs travaux, il résulte que *cinq artères* participent à la vascularisation artérielle de l'organe; deux sont paires : ce sont les artères thymiques supérieures et thymiques latérales; une est impaire : c'est l'artère thymo-thyroïdienne médiane (voy. : fig. 738).

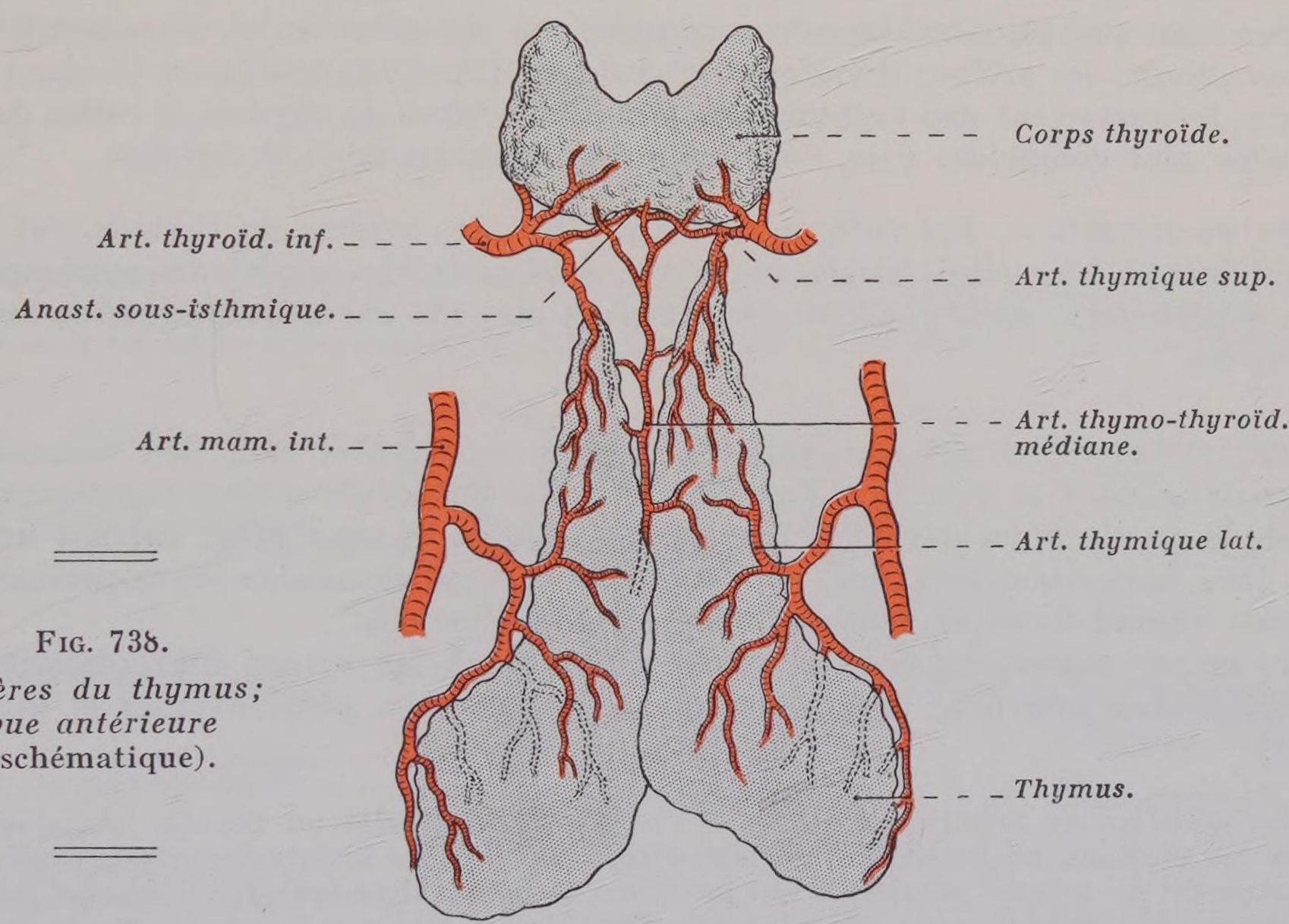

FIG. 738.
Artères du thymus; vue antérieure (schématique).

Les **artères thymiques supérieures** sont inconstantes; elles naissent des artères thyroïdiennes inférieures, et parfois de l'anastomose sous-isthmique (voy. : fig. 738). Elles abordent le thymus au niveau des cornes supérieures, où elles abandonnent des rameaux descendants; elles sont comprises dans l'épaisseur des ligaments thyro-thymiques, et peuvent naître, tant la droite que la gauche, de la même artère thyroïdienne inférieure.

Les **artères thymiques latérales** naissent. tantôt des artères mammaires internes, tantôt des artères diaphragmatiques supérieures, souvent aussi d'un tronc commun avec l'artère péricardique antéro-supérieure. Elles abordent chaque lobe par sa face latérale pour s'y ramifier; tantôt elles forment un bouquet de branches; tantôt, après s'être coudées, elles descendent le long du thymus en donnant des collatérales superposées (voy. : fig. 738).

---

(1) Articles et ouvrage à consulter : LATARJET et MURARD : Vascularisation du thymus. *Lyon chirurgical*, 1911, p. 439.
E. OLIVIER : Les rapports entre la morphologie du thymus et sa vascularisation artérielle. *Thèse de doctorat ès Sciences, Paris*, 1923.
E. OLIVIER : Rapports des artères thymiques avec les artères thyroïdiennes. *Comptes rendus de l'Association des Anatomistes*, 1923.

L'**artère thymo-thyroïdienne médiane (artère thymique centrale de Latarjet et Murard)** est une branche impaire, *interlobaire*, qui naît soit du tronc artériel brachio-céphalique près de son origine, soit de la convexité de la crosse aortique. Dès sa naissance, elle suit un trajet descendant, passe en avant du tronc veineux brachio-céphalique gauche, puis chemine d'arrière en avant et de bas en haut entre les deux lobes du thymus auxquels elle se distribue par des rameaux en échelle; presque toujours, cette artère abandonne une branche ascendante thyroïdienne, qui n'est autre que la thyroïdienne moyenne de Neubauer (voy. : fig. 738).

Des **artères thymiques accessoires** proviennent parfois des branches péricardiques de la mammaire interne, du tronc artériel brachio-céphalique, et parfois du tronc thyro-bicervico-scapulaire de la sous-clavière.

Ces artères sont exceptionnellement au complet sur le même sujet, et susceptibles de multiples *variations*; les artères thymiques latérales sont parfois multiples.

On observe fréquemment des anastomoses entre les artères du thymus et celles du corps thyroïde; elles sont comprises dans l'épaisseur les ligaments thyro-thymiques.

Pédicules du thymus. — Par suite de la disposition des artères du thymus, cet organe est pourvu de *cinq pédicules artériels,* qui sont : deux pédicules supérieurs, correspondant aux cornes supérieures; deux pédicules latéraux; et un pédicule moyen, commun aux deux lobes thymiques.

2° ***Veines.*** — Les veines qui rampent à la surface du thymus sont peu volumineuses, mais nombreuses; elles se déversent en majeure partie dans *deux veines thymiques* qui se détachent de la partie moyenne de la face postérieure de chaque lobe; suivant un trajet ascendant, elles sont comprises dans l'épaisseur de la lame vasculaire thyro-péricardique; elles se jettent dans le tronc veineux brachio-céphalique gauche.

De *petites veines thymiques accessoires* se jettent dans les veines thyroïdiennes inférieures, mammaires internes, diaphragmatiques supérieures, péricardiques et jugulaires internes (1).

Circulation sanguine du lobule thymique. — Les artères destinées au thymus cheminent tout d'abord dans les cloisons conjonctives interlobulaires : ce sont les *artères interlobulaires;* de ces artères se détachent les *artères lobulaires* qui pénètrent le lobule thymique généralement au niveau de son sommet; souvent flexueuses, elles le parcourent dans toute son étendue et fournissent par étage des artérioles pour le parenchyme glandulaire.

A la périphérie de la substance médullaire, ces artérioles se résolvent en un *réseau capillaire,* auquel font suite des veinules qui entourent la partie centrale du lobule *(veines périmédullaires);* c'est de ce réseau veineux que partent des veines, généralement disposées dans un sens radiaire; elles traversent la substance corticale pour aboutir aux *veines périlobulaires* qui drainent le sang veineux de l'organe (2).

3° ***Lymphatiques.*** — Les lymphatiques périlobulaires sont drainés par des troncs collecteurs, que l'on distingue, d'après leur situation et leur destination, en supérieurs, antérieurs et postérieurs.

Les **troncs collecteurs supérieurs** se détachent des cornes supérieures; très courts, ils se jettent dans les deux *ganglions supra-thymiques,* situés en dedans de l'embouchure des veines jugulaires internes.

---

(1) Article à consulter : Olivier et Papamiltiadés : Les veines du thymus. *Comptes rendus de l'Association des Anatomistes,* 1948.

(2) Article à consulter : Pigache et Worms : Circulation du lobule thymique. *Bulletin et Mémoires de la Société Anatomique,* novembre 1910.

Les **troncs collecteurs antérieurs**, très courts, mais nombreux, se détachent de la face antérieure de l'organe pour se jeter dans les ganglions de la chaîne mammaire interne *(ganglions pré-thymiques)*.

Les **troncs collecteurs postérieurs**, également très courts, partent de la face postérieure du thymus pour se terminer dans les ganglions prépéricardiques *(ganglions rétro-thymiques)*.

4° ***Nerfs.*** — Les nerfs du thymus sont mal connus; les uns proviennent des pneumogastriques, soit directement, soit indirectement, par l'intermédiaire des nerfs cardiaques et des récurrents (Cordier et Coulouma); les autres proviennent des chaînes sympathiques; ils sont amenés à la glande par les artères thymiques; d'autres abordent le thymus isolément (Cabanac) (1).

Le phrénique gauche abandonne un filet très grêle au lobe thymique gauche : c'est le *nerf de Cruchet*; enfin, on a signalé également des rameaux issus de la branche descendante de l'hypoglosse et du plexus cardiaque.

***

DÉVELOPPEMENT. THYMUS ACCESSOIRES. — Le thymus se développe aux dépens de deux bourgeons épithéliaux qui naissent par prolifération de l'épithélium endodermique de la face ventrale de la troisième fente branchiale *(troisième poche endodermique)*; ces bourgeons s'allongent

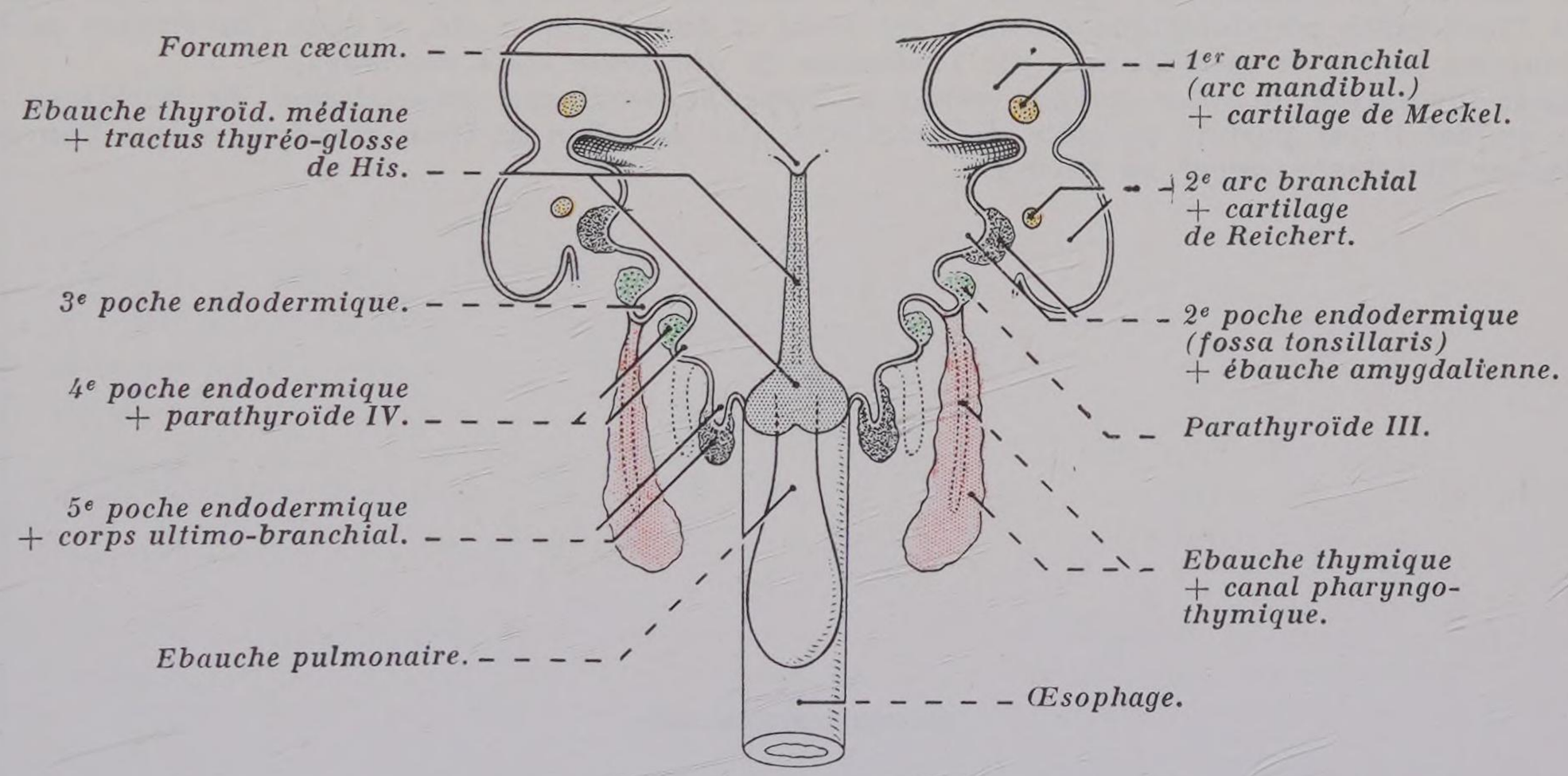

FIG. 739. — *Coupe frontale intéressant les fentes branchiales et les arcs branchiaux, montrant le développement du corps thyroïde* (en pointillé gris), *des parathyroïdes* (en vert) *et du thymus* (en rose); *segment postérieur de la coupe* (demi-schématique).

et se creusent, ils se placent en avant des gros vaisseaux du cou et descendent dans le thorax, où ils donnent naissance aux *canaux pharyngo-thymiques* (voy. : fig. 739); par la suite, le canal régresse dans sa partie supérieure, les deux ébauches thymiques s'accroissent, puis s'isolent de leur point d'origine (embryon de 14 millimètres), et finalement s'adossent sur la ligne médiane, à la jonction du cou et du thorax, en s'interposant entre la paroi antérieure et l'anastomose cardino-cardinale qui va former le tronc veineux brachio-céphalique gauche; la fusion des deux ébauches est à peu près complète à la fin du deuxième mois.

---

(1) Article à consulter : CABANAC : Les nerfs du thymus. *Comptes rendus de l'Association des Anatomistes*, 1931, p. 97.

Ainsi, le thymus, organe primitivement *cervical*, issu de la paroi pharyngée, devient par la suite, au cours de son développement, un organe *thoracique*; seules les extrémités supérieures plus ou moins effilées restent situées dans la base du cou.

La fragmentation du canal pharyngo-thymique peut donner naissance à des reliquats embryonnaires; soit à des nodules thymiques isolés qui constituent autant de *thymus accessoires*, que l'on observe au voisinage du corps thyroïde; soit à des kystes congénitaux du cou à structure lymphoïde.

INVOLUTION DU THYMUS. — De la période fœtale à l'âge adulte, le thymus évolue en *trois périodes*, qui sont : 1° une *période d'accroissement*, pendant laquelle l'organe se développe, elle s'étend jusqu'à la fin de la deuxième année; 2° une *période de développement maximum*, très courte, pendant laquelle le thymus atteint le terme ultime de sa formation et de son développement; 3° et une *période de régression* ou *d'involution* qui commence au début de la troisième année.

L'involution thymique s'accompagne de quatre phénomènes, qui sont : *a)* l'augmentation de la substance médullaire, au détriment de la substance corticale; *b)* la transformation de la substance corticale, qui prend l'aspect de la médullaire, par suite du départ des thymocytes : c'est le *thymus interverti*; *c)* l'augmentation du nombre des corpuscules de Hassall; *d)* et l'infiltration graisseuse des cloisons conjonctives interlobulaires (Policard).

Cette involution est lente chez l'individu normal et sain; elle peut durer toute la vie, les fonctions du thymus devenant de plus en plus atténuées; elle est beaucoup plus rapide et aboutit au *thymus sénile* lorsque le sujet est atteint de certaines affections pathologiques.

Le thymus est d'une sensibilité extrême; les affections graves, la fièvre typhoïde, les fièvres éruptives, le rhumatisme articulaire aigu, les affections cachectisantes (tuberculose), le jeûne prolongé, entraînent une involution précoce et accélèrent cette involution; enfin, l'action des rayons X ou des rayons γ du radium amène rapidement sa disparition (Regaud et Crémieu).

En résumé, le thymus n'est pas un organe transitoire au sens propre du mot, mais un organe dont l'involution physiologique normale est lente et dure toute la vie, et dont l'involution pathologique est rapide et conditionnée par l'influence de différents états morbides.

Après involution, il laisse comme vestige le *corps fibro-adipeux rétro-sternal de Waldeyer*, au sein duquel il est parfois possible de rencontrer des parcelles de tissu glandulaire que l'on doit rattacher histologiquement au thymus.

MÉDIASTIN

On décrit, sous le nom de *médiastin,* la partie centrale de la cavité thoracique, c'est-à-dire celle qui est comprise entre les faces internes ou médiastinales des poumons revêtus de leurs plèvres médiastines. Etendu entre le plastron chondro-sternal en avant et la colonne vertébrale en arrière, suivant la hauteur de treize vertèbres (de D1 à L1); il est fermé en bas par le diaphragme qui le sépare de la cavité abdominale; en haut, il communique avec la base du cou et avec les creux sus-claviculaires par l'intermédiaire de l'orifice supérieur du thorax.

DIMENSIONS ET AXE. — Les **dimensions** du médiastin sont évidemment variables suivant : la conformation du thorax, le plus ou moins grand développement des poumons, le volume du cœur, l'âge du sujet, l'existence ou non de vertèbres supplémentaires ou de côtes surnuméraires et aussi suivant la courbure dorsale du rachis.

Sur le vivant, les dimensions varient au cours des mouvements respiratoires du fait de l'ampliation thoracique et de l'ascension ou de l'abaissement de la coupole diaphragmatique.

Chez l'adulte possédant un thorax normal, les *dimensions moyennes* varient entre les chiffres suivants :

1° *Hauteur* prise au niveau de la partie centrale, axiale du médiastin, entre le plan oblique des deux premières côtes et le centre phrénique — de 15 à 22 centimètres.

2° *Largeur à sa partie supérieure (diamètre transversal),* correspondant à un plan horizontal passant par le milieu de la trachée thoracique — de 4 à 5 centimètres.

3° *Largeur à sa partie inférieure (diamètre transversal)* prise au niveau de la fosse cardiaque du poumon gauche — de 12 à 15 centimètres.

4° *Diamètre antéro-postérieur* à la partie moyenne — de 12 à 16 centimètres.

Son *rapport volumétrique* à l'égard de la cavité thoracique et à l'état d'équilibre respiratoire est d'environ un cinquième.

Sa **direction,** c'est-à-dire son **axe général,** est représenté par une *ligne brisée* comprenant deux segments : *a)* l'un, supérieur ou supra-cardiaque, qui correspond aux voies respiratoires où l'axe est sensiblement médian et légèrement oblique de haut en bas et d'avant en arrière; *b)* l'autre, inférieur ou cardio-péricardique, qui correspond à la partie occupée par le cœur et le péricarde; l'axe est oblique de haut en bas, de droite à gauche et d'arrière en avant.

DIVISION DU MÉDIASTIN. — Il est classique de diviser artificiellement le médiastin en *deux régions*; l'une, *antérieure* ou *médiastin antérieur*; l'autre, *postérieure* ou *médiastin postérieur,* par un plan frontal qui passe par la face postérieure de la trachée et des bronches souches et par les ligaments triangulaires du poumon; si cette division adoptée par la plupart des anatomistes est commode pour la description des organes médiastinaux, elle ne correspond pas, à notre avis, à une division topographique exacte, car si l'on envisage la partie de la cavité thoracique comprise entre les deux poumons, soit de haut en bas, soit de bas en haut, suivant la direction des organes qui la traversent, on est obligé de convenir qu'elle ne tient pas compte des *parties supérieure* et *inférieure du médiastin*; c'est-à-dire (si l'on peut s'exprimer ainsi) de l'*entrée* et de la *sortie* du médiastin; aussi nous diviserons le médiastin (considéré anatomiquement de haut en bas) en *quatre régions,*

à savoir : *a)* le *vestibule médiastinal* qui correspond à l'entrée ou à la sortie des organes médiastinaux au niveau de l'orifice supérieur du thorax; *b)* le *médiastin antérieur proprement dit*; *c)* le *médiastin postérieur proprement dit*; *d)* et l'*espace infra-médiastinal postérieur* (Rossi) ou *sinus vertébro-diaphragmatique* qui représente la partie inférieure, terminale, taillée en bec de flûte du précédent (voy. : fig. 740 et 741).

Le *médiastin antérieur*, plus vaste que le médiastin postérieur (voy. : fig. 741), contient le cœur, le péricarde et les gros vaisseaux qui partent du cœur; le *médiastin postérieur*, plus étroit, mais plus allongé que le médiastin antérieur, est une sorte de gouttière, de *lieu de passage* situé en avant de la colonne vertébrale et entre les deux plèvres médias-

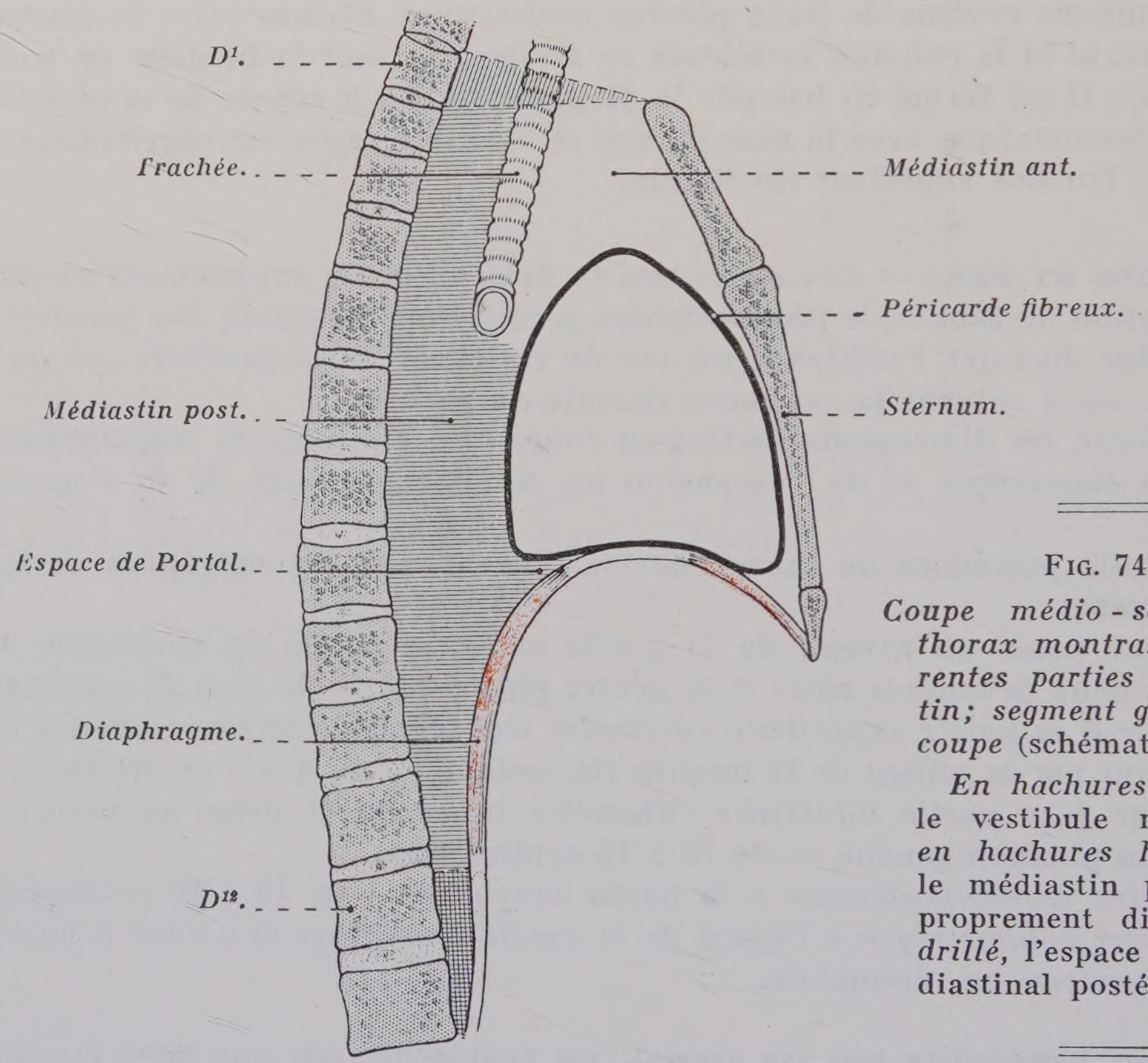

FIG. 740.

Coupe médio-sagittale du thorax montrant les différentes parties du médiastin; segment gauche de la coupe (schématique).

En hachures obliques, le vestibule médiastinal; *en hachures horizontales*, le médiastin postérieur proprement dit; *en quadrillé*, l'espace infra-médiastinal postérieur.

tines; il renferme des organes qui vont du cou au thorax, du thorax à l'abdomen ou inversement, mais tandis que certains organes, comme l'œsophage et le canal thoracique, le parcourent dans toute son étendue, d'autres n'empruntent qu'une partie de cet espace, telles l'aorte thoracique descendante et la grande veine azygos; enfin, certains organes, comme la crosse de l'aorte et la crosse de la grande veine azygos, sont à cheval sur les deux médiastins (voy. : fig. 750).

LIMITE ENTRE LES DEUX MÉDIASTINS. PLAN INTERMÉDIASTINAL. — La limite conventionnelle entre les deux médiastins *(plan intermédiastinal)* est représentée par une série d'organes qui sont, en allant de bas en haut : la face postérieure du péricarde, les ligaments triangulaires du poumon, la face postérieure des bronches principales et de la trachée.

a) La *face postérieure du péricarde et du cœur* correspond, plus spécialement à ce niveau, à l'oreillette gauche; elle répond à cet endroit au cul-de-sac de Haller.

b) De chaque côté du péricarde fibreux, les *ligaments triangulaires des poumons*

viennent encadrer ce dernier : ce sont deux mésos pleuraux tendus transversalement, dus à l'adossement de la plèvre médiastine au-dessous des hiles des poumons et en arrière du péricarde; par leur face postérieure, ils regardent en dedans et un peu en haut; leur base répond au diaphragme sur lequel elle se fixe partiellement; par leur bord externe, ils se continuent avec la plèvre médiastine et ils forment latéralement la limite entre les deux médiastins (voy. : *Ligaments triangulaires des poumons*).

c) Au-dessus du cœur et du péricarde se trouve la *bifurcation de la trachée,* légèrement à droite de la ligne médiane; et de chaque côté, les deux *pédicules pulmonaires* dont la face postérieure des *bronches souches* est placée à la limite des deux médiastins; sur cette face s'appliquent les vaisseaux bronchiques et le plexus broncho-pulmonaire.

d) Sus-jacent à la bifurcation trachéale, la limite est représentée par le plan frontal qui

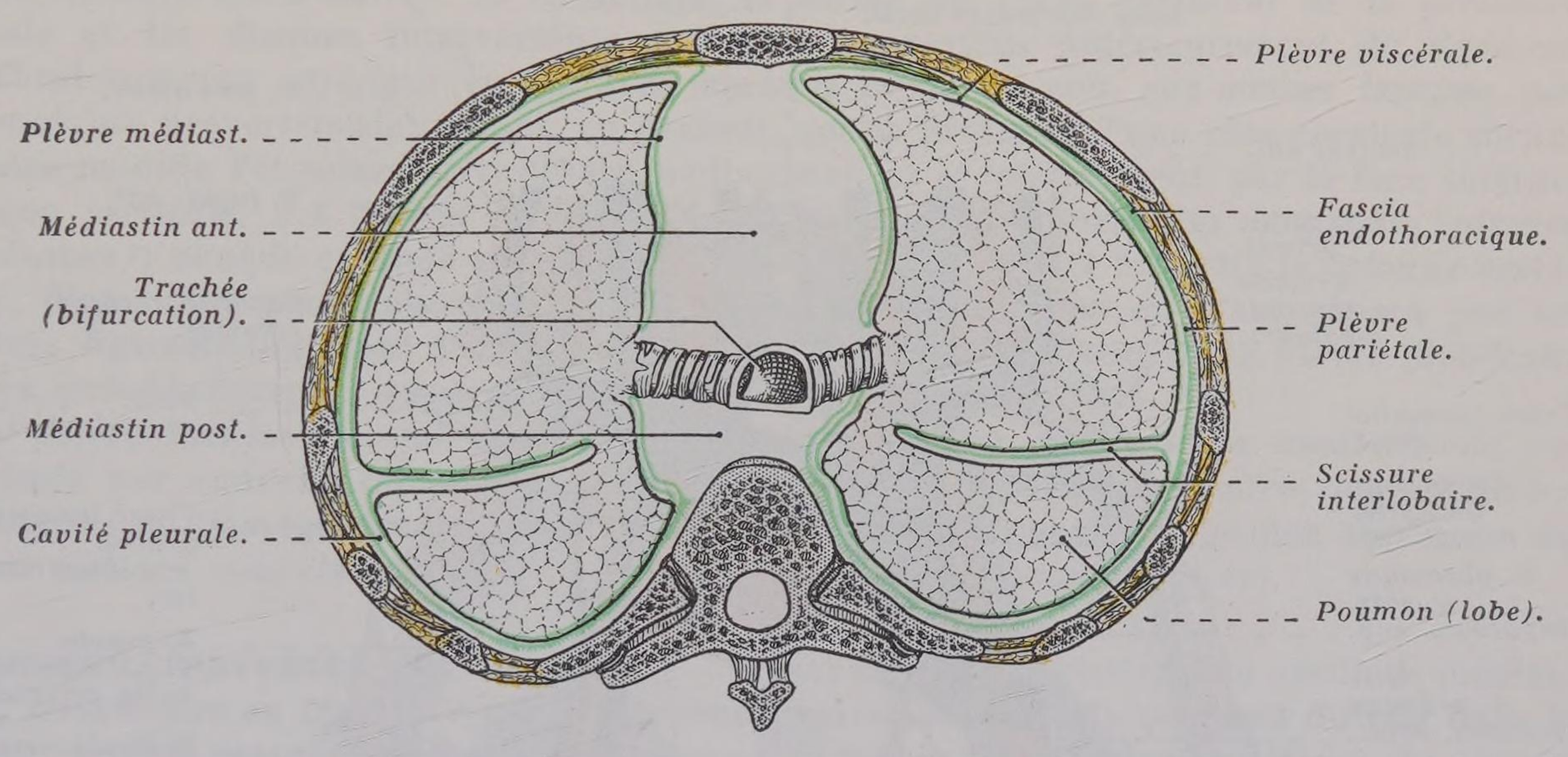

Fig. 741. — *Coupe transversale du thorax montrant la situation et la disposition des médiastins* (schématique).

passe par la *face postérieure de la trachée*; si bien que la trachée et les bronches sont comprises dans le médiastin antérieur; mais à ce niveau et de chaque côté de la trachée, apparaît un orifice limité en bas, par le bord supérieur du pédicule pulmonaire et, latéralement par la plèvre médiastine.

Les deux médiastins communiquent par ces orifices, ceux-ci échangent mutuellement des vaisseaux importants, notamment la crosse de l'aorte à gauche, et la crosse de la grande veine azygos à droite; enfin, les deux nerfs pneumogastriques (droit et gauche) en abordant la face postérieure de chaque bronche passent du médiastin antérieur dans le médiastin postérieur; quant à la sous-clavière gauche, dont l'origine sur la convexité de la crosse aortique est généralement située sur un plan légèrement postérieur par rapport à la trachée, elle est placée à sa naissance dans le médiastin postérieur, mais elle le quitte très rapidement; ainsi, certains organes (crosse de l'aorte, partie terminale de la grande veine azygos, artère sous-clavière gauche, veine intercostale supérieure gauche, nerfs pneumogastriques) sont simultanément compris dans les deux médiastins (pour leur description, voyez ces organes à leurs chapitres respectifs, tome III et IV).

I. — VESTIBULE MÉDIASTINAL

Si l'on doit qualifier de médiastin (d'après sa définition et son étymologie) tout ce qui est compris entre les deux plèvres médiastines, il est de toute évidence que le médiastin ne se cantonne pas exclusivement à la cavité thoracique; il la déborde en effet, au niveau de

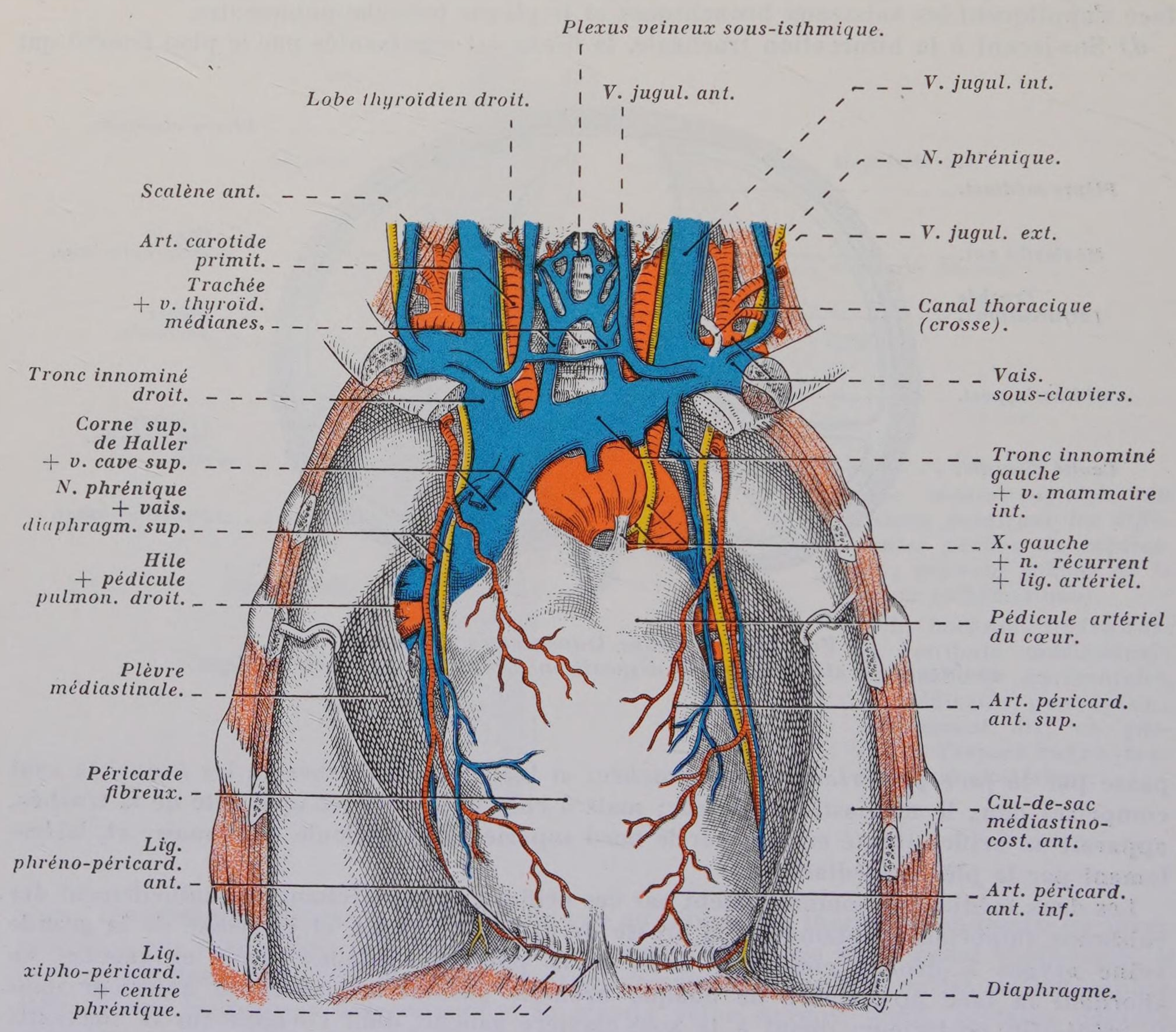

FIG. 742. — *Organes médiastinaux, vue antérieure après écartement des poumons.*

l'orifice supérieur du thorax, dans la partie comprise entre les deux dômes pleuraux; aussi le *vestibule médiastinal* ou *antrum mediastinale* doit-il être considéré comme une « *région frontière* » située à cheval sur la *base du cou* et sur l'*orifice supérieur du thorax (partie médiane)*, c'est-à-dire la *région de passage* des viscères (axe viscéral), des vaisseaux et des nerfs du cou dans le thorax ou inversement; ainsi envisagé entre les deux dômes pleuraux et leurs appareils suspenseurs, le vestibule médiastinal apparaît comme étant la *région interapexienne*.

LIMITES. — Du point de vue topographique, et envisagé sur une coupe médio-sagittale du thorax et du cou, le vestibule médiastinal présente l'aspect d'un espace de forme prismatique triangulaire à base postérieure vertébrale, compris entre deux plans transversaux qui passent en avant par le bord supérieur du manubrium sternal et en arrière par les disques intervertébraux situés au-dessus et au-dessous de la première vertèbre dorsale (voy. : fig. 740). Cet espace appartient donc à la *région de l'orifice supérieur du thorax* et celle-ci est en majeure partie située au-dessus du plan des deux premières côtes; en conséquence, *le vestibule médiastinal est plus cervical que thoracique.*

Ses *limites* sont : a) *en avant,* la partie supérieure du manubrium sternal tapissée en arrière par les muscles sterno-cléido-hyoïdiens et sterno-thyroïdiens qui se fixent sur cet os, et les faces postérieures des extrémités internes des clavicules et des articulations sterno-chondro-claviculaires; b) *en arrière,* la saillie du corps vertébral de la première dorsale et les disques intervertébraux adjacents, revêtus antérieurement du ligament vertébral commun antérieur et des deux muscles longs du cou, eux-mêmes tapissés par l'aponévrose prévertébrale; notons, en passant, que la présence d'une côte cervicale surnuméraire modifie l'étendue du vestibule médiastinal; c) et *latéralement,* par la face interne, presque verticale, des dômes pleuraux, qui coiffent les sommets des poumons *(plèvres apexiennes)*; chaque coupole pleurale est amarrée à la première côte et à la colonne vertébrale, d'une part par l'intermédiaire du fascia endothoracique et, d'autre part, par un système ligamentaire dont l'ensemble forme l'appareil suspenseur de la plèvre (Sébileau) (voyez précédemment : *Appareil suspenseur du dôme pleural*) (1).

La plèvre médiastine qui représente la limite externe de l'*antrum mediastinale* est déprimée par endroits (ainsi que l'apex pulmonaire sous-jacent) et offre des gouttières vasculaires au passage des gros troncs artériels qui s'échappent de l'orifice supérieur du thorax (artères sous-clavières, en particulier) (voy. : *Artère sous-clavière*).

CONTENU. TRAVERSÉE VESTIBULAIRE. — Si l'on envisage le *contenu* du vestibule médiastinal, c'est-à-dire sa *traversée* par les organes, vaisseaux et nerfs qui vont du cou dans le thorax, ou *vice versa,* et cela, soit sur une vue cavalière de l'orifice supérieur du thorax (voy. : fig. 743), soit sur une coupe transversale passant par la face supérieure de la première vertèbre dorsale et la partie supérieure de la poignée du sternum (voy. : fig. 744), on peut distinguer *trois parties* au vestibule médiastinal, suivant les organes qui l'occupent ou le traversent et qui sont, d'arrière en avant : *a)* une *partie postérieure,* représentée par les *viscères axiaux* (*œsophage* et *trachée*); *b)* une *partie moyenne* ou *intermédiaire, vasculo-nerveuse*; *c)* et une *partie antérieure,* occupée chez l'enfant par le *thymus* (voy. : fig. 737).

Les *viscères axiaux (axe viscéral du cou)* sont profondément situés; ils sont représentés par deux conduits, l'*œsophage* en arrière, la *trachée* en avant, et étant donné le plan de séparation conventionnel entre les deux médiastins (voyez précédemment), il apparaît qu'au niveau du vestibule médiastinal, le médiastin postérieur possède une étendue des plus réduite, puisqu'il est occupé exclusivement par le conduit œsophagien.

L'*œsophage* n'est pas franchement axial au sens mathématique du mot, mais légèrement déporté à gauche (voy. : fig. 743 et 752); en conséquence, plus rapproché du dôme pleural gauche que de celui du côté droit.

Les bords latéraux de l'œsophage sont unis à l'aponévrose prévertébrale par les cloisons sagittales de Charpy qui délimitent, avec le conduit œsophagien et le rachis dorsal, l'espace rétro-œsophagien.

La *trachée,* oblique en bas et en arrière, est au contact de la face antérieure de l'œsophage et sensiblement dans le plan médian; elle est unie à l'œsophage par des tractus

---

(1) Ouvrage à consulter : A. Delmas : L'orifice supérieur du thorax. Etude morphogénétique de ses éléments constitutifs osseux et fibreux. *Thèse de Montpellier,* 1938.

fibreux au sein desquels on rencontre des fibres musculaires lisses, dont l'ensemble constitue les muscles et ligaments trachéo-œsophagiens de Luschka.

Les deux organes sont contenus dans un manchon de tissu conjonctif, plus ou moins condensé, qui représente la continuation vers le thorax de la gaine viscérale du cou et, par l'intermédiaire de cette gaine, l'œsophage et la trachée offrent des connexions avec le diaphragme cervico-thoracique de Bourgery; les deux organes peuvent cependant se déplacer, l'un par rapport à l'autre, au cours des mouvements de la déglutition et de la respiration.

Dans l'angle dièdre (gauche) formé par l'œsophage et la trachée, monte verticalement le *nerf récurrent* accompagné de sa chaîne ganglionnaire lymphatique (chaîne récurrentielle)

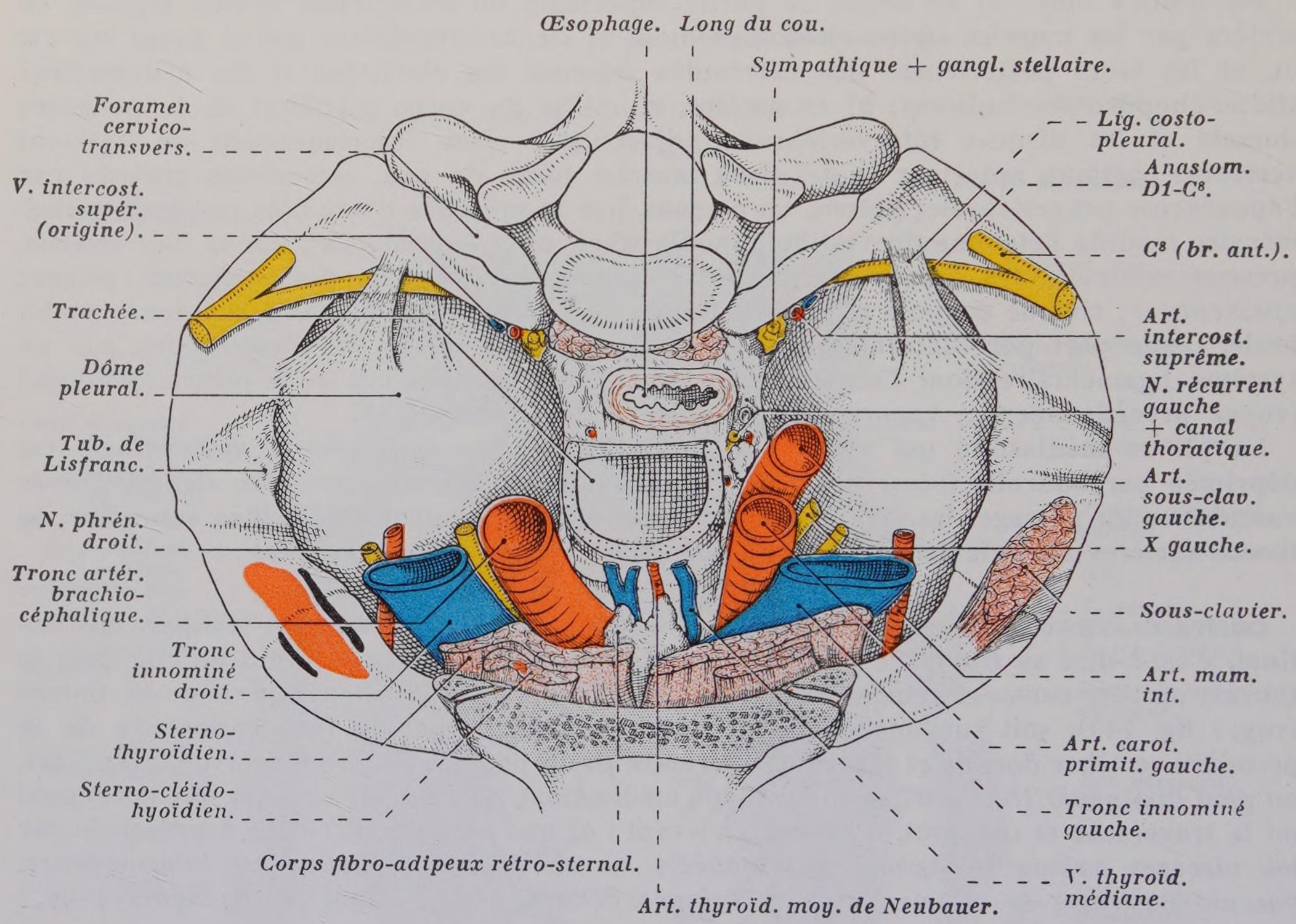

FIG. 743. — *Vestibule médiastinal et dômes pleuraux sur une vue cavalière de l'orifice supérieur du thorax.*

et du rameau œsophago-trachéal (à trajet descendant) de l'artère thyroïdienne inférieure.

Tant à droite qu'à gauche, les *ligaments vertébro-péricardiques de Béraud,* lames fibreuses disposées dans un plan sagittal, paramédian, séparent les viscères du vestibule médiastinal de la plèvre apexienne. Signalons, enfin, sur la face antérieure de la trachée, les ganglions lymphatiques du *groupe prétrachéal*; ces ganglions, en nombre variable, sont généralement minuscules.

Les *troncs artériels* issus de la convexité de la crosse aortique forment un *plan vasculaire* accompagné de *nerfs* qui, au niveau du vestibule médiastinal, s'interposent entre la trachée et les coupoles pleurales.

Sur la ligne médiane et en avant de la trachée : c'est l'*artère thyroïdienne moyenne de Neubauer,* artère inconstante, grêle, destinée au lobe médian du corps thyroïde; elle est accompagnée de veines volumineuses, parfois plexiformes : ce sont les *veines thyroïdiennes médianes (veines jugulaires profondes antérieures de Tillaux)* qui se jettent à la face supérieure du tronc brachio-céphalique gauche.

A droite, le tronc artériel innominé se divise suivant la longueur contre le versant antérieur ou latéral de la trachée en ses deux branches terminales : la carotide primitive et la sous-clavière; lorsque le tronc est court et la crosse de l'aorte peu déroulée, la division est toujours située au niveau du vestibule médiastinal (ou sous-jacent à ce dernier, donc dans la partie haute du médiastin antérieur), alors l'origine des deux branches occupe le vestibule médiastinal; par contre, lorsque le tronc est long et la crosse aortique nettement déroulée, la division artérielle a lieu à la base du cou; rappelons qu'à sa naissance, la caro-

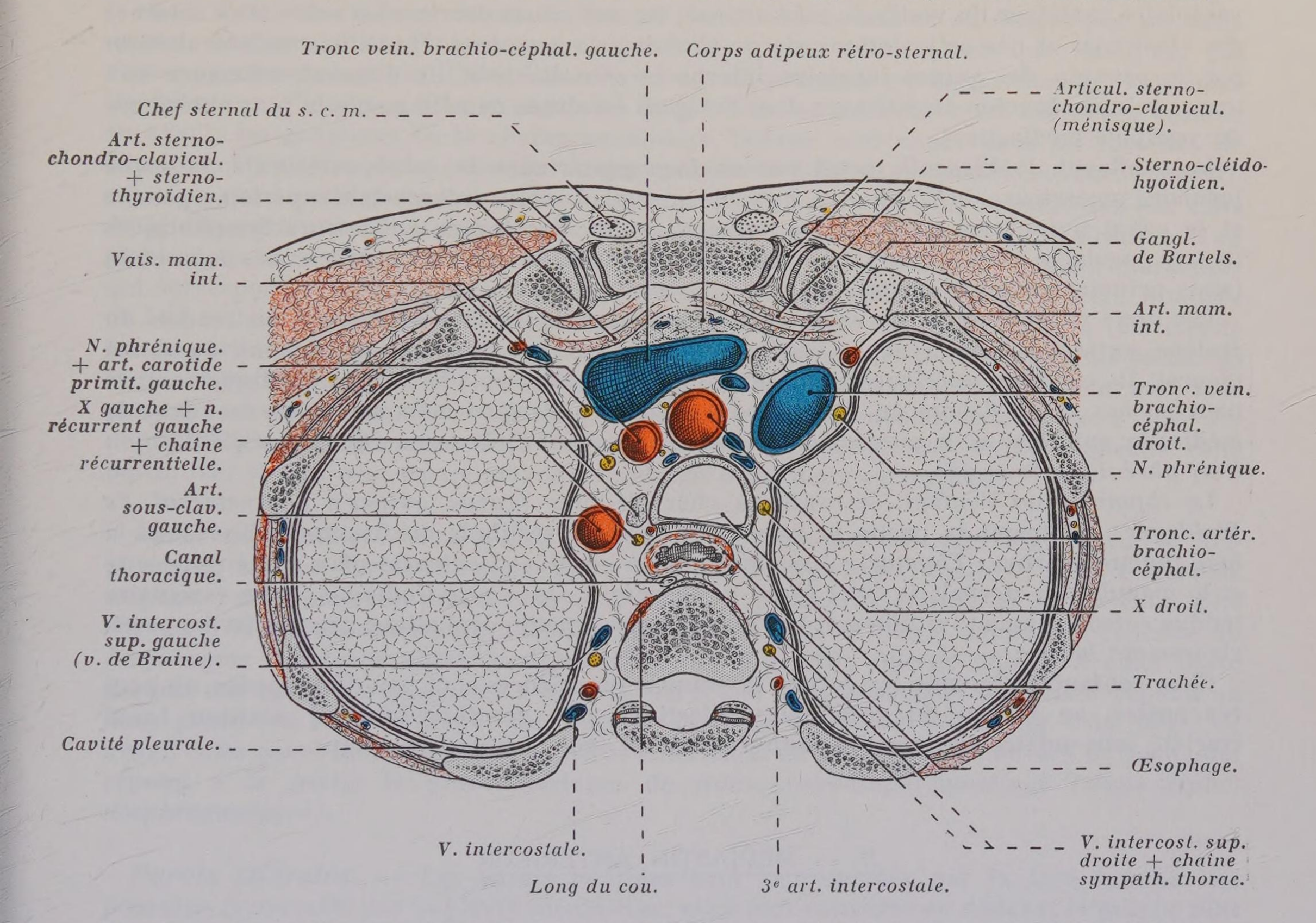

Fig. 744. — *Coupe transversale du thorax passant par les articulations sterno-chondro-claviculaires et par la troisième vertèbre dorsale, montrant la situation et les rapports des organes médiastinaux; segment inférieur de la coupe.*

tide primitive droite est toujours très rapprochée de la trachée; le nerf pneumogastrique est postérieur et externe par rapport à ce vaisseau, puis il va croiser la face antérieure de l'artère sous-clavière près de son origine, lieu où il abandonne son nerf récurrent.

A gauche, deux gros troncs artériels séparent la trachée du dôme pleural, ce sont : la carotide primitive, qui verticalement ascendante est accompagnée contre son flanc externe par le nerf pneumogastrique, et la sous-clavière qui, en s'éloignant de plus en plus de la trachée, imprime une gouttière à la face interne de la coupole pleurale et de l'apex pulmonaire.

Les nerfs cardiaques supérieurs et moyens des pneumogastriques et des chaînes sympathiques accompagnent les gros troncs artériels précités et sont à leur contact (voy. : *Nerfs du Cœur*).

La *crosse du canal thoracique* est presque toujours située à la base du cou sur un plan plus élevé et plus interne que la coupole pleurale, donc au-dessus du vestibule médiastinal; cependant, chez les *sujets à thorax large,* le canal thoracique décrit sa crosse à un niveau relativement bas et toujours suivant une trajectoire tendue, donc peu incurvée; celle-ci presque rectiligne, dirigée d'arrière en avant, est alors située dans le vestibule médiastinal ou, tout au moins, à sa limite supérieure (Lissitzyn).

Les *confluents veineux jugulo-sous-claviers (confluents de Pirogoff)* occupent le plan vasculaire antérieur du vestibule médiastinal; ils sont situés derrière les extrémités internes des clavicules et des articulations sterno-chondro-claviculaires; constitués unilatéralement par la réunion des veines jugulaire interne et sous-clavière, ils donnent naissance aux troncs veineux brachio-céphaliques dont l'origine est située dans la partie la plus antérieure du vestibule médiastinal.

Le confluent de Pirogoff reçoit par sa face postérieure la veine vertébrale, la veine jugulaire postérieure de Walther et, à gauche, parfois la veine intercostale supérieure gauche et le canal thoracique dans l'angle veineux; enfin, des troncs collecteurs lymphatiques (troncs jugulaire, sous-clavier et médiastinal antérieur) peuvent s'y terminer des deux côtés (mais principalement à droite).

Les *nerfs phréniques,* après avoir croisé verticalement la face antérieure du tendon du scalène antérieur, pénètrent le vestibule médiastinal en avant et en dedans du dôme pleural; ils croisent antérieurement l'artère sous-clavière, puis se dirigent obliquement de haut en bas et de dehors en dedans pour rejoindre l'artère mammaire interne dans le médiastin antérieur et la surcroiser en passant en avant d'elle (voy. : fig. 211 et 228) (voy. : *Nerf phrénique,* tome IV).

Le *thymus* chez l'enfant, ses vestiges chez l'adulte *(corps adipeux rétro-sternal de Waldeyer),* occupent la partie la plus antérieure du vestibule médiastinal; situé dans la *loge thymique* (voy. : *Thymus*), il est interposé à ce niveau entre le plan veineux précité et le manubrium sternal; la *lame thyro-péricardique (fascia de Godman),* lame vasculaire tendue entre l'isthme thyroïdien et le tronc veineux brachio-céphalique gauche, ferme postérieurement la loge.

Chez l'enfant, et lorsque les cornes thymiques supérieures sont peu développées, on peut rencontrer, au niveau du vestibule médiastinal, des *parathyroïdes* en position basse (variété sous-polaire ou interthymo-thyroïdienne) (voy. : *Parathyroïdes*).

II. -- MÉDIASTIN ANTÉRIEUR

Le *médiastin antérieur* présente grossièrement la forme d'un tronc de pyramide dont la grande base inférieure répond au diaphragme, et dont la petite base répond à l'orifice supérieur du thorax (1).

PAROIS. — Par suite de sa forme on peut lui distinguer *six parois,* que l'on distingue en *antérieure, inférieure, supérieure* et *deux latérales*; la *paroi postérieure* étant représentée par le plan situé à la limite des deux médiastins.

Paroi antérieure. — La paroi antérieure est constituée par le sternum, les sept premiers cartilages costaux et les espaces intercostaux correspondants; elle est oblique de haut en bas et d'arrière en avant, mais son obliquité varie avec la conformation du thorax;

(1) Ouvrages à consulter : Quénée : Etude anatomique de la cavité thoracique (médiastin, plèvres pariétales, dôme pleural). *Thèse de Lille,* 1932.
Hovelacque, O. Monod et H. Evrard : *Le Thorax. Anatomie médico-chirurgicale.* 1 vol. Maloine, édit., Paris, 1937.

souvent, elle présente une angulation plus ou moins marquée, à sinus postérieur au niveau de l'articulation médio-sternale *(angle de Louis)*; dans l'ensemble, elle est légèrement concave en arrière.

Derrière ce plan ostéo-chondral, s'applique le muscle triangulaire du sternum et s'insèrent sur le manubrium sternal, les muscles sterno-cléido-hyoïdiens et sterno-thyroïdiens (voyez ces muscles, tome I); les vaisseaux mammaires internes et leur chaîne ganglionnaire lymphatique descendent, parallèlement au bord sternal correspondant, à 1 cm. 1/2 en dehors de ce bord; l'artère est bordée en dedans et en dehors par ses deux veines satellites dont l'interne est généralement plus volumineuse que l'externe; ces vaisseaux cheminent tout d'abord derrière les trois premiers cartilages costaux, puis entre les faisceaux d'insertions du triangulaire du sternum en arrière et les cartilages costaux en avant; les ganglions de la chaîne mammaire interne sont situés dans les fossettes de Souligoux (voy.: *Ganglions intra-thoraciques pariétaux. Chaîne mammaire interne,* tome VI).

Si l'on examine la paroi thoracique antérieure par le médiastin, on constate que par suite de la disposition des culs-de-sac pleuraux médiastino-costaux antérieurs, qui s'insinuent en partie entre le sternum en avant et le péricarde en arrière, la partie de la paroi thoracique qui correspond à la limite antérieure du médiastin est très étroite (voy. : fig. 741). Allongée de bas en haut, elle répond : *a)* du deuxième au quatrième cartilage costal, à une étroite bande verticale de la face postérieure du corps du sternum, et parfois aux culs-de-sac de la plèvre lorsque ceux-ci chevauchent l'un sur l'autre, le droit étant généralement antérieur par rapport au gauche (Farabeuf); *b)* et au-dessus et au-dessous de cette bande, à l'aire des deux triangles interpleuraux supérieur et inférieur (voy. : fig. 700); en conséquence, cette paroi, très étroite à sa partie moyenne, s'élargit à ses deux extrémités.

Paroi inférieure. — La paroi inférieure, ou *plancher* est représentée par le diaphragme; elle est fortement convexe en haut et en avant (voy. : fig. 740); large à sa partie moyenne, elle se rétrécit progressivement dans ses parties antérieure et postérieure. Elle répond à la foliole antérieure du centre phrénique, et à la partie antérieure charnue du diaphragme (faisceaux chondro-xiphoïdiens). Le péricarde fibreux adhère à cette paroi suivant une surface triangulaire à base antérieure et dont le sommet postérieur répond au flanc gauche de l'orifice diaphragmatique de la veine cave inférieure (voy. : fig. 698); en avant, cette paroi détermine avec la paroi antérieure un angle dièdre ouvert en haut, qui répond à la partie la plus antérieure du sinus costo-diaphragmatique *(sinus xipho-diaphragmatique)*.

Parois latérales. — Les parois latérales sont représentées par la face interne des poumons recouverte par la plèvre médiastine; elles sont concaves en dedans; la gauche plus que la droite par suite de la présence à son niveau de la *fosse cardiaque*; de plus, elles ne sont pas disposées symétriquement par rapport à la ligne médiane du fait de la situation et de l'orientation du cœur; la paroi gauche est plus déportée en dehors que ne l'est la paroi droite (voy. : fig. 698).

Paroi supérieure. — La paroi supérieure est toute artificielle, elle correspond à l'orifice supérieur du thorax, c'est-à-dire au plan qui, rasant le bord supérieur du sternum, suit le bord interne des premières côtes; ce plan coupe le dôme pleural et le sommet du poumon, et, entre les deux dômes pleuraux, le médiastin, représenté par le *vestibule médiastinal,* communique largement avec la base du cou (voy. : *Vestibule médiastinal*) (voy. : fig. 740).

CONTENU. — Les organes contenus dans le médiastin antérieur sont disposés suivant *trois plans* : *antérieur, moyen* et *postérieur* (1).

---

(1) Ouvrage à consulter : J. Braine : *Le médiastin.* 1 vol. Louis Arnette, édit., Paris, 1924.

*1° **Plan antérieur.*** — Le plan antérieur comprend : le thymus chez l'enfant, ses vestiges chez l'adulte; l'appareil séro-graisseux du cœur, situé sur la face antérieure du péricarde, au voisinage de son adhérence diaphragmatique; les ligaments sterno-péricardiques, qui unissent le péricarde au sternum et des ganglions lymphatiques.

Le *thymus* est généralement constitué par deux lobes, un droit et un gauche (voy. : fig. 734); il est placé entre la face antérieure du péricarde, le ligament sterno-péricardique supérieur et les gros vaisseaux de la base du cœur en arrière; et les culs-de-sac pleuraux médiastino-costaux antérieurs et le sternum en avant; il descend, le plus souvent, jusqu'au cinquième espace intercostal (voy. : fig. 734), où il occupe une dépression dite *fosse prépéricardique*; il est compris dans une loge, dite *loge thymique,* limitée : *a)* en avant, par le ligament sterno-péricardique supérieur et les articulations sterno-chondro-claviculaires; *b)* en arrière, par la face antérieure du péricarde et par la lame vasculaire thyro-péricardique qui comprend, dans son épaisseur, des veines péricardiques, les veines thyroïdiennes médianes, le tronc veineux brachio-céphalique gauche et l'artère thyroïdienne moyenne; *c)* et latéralement par deux lames vasculaires, dépendance des vaisseaux mammaires internes qui rattachent les troncs veineux brachio-céphaliques aux deux premiers cartilages costaux (droits et gauches) et par les plèvres médiastines (voy. : fig. 735) (voy. : *Loge thymique,* article *Thymus*).

Exceptionnellement, le tronc veineux brachio-céphalique gauche se place devant le thymus : c'est le thymus rétro-veineux.

Chez l'adulte, la régression du thymus (involution) fait place au *corps fibro-adipeux rétro-sternal de Waldeyer* (voy. : fig. 749).

L'appareil séro-graisseux du cœur occupe l'espace prépéricardique; situé entre la paroi thoracique antérieure, le péricarde et le diaphragme, il comprend généralement *trois* franges graisseuses : ce sont les *franges graisseuses du péricarde,* dites *franges graisseuses de Poirier,* disposées transversalement en avant du péricarde, et plus spécialement au voisinage de la pointe dans *l'espace prépéricardique*; elles adhèrent au sac fibreux péricardique. Leur existence est en rapport avec les mouvements répétés que la respiration imprime au diaphragme et avec la contraction cardiaque (plus spécialement avec celle de la pointe) (voy. : fig. 698) (voy. : *Rapports du péricarde*).

Les *ligaments sterno-péricardiques,* ou *ligaments de Luschka,* sont au nombre de ***deux*** : *a)* l'un, *supérieur,* disposé dans un plan frontal présente une forme quadrilatère, il rattache la face antérieure du péricarde à la face postérieure du manubrium sternal; *b)* l'autre, *inférieur,* ou *ligament xipho-péricardique,* disposé dans un plan sagittal, d'aspect triangulaire, rattache la face antérieure du péricarde à la face postérieure de l'appendice xiphoïde et à la convexité du diaphragme.

Des *ganglions lymphatiques* sont situés au-dessus du diaphragme entre l'appendice xiphoïde en avant et le sinus phréno-péricardique antérieur en arrière : ce sont les *ganglions péricardiques* (Rouvière), ou *ganglions xiphoïdiens de Sappey;* ces ganglions, au nombre de deux ou trois en moyenne (amas médian du groupe prépéricardique), occupent l'*espace xipho-diaphragmatique de Barbier* (voy. : *Rapports du diaphragme,* tome I, et *Rapports du Péricarde,* dans ce tome).

*2° **Plan moyen.*** — Le plan moyen est le plus important des trois; il occupe à lui seul les huit dixièmes du médiastin antérieur et comprend : le cœur, le péricarde et les gros vaisseaux de la base du cœur.

On peut lui distinguer *deux étages* : l'un, *inférieur* ou *cardiaque*; l'autre, *supérieur* ou *supra-cardiaque* ou *vasculaire* (voy. : fig. 745).

a) L'**étage inférieur** est représenté par le *cœur* entouré de son *sac fibreux péricardique*; une certaine étendue, de forme triangulaire, de la face antérieure de ces organes répond à la paroi thoracique antérieure soit directement, soit par l'intermédiaire des plèvres : c'est la *zone de matité absolue* du cœur, cette zone est comprise entre les bords antérieurs des poumons (voy. : *Rapports du cœur*).

Les culs-de-sac pleuraux médiastino-costaux antérieurs recouvrent la face antérieure du péricarde et leur trajet est différent à droite et à gauche; leur disposition est également variable d'un sujet à l'autre; la ligne de projection sur le plastron sterno-chondro-costal est plus oblique à gauche qu'à droite, et en outre, elle est plus écartée de la ligne médiane (voy. : fig. 700; voy. : *Culs-de-sac pleuraux*).

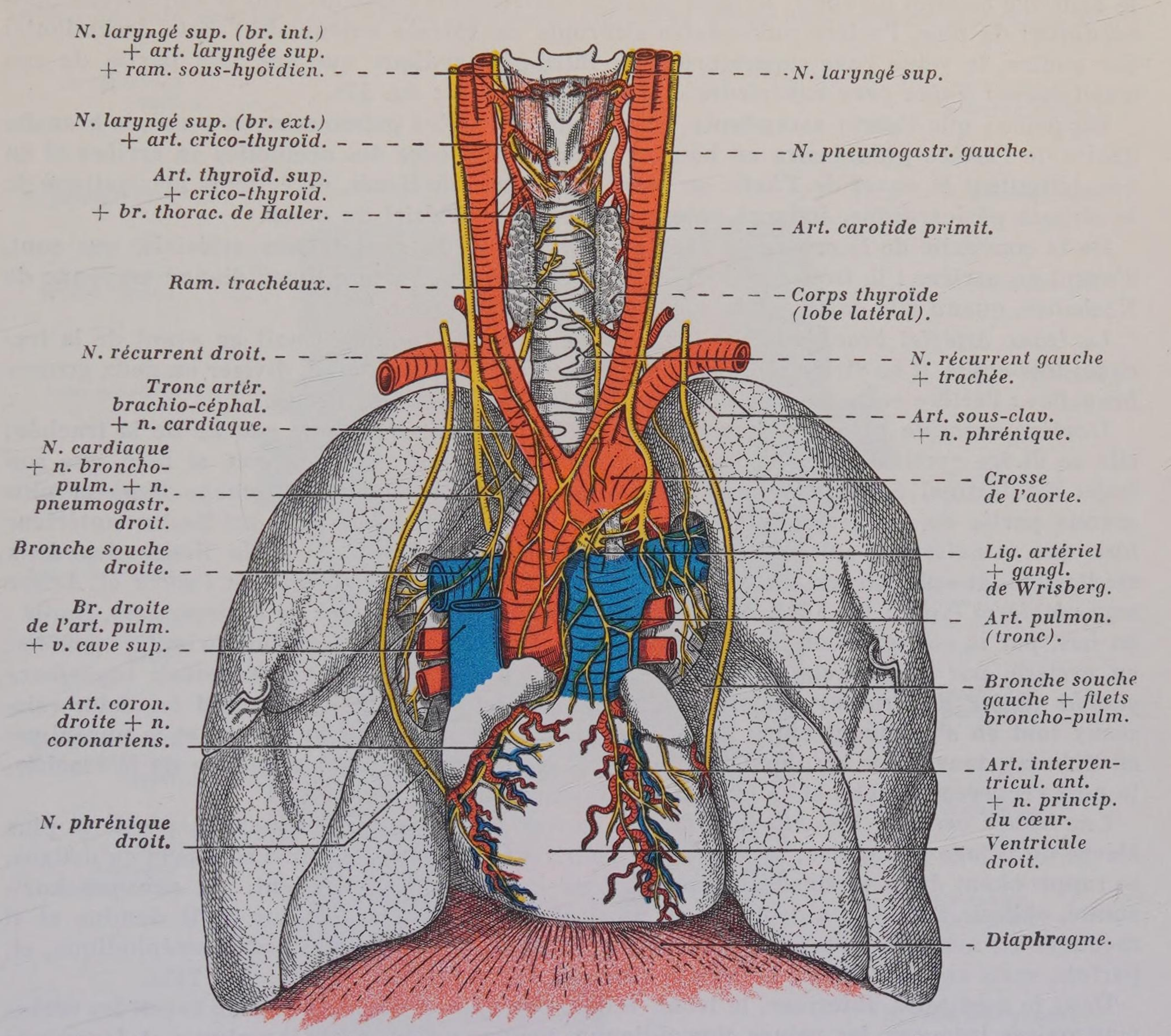

FIG. 745. — *Organes médiastinaux, vue antérieure après écartement des deux poumons.*
Le sac fibreux péricardique et l'isthme du corps thyroïde ont été enlevés.
Les troncs veineux brachio-céphaliques ont été enlevés pour montrer la crosse de l'aorte et l'origine de ses grosses branches collatérales.
Les veines pulmonaires ainsi que la branche droite de l'artère pulmonaire ont été sectionnées pour montrer la pénétration des bronches et des nerfs broncho-pulmonaires dans les hiles des poumons.

La *veine cave inférieure,* dans sa très courte portion intra-thoracique, est flanquée à droite et à gauche des ligaments de Teutleben, et entièrement intra-péricardique.

b) **L'étage supérieur, ou vasculaire,** comprend tous les *organes supracardiaques* du médiastin antérieur, et ceux-ci sont représentés par les gros vaisseaux du médiastin qui s'échappent du péricarde fibreux et par leurs branches; ce sont : α) *à droite,* la *veine cave*

supérieure formée par l'union des deux troncs veineux brachio-céphaliques ou troncs innominés, elle est légèrement oblique en bas et en arrière; β) *à gauche, l'artère pulmonaire* et ses deux branches de division droite et gauche, et entre les deux vaisseaux précités, la portion ascendante de la crosse de l'aorte.

Le tronc de l'artère pulmonaire et la portion ascendante de la crosse aortique constituent le *pédicule artériel* du cœur, ils sont presque entièrement contenus dans le sac fibreux péricardique; de plus, l'artère pulmonaire s'enroule en spirale autour de l'aorte ascendante; par contre, la veine cave supérieure n'est intra-péricardique que sur une partie de son trajet (voy. : *Veine cave supérieure* et *Péricarde*) (voy. : fig. 57).

Rappelons que l'aorte ascendante et le tronc de l'artère pulmonaire en avant, la branche droite de l'artère pulmonaire en haut et la face antérieure des oreillettes en arrière et en bas délimitent le *canal de Theile* ou *sinus transverse de Henle,* diverticule prismatique de la séreuse péricardique, incurvé autour du pédicule artériel du cœur.

De la convexité de la crosse de l'aorte se détachent de gros troncs artériels, qui sont, d'avant en arrière : le tronc artériel brachio-céphalique, l'artère thyroïdienne moyenne de Neubaüer, quand elle existe, et la carotide primitive gauche.

Le *tronc artériel brachio-céphalique (tronc artériel innominé)* naît en avant de la trachée; très court, il se dirige obliquement en haut et à droite pour se diviser en deux grosses branches : l'artère sous-clavière droite et la carotide primitive droite.

L'*artère carotide primitive gauche* naît de l'aorte contre le flanc gauche de la trachée; elle se dirige verticalement en haut et pénètre rapidement dans le cou, si bien que son trajet médiastinal est relativement court; quand à la *sous-clavière gauche* dans la plus grande partie de son trajet intra-thoracique, elle est située dans le médiastin antérieur bien que sa naissance soit placée dans le médiastin postérieur ou à la limite des deux médiastins, et cela suivant le type de crosse aortique (voy. : *Crosse de l'aorte* et *Artère sous-clavière*) (voy. : fig. 101). A ce niveau se place le *quadrilatère de Bourgery* (1), limité : en bas, par la convexité de la crosse de l'aorte; en avant, par la carotide primitive gauche; en arrière, par la sous-clavière gauche; et en haut, par la *veine intercostale supérieure gauche* (*veine de Braine*) qui croise d'avant en arrière, et extérieurement les deux vaisseaux tout en s'insinuant entre deux nerfs, le pneumogastrique en dedans et le phrénique en dehors; dans l'aire du quadrilatère, on aperçoit la face latérale gauche de la trachée, le nerf récurrent gauche et sa chaîne ganglionnaire (voy. : fig. 59).

Les *troncs veineux brachio-céphaliques* ou *troncs innominés* occupent la partie la plus élevée de l'étage vasculaire; le droit, très court, est légèrement oblique en bas et en dedans, se rapprochant de la verticale; le gauche, plus long que le précédent, est presque horizontal, oblique en bas et à droite, il est sus-jacent à la crosse aortique qu'il domine et il recouvre en avant la carotide primitive droite et le tronc artériel brachio-céphalique, et, parfois, mais anormalement, le thymus (thymus rétro-veineux) (voy. : fig. 743).

Dans le médiastin antérieur, le tronc veineux brachio-céphalique gauche reçoit les veines mammaires internes, les veines thyroïdiennes médianes, les veines thymiques et des veines péricardiques et médiastinales.

Enfin signalons les *ganglions médiastinaux antérieurs* dont un *groupe droit* est placé en avant de la veine cave supérieure et dans l'angle d'origine de ce vaisseau; il comprend le ganglion de l'angle innominé et le ganglion de Bartels, ce dernier étant situé en avant de la veine cave supérieure; et un *groupe gauche* situé au voisinage du ligament artériel (ganglion d'Engel), devant la crosse aortique et la carotide primitive gauche (voy. : fig. 677).

Des *vaisseaux* et des *nerfs* occupent avec les gros troncs vasculaires précités le plan moyen : ce sont les nerfs phréniques (voy. : fig. 745), les nerfs pneumogastriques et les vaisseaux diaphragmatiques supérieurs.

Le *phrénique droit* descend verticalement contre le flanc droit de la veine cave supé-

---

(1) Anatomiste français (1797-1849).

rieure, puis il se dirige obliquement en bas et en avant en croisant la face latérale droite du péricarde; finalement, il se place en dehors du ligament phréno-péricardique latéral droit avant d'atteindre le diaphragme un peu en dehors de l'orifice de la veine cave inférieure.

Le *phrénique gauche* offre une situation plus antérieure que le précédent; il croise la face antéro-latérale gauche de la crosse de l'aorte, puis il se dirige obliquement en bas, en avant

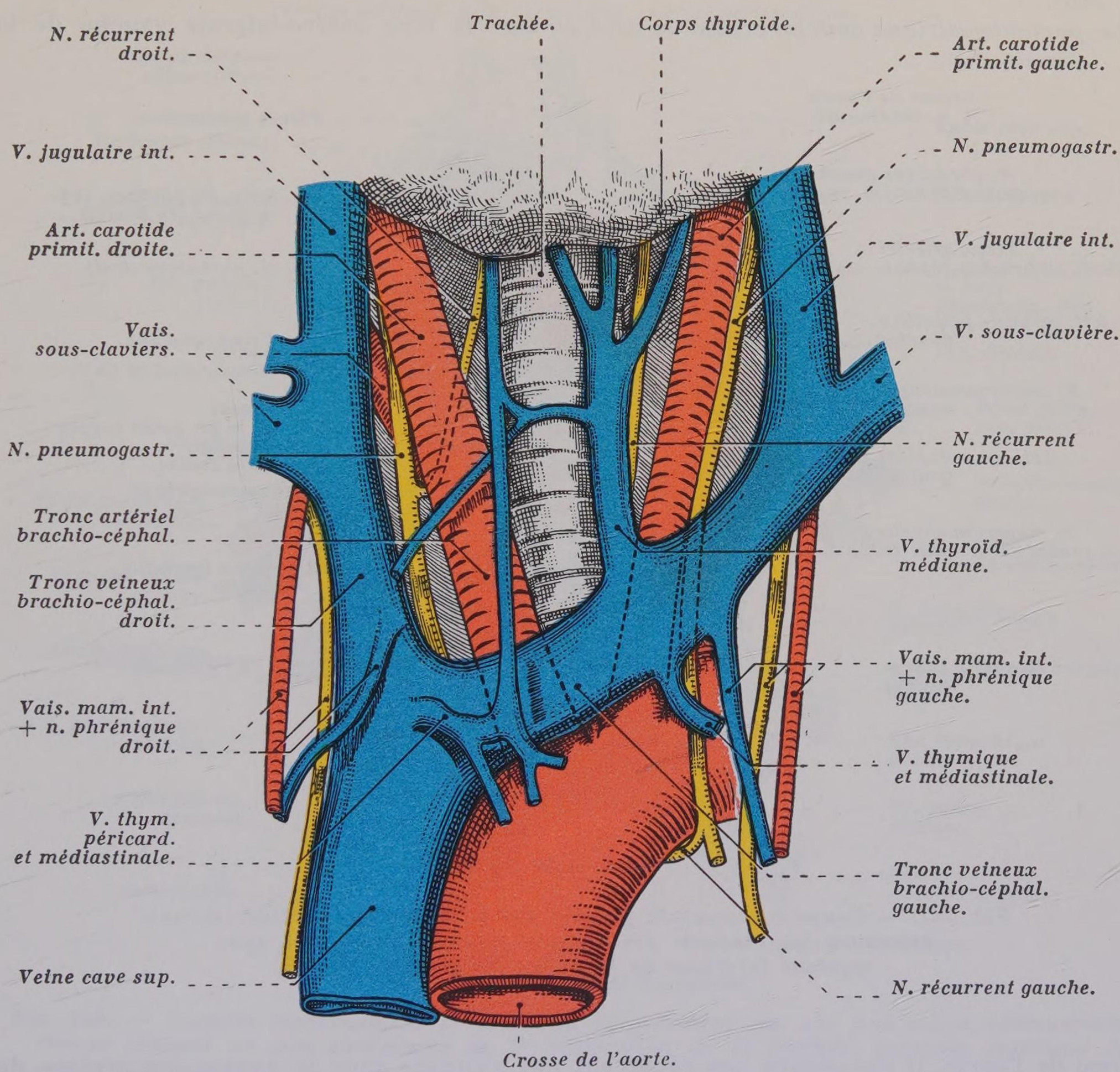

FIG. 746. — *Etage vasculaire du médiastin antérieur; vue antérieure* (d'après J. BRAINE).

et en dehors contre la face latérale gauche du péricarde pour atteindre le diaphragme un peu en arrière de la pointe du cœur (voy. : fig. 745 et 748).

Les phréniques dépriment parfois la plèvre médiastinale et lui sont rattachés par des tractus fibreux (Lagoutte et Durand); dans leur trajet médiastinal, ils sont accompagnés par les vaisseaux diaphragmatiques supérieurs et par un ou deux troncs lymphatiques.

Au point où les phréniques abordent le diaphragme, ils sont entourés de deux ou trois petits ganglions lymphatiques qui représentent les *groupes juxta-phréniques droit* et *gauche;* le groupe droit se place généralement en avant et un peu en dehors de la veine cave inférieure, celui du côté gauche est inconstant.

Le *pneumogastrique* droit descend verticalement de la base du cou; situé tout d'abord en dehors de la carotide primitive droite, il glisse entre la veine et l'artère sous-clavière, abandonnant à ce niveau son récurrent; puis il se dirige obliquement en bas et en arrière; il s'engage entre la plèvre médiastine et le tronc artériel brachio-céphalique droit, il se place ensuite sur un plan postérieur à ce tronc pour croiser le flanc droit de la trachée, puis la face postérieure de la bronche droite où il atteint le médiastin postérieur (voy. : fig. 748).

Le *pneumogastrique gauche* croise de haut en bas la face antéro-latérale gauche de la

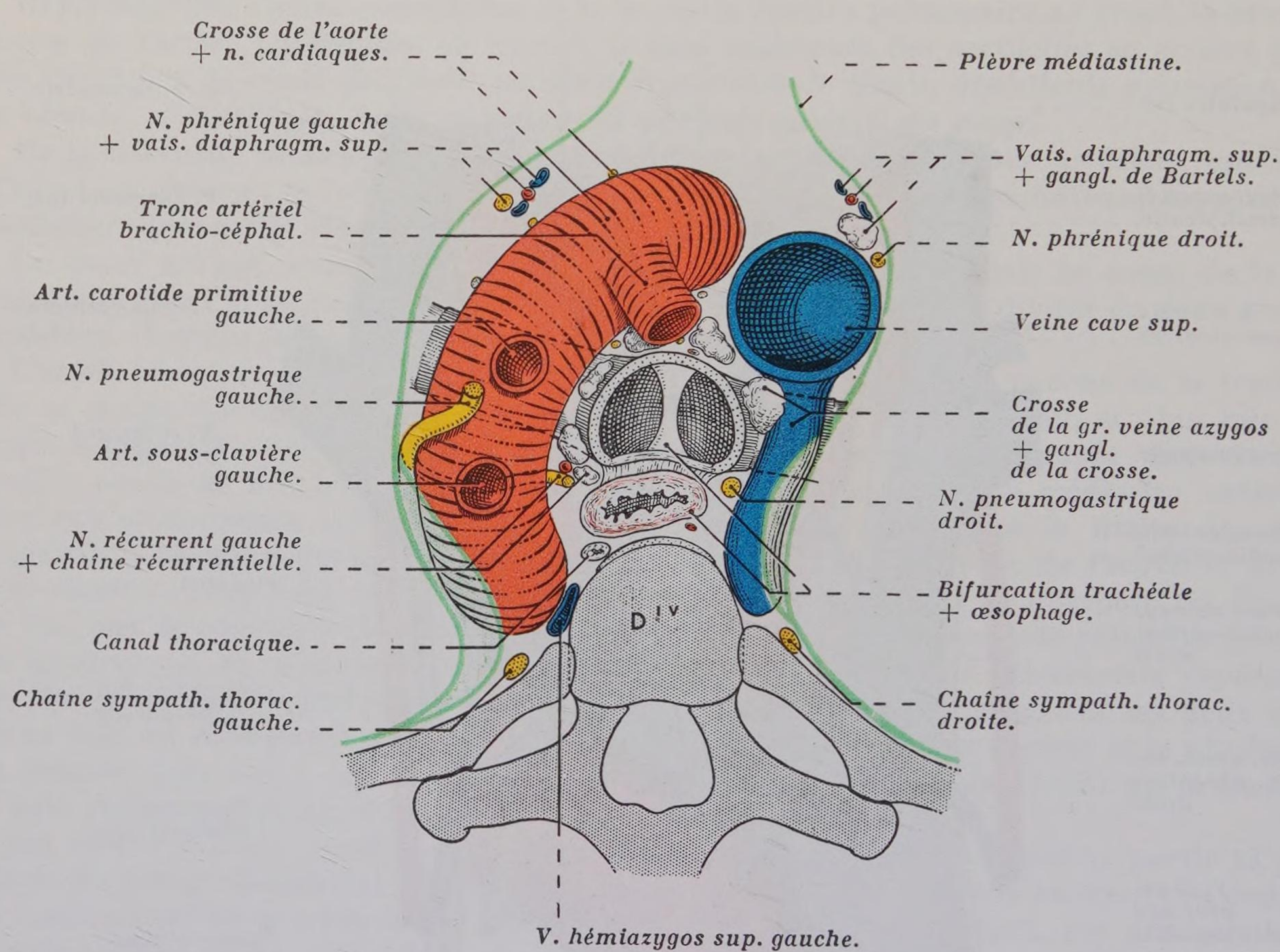

FIG. 747. — *Coupe transversale passant par la quatrième vertèbre dorsale montrant les rapports des organes médiastinaux entre eux; segment inférieur de la coupe* (demi-schématique).

crosse de l'aorte, il abandonne son récurrent qui s'engage sous la crosse, en arrière du ligament artériel (voy. : fig. 745 et 747); puis se dirigeant obliquement en bas et en arrière, il croise la face postérieure de la bronche gauche où il gagne le médiastin postérieur.

Le *plexus cardiaque* et le *ganglion de Wrisberg,* vers lesquels convergent les nerfs cardiaques du sympathique et des pneumogastriques, sont situés dans une loge quadrilatère comprise entre la crosse de l'aorte, le ligament artériel et la bifurcation de l'artère pulmonaire *(loge quadrilatère du ganglion de Wrisberg)* (voy. : *Rapports de la crosse de l'aorte*) (voy. : fig. 43 et 745).

*3° **Plan postérieur.*** — Le plan postérieur est le plus profond du médiastin antérieur; il comprend *deux étages* : *a)* l'un, *supérieur* ou *trachéo-bronchique,* est représenté par la trachée, les bronches souches droite et gauche et par le nerf récurrent gauche; *b)* l'autre, *inférieur,* correspond à *deux espaces* situés de part et d'autre de la ligne médiane entre

les pédicules pulmonaires en haut et la coupole diaphragmatique en bas : ce sont les *espaces interphréno-pédiculaires droit* et *gauche*; le droit étant toujours plus apparent et plus développé que le gauche (voy. : *Pédicules pulmonaires*).

a) **Etage supérieur,** ou **trachéo-bronchique.** — La *trachée thoracique,* dont la longueur est de 6 centimètres environ, est légèrement déviée à droite de la ligne médiane, au niveau de sa bifurcation, par le passage de la crosse de l'aorte; de plus, elle est tordue sur son axe

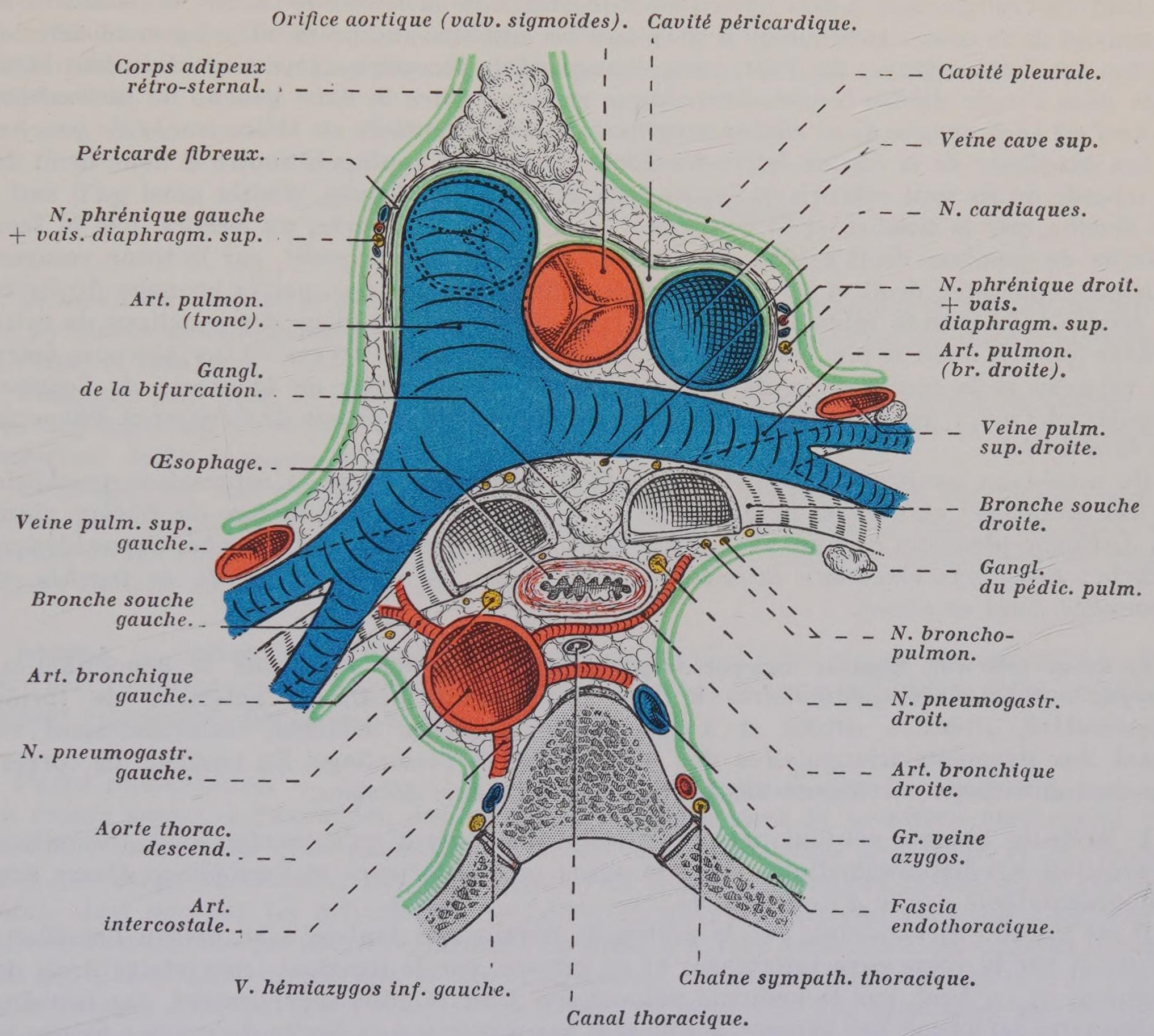

FIG. 748. — *Organes médiastinaux et pédicules pulmonaires vus sur une coupe transversale du thorax passant un peu au-dessous de la bifurcation de la trachée; segment inférieur de la coupe* (schématique).

En vert, les plèvres et le péricarde séreux.

de gauche à droite, de telle sorte que sa face antérieure regarde un peu à droite; relativement superficielle à son entrée dans le médiastin, elle est profonde à sa terminaison, et sa bifurcation est située à 10 ou 12 centimètres environ de la paroi thoracique antérieure; elle correspond au disque intervertébral qui sépare la quatrième de la cinquième vertèbre dorsale (voy. : fig. 747) (voy. : *Bifurcation trachéale*).

Les *bronches extra-pulmonaires* se distinguent en une bronche droite très courte, presque verticale, et une bronche gauche plus longue se rapprochant de l'horizontale; obliques en bas et en dehors, elles donnent naissance aux bronches lobaires en abordant le hile du poumon.

Les bronches souches extra-pulmonaires, les branches de l'artère pulmonaire et les veines pulmonaires supérieure et inférieure, qui émergent du hile, forment de chaque côté de la ligne médiane les *pédicules pulmonaires*; le pédicule gauche est surcroisé par la crosse de l'aorte, le droit par la crosse de la grande veine azygos (voy. : fig. 750) (voy. : *Pédicules pulmonaires*).

Le *nerf récurrent gauche,* branche du pneumogastrique, se détache au point où ce tronc nerveux croise la face antéro-latérale gauche de la crosse de l'aorte; il contourne la concavité de la crosse aortique qu'il sous-tend sur son anse, au point où le ligament artériel se fixe sur l'artère (voy. : fig. 745); puis, changeant de direction, il devient ascendant et se loge dans l'angle dièdre trachéo-bronchique gauche contre le flanc gauche de la trachée; ce nerf est accompagné de sa *chaîne ganglionnaire récurrentielle* ou *latéro-trachéale gauche.*

Les *ganglions de la chaîne latéro-trachéale droite* sont appliqués contre le flanc droit de la trachée où ils sont compris dans une loge, dite *loge de Baréty,* limitée ainsi qu'il suit : *en dedans,* par la trachée et la convexité de la crosse de l'aorte; *en dehors,* par la face interne du poumon droit revêtu de sa plèvre médiastine; *en avant,* par le tronc veineux brachio-céphalique droit et la veine cave descendante; et *en bas,* par la bronche droite et la crosse de la grande veine azygos; fréquemment, le plus inférieur des ganglions de cette chaîne (parfois aussi le plus volumineux) atteint la crosse de l'azygos où il s'interpose entre ce vaisseau et la terminaison de la trachée : c'est le *ganglion de la crosse de l'azygos* (Rouvière) (voy. : fig. 675, 676 et 747) (voy. : *Rapports de la crosse de l'azygos* et *Rapports de la trachée*).

De nombreux ganglions lymphatiques sont disposés autour de la bifurcation trachéale et des bronches : ce sont les ganglions péri- et intertrachéo-bronchiques de Baréty, dont on distingue plusieurs groupes (voy. : fig. 589) (voy. : *Ganglions péritrachéo-bronchiques*; article : *Ganglions viscéraux intra-thoraciques,* tome VI et *Rapports de la trachée* et *Bronches,* dans ce tome).

b) **Etage inférieur. Espaces interphréno-pédiculaires.** — Nous réservons la dénomination d'*espaces interphréno-pédiculaires* à deux espaces du médiastin antérieur de forme quadrilatère, situés à droite et à gauche de la partie médiane, immédiatement en avant des ligaments triangulaires des poumons et de l'œsophage. En hauteur, ils correspondent aux corps vertébraux des huitième et neuvième dorsales.

1° **A droite,** l'espace est toujours plus nettement apparent qu'à gauche, où il forme une dépression sus-diaphragmatique entre la veine cave inférieure et l'œsophage *(fosse sus-diaphragmatique droite d'Hovelacque).*

Il est limité : a) *en avant,* par le péricarde fibreux qui tapisse à ce niveau l'oreillette droite et par la veine cave inférieure; b) *en arrière,* par le ligament triangulaire droit du poumon; c) *en haut,* par le pédicule pulmonaire droit et, plus spécialement, par la veine pulmonaire inférieure qui pénètre le hile très bas, presque à la limite du cratère hilaire et du ligament triangulaire; d) *en bas,* par le diaphragme où l'espace se continuerait avec la partie latérale droite de l'espace infra-médiastinal postérieur, s'il n'y avait à ce niveau l'insertion diaphragmatique du ligament triangulaire; e) *en dehors,* par la face interne du poumon droit tapissée par la plèvre médiastine; f) *en dedans,* l'espace se continue en avant de l'œsophage avec celui du côté opposé par l'intermédiaire de l'*espace de Portal* (1); espace de forme prismatique triangulaire, compris entre le péricarde, le diaphragme et la face antérieure de l'œsophage *(espace interphréno-péricardico-œsophagien)* (voy.: *Rapports du péricarde,* dans ce tome; et *Diaphragme,* tome I).

2° **A gauche,** l'espace est plus restreint; plus aigu à sa partie inférieure, ce fait tient à l'absence de la veine cave inférieure de ce côté; ce vaisseau mis à part, ses limites sont les mêmes qu'à droite.

---

(1) Médecin français, né à Gaillac, mort à Paris (1742-1832), fut Membre de l'Académie des Sciences; on lui doit la fondation, en 1820, de l'Académie royale de médecine.

Dans la partie la plus basse des espaces interphréno-pédiculaires, on rencontre fréquemment près de la ligne médiane et immédiatement au-dessus du diaphragme deux à trois petits ganglions lymphatiques qui appartiennent au *groupe* dit *de l'espace de Portal.*

TRAVERSÉE DIAPHRAGMATIQUE DES ORGANES MÉDIASTINAUX ANTÉRIEURS. — Parmi les organes médiastinaux antérieurs, seule la *veine cave inférieure* traverse le diaphragme; son orifice, de forme quadrilatère *(orifice quadrilatère* ou *diaphragmatique),* est situé à 2 centimètres à droite de la ligne médiane, à l'union de la foliole antérieure et de la foliole droite du centre phrénique; par cet orifice passe parfois la *branche abdominale du phrénique droit.*

III. — MÉDIASTIN POSTÉRIEUR

Le *médiastin postérieur* proprement dit présente approximativement la forme d'un tronc de pyramide quadrangulaire à grande base supérieure et à petite base inférieure, diaphragmatique et tronquée.

Beaucoup plus long, mais plus étroit que le médiastin antérieur, il s'étend en hauteur de l'orifice supérieur du thorax, c'est-à-dire de la deuxième vertèbre dorsale au bord marginal supérieur de la douzième dorsale.

Envisagée sur une coupe transversale du thorax, sa section présente une forme quadrilatère allongée, dont le grand axe (antéro-postérieur) s'étend de la face postérieure du péricarde aux corps vertébraux du rachis dorsal et dont le petit axe (transversal) va d'une plèvre médiastine à l'autre (voy. : fig. 741).

PAROIS. — Comme au médiastin antérieur, on lui distingue *six parois,* qui sont : *postérieure, inférieure, supérieure* et *deux parois latérales,* la paroi *antérieure* étant artificiellement représentée par la limite des deux médiastins.

Paroi postérieure. — La paroi postérieure est constituée par la colonne des corps du rachis dorsal, à l'exclusion des vertèbres extrêmes dont la première correspond au vestibule médiastinal et la douzième à l'espace infra-médiastinal postérieur, et de chaque côté des corps vertébraux, par leurs apophyses transverses et par la tête et le col des côtes, ainsi que par les articulations costo-vertébrales; latéralement cette paroi s'arrête à la zone d'adhérence que présente la plèvre pariétale à la face antérieure des côtes au niveau des gouttières latéro-vertébrales et des articulations costo-transversaires. Suivant la courbure dorsale, cette paroi est concave en avant; de plus, elle fait apparaître sur la ligne médiane une saillie arrondie très marquée qui proémine dans le médiastin et qui est due à la convexité des corps vertébraux et des disques intermédiaires.

Sur la ligne médiane, les corps vertébraux sont recouverts en avant par le ligament vertébral commun antérieur, et à la partie supérieure du médiastin par le muscle long du cou dont les insertions les plus inférieures atteignent la troisième vertèbre dorsale (voyez ce muscle, tome I); ce muscle est, en outre, recouvert par l'aponévrose prévertébrale; en bas et sur les côtés des corps vertébraux se trouve la saillie du psoas, dont les insertions d'origine remontent jusqu'à la douzième vertèbre dorsale (voy. : *Psoas-iliaque,* tome I).

Paroi inférieure. — La paroi inférieure, ou *plancher,* est représentée : *a)* d'une part, par un plan horizontal imaginaire, qui s'étend du tiers supérieur du corps de la douzième vertèbre dorsale jusqu'au diaphragme (ce plan correspond comme niveau aux culs-de-sac inférieurs de la plèvre); *b)* et, d'autre part, par la partie postéro-inférieure de ce muscle.

Sur la coupole diaphragmatique, cette paroi est fortement oblique en bas et en arrière, si bien qu'elle semble continuer la direction de la paroi antérieure. Elle commence en avant, à l'insertion des ligaments triangulaires du poumon, et finit en arrière à l'union des portions verticale (piliers) et horizontale du diaphragme; rappelons à ce sujet que les piliers et l'arcade médiane du diaphragme appartiennent à l'espace infra-médiastinal postérieur dont ils représentent la paroi antérieure (voyez plus loin).

L'arcade médiane, à concavité inférieure, tendue entre les piliers droit et gauche du diaphragme, délimite avec ceux-ci et la face antérieure des corps vertébraux un orifice ovalaire taillé en bec de flûte : c'est l'*orifice aortique* du diaphragme qui livre passage à l'aorte et au canal thoracique (voy. : *Orifices du Diaphragme,* tome I).

De la convexité de l'arcade médiane, les fibres charnues du diaphragme se détachent en trois faisceaux, et les faisceaux les plus internes s'entrecroisent à la manière du chiffre 8, pour délimiter un deuxième orifice situé au-dessus, en avant et à gauche du précédent par où passent l'œsophage accompagné des deux nerfs pneumogastriques : c'est l'*orifice œsophagien* ou *hiatus œsophagien* du diaphragme.

Par l'intermédiaire de ces deux orifices : aortique et œsophagien, le médiastin postérieur communique avec la cavité abdominale et *vice-versa.*

Paroi supérieure. — La paroi supérieure est toute artificielle, et nous avons vu précédemment que sa limite avec la région cervicale ne peut être nettement précisée, car tous les organes du médiastin postérieur appartiennent également à la région cervicale qu'ils viennent de traverser, et qu'il est difficile de savoir s'ils appartiennent encore à celle-ci ou déjà à celle-là; nous prendrons donc une limite purement conventionnelle, c'est-à-dire le plan qui, rasant le bord supérieur du sternum, couperait en arrière le disque intervertébral qui sépare la première vertèbre dorsale de la seconde; la partie sus-jacente à ce plan correspond au *vestibule médiastinal,* région intermédiaire entre la base du cou et le médiastin postérieur (voy. : *Vestibule médiastinal*) (voy. : fig. 740).

Rappelons qu'à ce niveau des formations fibro-musculaires, que l'on rattache à l'appareil suspenseur de la plèvre de Sébileau, unissent le squelette voisin (vertèbres et première côte) aux organes qui passent du cou dans le médiastin postérieur ainsi qu'au dôme pleural; la partie la plus inférieure de la bandelette vertébro-pleurale est parfois comprise dans le médiastin; malgré tout, le médiastin postérieur communique largement avec le cou à ce niveau.

Parois latérales. — Les parois latérales sont représentées par la partie rétro-hilaire des plèvres médiastines; celles-ci recouvrent la face interne des poumons.

CONTENU. — Le médiastin postérieur est avant tout un *lieu de passage,* une région que traversent la plupart des organes médiastinaux, et parmi ceux-ci l'*œsophage thoracique est l'organe directeur de la région,* autour duquel viennent se grouper tous les autres organes, tels que vaisseaux et nerfs, ainsi que des diverticules de la plèvre médiastine ; tous ces organes baignent dans une couche de tissu celluleux appelé *mediastinum* (voyez plus loin).

Œsophage thoracique. — L'œsophage s'engage dans le médiastin postérieur en arrière de la trachée, appliqué contre la face antérieure de la colonne vertébrale et parallèlement à celle-ci; il dessine dans le médiastin postérieur une courbe à concavité antérieure; à l'entrée du médiastin postérieur, l'œsophage est légèrement dévié à gauche, débordant ainsi la trachée de ce côté, mais au niveau de la quatrième vertèbre dorsale, il rencontre l'aorte qui vient d'enjamber le pédicule pulmonaire gauche en décrivant sa crosse; la crosse aortique venue ainsi du médiastin antérieur en passant entre le flanc gauche de la trachée et la face interne du poumon gauche, dans l'espace que nous avons précédemment signalé, s'appuie dès lors contre le flanc gauche de la colonne vertébrale, et par suite de son passage

dans le médiastin postérieur, elle refoule l'œsophage à droite et en avant; en outre, elle laisse sur ce dernier une empreinte : c'est le *rétrécissement aortique* que l'on observe sur son bord gauche; ensuite, l'œsophage et l'aorte thoracique vont cheminer côte à côte (voy. : *Œsophage*, tome VI).

Dans le médiastin postérieur, l'œsophage s'étend sur une longueur de 15 à 16 centimètres,

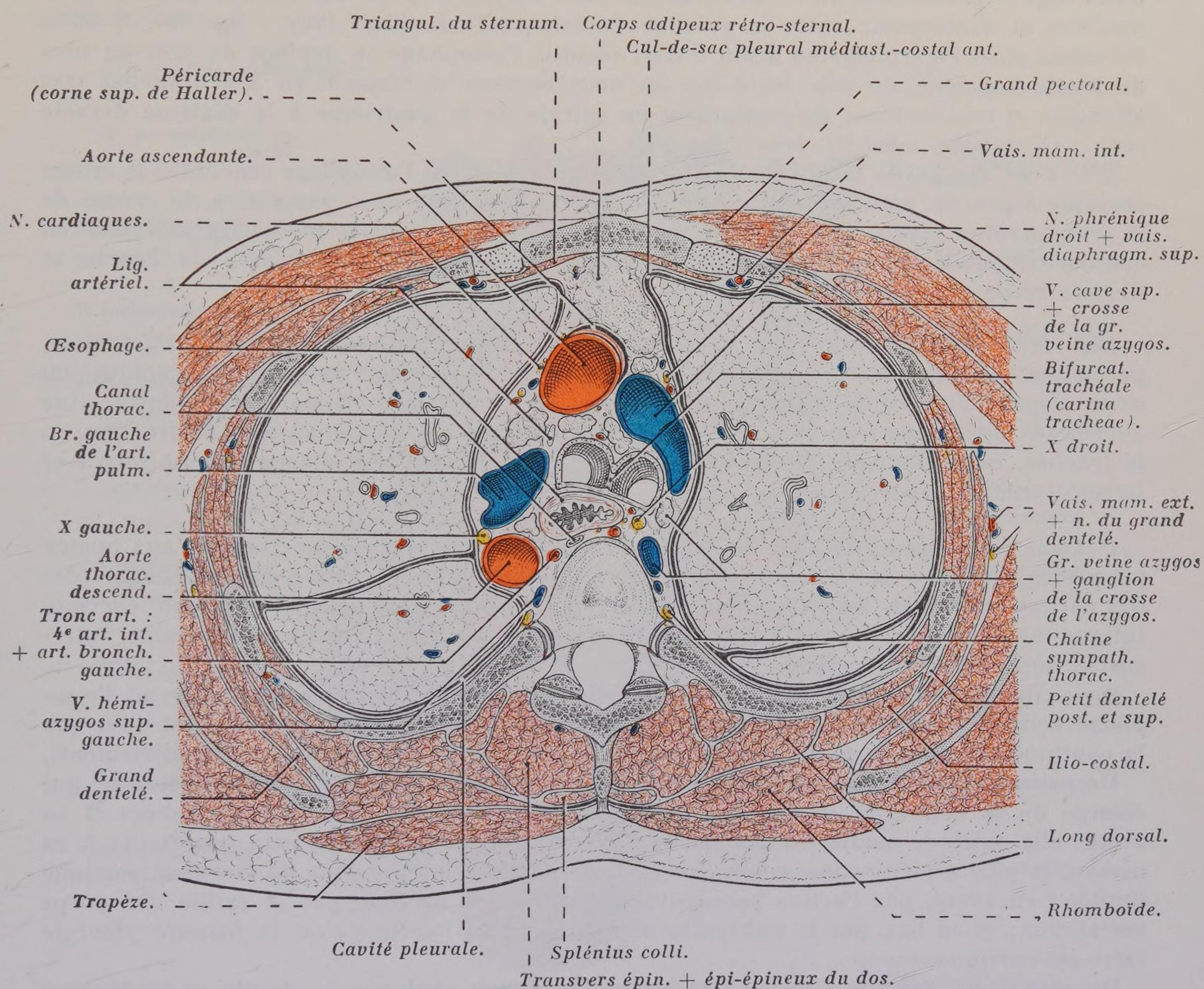

FIG. 749. — *Coupe transversale du thorax passant par le disque intervertébral D4-D5. Rapports de la bifurcation de la trachée et organes médiastinaux.*

et dans son trajet, il décrit de haut en bas *deux courbures*, l'une supérieure à convexité gauche, l'autre inférieure qui correspond à la portion située au-dessous de la bifurcation trachéale à convexité droite (voy. : fig. 752) et, chez certains sujets, cette dernière apparaît souvent assez prononcée (Braine), puis il devient médian à la partie inférieure du médiastin; ainsi, dans la majeure partie de son trajet médiastinal, l'aorte thoracique descendante n'est en rapport qu'avec le bord gauche de l'œsophage (1).

---

(1) Ouvrages à consulter : J. BRAINE : *Le médiastin*. 1 vol. Louis Arnette, édit., Paris, 1924. R. GRÉGOIRE : *Chirurgie de l'œsophage*. 1 vol. Masson et Cie, édit., Paris, 1935.

Œsophage thoracique et aorte. — Bien que l'aorte thoracique descendante soit venue plus tardivement que l'œsophage dans le médiastin postérieur, elle va constituer, dès lors, l'organe primordial auquel l'œsophage cède le pas. De la quatrième vertèbre jusqu'à la septième dorsale, l'aorte repousse l'œsophage en avant pour descendre à sa place le long de la colonne vertébrale, mais, au niveau de la septième vertèbre dorsale, l'aorte descendante quitte définitivement le flanc gauche des vertèbres pour devenir de plus en plus médiane et s'interposer entre la colonne dorsale et l'œsophage (voy. : fig. 697 et 698), refoulant ainsi l'œsophage en avant d'elle; ensuite, l'œsophage se déplace de plus en plus de droite à gauche, de telle sorte que les deux organes se croisent en X à branches très allongées et très serrées; ils s'enroulent en spirale de la quatrième à la dixième dorsale (voy. : *Œsophage,* tome VI) (voy. : fig. 752).

Arrivé au niveau de la quatrième dorsale, non seulement l'œsophage rencontre la crosse aortique à gauche, mais on peut voir à droite une deuxième anse vasculaire, la crosse de la grande veine azygos qui passe du médiastin postérieur dans le médiastin antérieur en contournant supérieurement le pédicule pulmonaire droit (voy. : *Crosse de l'aorte* et *Grande veine azygos* dans ce tome).

Les *deux crosses vasculaires* précitées, en s'accrochant aux pédicules pulmonaires, permettent de subdiviser le médiastin postérieur (tout comme l'œsophage thoracique) en *deux étages* : l'un situé au-dessus des crosses ou *étage sus-azygo-aortique*; l'autre situé au-dessous des crosses ou *étage azygo-aortique.* Envisagé par rapport à la bifurcation de la trachée, cette division correspond, à peu de chose près, aux étages *supra-bifurcal* et *infra-bifurcal* (Meynert).

1° **Etage sus-azygo-aortique.** — Dans l'étage sus-azygo-aortique qui correspond aux quatre premières vertèbres dorsales, on trouve sur les parties latérales, c'est-à-dire de chaque côté des corps vertébraux, les trois premières artères intercostales issues du tronc cervico-intercostal de l'artère sous-clavière, l'hémi-azygos supérieure gauche et la veine intercostale supérieure droite (voy. : fig. 751).

En avant de la colonne dorsale, et immédiatement derrière la trachée, descend l'*œsophage,* celui-ci est séparé du plan osseux par une loge de tissu cellulaire lâche qui n'est que la continuation dans le thorax de l'espace rétroviscéral de Hencke (espace de glissement).

Un peu en avant et à gauche de l'œsophage se trouve l'*artère sous-clavière gauche* qui émerge de la convexité de la crosse aortique pour se diriger en haut, en dehors et en avant; elle quitte le médiastin postérieur pour rentrer dans le médiastin antérieur; à ce niveau, la plèvre médiastine gauche accuse une dépression au-dessus de la crosse aortique limitée : en avant, par l'artère sous-clavière gauche; en arrière, par la saillie des corps vertébraux; et en bas, par la convexité de la crosse de l'aorte : c'est la *fossette pleurale rétro-sus-aortique.*

Du côté droit, Sencert a décrit une petite dépression analogue de la plèvre médiastine au-dessus de la crosse de la grande veine azygos *(fossette pleurale sus-azygos de Sencert)*; cette fossette est soulevée en arrière par la veine intercostale supérieure droite, qui avant de se jeter dans la crosse de l'azygos longe à distance le flanc droit de l'œsophage.

Le *canal thoracique* monte verticalement, d'abord médian, puis à gauche de la ligne médiane, souvent près du cul-de-sac médiastinal postérieur (A. Mouchet) et en avant des corps vertébraux; il croise le bord gauche de l'œsophage un peu au-dessus de la crosse de l'aorte, puis, s'inclinant de plus en plus en avant, il gagne le médiastin antérieur en passant entre la sous-clavière gauche et la trachée, ensuite il s'engage plus haut et plus en avant entre la sous-clavière gauche et la carotide primitive gauche (voy. : *Canal thoracique,* tome VI).

2° **Etage azygo-aortique.** — Cet étage (*étage interazygo-aortique* de certains auteurs) correspond à la traversée du médiastin postérieur par la grande veine azygos de bas en haut et par l'aorte thoracique descendante de haut en bas (voyez ces vaisseaux).

Nous avons vu précédemment que, dans cette portion du médiastin postérieur, l'œso-

phage est refoulé en avant par l'aorte descendante, et malgré sa situation profonde, il reste abordable dans le médiastin postérieur par sa face postérieure.

Sur une vue latérale gauche du médiastin, l'œsophage et plus spécialement son bord gauche apparaît dans l'étage interazygo-aortique compris dans un espace triangulaire dit *triangle de Truesdale* limité ainsi qu'il suit : a) *en avant,* par la face postérieure du péricarde fibreux; b) *en arrière,* par l'aorte thoracique descendante; c) et *en bas,* par la coupole diaphragmatique.

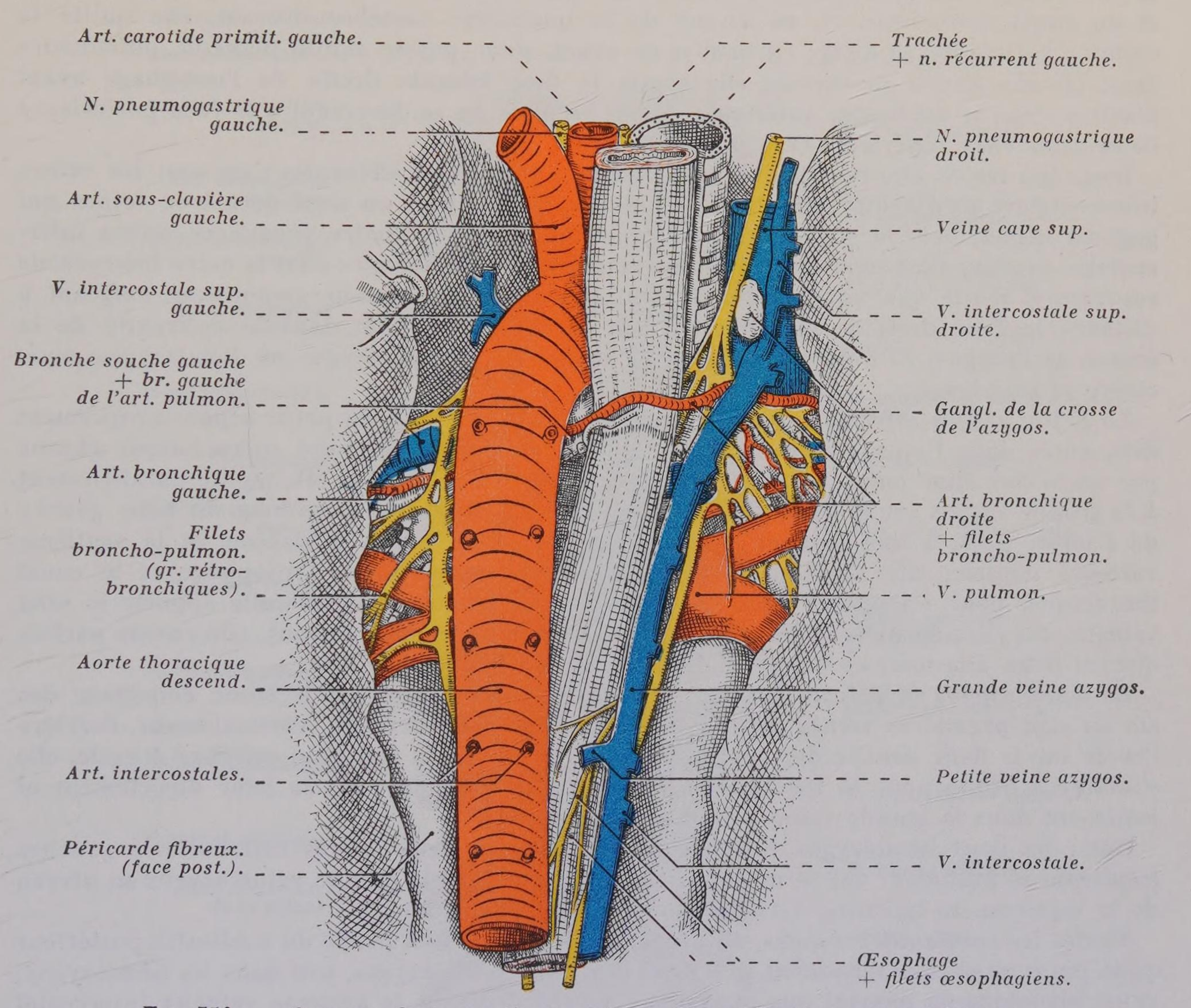

Fig. 750. — *Organes de la partie supérieure du médiastin, vue postérieure.*

Profondément situé entre les deux plèvres médiastines qui s'enfoncent dans les gouttières costo-vertébrales, on trouve derrière l'œsophage, et d'arrière en avant, *trois plans* enchevêtrés qui sont : *a)* un *plan veineux* formé par les veines azygos et leurs affluents; *b)* un *plan artériel* constitué par l'aorte thoracique descendante et ses branches collatérales et, parmi celles-ci, les artères intercostales croisent postérieurement les veines azygos, alors que les affluents de la grande veine azygos croisent postérieurement l'aorte (voy. : fig. 751); *c)* et le *canal thoracique* et ses troncs collecteurs.

Ainsi un véritable *grillage vasculaire,* situé devant la colonne vertébrale, masque sur une vue postérieure tous les autres organes médiastinaux (voy. : fig. 751); ce sont tout d'abord les veines azygos et leurs affluents.

La *grande veine azygos,* la plus volumineuse, est située sur le flanc droit de la colonne

vertébrale; elle entre dans l'espace infra-médiastinal postérieur : *a)* par sa racine interne en passant, soit avec le grand splanchnique droit entre les faisceaux charnus qui se détachent du pilier droit du diaphragme, soit par l'orifice aortique à droite de l'aorte; *b)* et par sa racine externe (veine lombaire ascendante) sous l'arcade du psoas avec ce muscle.

Presque médiane à son entrée dans le médiastin postérieur, elle monte verticalement en décrivant quelques flexuosités sur la face antéro-latérale de la colonne vertébrale, puis elle se porte de plus en plus à droite; elle longe le flanc droit de l'aorte thoracique descendante et du canal thoracique, et, au niveau de la quatrième vertèbre dorsale, elle quitte la colonne vertébrale, se dirige en haut et en avant, pour passer sur le pédicule pulmonaire droit où elle décrit sa crosse; elle croise la face latérale droite de l'œsophage avant d'entrer dans le médiastin antérieur; elle se termine en se déversant à la face postérieure de la veine cave supérieure (voy. : fig. 465).

Dans son trajet, elle reçoit un certain nombre de veines afférentes : ce sont les veines intercostales : a) *à droite,* elle draine généralement les huit ou neuf dernières veines qui gagnent directement la grande azygos; quant aux trois ou quatre premières veines intercostales droites, elles se réunissent en formant un tronc commun : c'est la *veine intercostale supérieure droite* que nous avons rencontrée dans l'étage sus-azygo-aortique longeant à distance le flanc droit de l'œsophage avant qu'elle ne se jette dans la convexité de la crosse de l'azygos; b) *à gauche,* elle reçoit les petites veines azygos ou hémiazygos supérieure et inférieure.

La *petite azygos inférieure gauche (hémiazygos inférieure),* ou *petite azygos* proprement dite, entre dans l'espace infra-médiastinal postérieur avec le grand splanchnique gauche par un orifice situé entre les faisceaux charnus du pilier gauche; elle monte parallèlement à la grande azygos sur le flanc gauche de la colonne vertébrale et le long du flanc gauche de l'aorte; puis, à une hauteur variable qui est située entre la sixième et la septième vertèbre dorsale, elle s'incline à droite, passe derrière l'aorte, l'œsophage et le canal thoracique, pour s'aboucher dans la grande veine azygos à laquelle elle apporte le sang veineux des cinq dernières veines intercostales gauches; chemin faisant, elle envoie parfois une ou deux anastomoses à la grande veine azygos (voy. : fig. 751).

La *petite azygos supérieure gauche (hémiazygos supérieure)* est le tronc collecteur des six ou sept premières veines intercostales gauches; elle descend verticalement derrière l'aorte sur le flanc gauche des vertèbres et, au niveau de la septième vertèbre dorsale, elle s'incline à droite pour se fusionner à l'hémiazygos inférieure ou se jeter directement et isolément dans la grande veine azygos (voy. : fig. 751).

Entre les deux hémiazygos, il existe parfois une ou deux veines intercostales gauches (septième et huitième) qui se déversent directement dans la grande veine azygos au niveau de la septième ou huitième vertèbre dorsale (voy. : fig. 751).

Toutes les *veines intercostales,* affluents des azygos, ne font partie du médiastin postérieur qu'au point où elles se terminent, soit dans la grande veine azygos, soit dans les hémiazygos; enfin, signalons en passant que le système azygos drainant le système veineux intercostal offre de nombreuses *variations* (voy. : *Veines azygos*).

En avant de ce plan veineux, représenté par les veines azygos, se trouve le plan artériel de l'*aorte thoracique descendante* et de l'origine de ses *branches intercostales*; l'aorte atteint le flanc gauche de l'œsophage au niveau de la quatrième vertèbre dorsale, puis elle se rapproche de la ligne médiane, partant du tronc de la grande veine azygos tout en repoussant l'œsophage en avant.

De l'aorte thoracique descendante naissent une série de branches collatérales : ce sont les *artères intercostales* qui correspondent au territoire veineux précédent; elles sont au nombre de huit à neuf de chaque côté (intercostales aortiques) et offrent des rapports variables suivant la hauteur à laquelle on les envisage.

A la partie supérieure de l'étage, lorsque l'aorte est encore à gauche de l'œsophage, les artères intercostales droites sont rétro-œsophagiennes; avant d'atteindre leurs espaces intercostaux, elles croisent transversalement la face postérieure de l'œsophage et la face

postérieure du canal thoracique en contournant la convexité de la colonne dorsale sur laquelle elles se moulent (voy. : fig. 254, 748 et 751); quant aux artères intercostales gauches, elles n'offrent aucun rapport avec l'œsophage et il n'y a qu'à leur origine qu'elles sont médiastinales, attendu qu'elles s'engagent derrière le cul-de-sac médiastino-costal postérieur presque immédiatement après leur naissance, et cela d'autant plus précocement qu'on les considère plus haut.

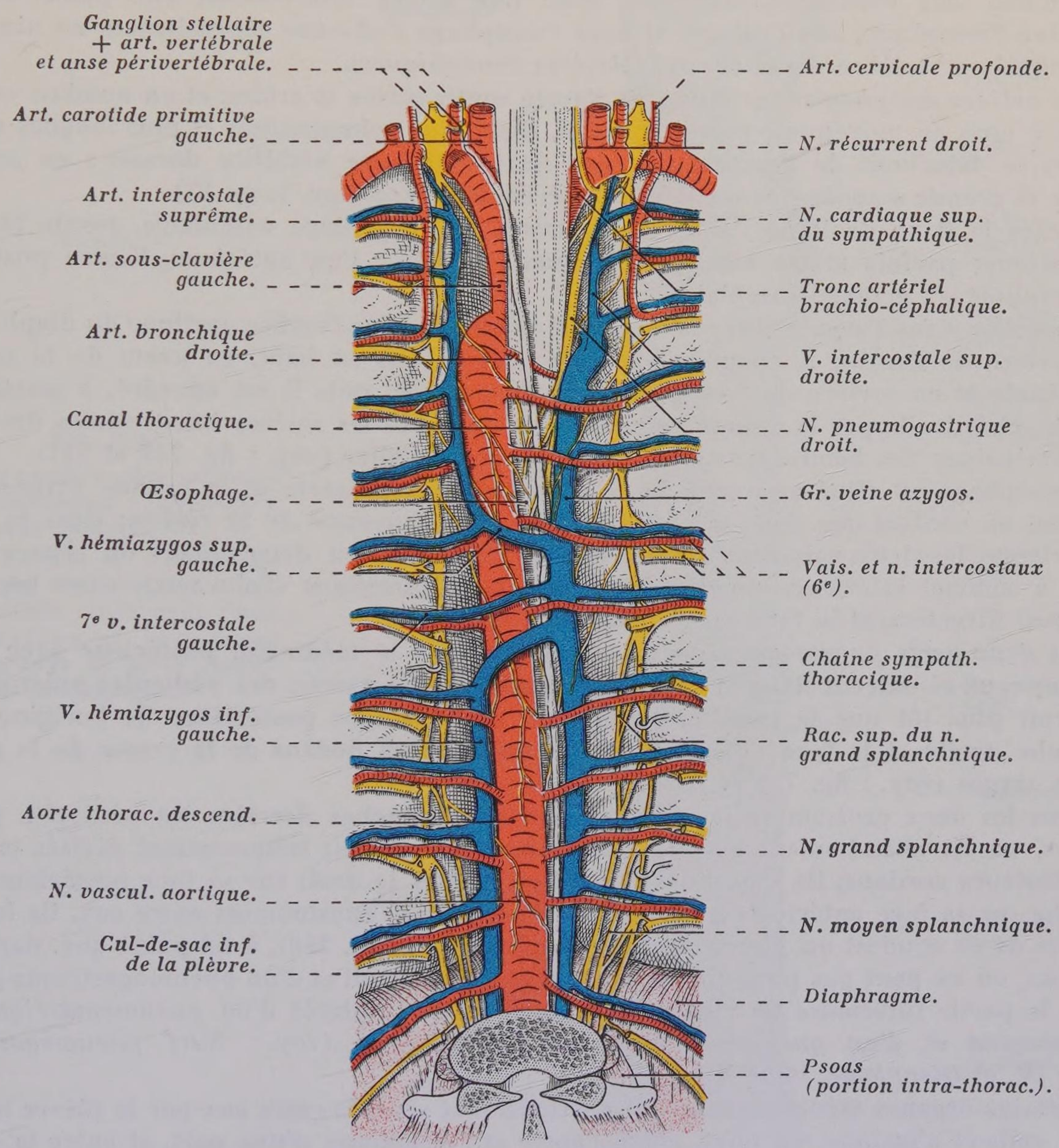

FIG. 751. — *Organes médiastinaux postérieurs, vue postérieure.*

Plus bas, lorsque l'aorte s'engage derrière l'œsophage, les artères intercostales possèdent le même trajet de part et d'autre, en fuyant transversalement sur les deux faces antéro-latérales de la colonne vertébrale (voy. : fig. 254).

Plus bas encore, c'est-à-dire dans la partie la plus inférieure du médiastin postérieur, quand l'aorte tend à se placer sur la ligne médiane à droite et en arrière de l'œsophage; bien qu'aucune artère intercostale gauche ne croise la face postérieure de l'œsophage, elles sont, tant à gauche qu'à droite, nettement médiastinales dans leur segment d'origine (voy. : *Artères intercostales*) (voy. : fig. 751).

Quant aux *artères bronchiques* qui naissent de la face antérieure de l'aorte, un peu au-dessous de sa crosse, elles suivent les pédicules pulmonaires, et ne font pas, à proprement parler, partie du médiastin postérieur, sauf près de leur origine où elles sont le plus souvent rétro-bronchiques. Celle du côté droit passant parfois en avant, mais le plus souvent en arrière de l'œsophage, est donc beaucoup plus dans le médiastin postérieur que ne l'est celle du côté gauche, qui reste accolée à la face postérieure de la bronche; lorsqu'elle naît d'un tronc commun avec une artère intercostale, elle passe toujours derrière l'œsophage, son croisement avec l'œsophage s'effectue généralement au niveau de la cinquième vertèbre dorsale (voy. : *Artères bronchiques*).

Les *artères œsophagiennes* issues de l'aorte sont courtes et grêles, et en nombre variable (trois à cinq en moyenne); parmi celles-ci, deux plus volumineuses et plus longues que les autres se détachent de l'aorte au niveau de la septième vertèbre dorsale : ce sont les *petite* et *grande œsophagiennes* (voy. : *Artères de l'œsophage,* tome VI).

Contre le flanc droit de l'aorte et en avant de ce grillage vasculaire, monte le *canal thoracique*; parfois même bifurqué en deux conduits : l'un antérieur, l'autre postérieur par rapport au grillage vasculaire.

Il pénètre dans l'espace infra-médiastinal postérieur par l'orifice aortique du diaphragme, en arrière de l'aorte; il chemine verticalement de bas en haut, en avant de la colonne vertébrale et en arrière de l'aorte, près de l'œsophage, puis il est encadré, à gauche par l'aorte, et à droite par la grande veine azygos; il croise les artères intercostales droites et la terminaison des hémiazygos en passant en avant d'elles (voy. : fig. 748 et 751).

L'œsophage est situé en avant de ce plan vasculaire, l'aorte et la grande veine azygos ne sont en contact que dans la partie inférieure et moyenne de la région; dans la partie supérieure, les deux vaisseaux s'écartent l'un de l'autre en déterminant un espace angulaire à sommet inférieur, appelé *triangle interazygo-aortique* (Schwartz), dans lequel on aperçoit directement la face postérieure de l'œsophage.

Les *deux nerfs pneumogastriques* descendent dans le médiastin postérieur avec l'œsophage; ceux-ci entrent dans le médiastin postérieur au niveau des pédicules pulmonaires; le droit plus tôt que le gauche, en glissant entre la face postérieure de l'origine de la bronche droite et la face antérieure de l'œsophage, en dedans de la crosse de la grande veine azygos (voy. : fig. 750 et 751).

Tous les deux croisent la face postérieure des bronches derrière les pédicules pulmonaires, où ils abandonnent les nerfs broncho-pulmonaires; fréquemment divisés en deux ou plusieurs cordons, ils s'appliquent sur l'œsophage, le droit sur sa face postérieure et le gauche sur sa face antérieure; échangeant de multiples anastomoses entre eux, ils forment autour de ce conduit un *plexus périœsophagien* (voy. : fig. 750), à tel point que, dans bien des cas, on ne peut pas parler d'un pneumogastrique droit et d'un pneumogastrique gauche dans la partie inférieure du médiastin postérieur, mais plutôt d'un *pneumogastrique préœsophagien* et d'un *pneumogastrique rétro-œsophagien* (voy. : *Nerf pneumogastrique,* tome IV, et *Œsophage,* tome VI).

Certains organes médiastinaux sont partiellement séparés entre eux par la plèvre médiastine; celle-ci s'insinue, en effet, entre l'aorte et l'œsophage, d'une part, et entre la grande veine azygos et l'œsophage, d'autre part, donnant ainsi deux culs-de-sac rétro-œsophagiens qualifiés respectivement de : *cul-de-sac interazygo-œsophagien* à droite, et de *cul-de-sac interaortico-œsophagien* à gauche.

Le *cul-de-sac interazygo-œsophagien* est le plus développé des deux; il commence en haut bien au-dessous de la crosse de la grande veine azygos, peu prononcé à sa partie supérieure, il accentue progressivement sa profondeur en descendant, et vis-à-vis de la septième vertèbre dorsale, il empiète légèrement sur la face postérieure de l'œsophage; au niveau de la dixième dorsale, il recouvre presque complètement la face postérieure de ce conduit, et parfois même il arrive presque au contact du cul-de-sac interaortico-œsophagien.

Le *cul-de-sac interaortico-œsophagien,* beaucoup moins développé que le précédent,

commence beaucoup plus bas; il est à peine ébauché au niveau de la sixième vertèbre dorsale; il s'accentue de plus en plus vers le bas et acquiert son plus grand développement en regard de la dixième vertèbre dorsale, où il est très rapproché du cul-de-sac précédent.

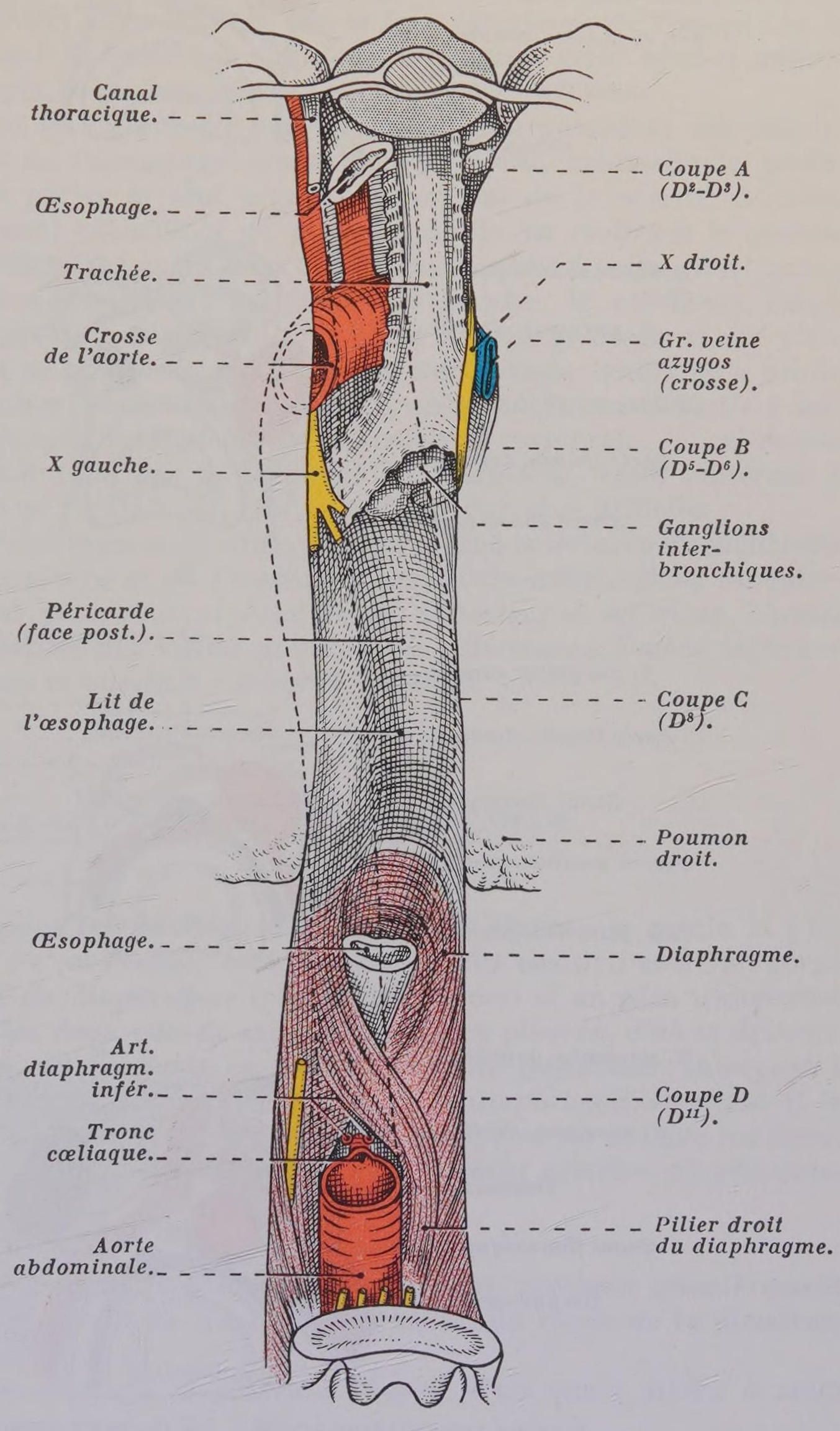

FIG. 752.

Topographie des organes médiastinaux postérieurs (d'après BRAINE).

L'aorte et l'œsophage ont été réséqués, les traits pointillés indiquent leur situation et leur trajet (œsophage et aorte thoracique descendante).

Les bords libres de ces deux culs-de-sac sont unis par le *ligament interpleural de Morossow* (1), qui adhère par sa base à la face thoracique du diaphragme et qui, en haut, se confond peu à peu avec le tissu celluleux du médiastin postérieur.

La plèvre médiastine détermine également deux *culs-de-sac pré-œsophagiens* : l'un *droit*

(1) Anatomiste et chirurgien russe de la deuxième moitié du XIXe siècle.

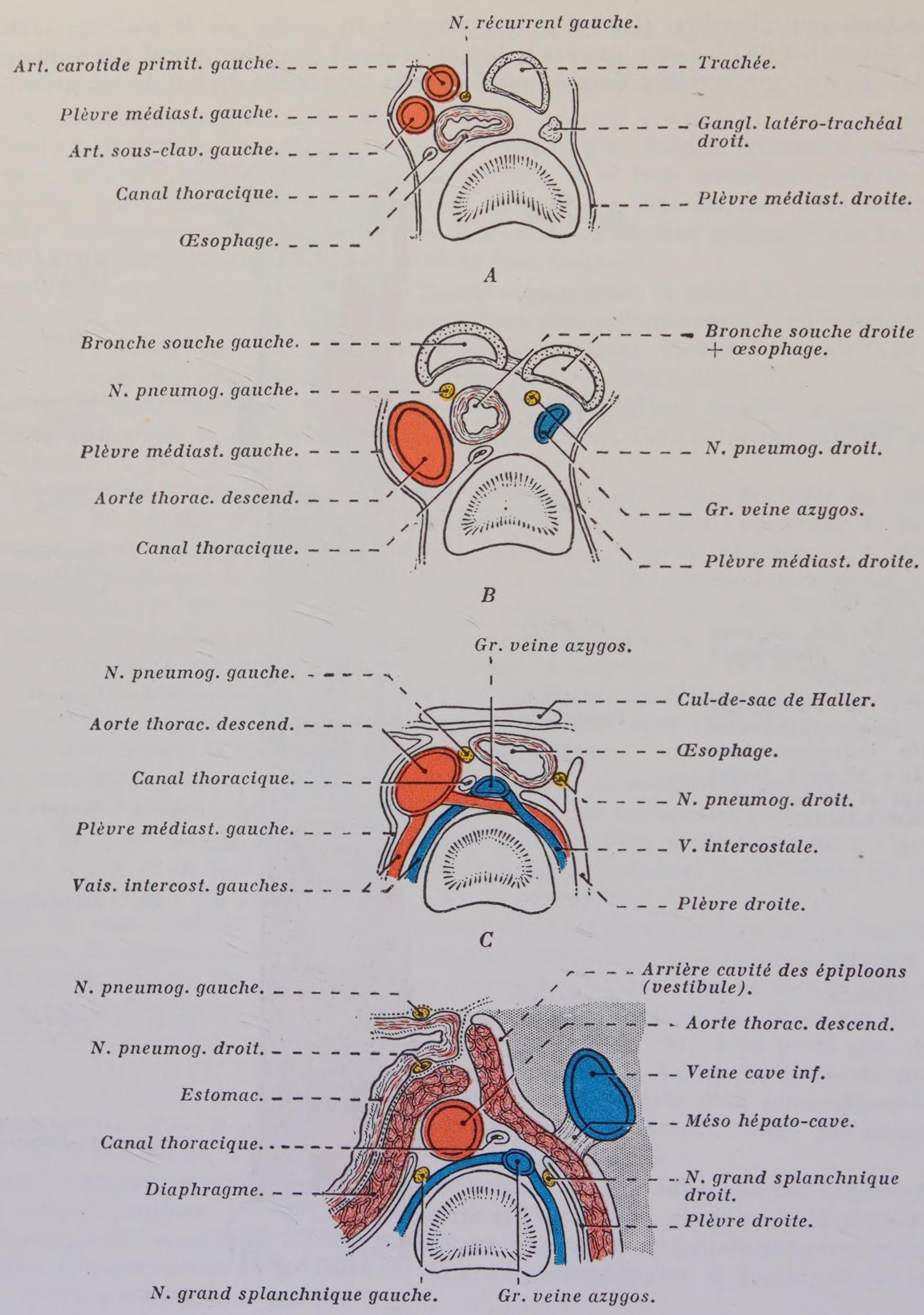

FIG. 753. — *Coupes transversales montrant la situation des organes du médiastin postérieur* (d'après BRAINE).

Les coupes passent :

A. A l'entrée du médiastin postérieur au niveau du disque intervertébral D^2-D^3.
B. Au-dessous de la bifurcation de la trachée au niveau du disque intervertébral D^5-D^6.
C. Au niveau de la huitième vertèbre dorsale.
D. Au niveau de la onzième vertèbre dorsale (partie supérieure de l'espace infra-médiastinal postérieur).

et l'autre *gauche*; mais ceux-ci sont beaucoup moins accusés et moins importants que les précédents, parfois même inconstants.

Lorsqu'ils sont bien développés, ils se logent dans un petit espace triangulaire à base inférieure limité : en bas, par le diaphragme; en avant, par la face postérieure du péricarde et de la veine cave inférieure; et en arrière, par la face antérieure de l'œsophage et des ligaments triangulaires : c'est l'*espace interphréno-pédiculaire,* mais celui-ci appartient au médiastin antérieur (voyez précédemment).

Ces culs-de-sac (principalement les culs-de-sac rétro-œsophagiens) possèdent une importance chirurgicale pour l'abord de l'œsophage thoracique par voie médiastinale postérieure, lequel est à proprement parler le seul organe chirurgical de la région; certains chirurgiens (Potarca et J. L. Faure) conseillent de passer à droite en réclinant la grande veine azygos ou même en la sectionnant entre deux ligatures; d'autres (Quénu, Hartmann) préfèrent aborder l'œsophage sous-bronchique en passant à gauche; le cul-de-sac interaortico-œsophagien, peu développé, est négligeable du point de vue pratique et, de plus, il se laisse facilement décoller et ne gêne en rien l'accès sur l'œsophage, tandis qu'à droite le cul-de-sac interazygo-œsophagien constitue, au contraire, un obstacle plus difficile à surmonter, car si l'on décolle facilement l'œsophage de la colonne vertébrale, le cul-de-sac pleural précité, très profond, maintenu par le ligament de Morossow, reste adhérent à l'œsophage, et la découverte de ce conduit est, par ce fait, rendue plus difficile.

Des *ganglions médiastinaux postérieurs* sont situés dans la moitié inférieure du médiastin postérieur, au voisinage de l'œsophage et de l'aorte; ils sont juxta-œsophagiens ou interaortico-œsophagiens; ils forment généralement *deux amas* : supérieur et inférieur. L'*amas supérieur* est situé un peu au-dessous des veines pulmonaires inférieures; l'*amas inférieur* est placé à la hauteur des dixième et onzième vertèbres dorsales.

IV. — ESPACE INFRA-MÉDIASTINAL POSTÉRIEUR

On désigne sous le nom d'*espace infra-médiastinal postérieur* (Rossi), la partie la plus déclive du médiastin postérieur : c'est l'espace taillé en bec de flûte compris entre les corps vertébraux, la portion verticale du diaphragme (région des piliers) et un plan transversal hypothétique qui passerait par les deux culs-de-sac inférieurs des plèvres; d'où la dénomination très exacte de cet espace qui prolonge en bas le médiastin postérieur. Interposé à la manière d'un angle dièdre très aigu ouvert en haut, entre le diaphragme en avant et la colonne vertébrale en arrière, cet espace représente la partie comprise sur la ligne médiane, entre les *sinus costo-diaphragmatiques droit et gauche* : c'est le *sinus vertébro-diaphragmatique* (voy. : fig. 740).

FORME ET ASPECT. — Sur une *coupe transversale,* cet espace présente grossièrement l'aspect d'un croissant dont la concavité se moule sur la saillie du corps de la douzième vertèbre dorsale.

Envisagé sur une *coupe médio-sagittale,* il présente l'aspect d'un angle dièdre à arête inférieure et à ouverture supérieure (voy. : fig. 740).

LIMITES. — L'espace infra-médiastinal postérieur est limité : a) *en avant,* par la face postérieure des piliers du diaphragme et par les fibres charnues qui partent de son arcade médiane; par suite du passage de l'aorte à ce niveau, la paroi antérieure de l'espace présente l'aspect d'une gouttière dont la concavité regarde en arrière (voy. : fig. 754); b) *en arrière,* par la face antérieure, convexe dans le sens transversal, des corps vertébraux des douzième dorsale et première lombaire, ainsi que du disque intervertébral compris entre ces deux vertèbres; c) *en bas,* l'arête inférieure du dièdre est représentée par l'insertion

vertébrale des piliers; en conséquence, la limite inférieure s'arrête au niveau du bord marginal supérieur de la première vertèbre lombaire (voy. : *Piliers du diaphragme,* tome I); sur la ligne médiane, l'arête du dièdre répond à la partie inférieure de l'orifice aortique du diaphragme; d) *en haut,* cet espace communique largement sur la ligne médiane avec le reste du médiastin postérieur; toutefois sa limite supérieure, toute artificielle, peut être représentée par un plan horizontal qui passerait par le bord des deux culs-de-sac inférieurs

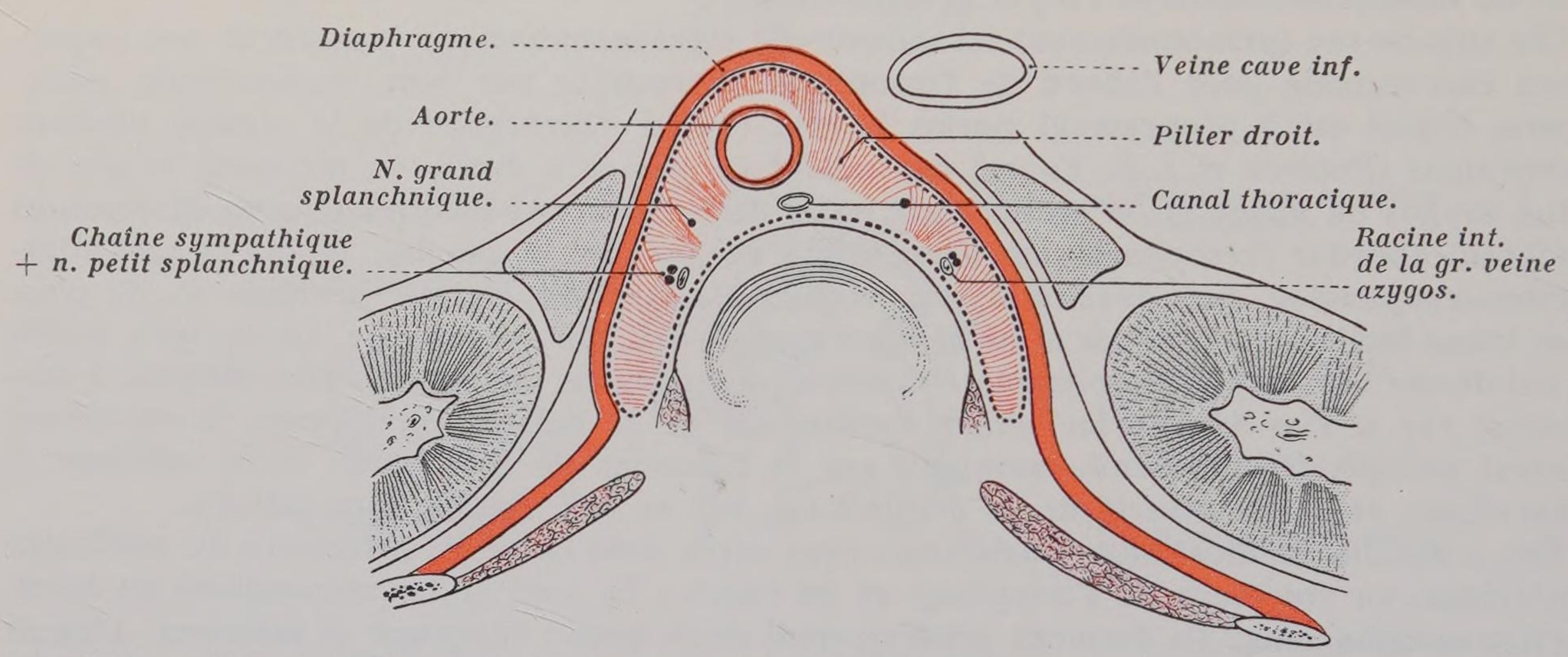

FIG. 754. — *Espace infra-médiastinal postérieur vu sur une coupe horizontale schématique passant par le disque intervertébral compris entre la douzième dorsale et la première lombaire; segment inférieur de la coupe* (d'après J. MEILLÈRE et BRÉHANT).

Les limites antérieure et postérieure de l'espace sont indiquées en pointillé noir.

de la plèvre; ce plan correspond approximativement au tiers supérieur de la douzième vertèbre dorsale; e) *latéralement,* la limite de l'espace est représentée de chaque côté par la ligne courbe conventionnelle, oblique de haut en bas et d'arrière en avant, qui s'étend de la face latérale du corps de la douzième vertèbre dorsale à l'insertion des piliers (voy. : fig. 754).

CONTENU DE L'ESPACE. — Cet espace présente une importance considérable tant du point de vue anatomique que du point de vue chirurgical.

1° DU POINT DE VUE ANATOMIQUE, c'est le lieu de passage de l'aorte et des chaînes sympatiques vers le diaphragme.

2° DU POINT DE VUE CHIRURGICAL, c'est le lieu d'abord par voie médiastinale postérieure (voie sus-diaphragmatique infra-pleurale) des nerfs splanchniques (1).

Cet espace comprend : 1° l'*aorte*; 2° le *canal thoracique*; 3° l'*origine des veines azygos*; 4° les *nerfs splanchniques*; 5° et la *chaîne sympathique latéro-vertébrale*; tous ces organes sont plaqués contre la paroi postérieure de l'espace, c'est-à-dire contre les corps vertébraux recouverts en avant par le ligament vertébral commun antérieur et par le *fascia prevertebralis.*

1° L'*aorte* occupe la ligne médiane dans l'axe de l'espace; toutefois, elle est légèrement déportée à gauche du fait que le pilier droit du diaphragme est plus développé que le pilier gauche (voy. : *Diaphragme,* tome I).

---

(1) Article à consulter : J. MEILLÈRE et J. BRÉHANT : La résection des nerfs splanchniques. *Journal de Chirurgie,* nov. 1935, p. 727.

Un peu avant sa traversée diaphragmatique, cette artère donne naissance à deux ou trois branches collatérales : ce sont les artères diaphragmatiques postéro-supérieures destinées à la face postérieure des piliers (ces artères sont inconstantes); les douzièmes artères intercostales qui se détachent de l'aorte dans la partie la plus élevée de l'espace infra-médiastinal postérieur et les premières artères lombaires (voyez ces artères).

L'aorte est entourée d'une gaine de tissu conjonctif dense *(gaine aortique)* qui adhère plus ou moins à la face postérieure de la portion verticale du diaphragme; de part et d'autre de ce vaisseau, on observe deux gouttières où se logent les vaisseaux et les nerfs de l'espace : ce sont les *loges latéro-aortiques droite* et *gauche* (Virno) (voy. : fig. 755).

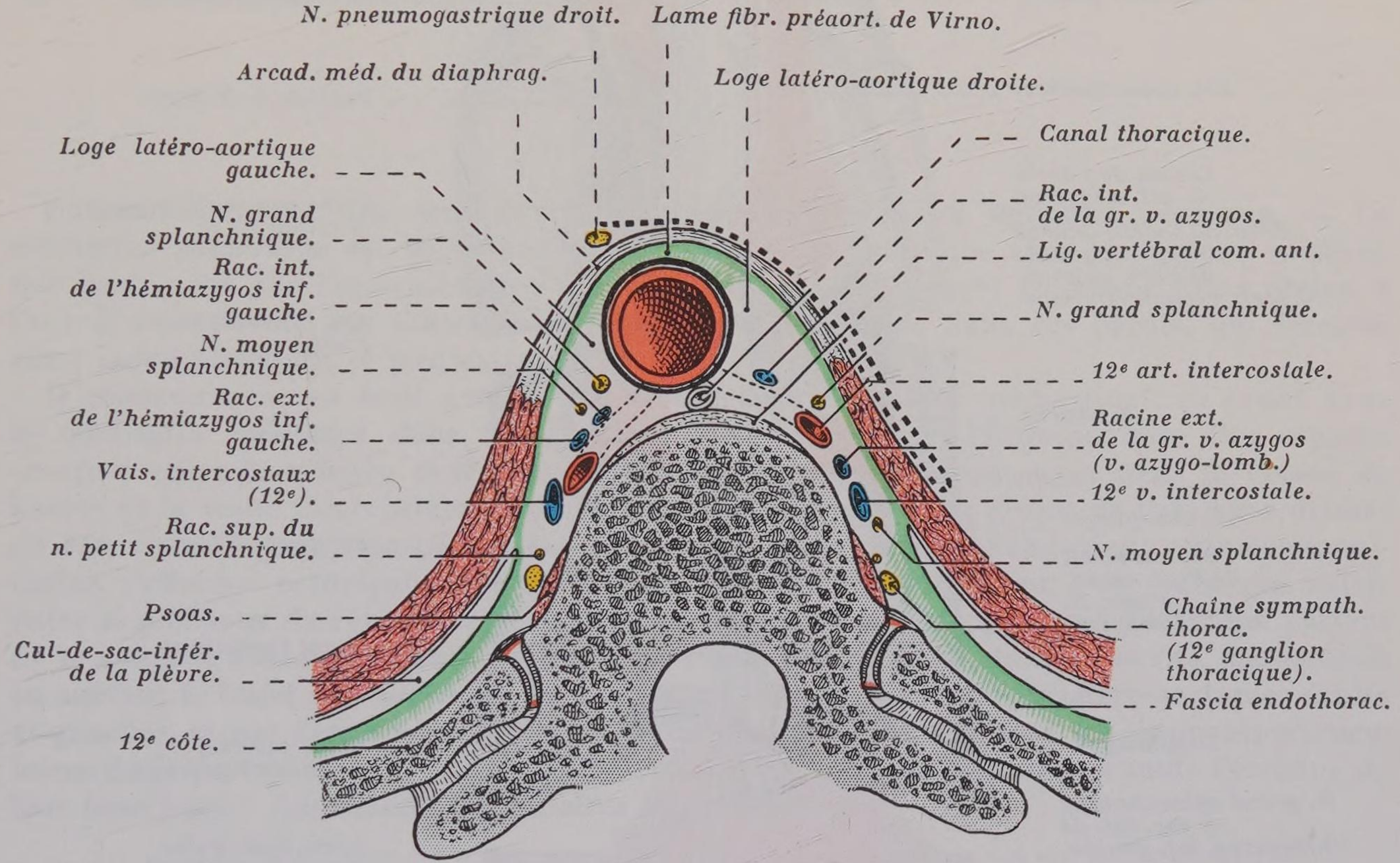

FIG. 755. — *Vaisseaux et nerfs de l'espace infra-médiastinal postérieur, vus sur une coupe transversale passant par le tiers supérieur de la douzième vertèbre dorsale; segment inférieur de la coupe* (demi-schématique).

En noir, la gaine aortique; *en pointillé noir,* le péritoine.

Entre l'aorte et le rachis dorsal monte verticalement et généralement sur la ligne médiane, le *canal thoracique.*

Rappelons que dans près de la moitié des cas, l'*origine* du canal thoracique est en *position haute,* en regard des deux dernières vertèbres dorsales, donc dans l'espace infra-médiastinal postérieur, mais alors il est exceptionnel qu'il soit dilaté (Jossifow) (voy. : *Canal thoracique,* tome VI).

2° L'*origine des veines azygos* (grande à droite, petite à gauche) s'effectue dans l'espace infra-médiastinal postérieur par la fusion de deux racines : l'une interne (canal réno-azygo-lombaire), l'autre externe (veine lombaire ascendante), à laquelle vient s'adjoindre la douzième veine intercostale, généralement volumineuse (voy. : fig. 463 et 467).

Peu après sa naissance, la grande veine azygos tend à s'insinuer derrière l'aorte, mais celle-ci beaucoup plus volumineuse que la veine déborde toujours son flanc gauche (voy. : *Veines azygos*).

3° Les *nerfs splanchniques* glissent verticalement dans les loges latéro-aortiques, accolés aux flancs des deux dernières vertèbres dorsales (voy. : fig. 755 et 756).

a) Le *grand splanchnique,* constitué généralement par trois racines, est le plus interne et le plus antérieur, il a tendance à se rapprocher à droite de la grande veine azygos, à gauche de l'hémiazygos inférieure; il quitte très vite l'espace infra-médiastinal postérieur

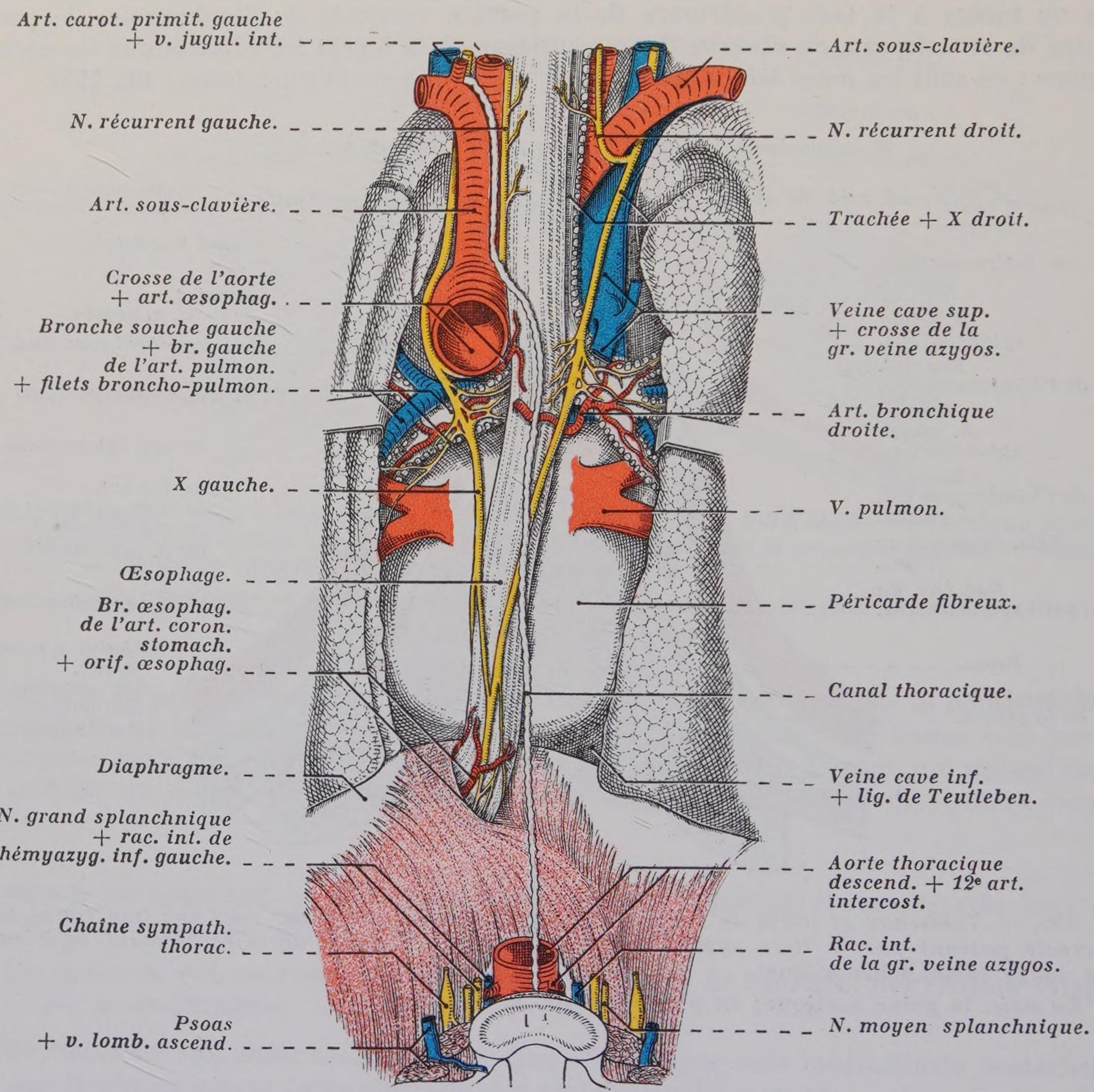

Fig. 756. — *Organes médiastinaux; vue postérieure, après ablation du segment dorsal de la colonne vertébrale. Organes de l'espace infra-médiastinal postérieur.*

en franchissant le diaphragme au-dessus de l'arcade du psoas. Fréquemment, il présente un renflement ganglionnaire dans la traversée de l'espace : c'est le *ganglion splanchnique d'Arnold.*

b) Le *moyen splanchnique* est généralement constitué par deux racines qui émanent des dixième et onzième ganglions thoraciques, en conséquence il est le plus souvent situé dans l'espace infra-médiastinal postérieur; il est placé entre le grand splanchnique en avant et en dedans, et la chaîne sympathique en arrière et en dehors.

c) Le *petit splanchnique* est issu du douzième ganglion thoracique, aussi sa portion médiastinale est-elle très courte; il est situé en arrière et un peu en dehors du moyen splanchnique et le plus souvent très près de lui (pour plus de détails voyez : *Sympathique thoracique,* tome IV).

4° La *chaîne sympathique thoracique,* avec son douzième ganglion thoracique généralement volumineux (Cruveilhier), est profondément placée contre le flanc des corps vertébraux des onzième et douzième dorsales, à 10 ou 15 millimètres en avant de l'interligne articulaire costo-vertébral, elle occupe la partie postéro-interne de la gouttière latéro-vertébrale masquée en partie par le cul-de-sac médiastinal postérieur, elle est donc à cheval sur deux régions : l'*espace infra-médiastinal postérieur* et la *gouttière costo-vertébrale* (voy. : *Sympathique thoracique,* tome IV).

***

COMMUNICATIONS DU MÉDIASTIN POSTÉRIEUR AVEC LES RÉGIONS VOISINES. — Le médiastin postérieur est incomplètement fermé et communique avec les régions voisines, non seulement par l'intermédiaire des organes qui le traversent en allant d'une région à l'autre, mais encore par l'intermédiaire d'espaces aménagés dans ses parois, qui ferment ainsi incomplètement le médiastin postérieur.

Il communique : *en haut,* avec le cou au niveau du vestibule médiastinal; *en avant,* avec le médiastin antérieur dans l'étage sus-azygo-aortique par l'intermédiaire des espaces compris entre la trachée et les plèvres médiastines, espaces qu'empruntent la crosse de l'aorte et la veine intercostale supérieure gauche à gauche et la crosse de l'azygos à droite; *en bas,* avec l'espace sous-péritonéal de la paroi postérieure de l'abdomen; cette communication s'effectue principalement au niveau de l'orifice aortique par l'intervalle qui existe entre le pourtour de cet orifice et l'artère, de telle sorte que les abcès ossifluents qui partent de la colonne dorsale au cours d'un mal de Pott peuvent fuser dans la cavité abdominale en suivant le trajet de l'aorte, de part et d'autre de ce vaisseau (loges latéro-aortiques droite et gauche), et par l'espace de Portal, d'autant plus que, fréquemment, les ligaments triangulaires du poumon ne contractent pas de connexions diaphragmatiques sur toute l'étendue de leur base (voy. : *Ligaments triangulaires des poumons*).

***

TRAVERSÉE DIAPHRAGMATIQUE DES ORGANES MÉDIASTINAUX POSTÉRIEURS. — Dans la partie postéro-inférieure du médiastin postérieur, c'est-à-dire au niveau de l'*espace infra-médiastinal postérieur,* les organes que nous avons vus dans cet espace abordent le *sinus vertébro-diaphragmatique* pour traverser la portion verticale du diaphragme et émerger dans l'abdomen; inversement, certains (veines) passent de la cavité abdominale dans le médiastin postérieur.

1° L'*œsophage,* toujours accompagné des deux nerfs pneumogastriques, est le plus antérieur des organes médiastinaux postérieurs, il quitte le médiastin postérieur au niveau de la dixième vertèbre dorsale par l'*orifice œsophagien* du diaphragme *(hiatus œsophagien),* orifice ovalaire et oblique situé en avant, au-dessus et légèrement à gauche de l'orifice aortique; cet orifice est exclusivement musculaire.

A ce niveau, l'œsophage est adhérent au diaphragme et présente un rétrécissement, le rétrécissement sus-diaphragmatique.

Rappelons qu'au niveau de cet orifice peuvent s'engager des hernies gastriques dites *hernies hiatales.*

2° L'*aorte* et le *canal thoracique* qui lui est postérieur s'engagent dans l'*orifice aortique*;

cet orifice est médian ou plutôt légèrement dévié à gauche, compris entre les piliers droit et gauche du diaphragme et exclusivement fibreux; taillé en bec de flûte, il est situé en regard de la douzième vertèbre dorsale et de la moitié supérieure de la première vertèbre lombaire; le plan de cet orifice se rapproche beaucoup de la verticale.

3° Les *nerfs splanchniques* accolés aux flancs de la colonne dorsale se dirigent verticalement de haut en bas vers la région des piliers qu'ils traversent; ils sont unilatéralement au nombre de *trois* : le grand, le moyen et le petit.

a) Le *grand splanchnique* traverse le diaphragme par un interstice qui est situé un peu en dehors du pilier et immédiatement au-dessus de l'arcade du psoas (voy. : fig. 463).

b) Le *moyen splanchnique* accompagne parfois la chaîne sympathique thoracique et traverse le diaphragme avec elle; souvent aussi, il franchit isolément ce dernier et passe entre l'aorte et le pilier.

c) Le *petit splanchnique* traverse le diaphragme en un point variable.

4° Les *veines azygos* (grande veine azygos à droite et hémiazygos inférieure à gauche) ou plus exactement leurs *racines* (*interne* et *externe*) franchissent le diaphragme de la façon suivante : *a)* la *racine interne* passe soit par le même orifice que le grand splanchnique, et cela principalement à droite, soit par l'orifice aortique; *b)* la *racine externe,* représentée par la veine lombaire ascendante, s'engage généralement sous l'arcade du psoas (pour plus de détails, voyez : *Veines azygos,* dans ce tome, et *Diaphragme,* tome I).

5° La *chaîne sympathique thoracique* ne peut être envisagée comme organe médiastinal que dans sa partie inférieure, c'est-à-dire au niveau des deux dernières vertèbres dorsales où le cordon nerveux apparaît contre la face latérale du corps de ces vertèbres. C'est l'organe le plus externe et le plus postérieur du médiastin postérieur, il traverse le diaphragme un peu au-dessous et en arrière du moyen splanchnique.

Envisagé de haut en bas, le *médiastin* commence à la base du cou, entre les deux dômes pleuraux (*vestibule médiastinal* ou *antrum mediastinale*); il finit en bas, dans la partie haute de la région lombaire, derrière les piliers du diaphragme.

***

TISSU CONJONCTIF MÉDIASTINAL. MEDIASTINUM

Tous les organes médiastinaux baignent dans une atmosphère de tissu conjonctif, celluleux, plus ou moins infiltré de lobules adipeux suivant les sujets (principalement en avant du péricarde, franges graisseuses); il se continue: en haut, avec le tissu celluleux de la base du cou et au niveau des lignes de réflexion des plèvres avec le tissu conjonctif du hile pulmonaire *(hilum)*; enfin, il pénètre entre les deux lames des ligaments triangulaires des poumons; à cet ensemble on donne le nom de *mediastinum* (1).

Sa *consistance* et sa *disposition* sont variables suivant les endroits où on l'envisage; s'il est relativement lâche dans la majeure partie de son étendue, assurant avec facilité les déplacements organiques les uns par rapport aux autres, il est des points où il apparaît nettement condensé, d'aspect lamelleux.

a) *Au niveau des viscères axiaux (trachée* et *œsophage),* il se tasse et se condense en formant une véritable gaine *(gaine viscérale, gaine* ou *fascia périœsophagien de Monteiro)*;

(1) Ouvrage et article à consulter : Bax : De bouw en outwikkeling van het mediastinale bindurefsel. *Thèse de Leyde,* 1949.
Bax : The mediastinal connective tissue. *Archivum Chirurgicum Neerlandicum,* 1953, p. 131.

il en est de même autour de l'aorte thoracique descendante *(gaine aortique)*; dans l'épaisseur de ces gaines cheminent des vaisseaux et des nerfs.

Au voisinage des viscères thoraciques ou plus exactement de leurs gaines, non seulement il se condense, mais encore il s'organise en faisceaux plus ou moins isolables et plus ou moins développés; parsemés de *fibres musculaires lisses*, ceux-ci forment de véritables *ligaments* en miniature qui fixent et solidarisent les organes entre eux pendant leur traversée médiastinale et tout spécialement avec l'œsophage: tels sont, les *ligaments* et *muscles trachéo-œsophagiens de Luschka, broncho-œsophagiens de Hyrtl, pleuro-œsophagiens de Hyrtl et Gillette, aortico- et péricardico-œsophagiens de Treitz.*

b) *Au niveau des pédicules pulmonaires,* il est particulièrement dense autour des bronches où il constitue la *péribronche (peribronchium)*; il s'infiltre même à travers le cratère hilaire en suivant bronches et vaisseaux; pénétrant ainsi dans le poumon, il participe à la constitution des *systèmes de tension* (voy. : *Systèmes de tension*).

c) *Devant la colonne vertébrale,* il apparaît nettement condensé, au point de constituer le *fascia prévertébral (fascia prevertebralis),* au niveau duquel cheminent les nerfs splanchniques; de part et d'autre de la saillie des corps vertébraux dorsaux, le *fascia prevertebralis* se continue sans ligne de démarcation nette avec le fascia endothoracique de Luschka.

Enfin, par endroits, il s'organise et s'individualise au point de constituer de véritables *formations ligamentaires,* dont les principales sont : le ligament interpleural de Morossow, le ligament interbronchique situé sous la *carina tracheae* dans l'angle d'écartement des bronches souches, et les lames sagittales de Charpy.

Au-dessus de chaque pédicule pulmonaire, et à la limite des deux médiastins, le tissu conjonctif médiastinal s'organise et se condense entre la plèvre médiastine et la trachée en donnant deux lames celluleuses : *a)* celle du *côté gauche* a été décrite par Braine sous le nom de *lame cellulo-ganglionnaire interaortico-pleurale*; *b)* et celle du *côté droit* par Quénée sous le nom de *lame cellulo-graisseuse interpleuro-cave,* du fait qu'en dedans, elle est adossée à la veine cave supérieure et à la crosse de la grande veine azygos.

Il solidarise également les chaînes ganglionnaires lymphatiques avec l'arbre respiratoire (trachée et bronches).

Comme tout tissu conjonctif de nature celluleuse ou lamellaire, le *mediastinum* se laisse facilement *infiltrer* et *dissocier* par les liquides et par l'air; c'est en effet le lieu des chylothorax chez les sujets atteints de plaies du canal thoracique et le lieu des pneumomédiastins (emphysème médiastinal) dans les plaies pénétrantes de poitrine ayant intéressé les voies respiratoires et les plèvres, ou dans les traumatismes thoraciques (fractures de côtes ou du sternum avec lésions pleuro-pulmonaires).

Indépendamment de son *rôle de remplissage,* le *mediastinum* détermine une *cohésion,* une *union* des organes médiastinaux, et son *élasticité* et sa *souplesse* sont suffisantes pour permettre l'expansion thoracique et les battements cardiaques sans heurt et sans à-coup, quelles que soient les positions du tronc.

Franchement adhérent aux plèvres médiastines, le *mediastinum* les rend solidaires l'une de l'autre pendant la respiration et, étant donné que les mouvements respiratoires (inspiration et expiration) sont synergiques et simultanés à droite et à gauche, il représente par sa condensation juxta-hilaire *(hilum),* le *point d'appui interne des systèmes de tension pleuro-pulmonaires* (voy. : fig. 687) (voyez précédemment).

L'index alphabétique et la table des matières
se rapportent
au fascicule I (de la page 1 à la page 664)
et au fascicule II (de la page 665 à la page 1276).

INDEX ALPHABÉTIQUE

A

Action des muscles du larynx *941*
Aditus laryngé..... *944*
Ailerons du péricarde..... *135*
— du rectum..... *578-634*-846
— latéral du pharynx..... *329*
— latéraux des viscères pelviens 578
— latéro-génitaux *578*
Aire apicale..... *1028*
— avasculaire de Trèves.... ..... *490*-504-508
— cardiaque *57*
— de matité absolue du cœur. *1029*
— de projection de l'aorte ascendante *207*
Amas de Wölffler..... 1212
— épithéliaux de réserve.... 1212
Ampoule de Mascagni. 378-698-716
Amygdale laryngée..... *943*
Anastomoses artérielles *174*
— artério-veineuses 656-*670*
— céphalo-jugulaire 735
— de Colle..... *530*-565-568
— de la carotide externe.... 322
— de la carotide interne.... 358
— de l'artère hypogastrique. 635
— de l'artère sous-clavière.. 421
— des artères coronaires.... 76
— de l'épigastrique et de la mammaire interne..... 566
— de Sudeck *538*-541
— des artères intercostales.. 449
— funiculo-testiculo-déférentielle 530-565
— juxta-iléale 490-504-508
— longitudinale rétro-lobaire 276-414-1206
— médiastinale antérieure.. 685
— parovarienne 531
— phrénico-stellaire 375-1175
— porto-caves *875*
— recto-sigmoïdienne 541
— sous-ovarienne 531-616-631
— sus-isthmique 276-958
Anatomie radiologique du cœur et des gros vaisseaux. *64*
Angioblastes de His..... 663
Angle de Louis..... 1251
— ilio-cave *790*
— innominé *688*
— interbronchique.. 995-1005-1010
— interlobaires 1037
— sous-aortique 231-548-552
— thyroïdien 916
— veineux de Pirogoff..... 373-698-715-726-730
Anneau de Vieussens..... 25-144
— veineux de la région pétreuse 757
Anse de Dröbnick..... 973
— de Galien *940*-970
— de Haller 334-707
— d'Hirschfeld 120
— du récurrent gauche..... *647*
— interauriculaire de Gerdy. 100
— mémorable de Wrisberg. 233-457-465-796
— péritesticulaire de Krause. 530
— périthyroïdienne supérieure 563
— périvertébrale 387-423
— sous-clavière de Vieussens 375-422-1175
— testiculo-déférentielle.. 530-615
— vasculaires 169
— vasculaires de Wedl..... 169
Antrum mediastinale..... ..... 250-251-1028-1178-*1246*
Aorte *195*
— abdominale *230*
— caudale 639
Aorta caudalis..... 639
Aorte diaphragmatique *228*
— thoracique descendante.... *220*
Apex cordis 8-17-58
— inférieur 1028
— pulmonaire 1027-1049-1058
— supérieur 1028
Aponévrose cache-vaisseaux de Farabeuf et Cerf..... 617
— prostate-péritonéale de Denonvilliers 579-614
— stylo-pharyngée 329
Apophyse musculaire..... 920
— vocale 920
Appareil ligamentaire du larynx *923*
— respiratoire *977*
— séro-graisseux du cœur.. ..... *116*-1252
— suspenseur de la plèvre... ..... *375*-1165
— suspenseur du dôme pleural 1165
Appendice ventriculaire..... 950
Artère appendiculaire..... 505
Appendix auricularis posterior de His..... 21-42
Aqueduc de Verga..... 764
Arbre bronchique droit.. 1057-1076
— bronchique gauche... 1066-1076
Arcs aortiques *217*
— artériel de la grande courbure 474-486-488

Arc artériel de la petite courbure 463-475-488
— artériel de Schmerber.... 827
— artériel iliaque 568-583
— cricoïdien 914
— ranin de Mayer 277
— vasculaire de Treitz. 534-536-866
— veineux de la petite courbure 870-872
— veineux exo-rénal de Tuffier et Lejars..... 827
Arcade artérielle intermésentérique 542
— artérielle interduodéno-pancréatique 474-498
— artérielle intercrico-thyroïdienne 939-958
— artérielle rétro-pancréatique 498
— artérielle sus-isthmique.. 958
— bordante 506-536
— de Bouisson 585
— de l'angle..... 502
— de Riolan..... 502-506-511-542
— des jugulaires..... 736-737
— marginale du côlon droit. *503*-506
— marginale du côlon gauche. *536*
— marginale du côlon pelvien *542*
— marginale des paupières.. 353
— marginale postérieure d'Halsted et Evans.... 414-1206
— nasale 718
— pancréatico-duodénale postérieure 472
— périfoliolaires 452
— prépancréatique de Woodburne et Olsen..... 470
— transversales du larynx.. 962
— veineuse de Riolan..... 867
— veineuse marginale des côlons 863
— veineuse sus-cricoïdienne. 965
— verticales du larynx..... 961
Architecture des fibres musculaires du cœur..... *96*
Arcus tendineus 590-604
Arête interlobaire 1037
Artères *165*
— à bourrelets 177
— à coussinets 177
— accessoire du ventricule-necteur 75-108
— acétabulaire 593
— afférentes des glomérules. 525
— alvéolaire 317
— alvéolo-antrale 317
— alvéolo-mandibulaire 313
— anales 605
— angulaire 286-292-500
— apexienne antérieure 71
— apexienne postérieure.... 68
— apicale inférieure..... 653
— apicale du lobe inférieur. 652-1101-1106
— arquées 525
— ascendante du lobe supérieur d'Appleton 652-1017
— atrio-septales 73
— auditive interne..... *398*
— auriculaire droite antérieure 72
— auriculaire droite postérieure 73
— auriculaire du bord droit. 72
Artère auriculaire du bord gauche 69
— auriculaire gauche antérieure 69
— auriculaire gauche postérieure 70
— auriculaire postérieure... 297
— auriculo-ventriculaire 68
— axiale de Senior..... 554
— azygos de la langue de Langer 284
— basales 653
— basale antérieure..... 652
— bronchiques. *427*-1012-1116-1266
— buccale 316
— bulbaire 606
— bulbo-urétrale 607
— cæcale antérieure..... 504
— cæcale postérieure..... 505
— capsulaire inférieure..... 525
— capsulaires moyennes.... *489*
— capsulaire supérieure..... 452
— cardio-tubérositaire antérieure 462
— cardio-tubérositaire postérieure 483
— carotico-tympanique 344
— carotides communes..... *248*
— carotide externe..... *258*
— carotide interne..... *324*
— carotides primitives..... *248*
— caverneuse 607
— centrale de la rétine..... 348
— centro-supérieure 478
— cérébelleuse inférieure.... *396*
— cérébelleuse marginale.... 398
— cérébelleuse moyenne.... *398*
— cérébelleuse supérieure... *398*
— cérébrale antérieure..... *357*
— cérébrale moyenne..... *357*
— cervicale 628
— cervicale ascendante..... 415
— cervicale postérieure..... 297
— cervicale profonde..... 408
— cervicale transverse superficielle 415
— cervico-vaginale 627
— choroïdienne antérieure.. 358
— choroïdienne moyenne.... 398
— ciliaires courtes..... 350
— ciliaires postérieures..... 349
— circonflexe de la grande courbure 487
— circonflexe de la verge.. 609
— circonflexe du cœur..... *68*
— circonflexe du lobe droit. 478
— circonflexe iliaque profonde. 567
— ciliaires longues..... 349
— colique droite inférieure. 504
— colique droite moyenne... 503
— colique droite supérieure. 502
— colique gauche inférieure. 539
— colique gauche moyenne.. 536
— colique gauche supérieure. 535
— colo-sigmoïde de Manasse. 536
— communicante postérieure. 358
— coronaires *67*-*243*-291
— coronaire droite ou postérieure 71
— coronaire gauche ou antérieure 67
— coronaire stomachique.... 459
— crico-thyroïdienne. 274-939-957
— courtes gastriques..... 488
— cystique 475
— cystique courte..... 476

Artère cystique longue..... 476
— déférentielle 615
— de la bandelette ansiforme et du pilier antérieur.... 75
— de la cloison..... 320
— de la fossette latérale du bulbe 398
— de la fosse sus-épineuse.. 417
— de la gonade..... 526-616
— de l'aile du nez..... 292
— de l'angle duodéno-jéjunal. 500
— de l'angle droit du côlon.. 502
— de l'angle gauche du côlon. 535
— de l'appendicectomie..... 568
— de la sous-cloison..... 291
— de la trachée..... 1002
— de l'atrio-necteur... 72-104-107
— de l'épiglotte..... 284
— de l'utérus..... *630*
— dentaire inférieure..... 313
— descendante de la nuque. 297
— des cornets et des méats.. 321
— des muscles sous-hyoïdiens de Salmon..... 273
— des piliers..... 75-453
— diaphragmatiques accessoires 452
— diaphragmatiques inférieures 450
— diaphragmatiques postéro-supérieures 435
— diaphragmatique supérieure 402
— diagonale du ventricule gauche 71
— dorsale de la langue.. 283-959
— dorsale de la verge..... 609
— dorsale du clitoris..... 609
— dorsale du nez..... 292
— dorsale du rectum de Quénu 538
— dorsale scissurale de Cordier et Cabrol..... 652
— droites 525
— du bord droit du cœur... 73
— du bord gauche du cœur.. 70
— du buccinateur..... 316
— du cœur..... *67*
— du côlon ascendant..... 503
— du côlon descendant..... 536
— du côlon transverse..... 506
— du cordon spermatique... 565
— du corps vertébral..... 443
— du croisement aortique... 434
— du dôme pleural de Casali. 1180
— du dôme tubérositaire.... 488
— du filet..... 285
— du fond du cæcum et de la base de l'appendice..... 505
— du frein..... 609
— du frein de la langue.... 285
— du ganglion géniculé..... 311
— du grand ligament sacro-sciatique 586-589
— du grand nerf sciatique.. 589
— du ligament rond.. 565-594-628
— du lobe carré..... 477
— du lobe moyen..... 649
— du nerf facial de Friteau. 299
— du nerf lingual..... 314
— du nerf optique..... 348
— du nœud sino-auriculaire. 72-107
— du péricarde..... *136*
— du périnée postérieur..... 605
— du pilier antérieur du ventricule droit..... 75-108
Artère du pli courbe..... 358
— du segment de Nelson.... 652-653-1101-1106
— du segment paracardiaque. 652
— du sillon de la veine ombilicale 477
— du sous-clavier..... 417
— du toit du cotyle..... 586
— du trigone vésical et de la base de la vessie..... 614
— du ventriculo-necteur... 75-108
— en vrille..... 168
— épididymaires 529
— épigastrique 563
— épigastrique externe de Führer 568
— épiglottique 959
— ethmoïdale antérieure.... 354
— ethmoïdale postérieure.... 354
— faciale *285*
— fessière *584*-596
— fixatrice de la crosse de la thyroïdienne inférieure.... 412
— frontale externe..... 351
— frontale interne..... 353
— fundique 631
— funiculaire 565
— gastro-duodénale *470*
— gastro-épiploïque droite.. 473
— gastro-épiploïque gauche.. 486
— gastro-hépatique 462
— génitales internes..... 527-530
— génito-urinaire *613*
— génito-vésicale 613
— glomérulaires 525
— graisseuse 608
— graisseuses 355
— graisseuse droite de Vieussens 71
— graisseuse gauche de Vieussens 68
— grande mésentérique..... *489*
— hélicines 168
— hémorroïdales inférieures. 605
— hémorroïdale moyenne.... *633*
— hémorroïdale supérieure.. *536*
— hépatique *463*
— hépatique accessoire..... 470
— hépatique commune..... 464
— hépatique moyenne de Haller 477
— hépatique supérieure gauche accessoire de P. Descomps. 461
— honteuse interne..... *595*
— hypogastrique *568*
— hypophysaires 344
— iléo-appendiculaire 506
— iléo-cæco-colique 504
— iliaque externe..... *554*
— iliaque interne..... *568*
— iliaques primitives..... *548*
— iliaque primitive droite.. *551*
— iliaque primitive gauche.. *551*
— ilio-lombaire 582
— inférieure de l'espace..... 445
— intercostales *436*-1264
— intercostales antérieures.. 403
— intercostale lombaire..... 545
— intercostale supérieure... 407
— intercostale suprême..... 407
— interlobaires 525
— infra-pylorique 473-474
— interpapillaires 523-524
— interpyramidales 523-524
— interventriculaire antérieure 70

Artère interventriculaire postérieure 73
— intestinales *507*
— ischiatique *586*-596
— jugale 316
— jéjuno-iléales *507*
— jumelles 604
— labiales 291
— lacrymale 350
— laryngées antéro-inférieures 958
— laryngée antéro-inférieure latérale 958
— laryngée antéro-inférieure médiane 958
— laryngée antéro-inférieure paramédiane 958
— laryngée externe..... 274-957
— laryngée inférieure. 274-939-957
— laryngée postérieure..... 413-940-958-1194
— laryngée supérieure.... 273-956
— linguale *276*
— lingulaire 1105
— lobaire inférieure..... 649
— lobaire moyenne..... 649-652
— lobaire supérieure..... 652
— lobaires surnuméraires anormales 1110
— lobulaire 1093
— lombaires *543*
— maîtresse de Charpy..... 403
— mammaire interne..... *399*
— mammaire interne accessoire 406
— mammaire interne latérale. 406
— marginale droite..... 73
— marginale gauche..... 70
— massétérine inférieure.... 291
— massétérine profonde de Toldt 300
— massétérine supérieure. 311-314
— maxillaire interne..... *303*
— médiane de la langue de Hyrtl 284
— médiastinales postérieures. 435
— médullaires 525
— méningée accessoire..... 313
— méningée moyenne..... *310*
— méningée postérieure..... 395
— méningée postérieure de Cruveilhier 293
— mentonnière 290-313
— mésentérique inférieure... *533*
— mésentérique supérieure.. *489*
— musculaire inférieure.... 350
— musculaire supérieure.... 350
— mylo-hyoïdienne 314
— nasale 355
— naso-palatine 321
— nourricière de la côte.... 445
— nourricière de l'omoplate. 418
— nourricière de l'os coxal.. 583
— obturatrice *589*
— obturatrice accessoire..... 589
— occipitale *295*
— œsophagiennes 433-1266
— œsophago-trachéales 432
— œsophago-trachéale de Demel 1002
— ombilicale *611-613*
— ombilico-vésicale *611*
— ophtalmique *345*
— ovarienne *531*
— palatine antérieure..... 321
— palatine ascendante..... 288
Artère palatine descendante... 319
— palatine inférieure..... 288
— palatine supérieure..... 319
— palpébrales internes..... 352
— pancréatico-duodénale gauche inférieure..... 500
— pancréatico-duodénale gauche supérieure..... 500
— pancréatico-duodénale inférieure 498-500
— pancréatico-duodénale postérieure 471
— pancréatico-duodénale supérieure 474
— pancréatique inférieure gauche 497
— pancréatique isthmique... 470
— pancréatica magna de Haller 483
— paracardiaque 652
— pénienne 609
— perforante intercrico-thyroïdienne de Broeckaert... 958
— péricaliciennes 523
— péricardiques antérieures. 401
— péricardico-phréniques de Theile 403
— périnéale profonde..... 595-606
— périnéale superficielle.. 595-605
— petites cervicales..... 421
— petite méningée..... *311*
— petite mésentérique..... *533*
— pharyngienne accessoire.. 294
— pharyngienne ascendante. *293*
— pharyngienne inférieure.. *293*
— pharyngo-méningée 294
— phrénico-péricardique de Haller 136-451
— phrénique de Dubreuil-Chambardel 402
— polaires 521-526
— polaire inférieure de la rate 487
— polaire supérieure de la rate 483
— prépubienne 609
— présymphysaire 609
— prévésicale 608
— principale de la glande sous-maxillaire 290
— principale de l'hypophyse. 344
— principale du ganglion de Meckel 318
— principale du larynx..... 962
— principale du muscle iliaque 583
— principale du périnée.... 595
— principale du voile du palais 288
— psoïques 553
— ptérygoïdienne 290-314
— ptérygo-palatine *319*
— prostatique 614
— protubérantielles 398
— pulmonaire *641*-1010-1098
— pyélo-urétériques 525-526
— pylorique *475*
— pylorique accessoire..... 475
— pylorique inférieure de Macalister 473
— radiées 525
— radiculaires 395
— ranine 277-283
— rectale droite..... 537
— rectale gauche..... 537
— récurrente de Heubner.... 342

Artère récurrente de la pointe. 71
— récurrente iléale..... 504
— rénales *511*
— rénales accessoires.... 524-526
— rétro - bronchique d'Hovelacque 649-652-1017-1100
— rétro-claviculaire de Farabeuf 417
— rétro-duodénale 473
— rétrograde du fond de l'utérus de Fredet..... 631
— rétro-pyélique 523
— rétro-symphysaire 609
— rétro-ventriculaire gauche de Mouchet..... 73
— sacrées latérales..... *583*
— sacrée latérale commune. 583
— sacrée latérale inférieure. 583
— sacrée moyenne *639*
— sacrée latérale supérieure. 583
— satellite de la veine de Marshall 70
— satellite du manche du marteau 310
— satellite du nerf phrénique. 402
— scalénique de Stahel.. 385-420
— scapulaire postérieure.... *418*
— scapulaire supérieure..... 416
— sigmoïdes 538-574
— sigmoïde inférieure..... 540
— sigmoïde moyenne..... 540
— sigmoïde supérieure..... 540
— sous-clavière *363*
— sous-mentale 290
— sous-occipitale de Salmon. 395
— sous-mentale accessoire... 290
— sous-mentonnière 290
— sous-orbitaire *318*
— sphéno-palatine *320*
— spermatiques *527*
— spinale antérieure..... 396
— spinale postérieure..... 396
— spiralées 168
— splénique *479*
— splénienne de Salmon..... 297
— splénique suprême de Haller. 483
— sterno-cléido-mastoïdienne inférieure 417
— sterno-cléido-mastoïdienne moyenne 273
— sterno-cléido-mastoïdienne supérieure 296
— striée médiane 342
— stylo-mastoïdienne 297-298
— subapicales 1108
— sublinguale 285
— supra-costale 445
— supra-duodénale 474
— sus-orbitaire *351*
— sus-scapulaire *416*
— sylvienne *357*
— temporale profonde antérieure 316
— temporale profonde moyenne 314
— temporale profonde postérieure 301
— temporale superficielle.... *299*
— terminales 175
— testiculaires de Chaussier. 527
— thoracique interne..... *399*
— thymiques accessoires ... 246
— thymique centrale de Latarjet et Murard.... 246-1238
— thymique supérieure..... 413
Artère thymo - thyroïdienne médiane..... 246-247
— thyroïdienne inférieure *409*-989-1205
— thyroïdienne moyenne de Neubauer 247-986-1207
— thyroïdienne supérieure.... ..... *271*-1204
— tonsillaire 288
— transmylo-hyoïdienne.. 285-290
— transversale de la face.... 300
— transverse profonde du périnée 606
— transverse superficielle du périnée 606
— trapézienne de Cruveilhier. 415
— tubaires 631
— tubaire inférieure 294
— tympanique 310-311
— tympanique supérieure ... 311
— urétrale..... 607
— utérine 597-*615*
— utéro-ovariennes 530
— vaginale *632*
— vaginale de renfort de Farabeuf 619-632
— vaginale longue ... 619-624-*632*
— vaginales moyennes..... 632
— vaginales supérieures 628
— ventriculo-septales 74
— vermienne inférieure..... 396
— vertébrale *386*
— vésiculaire 615
— vésicale antérieure 608
— vésiculo-déférentielle 614
— vésicale inférieure..... 614
— vésico-prostatique 614
— vésicales supérieures.. 611-612
— vidienne *318*
— zygomato-orbitaire 301
Arteria anonyma *243*
Arteria basilaris *396*
Arteria hepatica minor de Mayer 461
Arteria lingularis 1105
Arteriæ rectæ *509*
Artériole acineuse 655
Articulations ary-corniculées. 926
— crico-aryténoïdiennes 926
— crico-thyroïdiennes 923
Auricules *20-21*
— droite *22*
— gauche *23*
Atrium 1092
Axe du cœur *8*
Azygos recti 538

B

Bandes graisseuses sous-pleurales des espaces intercostaux *1181*
— ventriculaires 945
Bandelette ansiforme de Poirier 32
— ilio-tibiale 909
— ischiatique de Bourgery. 576-598
— maxillaire de Charpy.... 262
— vertébro-pleurale 1166
Baryl laryngé *912*
Base du cœur *17*
Bec du cricoïde 914
Bifurcation aortique *231*-237
— trachéale *995*-1005
Blebs de Miller 1181

Boucle artérielle préisthmique. 626
— nerveuses 171
— vasculaires 168
Bouquet hyoïdien 323
— parotidien 323
— terminal 1064
Bourse séreuse de Boyer..... 953
— séreuse de Calori 211-212
Bourrelet cricoïdien 912
— endocardiques 148
— marginal interne 1030
Boutonnières d'Hartmann ... *171*
— rétro-condylienne de Juvara *305*
Branche abdominale des artères lombaires 545
— anastomotique de l'artère obturatrice 566
— cardio-œsophagienne 462
— cervicale postérieure 395
— collatérales de l'aorte.... *243*
— descendante de Morestin.. 585
— descendante de l'hypoglosse 256-713
— descendante de la neuvième paire 707
— descendante du glosso-pharyngien 331
— dorso-spinale 443-547
— droite de l'artère pulmonaire 648
— externe de Salmon..... 961
— externe du spinal..... 713
— gastrique postérieure ascendante de Rio-Branco.... 483
— gauche de l'artère pulmonaire 650
— hépatique 461-500
— interne du spinal..... 708
— mylo-hyoïdienne de l'artère faciale 290
— œsophagienne 462
— pectorale de Brock..... 1068
— perforantes 403
— terminales de l'aorte..... *548*
— thoracique de Haller.. 413-1178
— thoraco-phrénique 404
Bronches *1004*
— acineuses 1091
— antérieure 1059-1068
— apexienne 1057-1068
— apicale 1057-1068
— apicale du lobe inférieur de Brock 1062-1071
— ascendante de de Pablo.. 1057-1068
— axillaire de Brock..... 1074-1077-1078
— axillaire du lobe inférieur droit 1062
— basale antérieure.... 1063-1072
— basale externe 1064-1073
— basale interne..... 1063-1072
— basales internes 1079
— basale postérieure 1064-1074
— culminale 1067
— de Nelson 1048-1062-1071
— dorsale 1058-1068
— dorsales 1054
— dorso-basale 1064-1074
— du sommet 1057-1068
— épartérielle d'Aeby..... 1006-1054-1057
— externe 1060
— extra-pulmonaires *1005*
Bronche inférieure du poumon gauche 1007
— intermédiaire 1057
— interne 1060
— intra-lobulaire 1091
— intra-pulmonaires *1053*
— latérale 1060
— latéro-basale 1064-1073
— latéro-basale inféro-interne 1074
— latéro-basale supéro-externe 1074
— lingulaire 1067-1069
— lingulaire inférieure..... 1070
— lingulaire supérieure..... 1069
— lobaire inférieure..... 1006-1007-1060-1070
— lobaire moyenne..... 1006-1060
— lobaire moyenne gauche.. 1069
— lobaire supérieure..... 1006-1007-1057-1066
— médiale 1060
— médio-basale de Boyden.. 1063-1072
— médio-basales de Boyden. 1079
— paracardiaque 1063-1072-1079-1083
— pectorale de Brock..... 1059
— postérieure 1058-1068
— subapicales 1054-1064-1074
— subapicale de Brock..... 1068
— supérieure du poumon gauche 1007
— supplémentaires 1054
— sus-lobulaire 1091
— termino-basale 1064-1074
— ventrale 1059-1068
— ventrales 1054
— ventro-basale 1063-1072
Bronchioles respiratoires..... *1091*
— terminales *1091*
Bronchus intermedius.... 648-1057
— lingularis 1067-1069
— lingularis inferior... 1070-1082
— lingularis superior... 1069-1082
Bruits du cœur..... *56*
Bulbe carotidien 258
— jugulaire de Haller..... 701
— veineux de l'ovaire..... 823

C

Calotte pleurale..... 1148-*1164*
Canal aortique de Marc Sée.. 39
— artériel *658*
— carotidien 333-335
— collatéral pariétal 743
— collatéral veineux 665
— d'Alcock 600-843
— de Botal *657*-658
— de Bouisson 585
— de Dorello.... 340-747-750-757
— de Jacobson 333
— de Theile. 111-*131*-205-644-1254
— du sinus pétro-squameux. 764
— fessier 585
— réno-azygo-lombaire 774
— tympanique 333
— veineux d'Arantius..... 803-830-872-877-880
Canaux alvéolaires..... *1092*
Canaux dérivatifs 670
— de Verneuil..... *669*
— de Sucquet..... *670*
— veineux du diploé..... *766*

Capacité pulmonaire..... 1021
Capillaires géants..... 660
— sanguins *660*
Capillo-motricité *663*
Capitulum aryténoïdeum 922
Capsule parathyroïdienne.... 1228
Caractères différentiels des bronches extra-pulmonaires *1008*
Caractères morphologiques généraux des parathyroïdes.. *1217*
Cardiopathies congénitales... *153*
Cardio-necteurs *102*
Carène de la crosse..... 202
Carina tracheae..... 982-*1005*-1095
Carrefour interlobaire 1037
— septal de Condorelli..... 29
— vasculo-nerveux prétro-sphénoïdal de Jacod..... 752
Cartilages aryténoïdes *919*
— basal de Ludwig..... 913
— carinal *999*
— corniculé 911-*922*
— cricoïde *913*
— cunéiforme *911*-922
— de Luschka..... *922*
— de Morgagni..... *922*
— de Santorini..... 911-*922*
— de Wrisberg..... 911-*922*
— du larynx *913*
— épiglottique *920*
— hordéiforme 931
— intercalaires de Luschka.. 998
— interaryténoïdien 922
— sésamoïdes *922*
— sésamoïdes antérieurs.... 929
— thyroïde *915*
— triticé 931
Cavités cardiaques *24*
Cavité pleurale 1146-1182
Cellules adventitielles 662
— angulaires de Mayer... 337-339
— basses de l'apex 338
— de Drasch 1000
— de la pointe..... 339
— de remplacement de Koelliker 1000
— de Webber 1212
— étoilées de Kupffer 663
— intersinuso-antrales 761
— intertubo-carotidiennes ... 336
— péricarotidiennes de Tobeck 338
— périthéliales d'Eberth 662
— rameuses de Rouget 662
— tubaires 338
Centre ganglionné de Perman. *90-92*
— laryngé phonatoire *972*
— respiratoires *1146*
Cercle artériel coronaire..... 291
— artériel de Hughier..... 631
— artériel du trou obturateur. 594
— artériel périscapulaire ... 418
— artériel périthyroïdien.... 1207
— tendineux de Löwer *45*
— veineux de Braune 669
Chaîne de la coronaire stomachique 461
— ganglionnaire récurrentielle 1258
— récurrentielle de Gugenheim et Leval-Picquecheff 212
Chambres du ventricule droit. *35*
— du ventricule gauche..... *38*
Charpente fibreuse du cœur.. *45*
Chaton cricoïdien 915
Cinquième artère lombaire.. *640*
— parabronche externe 1064-1073-1078-1079
Circellus foraminis 884
Circulation porte-hépatique.. 161
— post-natale *160*
— sanguine du fœtus à terme et du nouveau-né..... *155*
Circulus hypoglossi 767
Cisterna magna 396
Citerne bulbo-cérébelleuse .. 396
— ptérygoïdiennes de Trolard. 732
Classification des artères. *173*-177
— des systèmes veineux..... *673*
Cloisonnement du canal atrio-ventriculaire 148
— du bulbe artériel..... *217*
— du ventricule primitif.... *147*
Cloison interauriculaire 25
— interlobulaires 1091
— interventriculaire 27-147
— osseuse intertubo-carotidienne 336
— sagittales de Charpy.. 253-1192
— séro-veineuse 903
Cœur 7
— allongé 10
— aplati 10
— du nouveau-né *11*
— en boule 10-11
— en goutte 10
— en sabot 10
— piriforme 10
— prismatique triangulaire.. 10
Colica media 502-506
Colliculus 919
Collier fibreux de Princeteau. 340
— rénal *809*
Colonnes charnues du cœur.. *29*
Commissure antérieure de la glotte 949
— interaryténoïdienne 911
— postérieure de la glotte... 949
Cône artériel de Luschka.... 36
Configuration extérieure du cœur *12*
— extérieure du larynx..... *908*
— extérieure des poumons... *1022*
— extérieure du corps thyroïde *1196*
— intérieure du larynx *944*
Confluent condylien antérieur de Trolard 767
— de Pirogoff..... 373-686-698-715-1179-1250
— ilio-cave 237
— jugulo-sous-clavier 686-690
— latéral postérieur de Cruveilhier 747
— occipital de Cruveilhier... 739
— portal 850-870
— sinusien postérieur 739
— veineux 665
— veineux jugulo-sous-clavier 715-1249
— veineux obturateur 591-840
— veineux sinusiens *739*
Constitution anatomique des parathyroïdes *1228*
— anatomique de la trachée. *997*
— anatomique des valvules.. 55
— anatomique du cœur *95*
— anatomique du corps thyroïde *1211*
— anatomique du larynx.... *913*

Constitution anatomique du péricarde *135*
— anatomique du poumon.. *1053*
— anatomique du thymus... *1236*
Conus arteriosus 36
Conus elasticus 925-928
Cordages tendineux..... 30-46
Cordes de Willis.. 340-738-742-747
— ligamenteuse 916
— vocales *945*
Cordon cavaire de Taussig... 103
— fibreux des artères ombilicales 163
Corne inférieure de Haller.. 126-130-643
— paracardiaque 1036
— phréno-cardio-cave 1037
Corne supérieure de Haller. 121-126-130-643
Corona cordis 23
Corpus adiposum de la joue. 718-720
Corpus adipeux rétro-sternal de Waldeyer. 115-1240-1250-1252
Corps thyroïde *1187*
Corps thyroïde en tenaille .. 1190
Corpuscule rétro-carotidien.. 258-261-325-954
Couche élastique moyenne de Koïke 1000-1019
— fibroïde de Vialleton..... 197
— vasculaire de Tourneux... 135
Coude de l'artère hépatique. 465
— du sinus latéral..... 759-760
— épididymo-déférentiel 615
Coupole pleurale *1164*
Courants veineux du fond du pelvis *847*
Courbe de l'hypoglosse..... 263
Courbure sous-psoïque 554
Coussinet adipeux du hile... 524
Cratère hilaire 1024
Cravate veineuse du col de la vessie 843
— veineuse précervicale 843
Crête arquée de Luschka 919
— oblique 916
— sagittale 642
— supra-ventriculaire de His. 36
Creux sus-claviculaire 372
Crise d'Aschoff 1137
Crista arcuata 919
— dividens d'Amoroso. 144-145-158
— supraventricularis 37
— terminalis de His.... 43-99-146
Croissant de Haller..... 204
Croix des sillons..... 20
Crosse aortique *994*
— de l'aorte..... 195-*198*
— de la coronaire stomachique 460
— de l'azygos 775-777-992
— de l'épigastrique *563*
— de l'utérine..... *623*
— sinuso-jugulaire 702-763
Cul-de-sac costo-diaphragmatique 1158
— de Haller..... 111-129-903
— de Grüber 715-984
— et diverticules du péricarde séreux *129*
— inter-aortico-œsophagien 222-1266
— interazygo-œsophagien. 777-1266
— médiastino-costal antérieur 1156
Cul-de-sac médiastino-costal postérieur 1157
— médiastino-diaphragmatique 1160
— péricardo-diaphragmatique. 1160
— pleuraux *1156*
— pleuraux médiastino-costaux antérieurs..... 61-114
— préœsophagiens ... 63-119-1160
— rétro-œsophagiens . 63-119-1160
— inférieur de la plèvre.... 1158
— supérieur de la plèvre.... 1164
Culmen 1039-1067-1083

D

Décharge ascendante de la veine honteuse interne.... 840
Défilé des scalènes 379-1171
Delta rétro-symphysaire de Farabeuf 843
— sus-urétral 843
— veineux de Farabeuf..... 603
Déplacements des poumons.. *1053*
— du cœur 64
— du larynx 955
Dépression cardiaque 63-1027
— ovalaire 27
Deuxième parabronche externe 1060-1077-1079
— parabronche externe supérieure 1070
— ventrale d'Aeby 1072
Développement de la crosse aortique *216*
— de l'artère pulmonaire.... *657*
— de l'artère sous-clavière .. *422*
— de la trachée *1004*
— de la veine cave inférieure. *806*
— de la veine cave supérieure *682*
— de la veine porte..... *878*
— des capillaires..... 662
— des parathyroïdes *1230*
— des poumons *1136*
— des sinus veineux de la dure-mère *770*
— des veines azygos *788*
— du cœur *138*
— du corps thyroïde..... *1230*
— du thymus..... *1239*
Diaphragme cervico-thoracique de Bourgery.... 1149-1165
Dièdre thyroïdien 916-917
Dimensions de la trachée.... 980
Dispositifs de fermeture 177
— de régulation 177-178
— de tension 178
— d'étranglement 177
— interstitiels de tension .. 1135
— valvulo-sphinctériens 178
— intra-pariétale des artères du myocarde 76
— artérielle intra-laryngée... *960*
— des nerfs vasculaires..... *181*
Division de la veine porte.. 856
Docimasie pulmonaire hydrostatique 1021
Dôme pleural..... 1148-*1164*
Douzième artère intercostale. *447*
Ductili alveolares 1092
Ductus artériosus 658
— venosus 803

E

Ebauches parathyroïdiennes. 1230
Ecartèlement de la bronche paracardiaque 1063
Echancrure cardiaque 1037
— carotidienne 338
— hilaire 1037
— interaryténoïdienne 919
— thyroïdienne 918
Empreinte aortique..... 209-211-215-982
— cardiaque 62
— costales 1022
— surrénale de His..... 800
— thyroïdienne..... 982-988
Endocarde *109*
Endoplèvre d'Argaud..... 1181
Entonnoir de Ramonède 564
Eperon artériel *173*
— bronchiques *1094*
— trachéal..... 982-1005-1095
— de Wolff..... 36
Epicarde *125*
Epiglotte *909*
Epiploon pancréatico-splénique 482
Espace celluleux latéral de la langue 281
— clavi-coraco-costal ... 382-694
— complémentaire de Gerhardt 61-114-1156
— conjonctif central de Charcot 1094
— de Bogros 561-563
— de Kiernan 479-861
— de Portal.. 63-119-*120*-801-1258
— de réserve de la plèvre 1053-1158
— hyo-thyro-épiglottique.... 910-921-932-952
— infra-médiastinal postérieur 225-818-*1269*
— inter-artério-bronchique.. 646
— inter-aortico-cave .. 237-791-796
— interbifurcal *646*-995-1009
— intercosto-scalénique..... 1171
— interilio-aortique 238
— interjugulo-carotidien 329-705
— interphréno-pédiculaires.. 119-1016-1154-1257-1258-1269
— interphréno-pédiculaire droit 801
— interphréno-péricardico-œsophagien 119-1259
— interseptal 143
— intersepto-valvulaire de Rose 145-146
— intervertébro-catenaire... 439-545-784-813
— maxillo-pharyngien 307
— para-amygdalien de Calas. 268
— pelvi-génital 621
— pelvi-viscéral supérieur... 617
— pleural *1182*
— porte 861
— prélaryngé *952*
— prépéricardique 1252
— prétrachéal *985*
— préviscéral du cou.. 1192-1197
— respiratoires *1094*
— rétro-œsophagien 988
— rétro-stylien 329
— rétro-viscéral de Hencke.. 988-1262
Espace sous-parotidien postérieur 329
— sus-claviculaire 729
— sus-sternal 983
— thyroïdien 1191
— xipho-diaphragmatique de Barbier 115-1252
Etage azygo-aortique... 1262-*1263*
— glottique *945*
— interazygo-aortique *1263*
— sous-glottique *951*
— sus-azygo-aortique *1262*
— sus-glottique *944*
Etoile aortico-iliaque 549
— de Rogie 576
— ilio-cave 551
— veineuses *818*
Evolution des arcs aortiques. *219*
— du tube cardiaque..... *139*

F

Faisceau atrio-ventriculaire.. 104
— arqué de Testut 30-32
— cérato-cricoïdien de Merkel 935
— de His *104*
— de la fosse ovale..... 100
— de Wenckebach 99-104
— droit de Henle..... 934
— hyo-thyroïdien de Soemmering 1198
— oblique de Henle..... 934
— thyro-aryténoïdien inférieur 937
— thyro-aryténoïdien moyen. 936
— thyro-aryténoïdien supérieur 936
— thyro-corniculé 937
— thyro-cunéiforme 937
— thyro-épiglottique 936
— thyro-membraneux 937
— troncal de Thomas..... *178*
Fascia clitoridien 609
— d'Abernethy..... 553-558-833
— d'accolement mésocolique droit de Toldt..... 506
— de Buck..... 602-609-844
— de Godman..... 124-244-1250
— de Treitz..... 235-491-797-851
— endothoracique de Luschka 1044-*1149*-1165-1181
— lunata 600
— penis 602-609-844
— péricardique 124
— périœsophagien de Monteiro 1274
— périthyroïdien 1191
— prevertabralis 223-438-1149-1275
— rétro-pancréatique de Toldt 235
— sous-pleural 1181
Fasciculus Loweri..... 99
— terminalis 99
Fausse glotte 948
— scissures *1041*
Faux cordages 31-107
— de l'artère colique gauche. 536
— de l'hépatique 233
— de l'artère coronaire stomachique 233-460
— de l'artère hépatique.. 464-465
Fente costo-claviculaire 382

Fente de Botal..... 144
— de Henle 76
— de Larrey 116
— glottique 948-949
— interauriculaire 26
— médiane du diaphragme.. 116
Feuillet viscéral *1147*
Fibres en tourbillon..... 96
— suturales 98
— unitives 97
Filum coronarium 46
Floccule de Renaut..... 661
Foramen bursæ omentalis de His 234-465-480
— carotico-clinoïdien.... 343-747
— de Panizza 147
— intercapitule 439-784
— jugulare spurium de Luschka 764
— ovale *143*
— thyrœdeum 274-917
Foramina de Lannelongue. 274-917
Foraminula de Lannelongue. 26-83
Forces de van der Waals.... *1183*
Formations conjonctivo-vasculaires *184*
— du tube cardiaque..... *138*
Fosse cardiaque.. 62-117-1027-1251
Fossette centrale de Merkel.. 950
— de Claudius..... 620
— de Krause 620
— de Marcille..... 571-582-773
— de Souligoux..... 60-114-1156
— glosso-épiglottiques 913
— hémisphérique 919
— ilio-lombaire 571
— intersigmoïde 240
— jugulaire 703
Fossa oblongata 920-938
— ovalaire 920
— ovale 25
— ovalis 25
— ovarienne 558-620
— ovarienne de Krause.. 560-576
— paraduodénale de Landzert 536
— pleurale rétro-sus-aortique 209-215-1262
— pleurale sus-azygos de Sencert 779-1150-1262
— prépéricardique 1235-1252
— préseptale 27
— prétricuspidienne 37
— ptérygo-maxillaire. 304-308-318
— rétro-cave d'Allison *130*-681-682-902
— rétro-duodénale 534
— rétro-sus-aortique 1150
— sous-ovarienne 620
— sous-sigmoïdienne..... 28-52
— sus-diaphragmatique droite 119
— sus-diaphragmatique droite d'Hovelacque 1154-1258
— sus-rétro-pleurale de Sébilleau... 376-406-1029-1168-1176
— torculaire de Zoja..... 741
Fourche artérielle aortico-iliaque 792
— carotidienne 258
— de l'hémorroïdale supérieure 537
— des carotides *266*
— des iliaques..... 554-558-570
— des vertébrales 396
— stylienne *266*
Fourche veineuse ilio-cave... 792
Foyer d'auscultation aortique 207
— d'auscultation du cœur... 55
Franges graisseuses de Poirier 61-115-116-1252
Fusion caudale..... 146

G

Gaine allantoïdienne..... 613
— conjonctive broncho-vasculaire 654
— fibreuse du rectum..... 538-634
— génitale 614
— glissoniennes 186-855-861
— hypogastrique *184*-578-617
— péribronchique 1128
— périthyroïdienne. 988-*1191*-1221
— pleurale du pédicule pulmonaire 1026-1150
— séreuses des gros vaisseaux du cœur..... *128*
— vasculaires *184*
— vasculaire aortique..... 241
— vasculaire du cou. 255-327-989
— vasculo-viscérales *189*
— vésico-ouraquale 613
— viscérale du cou..... 989-1192
Ganglions cervicaux profonds. 256-713
— cricoïdien de Rouvière. 952-966
— d'Arnold 87
— de Bartels.. 87-211-244-689-1254
— de Broca..... 853
— d'Engel..... 121-213-1254
— de la bifurcation..... 1010
— de la chaîne jugulaire interne 713
— de la crosse de l'azygos.. 779-993-1258
— de la fourche..... 558
— de l'angle innominé..... 244
— de l'angle veineux..... 374-716
— de l'espace de Portal..... 119
— de l'hiatus..... 853
— de Lobstein..... 227
— de Quénu..... 582-597
— de Rainer..... 85
— de Spérino..... 227
— de Troisier..... 374
— de Wrisberg.. 90-212-1010-1256
— dorso-pulmonaire 86
— du canal de Botal..... 213
— du hile..... 1026
— du ligament triangulaire.. 1155
— du promontoire..... 831
— du trou obturateur..... 591
— épicardiques 85
— étoilé 423-1176
— iliaques externes..... 558
— interbronchiques de Baréty. 1010
— intercarotidien d'Arnold.. 360
— intra-muraux du cœur.... 93
— latéro-pulmonaire gauche. 86
— lombo-aortiques 231
— médiastinaux antérieurs.. 1254
— pararectaux de Gérota.... 538
— phrénique de Cloquet et Luschka 804
— péritrachéo-bronchiques .. 213
— préaortiques 86-128
— pré-œsophagiens 119
— prélaryngé de Poirier.. 952-966
— principal de Küttner. 262-713-966

Ganglion rénal postérieur de Hirschfeld 515
— semi-lunaires 233
— sous-digastrique 262-713
— sous-pleuraux d'Arnold ... 1181
— splanchnique d'Arnold.... 227
— stellaire 1176
— supra-duodénal 853
— sus-omo-hyoïdien de Poirier 256-713
— temporal de Scarpa.... 300-363
— thyroïdien de Haller..... 1201
— thyroïdien de Neubauer... 409
— xiphoïdiens de Sappey.... 115-120-1252
Glandes aryténoïdes de Morgagni 943
— bronchiques 1090
— coccygienne de Luschka.. 639
— de Knoll..... 943
— parathyroïdiennes *1213*
— sus-hyoïdienne de Zuckerkandl 1212
— thyroïde *1187*
— trachéales 1001
Glomus carotidien. 258-261-325-954
— de Masson..... *670*
— jugulaire de Guild..... 703
— jugularis 703
Glotte 947-*948*
— intercartilagineuse. 911-919-949
— interligamenteuse 949
— respiratoire 949
— vocale 949
— vraie 948
Glottis spuria 948
— vera 948
Golfe de la jugulaire.... 701-703
Gouttière carotidienne..... 252-261-325-327-710
— de l'artère sous-clavière.. 1027
— de la veine cave inférieure. 799
— de la veine cave supérieure. 1027
— des vaisseaux spléniques. 479-482-868
— du sinus latéral..... 759-761
— ischio-trochantérienne ... 587
— pharyngo-laryngées.... 912-918
— transverse 760
Graisse de Merkel..... 380-729
Grande circulation..... *4*
Grand nerf cardiaque de Scarpa 88
— sinus de l'aorte..... 201
Grande veine anastomotique de Trolard..... 743
— veine azygos..... 773-1043
— veine coronaire..... *79*
— veine mésaraïque..... *861*
— veine mésentérique..... *861*
— veine sagittale du foie... 830
Groupe latéro-trachéal gauche. 212
— sous-carotidien de Portmann 337

H

Haarelinie 1044
Haubans vertébro-pleuraux... 1149
Hémiazygos inférieure... 780-1264
— supérieure..... 781-1264
Hepatica media..... 477
Hiatus aorticus..... 228
— de l'artère linguale..... 280
— des complexus..... 295
Hiatus de Winslow..... 798-854
— supérieur des constricteurs. 280
Hilar area 1133
Hile du poumon..... *1024*
— mésentérique 495
— nerveux du cœur *129*
— vasculo-nerveux du trapèze 416
Hilum *1133*-1144
Houppes de Monks..... 510
Housses artérielles..... 177

I

Ilots cellulaires de rénovation 1000
— parathyroïdiens *1225*
— sanguins de Wolff et Pander 663
Image d'Ottonello 777
Impressio carotica..... 340-749
Incisura apicis cordis..... 17
Incisure apicale..... 17
— auriculo-cave 22
— cardiaque..... 114-1029
— interaryténoïdienne 911
Indice cardio-thoracique de Caffey *12*
Infundibulum de Rossignol.. 1092
— de Wolff..... *36*
Inlet venules d'Hans Elias... 861
Innervation de l'aorte..... *242*
— de l'artère iliaque externe. *637*
— de l'artère iliaque interne. *638*
— de l'artère iliaque primitive *636*
— de l'artère pulmonaire.... *657*
— de l'artère sous-clavière.. *422*
— de la veine cave inférieure. *804*
— des artères..... *179*
— des artères iliaques..... *636*
— du système artériel carotidien *359*
— sensitive du larynx..... *972*
Interlobes 1035
— parabronchique 1047
Installation de la respiration à la naissance..... *1145*
Isthme de l'aorte..... 658
— de Stahel..... 167-202
— du corps thyroïde..... *1196*
Involution du thymus..... *1240*

L

Lacs sanguins..... *742*
— sanguins de Trolard 738
Lacunes de von Hayek..... 1120
— latérales 742
— veineuses de la dure-mère. *738*
— veineuses de la tente..... 738
Lame cellulo-ganglionnaire interaortico-pleurale 1275
— cellulo-graisseuse interpleuro-cave 1275
— fibreuse préaortique de Virno *226*
— interclinoïdienne 747
— inter-réno-urétérique 518
— intervésico-prostatique ... 614
— latérales de la prostate.. 614
— de Rosthorn 614
— pleuro-péricardiques de Schmidt 111

Lame présacrée..... 583-639-833
— prostato - vésicale antérieure 608
— sagittales de l'abdomen.. 232
— sagittale latéro - hypophysaire 746
— spirale 657
— sus-urétrale de Paul Delbet. 603
— thyro-péricardique 124-688-1196-1250
— vasculaires *187*
— vasculaire bicarotidienne.. 265
— vasculaire de l'artère maxillaire interne..... *321*
— vasculaire de l'artère ombilicale 612
— vasculaire des vaisseaux rénaux 518
— vasculaires du bassin..... 578
— vasculaires du corps thyroïde *1194*
— vasculaire intercarotidienne 261
— vasculaire latéro - vésicale supérieure 612
— vasculaire prostato-vésicale latérale 614
— vasculaire surrénale interne 795
— vasculaire thyroïdienne inférieure 410
— vasculaire thyroïdienne sous-isthmique..... 124-986
Lamelles valvulaires..... 45
Lamina cricoïdea..... 915
— fibrosa..... 55-152
Languette rétro-cave..... 799
— lingulaire..... 1040-1070
— prémédiastinale 1029
Lappenkern *1135*
Lappenmantel *1135*
Larynx *907*
Laryngo-pharynx *910*
Ligaments aortico-bronchiques de Gillette..... 212
— aortico-œsophagiens de Treitz 1275
— artériel..... *162-658*
— aryténo-épiglottiques 930
— broncho-œsophagiens de Hyrtl 1275
— carotidien de Trolard.. 340-749
— cervico - péricardique de Richet 121
— conoïde 925
— costo-pleural externe..... 1167
— costo-pleural interne..... 1167
— costo-pleuraux *1167*
— crico-aryténoïdien 926
— crico-corniculé 927
— crico-œsophagien 915
— crico-thyroïdiens latéraux. 925
— crico-thyroïdien médian.. 925
— crico-trachéal..... 930-998
— d'Arantius *163*-521-803-830-878-880
— de Béraud..... *122*
— de Henle..... 604
— de la bande ventriculaire. 930
— de la corde..... 948
— de la corde vocale..... 930
— de la corde vocale inférieure 928
— de la corde vocale supérieure 929
— de Lancisi..... *123*-124
Ligament de Lauth..... 602
— de l'entrecuisse de Grégoire 604
— de Luschka..... *121*-1252
— de Mayer..... 258-325
— de Teutleben..... *123*-801
— de Tuffier et Navarro.. 518-794
— du corps thyroïde..... *1192*
— du péricarde..... *121*
— duodéno-hépatique 852
— glosso-épiglottiques *932*
— hyo-pyramidal 1198
— infundibulo-pelvien de Henle 560
— interannulaires 998
— interbronchique 1010
— intercarotidien de Rieffel. 325
— interpleural de Morossow. 63-119-222-777-1161
— interpleuraux antérieurs. 61-1157
— jugal..... 915-927
— latéral interne de Grüber. 988
— latéraux externes du corps thyroïde 1195
— latéraux internes de Grüber. 1194
— lombo-costal de Henle.... 1159
— lombo-ovarique de Testut. 560
— médian de Grüber.... 985-1193
— pancréatico - gastrique de Huschke 460
— péricardico-œsophagiens de Treitz 1275
— pharyngo-épiglottiques ... *932*
— phréno-péricardiques *123*
— pleuro-œsophagiens 1168
— pleuro - œsophagiens de Hyrtl et Gillette..... 1275
— postérieur de la vessie de Morris 614
— profond de l'estomac..... 460
Ligamentum pulmonale..... 1152
Ligament rond du foie.... *163*-880
— sterno-costo-péricardique de Lannelongue et Le Dentu. *121*
— sterno-péricardiques *121*
— surréno-cave 795
— suspenseur de l'angle duodéno-jéjunal 825
— suspenseur de la pyramide. 1198
— suspenseur de l'œsophage de Gillette..... 915
— suspenseur du corps thyroïde 1193
— suspenseur du pédicule rénal 521
— thyro - aryténoïdiens inférieurs..... *928*-929-948
— thyro-épiglottique..... 922-927
— thyro - hyoïdiens latéraux. 930-931
— thyro-hyoïdien médian... 930
— thyro-péricardique. 247-987-1196
— thyro-thymiques..... 1189-1235
— trachéo-bronchique... 999-1006
— trachéo-œsophagiens de Luschka..... 988-1275
— transverso-pleural 1166
— triangulaires des poumons. 1026-*1152*
— vertébro-péricardiques ... *122*
Ligamentum venosum..... ..... *163*-803-830-856-878-880
Ligament xipho - péricardique de Luschka..... *122*
Ligne capillaire..... 1044
— de Cassaët..... 61

Ligne de réflexion de la plèvre. *1155*
— de réflexion du péricarde séreux *125*
— pariéto-apicale de Mouret. 760-762
— veineuses de Reagan..... *806*
Limbe de la fosse ovale.... 25-144
Limbus ovalis..... 25-144
Lingula..... 1029-1047-1067-1084
Lit de l'auricule droite de Marcacci..... 23-128-205
— de l'auricule gauche. 23-128-644
— du cœur 62
— veineux des parois bronchiques de von Hayek..... 1118
Lobes accessoires 1046-*1047*
— apical *1047*
— axillaire *1047*
— azygos..... 777-1041-*1048*
— cunéiforme 1040
— de Devé - Nelson - Fowler. 1046-*1047*
— de la veine cave inférieure. 1047
— des poumons..... *1031*-1039
— de Wrisberg..... 777-*1048*
— dorsal moyen..... *1047*
— infracardiaque *1047*
— latéraux du corps thyroïde. *1198*
— lingulaire *1047*
— moyen du poumon gauche. 1047
— parabronchique interne... 1047
— paracardiaque.. *1047*-1063-1083
— surnuméraires.. 1032-1046-*1047*
Lobules adjacents de Barraya. 1188-1223
— pulmonaire *1091*
Lobulins de Grancher..... 1093
Lobus pyramidalis..... 1197
Loge de Baréty.. 245-680-993-1258
— du ganglion stellaire..... 376-387-1176
— latéro-aortiques *1271*
— paratrachéale droite. 245-779-993
— quadrilatère du ganglion de Wrisberg. *91*-212-647-*996*-1256
— thymique 124-988-1196-*1232*-1250-1252
Loi de Bardeleben..... 668
— de Frey et Lazorthes..... *180*
— de la fissuration pulmonaire *1032*
— de l'espacement valvulaire. 668
— de Stahel..... 167
Losange intermusculaire antérieur du cou..... 952-985-1234
Lunettes de Monks 509
Lunules des sigmoïdes 51
Lymphatiques de la plèvre.. *1180*
— de la trachée *1002*
— du cœur..... *84*
— du corps thyroïde *1209*
— du larynx *966*
— du poumon *1119*

M

Macula flava..... 947
Malformations congénitales des gros vaisseaux..... *152*
— congénitales du cœur..... *152*
Manchon nerveux de Masson.. 672
Manteau lobaire..... 1135
Marche de la circulation sanguine 3
Margo acutus..... 12-15-20
Masse cellulo - diploétique de l'apex 339
Massif apexien..... 339
— de la pointe du rocher.... 339
— osseux du facial..... 762
Mécanique respiratoire..... *1139*
Médiastin *1243*
Mediastinum 654-*1274*
Médiastin antérieur..... *1250*
— postérieur *1259*
Membrane crico-thyroïdienne. 924
— crico-trachéale..... 914-930
— de la fosse ovale..... 26-144
— élastique du larynx.... *928*-943
— hyo-épiglottique 932
— quadrangulaire de Tourtual 930
— thyro-hyoïdienne 930
Mobilité de la trachée..... *997*
Mode d'ouverture et de fermeture des valvules..... *56*
Moyens de fixité du corps thyroïde *1203*
Mésoazygos..... 777-1041
Méso-cave inférieur..... *128*-802
Mésocarde postérieur. 21-92-129-*133*
Mésométrium 618
Mésoscissure *1043*
Muqueuse du larynx..... *943*
Mur de Schwartze et Eysell. 762
Muscle abaisseur antérieur de l'épiglotte 936
— abaisseurs du larynx..... *956*
— abaisseur postérieur de l'épiglotte 938
— aortico-œsophagiens de Treitz..... 211-221
— ary-aryténoïdien 938
— aryténo-corniculé 939
— aryténo-épiglottique 938
— broncho-œsophagien de Hyrtl 1010
— constricteurs de la glotte. *941*
— crico-aryténoïdien antérieur 935
— crico-aryténoïdien latéral. 935
— crico - aryténoïdien postérieur 934
— crico-thyroïdien 934
— crico-trachéal 934
— de la corde..... 948
— de la corde vocale. 937-938-940
— de Lancisi..... 32
— de la respiration..... *1145*
— de Reisseisen..... 1090
— de Santorini..... 936
— de Treitz..... 236-825
— dilatateurs de la glotte... 941
— du larynx..... *933*
— élévateurs du larynx..... *956*
— interaryténoïdien 938
— interaryténoïdien oblique. 939
— interaryténoïdien transverse 938
— papillaire antérieur..... 32
— papillaire du cône artériel de Luschka..... 32
— pectinés..... 99-152
— petit scalène d'Albinus et Winslow 1168
— relâcheurs des cordes vocales *942*
— syndesmo-aryténoïdien ... 937
— tenseurs des cordes vocales. *941*
— thyro-aryténoïdien *936*

Muscle thyro-aryténoïdien interne 937-948
— thyro-aryténoïdien principal 936
— trachéal 1000
— trachéo-œsophagien de Luschka 1010
— transverso-pleural... 1167-1168
Myocarde *96*

N

Nebenbronchien 1077
Néobronche ventro-basale.... 1072
Nerfs broncho-pulmonaires.. 1126
— cardiaques *209*
— cardiaques accessoires.... 88
— cardiaques du pneumogastrique *87*
— cardiaques du sympathique *88*
— cardiaques thoraciques... *212*
— coronariens *92*
— de Cruchet..... 1239
— de Hering..... 707
— de Jacobson..... 333
— de la plèvre..... *1180*
— de la trachée..... *1002*
— dépresseur de Ludwig-Cyon. *95*
— des artères iliaques primitive et interne..... *637*
— des parathyroïdes..... *1227*
— des poumons..... *1126*
— du cœur..... *87*
— du corps thyroïde..... *1211*
— du larynx..... *968*
— du péricarde..... *137*
— du sinus carotidien..... *707*
— laryngé externe..... 940
— laryngé inférieur..... 968
— laryngé supérieur..... 968
— présacré..... 239-637-639
— principal de l'artère iliaque externe 637
— principal antérieur de la petite courbure de Latarjet. 461
— principal du cœur..... *92*
— récurrent 969
— sphinctérien accessoire de Morestin 600
— sinusiens de Luschka..... 769
— surréno-caves 805
Nervus cardiacus imus..... 89
Nodule d'Arantius..... 51
— de Morgagni..... 51
— d'Hoboken 166
— glottiques 929
Nœud d'Aschoff-Tawara... *104*-109
— atrio-ventriculaire 104
— de Zahn..... 104
— sinusal de Keith et Flack. 21-*103*-682
Nomenclature broncho-pulmonaire *1056*
Noyau laryngé..... 972
— lobaire 1135
— vago-spinal 972

O

Oblitération du canal artériel. *658*
— du trou de Botal..... *143*
Œsophage thoracique..... 1260
Oreillettes..... 20-*40*
Oreillette diverticulaire.... 18-899
— droite..... 21-*40*
— gauche..... 21-*43*
Orifice aortique.. 38-*52*-54-198-202
— aortique du diaphragme.. 228
— artériels *51*
— auriculo-ventriculaire droit *47*
— auriculo-ventriculaire gauche *49*
— bronchiques..... 1094-*1095*
— de l'artère pulmonaire.. 35-*52*
— et valvules du cœur..... *44*
— interventriculaire 147
— mitral..... 38-*49*-54
— pulmonaire..... *52*-53
— sous-pubien..... 595-602
— tricuspidien..... 35-*47*-54
Organes supra-cardiaques du médiastin *210*
Orthodiagramme du cœur... *66*
Ossification des cartilages du larynx *923*
Ostium primum de Born.... 142
— secundum de Born..... 143

P

Panache terminal *1091*
Pancreatica magna de Haller. 235-470
— transversa 498
Paquet vasculo-nerveux du cou 254-327
— vasculo-nerveux obturateur 592
Parabronches *1076*
— externes 1077
— internes 1079
— interne de Lucien 1063-1072-1083
Paraganglion cardiaque..... 79
— supracardiaque de Penitschka 202
— tympanique 293
Paramètre 578-618
Parathyroïdes *1213*
— III 1214
— IV 1214
— aberrantes 1217
— accessoires *1225*
— atypique axiale de Valkanyi 1217
— camouflée 1222
— camouflées 1222-1223
— disséminées de Salmon.. 1220
— graisseuses 1221-1228
— médiastinales 1226
— miniatures 1225
Pars flaccida de Toldt..... 460
— interlobaris 652
— lingularis 1088
— membranacea 27-104
— musculosa 27
— vasculosa de Toldt..... 852
Pédicule artériel du cœur... *643*
— du thymus..... *1238*
— hémorroïdal supérieur.... 537
— hépatique 465-850-854
— parathyroïdien 1226
— pulmonaires ... 1009-*1010*-*1130*
— pulmonaire principal droit 649
— rénal 515
— splénique 481
— supérieur de l'ovaire..... 531
— utéro-ovarien 559

Pédicules vasculaires du corps thyroïde *1211*
— vasculaires du larynx.... *965*
— vasculaire hémorroïdal inférieur 600
— vasculo-nerveux du trapèze 416
Peloton lymphatique juxta-cervical 618
Péribronche 186-*1128*
Péricarde *111*
— fibreux *111*
— séreux *124*
Périmètre scissural 1035
Pétiole épiglottique 922
Petite azygos inférieure..... *780*
— azygos inférieure gauche. 1264
— azygos supérieure *781*
— azygos supérieure gauche. 1264
— circulation *4*
— nerf cardiaque de Scarpa. 88
— pancréas d'Aselli..... 494-862
Petite veine anastomotique.. 743
— veine azygos..... *782*
— veine coronaire..... *82*
— veines du cœur..... *82*
— veine mésaraïque..... *865*
— veine mésentérique..... *865*
— veines sus-hépatiques..... *830*
Philtrum ventriculi de Merkel 945
Pince artérielle aortico-mésentérique. 234-491-492-495-534-825
Plage apexienne..... 1028
Plan artériel postérieur de la cuisse 589
— artériel rétro-symphysaire. 609
— intermédiastinal 1244
— scissuraux *1035*
Planum inclinatum... 8-62-64-65
Plaque hilaire 468-478
Pleura costalis..... 1148
— mediastinalis 1150
— parietalis 1148
— pulmonalis 1147
Plèvres *1146*
— apexienne *1165*
— costale 1148
— diaphragmatique 1148
— médiastine 1148-1150
— viscérale 1147
Plexus alvéolaire de Cruveilhier 719
— artériel *90*
— basilaire de Virchow. 759-768
— cardiaque *89*
— coronaires *92*
— de Perman..... *90*
— du pédicule veineux.... *90*-92
— extra-rachidiens *888*
— ganglionné de Wrisberg.. *90*
— ganglionné sous-aortique *91*-212
— gastro-duodénal de Wilmer 473-474
— hépatique antérieur..... 470
— hypogastrique 618
— interaortico-pulmonaire .. 90
— interatério-iliaque 637
— intercarotidien d'Arnold 261-360
— intra-rachidiens *882*
— laryngé de Haller..... 973
— latéro-utérins 618
— latéro-vésicaux 846
— mésentérique 493
— mésentérique inférieur.... 535
Plexus mésentérique supérieur. 497
— nervo-veineux de Walter.. 750
— pampiniforme 821-823
— périœsophagien 1266
— préaortique 90
— ptérygoïdiens 307-732
— rétro-balanique 844
— sacré antérieur..... 888
— sous-hypophysaire 755
— sous-occipital 889
— sous-pituitaire de Trolard. 755
— splénique 480
— suprapleuralis de Willy Félix 1180
— transverses 882
— utérins 846
— utéro-vaginal 618
— veineux 669
— veineux de l'hypoglosse.. 767
— veineux de Mellinger..... 340
— veineux de Santorini..... 842
— veineux du trou occipital 767-886
— veineux duraux..... *770*
— veineux hypogastrique.... 837
— veineux sous-isthmique... 985
— vésico-prostatiques 846
— vésico-vaginaux 846
Pli aortique de Concato et Bacelli 128-205
— adipo-péricardiques .. 128-205
— crico-pharyngien de Betz.. 912
— de l'artère pulmonaire .128-644
— de Zuckerkandl..... 982-1000
— infundibulaire. 23-128-205-644
— longitudinaux de la trachée 982
— pharyngo-cricoïdien de Ducuing 912
— préaortique 22-23
— prépulmonaire 23
— semi-lunaires de Rindfleisch 128-205-644
— vestigial de Marshall..... 131-132-205-644-684
Plica semi-lunaris..... 27-144
Pneumogastrique pré-œsophagien 1266
— rétro-œsophagien 1266
Pneumomères de Bender.... 1138
Point critique de Sudeck.... *541*
— de Paulet 257-389-410
Pointe du cœur..... *17*
Polsterartérien 177
Polygone de Willis..... 358-386
Pomme d'Adam..... 909-916
Ponts artério-veineux..... *671*
Pores alvéolaires..... 1092
— de Vieussens..... 83
Portion cervicale de la plèvre 1165
— prépédiculaire de l'artère rénale droite..... *513*
Poumons *1020*
— droit à quatre lobes..... *1046*
Première artère lombaire.... *543*
— artère jéjunale..... *509*
— bronche dorsale inférieure 1062-1071
— parabronche externe supérieure 1058-1068-1069-*1077*-*1078*-1082
Pressoir d'Hérophile *739*
Principaux types de cœur... *9*
Processus caudatus 799
— linguiforme 1029-1070

Processus linguiformis 1029
— muscularis 920
— uncinatus 862
— vocalis 920
Proéminence laryngée..... 916
Pseudo-ganglion de Lucas-Champonnière 618
Puits scaléno-pleuro-vertébral de Jonnesco..... 376-387-440-1029-1168
Puits sous-clavier de Sébileau 696
Pyloric vein de Mayo..... 863
Pyramide basale..... 1040
— de Bazzano..... 1082
— de Lalouette.. 939-952-985-*1197*

Q

Quadrilatère de Bourgery... 214-251-370-787-994-1254
— de Quénu..... 798-852
— de Rogie.. 480-492-825-828-852
Quatrième nerf cardiaque.... 89
— parabronche externe..... 1064-1074-1078-1079

R

Racine interne des veines azygos 227
Radix pulmonalis 1133-1150
Rameau anastomotique pour l'artère vidienne 344
— apical 1072
— atloïdo-axoïdien 395
— axillaire de Brock..... 1070
— axillaire latéral de Chevalier-Jackson 1077
— axillaire supérieur 1058
— balaniques 609
— carotidien 361
— caverneux latéraux 609
— de la crête terminale..... 108
— de la fosse jugulaire de Cruveilhier 704
— dentaire antérieur 318
— des muscles sous-hyoïdiens. 273
— en T d'Ewart 1057-1070
— fessier de Malcalister..... 605
— infundibulaire 71-73
— labiaux 593-605-606
— latéro-basal externe de Cordier et Cabrol..... 1079
— linguaux dorsaux 285
— marginal interne de Lucien 1074
— maxillo-antral 293
— mentonnier de Bertelli... 285
— musculo-tubaire 289
— ouraqual 613
— pancréatique majeur 498
— paravertébral 1072
— paravertébral de Boyden.. 1074
— perforant latéral 446
— perforant postérieur 446
— pétreux d'Arnold et Theile. 311
— rétro-pubien 593
— satellite de la branche ophtalmique de Princeteau. 344
— satellite de la jugulaire externe 728
— sous-glottique 962
— sous-hyoïdien 273
Rameau sus-hyoïdien..... 283
— sus-pubien 566
— tympanique 293
Ramescence et division des artères *172*
Ramus auricularis 297
— basilaris dorsalis ... 1064-1074
— basilaris ventralis 1064
— colicus de Waldeyer 503
— septi fibrosi de Haas 108
Rapports des artères carotides primitives *250*
— des artères sous-clavières. *365*
— des bronches *1009*
— de la carotide externe.... *259*
— de la carotide interne.... *325*
— de la crosse de l'aorte ... *202*
— de la trachée *983*
— de la veine cave inférieure *792*
— de l'aorte thoracique descendante *220*
— des orifices du cœur avec le squelette *53*
— des parathyroïdes *1221*
— des poumons *1022*
— des veines pulmonaires... *900*
— du cœur *57*
— du corps thyroïde *1196*
— du dôme pleural *1169*
— du larynx *952*
— du péricarde fibreux *112*
— du thymus *1233*
— généraux des artères..... *170*
Recessus hypotympanicus .. 335
— interpulmonaire droit. 130-902
— interpulmonaire gauche 130-902
— intersigmoïdien 534
— pararectaux de Waldeyer. 597
— post cavalis..... 130-902
— veineux de Hugo Rex. 856-880
Région apexienne 63
— cœliaque de Luschka..... 228-233-455-465-480-871
— interapexienne *1246*
— intersurrénale *455*
— ptérygo-maxillaire 307
— sous-angulo-maxillaire ... 267
— termino-aortique.. 235-237-549
— termino-trachéale 995-1005
Repli arqué 27
— aryténo-épiglottique 921
— de Hyrtl 912
— falciforme de Dittel..... 729
— glosso-épiglottiques. 913-921-932
— interaryténoïdien 912
— pharyngo-épiglottique ... 921
— préaortique 128-205
— prépulmonaire 128-644
— semi-lunaire..... 27-43-144
Réseau admirable 661
— de l'hématose. 655-660-1093-1110
— de Purkinje 105-*107*
— grillagé de Grieg Smith.. 524
— intra-sinusien 738
— périacineux 655-1093
— périalvéolaire 1093-1110
— périlobulaire 861
— stellaire de Langhans 197
— veineux du lobule du nez. 719
Réserves d'allongement..... *168*
Rete venosum vertebræ 881
Rétrécissement aortique de l'œsophage 211
Révolution cardiaque 8

Rigoles alimentaires 912
Rima glottidis..... 948-949
Rimule 911-949
Rôle mécanique des plèvres.. *1143*
— physiologique de l'aorte.. *197*
— physiologique des plèvres. *1182*
— physiologique des poumons *1146*
Root zone de Keith..... 1133-1136
Rose de Sénac..... 97

S

Sac fibreux péricardique.... *111*
— laryngiens 950
Scalenus minimus 1168
Scissure apicale 1031
— azygos 777-*1041*
— des poumons..... *1031*
— dorsale moyenne..... 1031-1046
— interlobaires *1032*-1051
— sous-apicale 1031-1046
— supplémentaires *1046*
Segment apexien du lobe supérieur 1082-1084
— apical 1082-1084
— apical du lobe inférieur.. 1072-1083-1086
— artériels d'arrêts..... 177-656-670-903
— axillaire 1082
— basal antérieur..... 1083-1086
— basal externe..... 1083-1086
— basal interne..... 1086
— basal postérieur..... 1083-1086
— d'arrêt 1117-1119
— de Devé-Nelson-Fowler.... 1062-1072-1083-1086
— de Nelson..... 1048
— des poumons..... *1079*
— dorsal 1082-1084
— infracardiaque 1083
— intercave 21
— inter-tubo-limacéen 336
— lingulaire inférieur..... 1086
— lingulaire supérieur..... 1084
— parabronchique interne... 1083-1086
— paracardiaque 1083-1086
— ventral 1082-1084
Segmentation pulmonaire.... *1079*
Septa interlobularia..... 1091
Septum aortico-pulmonaire.. 218
— aorticum 218-657
— atriorum 142
— atrio-ventriculaire 28
— bulbi 148
— bursarum omentalium.... 465
— cervico-thoracique de Leblanc 1149-1165
— cordis 25
— crurale 562
— de Langenbeck.... 185-255-989
— femorale de Cloquet..... 562
— inferius de His..... 147
— intermedium 142
— membranaceum 27-148
— primum de Born..... 142
— secundum de Born..... 143
— superius de His..... 142
— spurium de His..... 145-146
— transversum de His..... 111
— ventriculi 147
Séreuse péricardique..... *124*
Séquestrations pulmonaires.. 1110
Sigmoidea ima..... 538-541-542
Sillon coronaire..... 19
— cruciforme de Devé..... 1031
— du cœur *19*
— interauriculaire 19
— interauriculo-ventriculaire 19
— interventriculaire 19
— périvalvulaire 46
Sinus basilaire..... 759
— carotidien 248-258-325-954
— carotidien de Rektorzik.. 341-758-767
— caverneux 745
— circulaire 745-886
— condylien de Labbé..... 768
— coronaire 79-755
— costo-diaphragmatique ... 1158
— craniens 738
— de Breschet..... 755
— de la base..... 739
— de la jugulaire..... 701
— de la petite aile..... 755
— de la veine..... 667
— de la voûte..... 739
— de Littre 759
— de Ridley..... 755
— de Valsalva..... 200
— droit 744
— hépatique de Calori..... 791
— intercaverneux 755
— latéraux 759
— longitudinal inférieur..... 743
— longitudinal supérieur.... 741
— marginal 745
— oblique du péricarde..... 129
— occipital antérieur..... 759
— occipital transverse..... 759
— occipitaux postérieurs.... 745
— ophtalmique 752
— pétreux inférieur..... 757
— pétreux supérieur..... 756-764
— pétro-occipital d'Englisch. 758-767
— pétro-squameux de Krause-Luschka 764-767-769
— phréno-péricardique 120
— piriformes 912-918
— plexiforme 748
— porte 857
— rénal de Calori..... 791
— reuniens de His..... 145
— sagittal inférieur..... 743
— sagittal supérieur..... 741
— sigmoïde *760*
— sous-épiglottique 950
— sous-eustachien de Keith.. 42
— sphéno-pariétal 755
— sphénoïdal transverse.... 759
— transverse 760
— transverse de Henle..... 131-205-644-1254
— triangulaire 742
— veineux *144*
— veineux de la dure-mère.. 738
— vertébro-diaphragmatique. 1269
— xipho-diaphragmatique ... 1251
Sinusoïdes 662
Siphon carotidien d'Egas Moniz 324
Sommet de Fowler..... 1041
— du poumon..... *1028*-1049
Sous-apex 1028
Sous-glotte 951
Spatium costo-clavicularis... 382

Spatium intervalvulare de Spalteholz 39-104
— supra-claviculare 380-729
Sperrarterien .. 177-656-1117-1119
Sphincter glottique *937*
— physiologique de Barron.. 160
Splanchnicus minimus..... 227
Squelette fibreux du cœur... *46*
Stade broncho-canalaire de Dubreuil 1137
Stratum vasculosum..... 631
Structure des bronches intra-pulmonaires *1089*
— de l'aorte *196*
— de la veine cave inférieure. *803*
— de la veine porte..... *855*
— des plèvres..... *1181*
— des veines..... *673*
— générale d'une artère.... *176*
Sulcus azygos..... 1026
— coronarius 19
— caroticus 340-749
— sagittalis 742-755
— sigmoïdeus 760-761
— terminalis de His..... 18-21-70-103-108-145
Systématisation bronchique.. *1053*
— des nerfs cardiaques..... *94*
— du poumon..... *1056*
— structurale des poumons. *1132*
Système artériel aortique.... *195*
— artériel de fonction..... 610
— artériel de nutrition..... 610
— costo-scalénique 1168
— de Retzius..... *877*
— des parabronches..... *1054*
— de tension du poumon... *1130*
— lobaire de tension..... 1129
— parabronchique *1076*
— pleuro-pulmonaire de tension *1183*
— porte hépatique..... 5
— porte pulmonaire..... 5
— Tawara-His *109*
— trabéculaire 152

T

Tache intercléido-hilaire.... 1044
— nodo-sinusale 21-*104*
Tænia terminalis de Keith.. 99
Tendon creux du diaphragme de Beau et Maissiat... 124-138
— de Todaro..... *101*
Territoires de l'artère carotide externe..... *323*
— de l'artère carotide interne *358*
— de l'artère sous-clavière.. *421*
— des artères intercostales.. *449*
— de la veine jugulaire interne *724*
— de ventilation.. *1079*-1081-1087
— lymphatiques des poumons *1125*
— vasculaires des artères coronaires *77*
Thymus *1230*-1250-1252
— accessoires *1239*
Thyroïdes aberrantes..... *1212*
— accessoires *1212*
Tissu conjonctif médiastinal. *1274*
— nodal du cœur..... *101*
Topographie cardio-thoracique *58*
Topographie thoraco-pulmonaire *1049*
Torcular 739
Torsade jugulo-carotidienne.. 701
Torus intercave..... 42-682-790
— intervenosus 42
Tourbillon de Gerdy..... 97-152
— de la pointe..... 97
Trachée *977*
Trabecula carnæ..... 152
Trabécule septo-marginale de Tandler 32
Trabéculisation du myocarde. 152
Traînées cellulaires de la crête pétreuse..... 337
Trame du poumon.. 187-*1093*-1128
Traversée diaphragmatique des organes médiastinaux postérieurs *1273*
— vestibulaire *1246*
Trépied bronchique de la pyramide basale..... 1063
— cœliaque de Haller..... 453
Triangle artério-veineux de Beck 81
— bilio-cystique *476*
— de Béclard..... *280*
— de Blumenreich..... 1235
— de Budde..... *476*-859
— de Calot..... *476*
— de Farabeuf..... ..... *262*-280-295-327-713-717
— de Guyon..... 264
— de Koch..... *104*
— de l'éperon..... 1005
— de Pirogoff..... *281*
— de Sédillot..... 254-715
— de Tillaux..... 392-889
— de Truesdale..... 1263
— des voies biliaires.... 476-859
— de Weill et Mouriquand.. 1082
— intercosto-scalénique 379
— interhépato-cholédocien. 467-853
— interazygo-aortique 119-225-775-777-1266
— interilio-aortique 831
— interpleural inférieur.. 61-114
— interpleural supérieur.... 114
— interpleuraux *1161*
— interporto-cholédocien ... 852
— ischio-bulbaire 601-605
— omo-claviculaire 379-380
— omo-trapézien 382
— pariétal curviligne..... 1044
— préstylo-hyoïdien de Jean-Louis Faure..... 266-287
— promonto-iliaque 239-552-639-793
— sous-pyramidal 586
— vasculaire prétrachéal. 244-992
Trigone de l'artère vertébrale 386-1172
— de Waldeyer..... *386*-691-1172
— fibreux droit..... 45
— fibreux gauche..... 45
Triquetrum 926
Troisième parabronche externe 1062-1077-1079
Tronc alvéolo-orbitaire 318
— apico-dorsal 1060-1068
— apico-subapical de Brock.. 1068
— apico-ventral 1060
— artériel brachio-céphalique *243*-1254
— artériel de la pyramide basale 649-652-1106

Tronc artériel innominé..... 243
— artériel linguo-facial.. 277-286
— artériel thyro-lingual 276
— artériel ventro-paracardiaque 653
— auriculo-occipital 725
— basilaire *396*
— bronchique de la pyramide basale 1061
— broncho-intercostal 428
— cervico-intercostal 406
— cœliaque *453*
— cœliaco-mésentérique... 454-490
— commun des veines mésentériques inférieure et splénique 869
— de la veine porte..... *849*
— dorso-axillaire 1060
— dorso-ventral 1060
— innominés *686*-1254
— hépato-splénique 454
— ischio-honteux 580
— lombo-sacré 571
— mésaraïque commun 850
— mésentérico-hépatique ... 464
— ombilico-vitellin *145*-878
— pancréatico-duodéno-jéjunal 498-*499*-501-509
— réno-azygo-lombaire de Tuffier et Lejars .. 781-810-828
— spléno-mésaraïque 235-480-865-868-*869*
— temporo-buccal 316
— temporo-dentaire de Juvara 315
— temporo-maxillaire ... 277-725
— thyro-bicervico-scapulaire *409*-1172
— thyro-linguo-pharyngo-facial 723
— veineux brachio-céphaliques *686*-1254
— veineux cervico-vertébral.. 691
— veineux réno-azygo-lombaire 236
— veineux surréno-diaphragmatique d'Albarran et Cathelin 803-819-820-828
— veineux thyro-linguo-facial 262-*713*-716
— ventro-paracardiaque 1072
Troncus anterior 648
— ascendans 1067
— descendans 1067
— intermedius 652-653
Trou de Botal..... *143*
— jugulaire 702
— ovale 143
— temporal d'Otto 764
— thyroïdien 917
Truncus thyro-cervicalis 409
Tubercule corniculé 911-922
— cricoïdien 914
— cunéiforme 911-922
— de Chassaignac 253
— de Czermak 911-945
— de Lower 25-42-682-790
— de Morgagni 911-922
— de Santorini 911-922
— de Wrisberg 911
— épiglottique 911-945
— marginal 918
— thyroïdien 909-916
Types morphologiques de crosse aortique *199*

U

Undefended space 28

V

Vaisseaux courts artériels.... 488
— courts veineux 868
— des parathyroïdes *1226*
— des plèvres *1179*
— droits *509*
— et nerfs du thymus..... *1237*
— parallèle de Dwight 509
— parallèle tubaire 533-631
— sanguins *165*
Vallécules 913
Valves accessoires 47
Valvule acoronarienne 52
— auriculo-ventriculaires .. 45-*46*
— bicuspide *49*
— d'Eustache *40*-790
— de la fosse ovale..... 143
— de Thébésius *41*-81
— de Vieussens 81
— du sinus veineux 145
— mitrale *49*
— ostiales 668
— semi-lunaires 45-*51*
— sigmoïdes 45-*51*
— tricuspide *47*
Variations structurales des artères *177*
Vascularisation de l'atrio-necteur *107*
— du ventriculo-necteur *108*
Veines *664*
— acétabulaire 841
— angulaire *718*-719
— angulaires 884
— angulaire du lobe gauche.. 860
— ascendante de l'aile du nez. 719
— avalvulaires 668
— auditives internes..... 757
— auriculaires antérieures... 731
— auriculaire postérieure.... 733
— azygos *773*
— azygos lombaire..... *813*
— basilaire 745
— béantes 667
— bronchiques 1012-1118
— broncho-pulmonaires de Lefort 432-903-1110-1118
— capsulo-adipeuses 826
— capsulaire gauche 493
— cardiaques *891*
— cardiaque moyenne 685
— cardio-tubérositaire antérieure 872
— carotides externes de Launay 269-323-717-726-735
— cave ascendante *790*
— cave descendante *677*
— cave inférieure *790*
— cave supérieure..... *677*
— cave supérieure gauche... *684*
— caverneuses 845
— centrale de la rétine..... 753
— centrale du lobule..... 829
— centrale de Testut..... 828
— centro-ombilicale 873
— centro-supérieure 859
— cérébelleuses latérales.... 757
— cervicale descendante..... 691
— cervicale profonde..... 691
— cervicale superficielle..... 735

Veines ciliaires antérieures. 753-754
— circonflexes de la verge.. 844
— circonflexe du lobe droit.. 860
— circonflexe iliaque profonde 834
— colique droite inférieure.. 863
— colique droite moyenne... 863
— colique droite supérieure.. 863
— colique gauche inférieure. 867
— colique gauche moyenne.. 867
— colique gauche supérieure. 867
— communicante intra-parotidienne ... 269-717-721-725-735
— communicante sous-isthmique 987
— communicante sus-isthmique 985
— condylienne postérieure. 765-768
— coronaires *720*
— coronaire droite 82
— coronaire stomachique.... 870
— costo-axillaires de Braune. 787
— crico-thyroïdienne 722-964
— cystiques 872
— cystiques profondes 873
— de Breschet *766*
— de Burow 835
— de Dandy 757
— de Galien 43-82-*83*-745
— de Henle 863-865
— de Labbé 743-757
— de la faux du cerveau.... 744
— de la gonade *820*
— de la ligne thoraco-lombaire 807
— de la trachée..... *1002*
— de l'aile du nez..... 719
— de l'angle droit du côlon.. 863
— de l'aqueduc du limaçon. 764
— de l'aqueduc du vestibule. 757
— de l'infundibulum..... 81-83
— de l'oreillette droite..... 83
— de Marshall *81*-684
— de Merkel 767
— de Nühn 767
— de Sappey 835-*873*
— de Steinach 826
— de Thébésius 26-*83*
— de Zuckerkandl *83*
— dentaire inférieure..... 732
— des trous de conjugaison.. *884*
— diaphragmatiques inférieures 819
— diaphragmatiques supérieures 693
— diploétiques 766
— diploétiques des corps vertébraux 882-888
— dorsales de la langue..... 721
— dorsale du nez..... 719
— dorsale pénienne 843
— dorsale profonde de la verge 843-844
— dorsale profonde du clitoris 845
— du bord droit du cœur .. *82*
— du bord gauche du cœur.. *81*
— du canal de Sténon. 720-731-734
— du cœur 78-891
— du diploé *766*
— du flocculus 757
— du hile *873*
— du larynx *964*
— du ligament coronaire.... *873*
— du ligament rond.. 834-860-*873*
Veine du ligament suspenseur du foie..... *873*
— du rachis *881*
— du sac lacrymal..... 719
— du trou borgne 743
— émissaires des plexus rachidiens *890*
— émissaires des sinus de la base *767*
— émissaire du trou borgne. 767
— émissaire du trou déchiré antérieur 767
— émissaire du trou grand rond 767
— émissaire du trou ovale.. 767
— émissaire du trou de Vésale 767
— émissaire mastoïdienne 733-764-768
— émissaire occipitale de Spérino 766
— émissaire pariétale de Santorini 743-766
— émulgentes 824
— émulgentes accessoires ... 827
— épididymaires antérieures. 821
— épigastrique 834
— épiploïques 873
— ethmoïdale antérieure 753
— ethmoïdale postérieure ... 753
— ethmoïdo-frontale de Sabatier et Blandin..... 741-743-767
— extra-condyliennes de J. L. Faure 731-734
— faciale antérieure 717
— faciale 717
— faciale postérieure 725
— faciale profonde 719
— fessières 837
— frontales 719
— frontale interne 753
— funiculaires de Périer.. 822-834
— gastro-colique 863
— gastro-épiploïque droite .. 863
— gastro-épiploïque gauche . 869
— hémorroïdales moyennes.. 846
— hémorroïdale supérieure.. 537-865
— hépatiques efférentes 829
— honteuses internes 842
— hypogastrique *835*
— hypogastrique antérieure. 836
— hypogastrique postérieure. 836
— iléo-cæco-colique 863
— iliaques communes *830*
— iliaque externe *833*
— iliaque interne *835*
— iliaques primitives *830*
— ilio-lombaire 841
— infra-pylorique 863
— innominées *686*
— innominées de Vieussens.. 82
— intercostales 783
— intercostale accessoire.... 787
— intercostales antérieures . 693
— intercostale supérieure accessoire de Braune 785
— intercostale supérieure droite 784-1264
— intercostale supérieure gauche 213-781-785-1254
— interlobulaire 861
— interpédiculaire 823
— intersegmentaires 893-1080
— interventriculaire antérieure 79-81

Veine interventriculaire postérieure 82-685
— intestinales 862
— intra-lobulaire 829
— ischiatique 838
— jéjuno-iléales 862
— jugulaires *699*
— jugulaire antérieure..... *736*
— jugulaire externe..... *725*
— jugulaire interne..... *699*
— jugulaire oblique antérieure de Kocher..... 728-735
— jugulaires profondes antérieures de Tillaux..... 692-985-1209-1249
— jugulaire postérieure de Walther 692
— jugulaire transverse..... 685
— labiales 720
— lacrymale 753
— laryngée inférieure.... 722-964
— laryngée postérieure... 724-965
— laryngée supérieure.... 722-964
— latérale de la tête de Grosser 770
— linguale 721
— lombaires 812
— lombaire ascendante. 773-781-*813*
— longitudinales postérieures de Breschet..... 882
— mammaires internes..... 693
— marginale de l'aile du nez. 719
— marginale droite..... 82-83
— marginale gauche..... 81
— massétérines inférieures.. 720
— massétérines supérieures.. 733
— maxillaire externe..... 717
— maxillaire interne..... 731
— médiane du cœur de Henle. 82
— médiane du cou..... 737
— médiane de la nuque.. 692-890
— méningées moyennes... 732-767
— mésentérique inférieure... *865*
— mésentérique supérieure.. *861*
— mineures du cœur..... 82
— nasale postérieure..... 731
— oblique de l'oreillette gauche 81-684
— obturatrice 839
— obturatrice inférieure.... 840
— obturatrice supérieure.... 840
— occipitale 733
— occipitale superficielle.... 734
— ombilicale 872
— ophtalmique inférieure... 753
— ophtalmique supérieure... 752
— ophtalmo-faciale de Walther 720
— ophtalmo-méningée de Hyrtl 755
— palatines inférieures..... 721
— palatines supérieures..... 731
— pampiniformes 821
— pancréatico-duodénale inférieure 865
— pancréatico-duodénale postérieure 870
— pancréatique isthmique... 868
— para-ombilicales..... 835-873
— para-ombilicales de Burow 874
— perforantes antérieures... 693
— périsegmentaires 893
— petite anastomotique..... 757
— pharyngiennes 722

Veines pleuro-pulmonaires de Lefort 1110
— porte *849*
— portes accessoires..... *873*
— postérieure du ventricule gauche 82
— prémalaire 719
— préparates 719
— prévésicales 845
— protubérantielles 757
— ptérygoïdiennes 733
— ptérygo-palatines 731
— pulmonaires..... *892*-1011-1110
— pulmonaire inférieure droite 894
— pulmonaire inférieure gauche 898
— pulmonaire supérieure droite 894
— pulmonaire supérieure gauche 896
— pylorique 872
— radiées 883
— récurrente iléale..... 863
— récurrente spigelienne.... 860
— rénales *824*
— rénale gauche..... 234
— réno-azygo-lombaire droite. 794-827
— sacrées latérales..... 841
— sacrée moyenne..... 832
— scapulaire postérieure.... 735
— scapulaire supérieure..... 735
— sigmoïdo-antrale d'Elsworth 764
— solitaires 665
— sous-clavière *694*
— sous-cutanée postérieure du cou 735
— sous-maxillaires 721
— sous-mentales 720
— sous-pleurales 893
— spermatiques 820
— spermatiques externes.... 834
— sphéno-palatine 731
— spigeliennes..... 830-860
— splénique 867
— sternales 693
— stylo-mastoïdienne..... 733-734
— surrénales 828
— surrénales accessoires..... 827
— sus-hépatiques *829*
— sus-hépatique accessoire.. 829
— sus-hépatique moyenne... 830
— sus-orbitaire 753
— sus-scapulaire 735
— sylvienne superficielle.... 755
— temporales profondes..... 733
— temporale superficielle.... 730
— thymiques 693
— thyroïdienne inférieure. 724-1208
— thyroïdiennes médianes... 692-985-1209
— thyroïdienne moyenne. 723-1209
— thyroïdienne supérieure... 722-1207
— thoraciques inférieures... 787
— tonsillaires 723
— transversales de la face.. 731
— transverse du cou..... 735
— transverse scapulaire superficielle 735
— tympaniques 757
— utérines *846*
— utérines antérieures..... 846
— utérines postérieures..... 847

Veines utéro-ovariennes..... 823
— utéro-vaginales 846
— vaginales 847
— vermienne inférieure..... 745
— vertébrale *690*
— vertébrale antérieure de Lauth 691
— vertébrale postérieure.... 691
— vésicales antérieures..... 845
— vésicales inférieures..... 846
— vésicales postérieures..... 846
— vidiennes 731
— vorticineuses..... 753-754
— zygomato-orbitaire 731
Veinules de la gouttière de la veine cave inférieure..... 830
— pénétrantes 861
Vena arteriosa 641
— capitis prima..... *770*
— cava caudalis duplex..... 812
— cordis media..... 82
— hepatica media..... 829
— transversa colli..... 735
Ventricules 20-*29*
— de Morgagni..... 950
— droit..... 20-32
— du larynx..... *950*
— gauche..... 20-37
— laryngés 950
— prélaryngé 934
Vertèbres cardiaques de Giacomini 58-118
— de la pointe..... 59
— supracardiaque 59
— thyroïdiennes 1212
Vestibule *1092*
— du larynx..... *944*
— médiastinal 251-990-1028-1165-1178-*1246*
— sinusal 146
Vincula aortæ de Rindfleisch. 643
Virole vasculaire du col.... 630
Voies aériennes..... *1094*
Voies atriales..... *143*
— vasculaire verticale antérieure paramédiane de Goinard et Curtillet..... 567
Vortex cordis..... 97

W

Willi arachnoïdiens..... 742

Z

Zone alvéolaire..... 1092
— antrale 762
— centrale de la plaque glissonnienne 478
— d'adhérences de la plèvre pariétale 1149
— d'adhérence phréno-péricardique 119
— dépéricardisée..... 129-134
— de la ramure..... 1092
— de l'apex mastoïdien..... 762
— de matité absolue du cœur. 61-116-1253
— de matité relative du cœur. 61
— de ventilation..... *1081*
— hilaire *1133*
— infra-claviculaire 1028
— intersinuso-faciale 762
— muette de la plèvre.. 1053-1159
— pariétale sous-pleurale.... 1159
— postéro-supérieure de Mouret 760
— présinusienne 762
— pulmonaires *1079*
— rétro-sinusienne 763
— sinusienne 762
— sous-antrale 762
— vasculaire équatoriale.. 883-888

TABLE DES MATIÈRES

APPAREIL CIRCULATOIRE

CŒUR

Configuration extérieure du cœur 12
Sillons du cœur 19
Ventricules 20
Oreillettes et auricules 20
Auricules 21

Cavités cardiaques 24
Cloison interauriculaire 25
Cloison interventriculaire 27
Septum atrio-ventriculaire 28
Ventricules 29
Oreillettes 40

Orifices et valvules du cœur 44
Orifice tricuspidien 47
Orifice mitral 49

Orifices artériels et leurs valvules 51

Rapports des orifices du cœur avec le squelette 53

Mode d'ouverture et de fermeture des valvules 56

Rapports du cœur 57

Anatomie radiologique du cœur et des gros vaisseaux 64

Artères du cœur 67
Artère coronaire gauche ou antérieure 67
Artère coronaire droite ou postérieure 71

Veines du cœur 78
Grande veine coronaire 79
Petites veines du cœur 82
Veines de Thébésius 83

Lymphatiques du cœur 84

Nerfs du cœur 87
Nerfs cardiaques du pneumogastrique 87
Nerfs cardiaques du sympathique 88
Plexus cardiaque 89

Constitution anatomique du cœur 95
Myocarde 96
Tissu nodal du cœur 101
Cardio-necteurs 102
Endocarde 109

Péricarde 110
Sac fibreux péricardique 111
Rapports du péricarde fibreux 112
Ligaments du péricarde 121
Séreuse péricardique 124
Ligne de réflexion du péricarde séreux 125
Culs-de-sac et diverticules du péricarde séreux 129
Mésocarde postérieur 133
Vaisseaux et nerfs du péricarde 136

Développement du cœur 138

Principales malformations congénitales du cœur et des gros vaisseaux artériels 152

Circulation sanguine du fœtus à terme et du nouveau-né 155
Canalisation cardio-vasculaire du fœtus à terme 156
Cours du sang chez le fœtus à terme 157
Modifications cardio-vasculaires chez le nouveau-né. Etablissement de la circulation post-natale 160

VAISSEAUX SANGUINS

Artères.

Formations conjonctivo-vasculaires 184

ANATOMIE DESCRIPTIVE DES SYSTÈMES ARTÉRIELS AORTIQUE ET PULMONAIRE

Aorte 195
Crosse de l'aorte 198
Rapports de la crosse de l'aorte 202
Aorte thoracique descendante 220
Rapports de l'aorte thoracique descendante 220
Branches collatérales 227
Aorte diaphragmatique 228
Aorte abdominale 230
Rapports de l'aorte abdominale 231
Branches collatérales et terminales 240

Branches collatérales de l'aorte.

Artères coronaires 243

Tronc artériel brachio-céphalique 243

Artère thyroïdienne moyenne de Neubauer 247

Artères carotides primitives 248
Artère carotide externe 258
Rapports de la carotide externe 259
Branches collatérales 271
Branches terminales 299
Anastomoses de la carotide externe 322
Distribution et territoires de l'artère carotide externe 323
Artère carotide interne 324
Rapports de la carotide interne 325
Branches collatérales 343
Branches terminales 356
Anastomoses de la carotide interne 358
Distribution et territoires de l'artère carotide interne 358
Innervation du système artériel carotidien 359

Artère sous-clavière 363
Rapports des artères sous-clavières 365
Branches collatérales de l'artère sous-clavière 384
Anastomoses de l'artère sous-clavière 421
Distribution et territoires de l'artère sous-clavière 421
Innervation de l'artère sous-clavière et de ses branches collatérales 422

Artères bronchiques 427

Artères œsophago-trachéales 432

Artères œsophagiennes 433

Artères médiastinales postérieures 435

Artères diaphragmatiques postéro-supérieures 435

Artères intercostales 436
Branches collatérales 442
Anastomoses des artères intercostales 449
Territoires de distribution des artères intercostales 449

Artères diaphragmatiques inférieures 450

Artères diaphragmatiques accessoires 452

Artères des piliers 453

Tronc cœliaque 453
Branches collatérales 458
Branches terminales 458
Artère coronaire stomachique 459
Artère hépatique 463
Artère splénique 479
Anastomoses des branches du tronc cœliaque 488
Distribution viscérale des branches du tronc cœliaque 488

Artères capsulaires moyennes 489

Artère mésentérique supérieure 489
Rapports de l'artère mésentérique supérieure 491
Branches collatérales 497
Anastomoses de l'artère mésentérique supérieure 511
Distribution viscérale de l'artère mésentérique supérieure 511

Artères rénales 511
Rapports des artères rénales 513
Branches collatérales 525

Artères de la gonade 526
Artères spermatiques 527
Artères utéro-ovariennes 530

Artère mésentérique inférieure 533

Artères lombaires 543

Branches terminales de l'aorte.

Artères iliaques primitives 548
Artère iliaque externe 554
Artère iliaque interne ou hypogastrique 568
Branches de l'artère hypogastrique 582
Artère ilio-lombaire 582
Artères sacrées latérales 583
Artère ischiatique 586

Artère obturatrice 589
Artère honteuse interne 595
Artère ombilicale 611
Artère génito-urinaire 613
Artère utérine 615
Artère vaginale 632
Artère hémorroïdale moyenne 633
Anastomoses de l'artère hypogastrique 635
Innervation des artères iliaques 636

Artère sacrée moyenne 639

Artère pulmonaire 641
Portion extra-pulmonaire 642
Portion intra-pulmonaire 654
Innervation de l'artère pulmonaire 657

Capillaires sanguins.

Veines.

Anastomoses artério-veineuses 670

ANATOMIE DESCRIPTIVE DES SYSTÈMES VEINEUX

Veine cave supérieure 677
Troncs veineux brachio-céphaliques ou troncs innominés 686
Veine sous-clavière 694
Veines jugulaires 699
Veine jugulaire interne 699
Veine jugulaire externe 725
Veine jugulaire antérieure 736
Sinus veineux de la dure-mère ou sinus craniens 738
Confluents veineux sinusiens 739
Veine ophtalmique 752
Sinus sphéno-pariétal 755
Sinus coronaire 755
Sinus latéraux 759
Voies de déversement accessoires 765
Anastomoses des sinus entre eux 769
Vaisseaux et nerfs des sinus 769
Veines azygos 773
Grande veine azygos 773
Hémiazygos inférieure 780
Hémiazygos supérieure 781
Veine cave inférieure 790
Rapports de la veine cave inférieure 792
Innervation de la veine cave inférieure 804
Développement de la veine cave inférieure 806
Branches pariétales de la veine cave inférieure 812
Veines lombaires 812
Veines diaphragmatiques inférieures 819
Branches viscérales de la veine cave inférieure 820
Veines de la gonade 820
Veines rénales 824
Veines surrénales 828
Veines sus-hépatiques 829
Branches d'origine de la veine cave inférieure 830
Veines iliaques primitives 830

Veine porte 849
Tronc de la veine porte 849
Division de la veine porte 856
Branches terminales 856
Branches d'origine 861
Branches afférentes 870
Veines du rachis 881
Veines du cœur ou veines cardiaques 891
Veines pulmonaires 892

APPAREIL DE LA PHONATION

Larynx 907
Configuration extérieure du larynx 908
Constitution anatomique du larynx 913
Cartilages du larynx 913
Articulations et appareil ligamentaire du larynx 923
Muscles du larynx 933
Muqueuse du larynx 943
Configuration intérieure du larynx 944
Rapports du larynx 952
Vaisseaux et nerfs du larynx 956
Artères du larynx 956
Veines du larynx 964
Lymphatiques du larynx 966
Nerfs du larynx 968

APPAREIL RESPIRATOIRE

Trachée 977
Bronches 1004
Poumons 1020
Configuration extérieure et rapports des poumons 1022
Scissures et lobes des poumons 1031
Constitution anatomique du poumon 1053
Bronches intra-pulmonaires. Division et ramescence. Systématisation bronchique 1053
Ramescence de l'arbre bronchique droit 1057
Bronche lobaire supérieure 1057
Bronche lobaire moyenne 1060
Bronche lobaire inférieure 1060
Bronches subapicales 1064
Ramescence de l'arbre bronchique gauche 1066
Bronche lobaire supérieure 1066
Tronc supérieur ou bronche culminale 1067
Tronc inférieur ou bronche lingulaire 1069
Bronche lobaire inférieure 1070
Bronches subapicales 1074

Arbre bronchique droit 1076

Arbre bronchique gauche 1076

Système parabronchique (parabronches) 1076
Parabronches externes 1077
Parabronches internes 1079

Segmentation pulmonaire. Territoires de ventilation. Zones ou segments des poumons .. 1079
Poumon droit 1082
Poumon gauche 1083

Constitution anatomique et structure des bronches intra-pulmonaires 1089

Lobule pulmonaire 1091

Configuration intérieure des bronches. Orifices et éperons bronchiques 1094

Vaisseaux et nerfs des poumons 1098

Péribronche et trame du poumon 1128

Pédicules pulmonaires 1130

Architecture et systématisation structurale anatomique et fonctionnelle des poumons. Manteau et noyau lobaire. Système de tension 1132

Développement, évolution et accroissement des poumons 1136

Modifications et déplacements des viscères et des parois thoraciques au cours de la respiration. Mécanique respiratoire 1139

Plèvres 1146
Feuillet viscéral 1147
Feuillet pariétal 1148

Ligaments triangulaires des poumons 1152

Culs-de-sac pleuraux 1156
Cul-de-sac médiastino-costal antérieur 1156
Cul-de-sac médiastino-costal postérieur 1157
Cul-de-sac inférieur de la plèvre 1158
Cul-de-sac médiastino-diaphragmatique 1160

Projection des culs-de-sac pleuraux sur le thorax 1161

Dôme pleural 1164
Appareil suspenseur du dôme pleural 1165
Rapports du dôme pleural 1169

Vaisseaux et nerfs des plèvres 1179

Constitution anatomique et structure des plèvres 1181

CORPS THYROÏDE. PARATHYROÏDES. THYMUS

CORPS THYROÏDE

Gaine périthyroïdienne et lames vasculaires du corps thyroïde 1191
Gaine périthyroïdienne 1191
Ligaments du corps thyroïde 1192
Lames vasculaires du corps thyroïde 1194

Configuration extérieure et rapports du corps thyroïde 1196
Isthme du corps thyroïde 1196
Lobes latéraux du corps thyroïde 1198
Vaisseaux et nerfs du corps thyroïde 1204
Thyroïdes accessoires 1212

PARATHYROÏDES

Situation et topographie 1214
Forme et configuration extérieure 1218
Rapports 1221
Parathyroïdes accessoires 1225
Vaisseaux et nerfs 1226
Constitution anatomique 1228
Développement du corps thyroïde et des parathyroïdes 1230

THYMUS

Loge thymique 1232
Configuration extérieure et rapports du thymus 1233
Vaisseaux et nerfs 1237

MÉDIASTIN

Vestibule médiastinal 1246
Médiastin antérieur 1250
Médiastin postérieur 1259
Espace infra-médiastinal postérieur 1269
Tissu conjonctif médiastinal 1274
Mediastinum 1274

MASSON et Cie, Editeurs,
Libraires de l'Académie de Médecine,
120, Bd St-Germain, Paris (VIe).
MARCA REGISTRADA
Dépôt légal : 4e trim. 1957.
No 2774.

Imprimé
en France.

SOULISSE et CASSEGRAIN,
Imprimeurs, Niort.

Dépôt légal : 4e trim. 1957.
No 382.

Au cas où vous constateriez u
erreur dans la reliure de ce livr
veuillez le retourner à votre vendeu
muni de la présente fiche de contrôl

Collationnement.....

Visite .....

COUNTWAY LIBRARY
3 2044 132 075 870

ET
ME
Nº
'0

DATE DUE

AUG 1 4 1975			

DEMCO 38-297

COUNTWAY LIBRARY
3 2044 132 075 870
HD